

Zeitschrift: Hebamme.ch = Sage-femme.ch = Levatrice.ch = Spendrera.ch
Herausgeber: Schweizerischer Hebammenverband
Band: 112 (2014)
Heft: 4

Artikel: La présentation haute avec suture sagittale antériopostérieure
Autor: Harder, Ulrike
DOI: <https://doi.org/10.5169/seals-949281>

Nutzungsbedingungen

Die ETH-Bibliothek ist die Anbieterin der digitalisierten Zeitschriften auf E-Periodica. Sie besitzt keine Urheberrechte an den Zeitschriften und ist nicht verantwortlich für deren Inhalte. Die Rechte liegen in der Regel bei den Herausgebern beziehungsweise den externen Rechteinhabern. Das Veröffentlichen von Bildern in Print- und Online-Publikationen sowie auf Social Media-Kanälen oder Webseiten ist nur mit vorheriger Genehmigung der Rechteinhaber erlaubt. [Mehr erfahren](#)

Conditions d'utilisation

L'ETH Library est le fournisseur des revues numérisées. Elle ne détient aucun droit d'auteur sur les revues et n'est pas responsable de leur contenu. En règle générale, les droits sont détenus par les éditeurs ou les détenteurs de droits externes. La reproduction d'images dans des publications imprimées ou en ligne ainsi que sur des canaux de médias sociaux ou des sites web n'est autorisée qu'avec l'accord préalable des détenteurs des droits. [En savoir plus](#)

Terms of use

The ETH Library is the provider of the digitised journals. It does not own any copyrights to the journals and is not responsible for their content. The rights usually lie with the publishers or the external rights holders. Publishing images in print and online publications, as well as on social media channels or websites, is only permitted with the prior consent of the rights holders. [Find out more](#)

Download PDF: 06.02.2026

ETH-Bibliothek Zürich, E-Periodica, <https://www.e-periodica.ch>

La présentation haute avec suture sagittale antéropostérieure

La malprésentation de la tête de l'enfant conduit souvent à un prolongement du travail. Dès lors, il arrive que, lorsqu'après des heures de travail, le col est enfin complètement dilaté mais la tête de l'enfant ne descend pas. Cela débouche alors sur une césarienne, motivée par un arrêt de la progression du travail dû, pense-t-on, à une disproportion fœto-pelvienne. Il n'est toutefois pas rare de constater par après que l'enfant avait pourtant un poids et un périmètre crânien dans la norme.

Vous trouverez ici quelques techniques éprouvées par la pratique permettant d'agir favorablement sur une telle malprésentation. Ces mesures sont tirées de la littérature spécialisée, de ma propre expérience et de recommandations orales de collègues sages-femmes.

.....
Ulrike Harder, sage-femme enseignante, Berlin

Une *suture sagittale en orientation antéropostérieure* dans le détroit supérieur du bassin apparaît lors de la phase de dilatation dans environ 2 à 3%, tous accouchements confondus. On distingue deux formes (Fig. 1 et 2):

- Présentation haute occipito-iliaque antérieure
- Présentation haute occipito-iliaque postérieure

Dans la plupart des cas, il s'agit seulement d'une *malprésentation temporaire*, puisqu'environ deux tiers des enfants se tournent spontanément au cours du travail et s'engagent correctement dans le bassin [6].

Cependant, pour environ 0,5% de toutes les naissances, cette malprésentation persiste, l'enfant restant bloqué jusqu'à la dilatation complète avec la suture sagittale en orientation antéropostérieure. C'est alors que nous parlons d'une *vraie présentation haute*.

Définition de la présentation haute

Suture sagittale en orientation antéropostérieure dans le détroit supérieur du bassin | Col dilaté à 8-10 cm | Sac amniotique rompu et fortes contractions

Comment en arrive-t-on à une présentation haute de la tête?

Les raisons les plus fréquentes semblent être des modifications spastiques en lien avec le bassin, qui font perdre au bassin sa forme ovale oblique [7]. C'est le cas, par exemple lorsque les muscles lombaires sont extrêmement tendus (muscle ilio-psoa). Il peut aussi s'agir d'un bassin osseux long ou généralement rétréci, d'une tête trop grosse ou plus rarement d'une procidence d'un bras, d'une procidence du cordon ombilical ou d'un myome à proximité du col de l'utérus. La plupart du temps, la cause reste toutefois inconnue.

Diagnostic

Si l'on reconnaît suffisamment tôt une telle malprésentation de la tête, il est possible d'agir et d'influencer positivement sur le déroulement de l'accouchement.

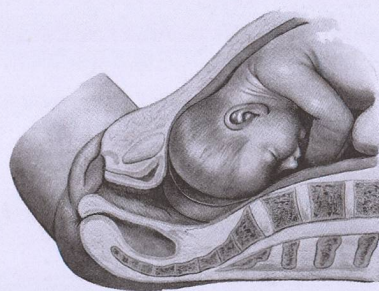


Fig. 1 Suture sagittale en orientation antéropostérieure dans le détroit supérieur du bassin, dos en avant, poche des eaux intacte. Lorsque le col est dilaté, le sac amniotique se rompt et les contractions sont régulières: c'est ce qu'on appelle une présentation haute occipito-iliaque antérieure (In: W. Weibel: Lehrbuch der Frauenheilkunde. Urban & Schwarzenberg 1943).

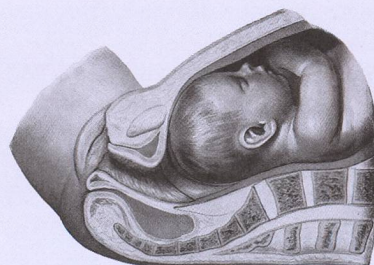


Fig. 2 Suture sagittale en orientation antéropostérieure dans le détroit supérieur du bassin, dos en arrière, poche des eaux intacte. Lorsque le col est dilaté, le sac amniotique se rompt et les contractions sont régulières: c'est ce qu'on appelle une présentation haute occipito-iliaque postérieure (In: W. Weibel: Lehrbuch der Frauenheilkunde. Urban & Schwarzenberg 1943).

Les indications d'une intervention sont: une stagnation de la descente de la tête de l'enfant, une présentation occipito-iliaque droite postérieure (dos en arrière à droite), une stagnation ou un ralentissement de la dilatation, une rupture prématurée des membranes et des contractions irrégulières ou inefficaces en phase de dilatation.

Mise en évidence d'une suture sagittale droite lors de l'examen du bassin

La 3^e manœuvre de Léopold révèle que la tête est étonnamment étroite, le pouce et l'index palpant le diamètre bipariétal (quand le dos se trouve en avant) ou le diamètre bitemporal (quand le dos se trouve en arrière) au lieu du diamètre fronto-occipital.

La manœuvre de Zangemeister est positive: la main positionnée sur la tête se trouve à la même hauteur que celle sur la symphyse.

Le rythme cardiaque de l'enfant est bien perceptible dans la ligne médiane (présentation occipito-iliaque antérieure) ou profondément au niveau des flancs (présentation occipito-iliaque postérieure).

Au toucher vaginal, on trouve une tête encore haute dans le bassin qui, malgré une dilatation régulière, ne descend pas. La suture sagittale est en orientation antéropostérieure, les deux fontanelles sont palpables (bien que ce soit difficile) pour autant que la tête ne soit pas fléchie.

En cas de doute, il convient de vérifier au moyen d'un *ultra-son*, afin que la sage-femme puisse proposer à la femme quelques techniques éprouvées pour mieux placer l'enfant.

A la rupture des membranes, le cuir chevelu de l'enfant gonfle sous l'effet des contractions jusqu'à présenter une bosse séro-sanguine importante (Fig. 4). Ceci peut fausser le constat d'une «tête bien descendue» lors d'un toucher vaginal. Beaucoup de femmes ont envie de pousser malgré une tête stabilisée haut dans le bassin [8]. Par la configuration de la tête, l'enfant peut descendre jusqu'à 1 cm au-dessus du niveau des épines [2], elle est palpable en avant profondément derrière la symphyse, tandis que la cavité du sacrum reste vide [1].

Si la présentation ne progresse pas au bout de deux heures (mais tout dépend de l'intensité des contractions), il faut recourir à une césarienne en raison du danger de rupture utérine.

Mécanique obstétricale en présence d'une suture sagittale antéropostérieure dans le détroit supérieur du bassin

La phase de dilatation se prolonge parce que la tête ne descend plus et, de ce fait, elle ne s'applique plus efficacement sur le col de l'utérus.

Beaucoup d'enfants fléchissent leur tête au maximum, de telle sorte que les petites fontanelles s'engagent (*présentation Roederer*). Ceci permet de réduire suffisamment le périmètre crânien pour que la tête de l'enfant puisse s'engager dans le bassin et le traverser avec une suture sagittale en orientation quasi antéropostérieure. Ainsi une présentation postérieure haute de la tête avec

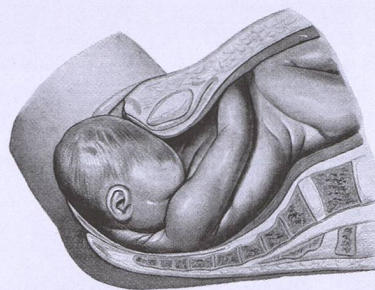


Fig. 3 A partir d'une présentation postérieure avec une suture sagittale en antéropostérieure, l'enfant s'est replié et s'est retrouvé dans une position occipito-iliaque postérieure (in: W. Weibel: Lehrbuch der Frauenheilkunde. Urban & Schwarzenberg 1943).

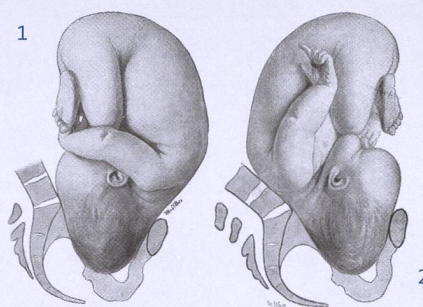


Fig. 4 Présentation céphalique (1) occipito-iliaque antérieure, (2) occipito-iliaque postérieure. La tête est descendue profondément dans le bassin (In: E. Bumm: Grundriss zum Studium der Geburtshilfe. Bergmann 1921).

une suture sagittale antéropostérieure conduit alors à une présentation occipito-iliaque postérieure. (Fig. 3). Si, par des mouvements du bassin de la parturiente et des changements de position, on donne à cet enfant davantage d'espace pour effectuer une rotation, il peut continuer à fléchir sa tête après l'entrée dans le bassin, se tourner de côté au détroit moyen et arriver au plancher périnéal en position occipito-iliaque antérieure.

Comment y remédier?

Il convient tout d'abord d'expliquer à la femme ou aux parents que la tête de l'enfant se présente de manière défavorable et de leur présenter les mesures de soutien à planifier.

Les *changements de position* devraient être effectués au maximum toutes les 10 à 20 minutes, de sorte que l'enfant ait le temps et l'espace de s'adapter favorablement durant trois intervalles entre les contractions.

La présentation haute de l'enfant peut se corriger de trois manières différentes:

1 Favoriser la détente de la mère et, de ce fait, élargir l'entrée spastique du bassin 2 Diminuer la pression de la tête sur le détroit supérieur du bassin, permettant une rotation de côté 3 Trouver une position pour la mère qui facilite la flexion et la rotation de la tête de l'enfant.

Fig. 5 La bascule du bassin avec l'écharpe Rebozo est plus aisée si la sage-femme utilise une sangle de tissu de 35 à 40 cm de large (par exemple, une écharpe de portage). Pour une sage-femme mesurant 1,60 à 1,80m, il faut compter une boucle de tissu d'environ 2,90 à 3,10m.

a Mauvaise posture (forte pression dans le dos) pour soulever le bassin avec une écharpe: la sage-femme a plié

le dos au lieu des genoux; en outre, elle a placé ses pieds trop loin des hanches de la femme. **b** Posture correcte: le dos est équilibré et bien droit, les genoux sont suffisamment pliés, les pieds sont placés tout près des hanches de la femme. **c** Le corps de la femme peut maintenant être soulevé lentement et balancé légèrement sans effort par simple extension des jambes.



a



b



c

1 Favoriser la détente

Chaleur/Massage

Bains avec essence de lavande, massage du sacrum, compresses chaudes.

Aromathérapie

Etaler de l'huile de lavande ou de l'huile de tocolyse selon Stadelmann sur l'abdomen, tout en parlant à l'enfant et en lui expliquant les avantages de se tourner sur le côté.

Péridurale afin de diminuer les douleurs

Mouvements de bascule du bassin avec l'écharpe Rebozo (Fig. 5)

Suspendue à une large écharpe (en langue mexicaine: Rebozo), la femme se sent mieux, son bassin se relâche et l'enfant peut alors changer de position [9].

- La femme place ses hanches (pas sa taille!) sur la sangle du tissu tendu et soulève ses jambes.
- La sage-femme se tient de chaque côté des hanches, plie les genoux et ajuste le tissu largement drapé sur ses épaules.
- Ensuite, elle redresse son dos, lève la femme lentement à une hauteur de 5 à 10 cm et la balance doucement d'avant en arrière.

2 Réduire la pression de la tête

Position genoux-tête

Pendant 20 minutes, pour que la tête de l'enfant puisse se dégager de la symphyse pubienne et s'engager à nouveau (Fig. 6).

Tocolyse temporaire en cas de fortes contractions Refouler la tête de l'enfant:

- La femme se trouve sur le dos avec le bassin légèrement surélevé (Fig. 7). Dans un intervalle entre les contractions, la sage-femme procède à

la 3^e manœuvre de Léopold pour situer la tête et elle la pousse lentement en direction du fond utérin.

- Simultanément, la parturiente peut caresser son ventre vers un côté et dire à l'enfant: «Tourne-toi sur le côté, pour entrer plus facilement dans le bassin.»
- A l'arrivée de contraction suivante, la sage-femme lâche la tête pour qu'elle puisse à nouveau glisser dans le bassin.
- La poussée de la tête peut être répétée lors de deux intervalles de contraction. Une rotation fructueuse peut être constatée par une tête plus large lors d'une nouvelle 3^e manœuvre de Léopold.

Balancement du bassin dans l'écharpe Rebozo (Fig. 8)

Avec l'écharpe de portage recommandée par la sage-femme mexicaine Naoli Vinaver, l'enfant peut être amené à se tourner dans une certaine direction. Tant que la poche des eaux n'a pas été rompue, nous utilisons ainsi «l'inertie de la masse flottante» – ici l'enfant – de manière physique.

Comme l'enfant réagit d'une manière inerte au mouvement de rotation dans le liquide amniotique, la mère bouge autour de l'enfant. Et l'enfant avec le dos en arrière peut alors être amené dans une présentation occipito-iliaque gauche antérieure.

Après un léger balancement, la femme sera bercée plusieurs fois, de préférence vers la gauche, pour atteindre une présentation occipito-iliaque antérieure. Pour ce faire, la sage-femme rassemble les deux bouts de l'écharpe et les tire ensemble en haut avec la main gauche, pendant qu'elle laisse descendre sa main droite.

L'enfant qui réagit d'une manière inerte ne participe que faiblement à la rotation de la parturiente dans le tissu, si bien que la mère peut être tournée autour de son enfant. Au cours de cette manœuvre, la sage-femme doit faire attention à tenir son dos droit afin de ne pas provoquer de dommages pour elle-même!

Fig. 6 En position genoux-tête, la tête de l'enfant peut s'écarter du détroit supérieur du bassin, ce qui permet à l'enfant de tourner la tête ou de mieux la fléchir pour se présenter dans le bassin. Cette position peut être inconfortable pour la femme. **a** Avec l'aide d'un coussin sous la poitrine (par exemple, un linge plié), le poids du tronc peut en grande partie être soutenu, pour que la ceinture scapulaire et le cou soient soulagés. **b** Plusieurs tentatives sont souvent nécessaires pour trouver la hauteur optimale des coussins pour soutenir la poitrine et la tête.

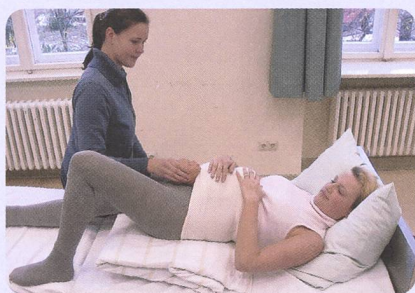

a



b

Fig. 7 a Poussée de la tête de l'enfant vers le haut dans un intervalle entre les contractions lors d'une présentation haute occipito-iliaque postérieure. La femme caresse son ventre de gauche à droite et explique à l'enfant les avantages de la rotation. **b** A l'arrivée de la nouvelle contraction, la sage-femme lâche la tête, ce qui permet à l'enfant de se repositionner, avant qu'une nouvelle contraction ne le pousse à nouveau vers le bassin.



a



b

Fig. 8 Balancement du bassin dans l'écharpe Rebozo.

a Après avoir bercé un peu la femme, la sage-femme prend les deux bouts du tissu dans les mains et fait rouler la femme plusieurs fois du côté gauche. **b** Puis, elle tire le tissu rapidement en haut avec la main gauche tandis que la main droite redescend. Le balancement de la femme peut aussi se faire en descendant rapidement une épaule et en pliant un genou (sur les photos, vous pouvez voir une combinaison des deux).



Fig. 9 Fonctionnement d'un transfert en position à quatre pattes: (1) En position dorsale, le front de l'enfant presse sur la symphyse. (2) En position à quatre pattes, le corps de l'enfant tombe en avant, la tête fléchit et peut glisser plus profondément dans le bassin (In: Geist/Harder/Stiefel: Hebammenkunde, 4^e édition 2007).

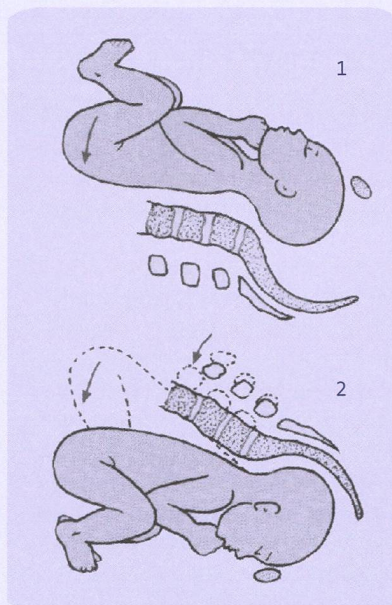
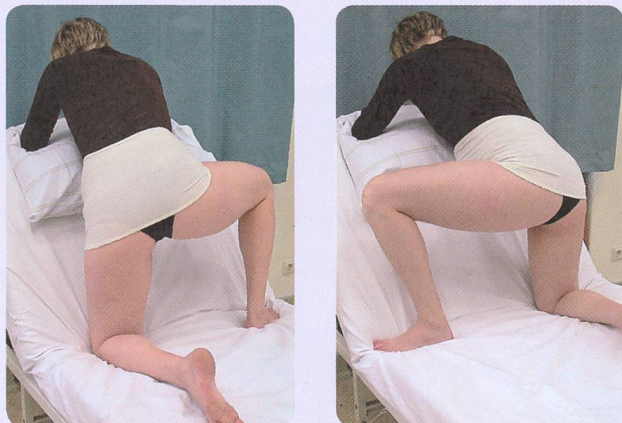

Fig. 10 La position asymétrique à quatre pattes (qui n'est possible qu'avec un haut du corps surélevé) modifie la position de la tête de l'enfant dans le bassin de même que la forme de l'intérieur du bassin. En relevant alternativement la jambe droite puis la jambe gauche, davantage de place est faite une fois à droite, une fois à gauche, pour la rotation de l'enfant.



Manœuvre de la boule de bowling (d'après Liepmann)

Lorsque le col est complètement dilaté, on peut tenter de corriger la présentation de la tête de l'intérieur. Pour cela, la femme a besoin d'une péridurale. On introduit la main entière avec les 5 doigts entourant la tête et on la tourne légèrement vers la gauche ou vers la droite (comme la rotation se passe le plus aisément). En cas de succès, une deuxième personne tente alors de déplacer la tête depuis l'extérieur.

3 Positions maternelles au moment de l'accouchement

Position à quatre pattes

Elle est favorable en cas de présentation occipito-iliaque postérieure (Fig. 9), car elle facilite l'entrée de la tête dans le bassin. Si c'est possible, durant une contraction, la femme tourne son bassin en biais ou le bouge d'avant en arrière.

Si le haut du corps de la femme est légèrement surélevé (Fig. 10), elle peut relever alternativement la jambe droite, puis la jambe gauche. Cette position asymétrique à quatre pattes modifie la forme du bassin, de telle sorte que, en alternance une fois à droite et une fois à gauche, davantage de place est faite pour rendre une rotation possible. En position asymétrique à quatre pattes, le haut du corps de la femme doit impérativement être surélevé, sinon elle subit des douleurs d'étirement dans l'articulation de la hanche et la jambe qu'elle a déplacée pèse de manière désagréable contre son ventre!

Pour une malprésentation occipito-iliaque antérieure, la position à quatre pattes n'est sans doute pas très efficace, parce la tête de l'enfant descend en avant et renforce l'étirement.

Position asymétrique sur le dos (Fig. 11)

Elle est favorable en cas de présentation occipito-iliaque antérieure. L'élévation alternée d'une jambe puis de l'autre permet d'élargir le bassin une fois à droite et une fois à gauche.

Décubitus latéral alternatif asymétrique (Fig. 12)

La femme est priée de changer de côté toutes les 15 à 20 minutes.

Décubitus latéral-ventral asymétrique en alternance, (Fig. 13)

Cette position crée beaucoup d'espace dans le bassin (comme dans la position à quatre pattes). La femme est priée de changer de côté toutes les 15 à 20 minutes.

Changement de position sur un côté (Fig. 14)

Favorable quand le CTG montre des changements défavorables ou quand la femme est très peu mobile. Par exemple, on prie la femme de prendre une position en décubitus latéral asymétrique. Après 15 à 20 minutes, on enlève les coussins de soutien, pour la mettre en décubitus ventral sur le côté gauche. Cette nouvelle position du ventre pousse l'enfant vers la droite.

Exercices Zilgrei*

Ils conviennent bien pour faciliter l'engagement et le passage de la tête de l'enfant dans le bassin [5]. Divers exercices permettent à la mère de bouger doucement d'avant en arrière et d'un côté à l'autre pour que la tête de l'enfant se présente de manière plus favorable.

Conclusion

Il existe diverses manières de faire, éprouvées par la pratique, qui permettent d'agir favorablement auprès d'une femme bien motivée qui montre un début de présentation haute avec une suture sagittale antéropostérieure. La plupart des moyens présentés ici conviennent également pour corriger la position occipito-iliaque postérieure.

Références

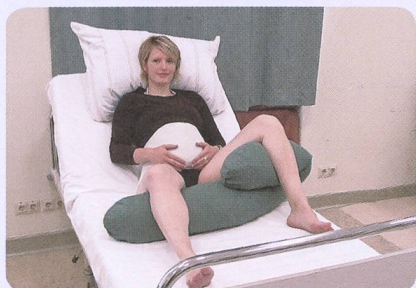Hoher Geradstand des Kopfes,
Sage-femme.ch, 4/2014, pages 4 à 9.

Traduction

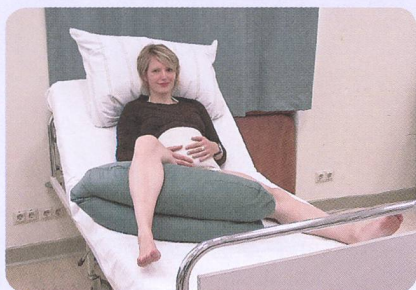Josianne Bodart Senn, avec l'aide de Susanne
Grylka et de Bénédicte Michoud Bertinotti,
Lausanne

* Zilgrei est une méthode d'auto-guérison permettant de soulager et de prévenir les troubles musculaires, articulaires et neurologiques. Elle combine une respiration consciente avec des mouvements ou des postures corporelles faciles à réaliser. La pratique régulière de Zilgrei améliore la respiration, la posture, le bien-être. Son rayon d'application est très vaste. Elle permet d'influencer de façon positive les troubles du sommeil, la fatigue, la nervosité et le stress. Elle peut être utilisée pour préparer ou pour aider à l'accouchement.
www.zilgrei.eu/france.html

Fig. 11 Les positions asymétriques élargissent le bassin du côté de la jambe tournée vers l'extérieur. Ainsi, dans les positions couchées sur le dos et demi-assises, la descente de la tête est favorisée, en plaçant de côté en alternance les jambes à l'aide d'un coussin d'allaitement (efficace p.ex. en cas de présentation haute occipito-iliaque antérieure ou pour une femme assise installée avec une péridurale).



a



b

Fig. 12 Décubitus latéral alternatif asymétrique

a Position défavorable, du fait d'un coussin trop court qui fait pendre le pied de la femme de côté, ce qui cause une tension le long de la cuisse jusqu'au fond du bassin, provoquant ainsi un mouvement négatif de la tête de l'enfant. **b** Position correcte de la jambe relevée, le bas de la jambe étant appuyé de manière optimale, parallèlement au lit. **c** Changement de côté vers la droite, avec ajout d'un 3e coussin sous la jambe pour permettre au bassin de s'ouvrir davantage.



a



b

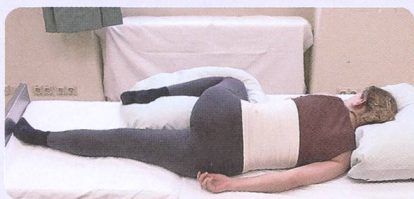

c

Fig. 13 Décubitus latéral-ventral asymétrique en alternance (position Sims). La femme repose à moitié couchée sur le ventre, avec une jambe en bas tendue et une jambe en haut repliée à 90° au moins et reposant sur un coussin. Toutes les 15-20 minutes, elle change de côté, en même temps si elle le peut. **a** Elle plie son bras devant elle. **b** Ou bien derrière le haut du corps, au choix, selon ce qui est le plus agréable pour elle.



a



b

Fig. 14 Un changement de position peut aussi être réalisé sans que la femme doive se tourner. **a** Dans cette position asymétrique de côté, le corps de la femme et celui de l'enfant glissent à gauche. **b** Dans la position latérale-ventrale asymétrique, le ventre est déplacé vers la droite, ce qui agit comme un véritable décubitus latéral droit.



a



b

Contact

Ulrike Harder Institut für berufliche Bildung im Gesundheitswesen, Hebammenschule am Vivantes Klinikum Neukölln Rudower Str. 48, D-12351 Berlin ulrike.harder@gmx.de

Reproduction de l'article avec l'aimable autorisation des éditions Hippokrate à Stuttgart. Version actualisée par Ulrike Harder en février 2014. Version originale: Harder, Hoher Geradstand des Kopfes, Die Hebamme, 2008; 21: 226-232.