Zeitschrift: Hebamme.ch = Sage-femme.ch = Levatrice.ch = Spendrera.ch

Herausgeber: Schweizerischer Hebammenverband

Band: 104 (2006)

Heft: 3

Artikel: Diagnostic prospectif de la proportion fœto-pelvienne pour éviter un accouchement prolongé

Autor: Spoerri, Stefan

DOI: https://doi.org/10.5169/seals-949857

Nutzungsbedingungen

Die ETH-Bibliothek ist die Anbieterin der digitalisierten Zeitschriften auf E-Periodica. Sie besitzt keine Urheberrechte an den Zeitschriften und ist nicht verantwortlich für deren Inhalte. Die Rechte liegen in der Regel bei den Herausgebern beziehungsweise den externen Rechteinhabern. Das Veröffentlichen von Bildern in Print- und Online-Publikationen sowie auf Social Media-Kanälen oder Webseiten ist nur mit vorheriger Genehmigung der Rechteinhaber erlaubt. Mehr erfahren

Conditions d'utilisation

L'ETH Library est le fournisseur des revues numérisées. Elle ne détient aucun droit d'auteur sur les revues et n'est pas responsable de leur contenu. En règle générale, les droits sont détenus par les éditeurs ou les détenteurs de droits externes. La reproduction d'images dans des publications imprimées ou en ligne ainsi que sur des canaux de médias sociaux ou des sites web n'est autorisée qu'avec l'accord préalable des détenteurs des droits. En savoir plus

Terms of use

The ETH Library is the provider of the digitised journals. It does not own any copyrights to the journals and is not responsible for their content. The rights usually lie with the publishers or the external rights holders. Publishing images in print and online publications, as well as on social media channels or websites, is only permitted with the prior consent of the rights holders. Find out more

Download PDF: 05.08.2025

ETH-Bibliothek Zürich, E-Periodica, https://www.e-periodica.ch

«Operative delivery index»

Diagnostic prospectif de la di pour éviter un accouchement

La disproportion fœto-pelvienne (DFP) est le résultat d'une constellation malheureuse entre grandeur, forme, configuration et position de la tête fœtale et grandeur, architecture et élasticité du bassin. On admet qu'une DFP est la cause de 40 % des césariennes secondaires à un déroulement prolongé de l'accouchement. Le diagnostic précoce d'une activité contractile dysfonctionelle et une amélioration des moyens diagnostiques pour évaluer de façon prospective une DFP pourraient, d'une part, éviter des césariennes inutiles, d'autre part, contribuer à effectuer à temps des césariennes indiquées à cause d'une DFP. Cela permettrait de ne pas attendre un arrêt du travail ou une insuffisance de la progression de la dilatation pendant plus de quelques heures.

UN accouchement prolongé comporte des risques pour le fœtus comme pour la mère. Au contraire du risque d'asphyxie fœtale qui peut être détecté de façon précoce par les modifications du CTG ou par mesure du pH sanguin fœtal in utero, les lésions traumatiques de la mère jouent un rôle beaucoup plus important. En effet, elles sont durables, se manifestent à un niveau autant physique que psychique et peuvent porter un préjudice considérable à la qualité de vie. Les lésions du plancher pelvien peuvent entraîner un préjudice fonctionnel du sphincter anal avec incontinence associée de selles ou de gaz et sont décrites à maintes reprises après des forceps suite à un accouchement prolongé. Des douleurs chroniques dans la zone périnéale et vaginale peuvent occasionner des troubles sévères de la vie sexuelle.

Il est spécialement préoccupant de constater une élaboration psychique négative fréquente chez les femmes qui ont subi un accouchement difficile et prolongé; 60 % d'entre elles ont relié leur accouchement à des souvenirs négatifs et ce taux s'élève à 87 % pour les femmes qui ont subi une césarienne suite à un déroulement prolongé du travail. En comparaison, seulement 20 % des femmes ont eu des souvenirs négatifs après un accouchement normal par voie basse. Il devient ainsi clair qu'à notre époque, les accouchements prolongés représentent davantage un problème maternel que fœtal et infantile.



Dr Stefan Spoerri, médecin-chef adjoint, Gynécologie-Obstétrique, Hôpital cantonal de Fribourg.

Les accouchements prolongés représentent une part non négligeable dans l'augmentation dramatique du taux de césarienne au cours des 3 dernières décennies. Le taux de césarienne a augmenté en Suisse de 1% par an dans les 10 dernières années et a atteint en 2004 un taux moyen de 25 %. D'après des statistiques américaines, un déroulement prolongé de l'accouchement est directement responsable, sous la forme de césariennes itératives, lors des grossesses suivantes d'env. 60 % du nombre total de césariennes.

Les causes principales de l'accouchement prolongé sont des pathologies des contractions (hypo- et hyperkinésie et mauvaise coordination) et la disproportion fœto-pelvienne (DFP). La relation entre peur, stress, crispation et activité contractile est connue depuis longtemps et l'action positive de la préparation à la naissance et d'un accompagnement sensible et qualifié par la sage-femme conjointement avec une personne de référence de la femme est d'une importance capitale.

Méthodes, techniques et critères diagnostiques de l'examen du bassin en obstétrique

Le bassin osseux présente une grandeur suffisamment constante pour être examinée pré-partum. Pendant l'accouchement, on peut attendre une augmentation maximale de 3 mm dans le diamètre transverse par effet de distension dans la symphyse et les articulations sacro-iliaques. Des rotations dans les sacro-iliaques élargissent le diamètre antéro-postérieur de max. 5 mm au détroit supérieur et de max. 1,5 cm au détroit inférieur.

L'obstétricien peut avoir recours à deux méthodes cliniques et à quatre méthodes par imagerie pour examiner et mesurer le bassin:

- La mesure externe du bassin n'est pratiquement plus utilisée et garde un intérêt uniquement historique. En effet, elle n'a aucune valeur prédictive sur la mesure réelle de l'excavation pelvienne.
- Lors de l'examen clinique interne du bassin par palpation, différents critères entrent en jeu. Sur un bassin normal, le promontoire et les lignes innominées ne peuvent être atteints. Si l'on atteint le promontoire, on a affaire à un raccourcissement du conjugué vrai, du diamètre antéro-postérieur du détroit supérieur. Si l'on touche les lignes innominées, l'on a un rétrécissement du diamètre transverse du détroit supérieur. On estime aussi si la concavité du sacrum est normale ou s'il est plat. La mobilité et la position du coccyx par rapport au sacrum est évaluée ainsi que la distance entre les épines sciatiques. La palpation clinique interne du bassin peut, dans de nombreux cas, donner une indication sur les pa-

proportion fœto-pelvienne prolongé

thologies pelviennes existantes et elle permet à l'examinateur(trice) averti(e) de reconnaître un bassin rétréci et, corrélé à une estimation par US de la taille et du poids de l'enfant, de suspecter une DFP. Ces données prénatales permettent à une équipe obstétricale rodée d'agir à temps et de choisir le mode d'accouchement de façon à éviter une grande partie des accouchements prolongés et traumatiques.

Grâce à des progrès techniques, la capacité prédictive de la pelvimétrie radiologique s'est considérablement renforcée ces dernières années. Les indications posées pour un tel examen varient selon l'expérience de l'obstétricien et selon les lieux: p.ex., l'indication à une pelvimétrie est posée deux fois plus fréquemment dans une clinique non spécialisée que dans un hôpital universitaire. Le taux varie entre 0,5% et 6,8%. Ce chiffre est à comparer avec le taux de bassins rétrécis, qui engendrent des complications obstétricales chez 2% à 6% des femmes enceintes.

La pelvimétrie, qui donne une image frontale et latérale du bassin permet de déterminer les diamètres antéro-postérieur et transverse au détroit supérieur, dans l'axe de l'excavation et au détroit inférieur. Les inconvénients de cet examen radiologique sont liés au risque théoriquement possible de malformations fœtales et d'un carcinome chez l'enfant, ainsi qu'à une validité insuffisante. Ces raisons impliquent qu'on devrait renoncer aujourd'hui à s'en servir.

Bien qu'aucun effet biologique négatif ne lui ait été associé, l'examen par ultra-sons (US) demande beaucoup d'expérience et ne permet pas de d'examiner tous les aspects du bassin.

L'utilisation de la tomographie par ordinateur permet de réduire de 50% environ l'irradiation du fœtus et des gonades maternelles, par rapport à une pelvimétrie radiologique. Même si des mesures précises du

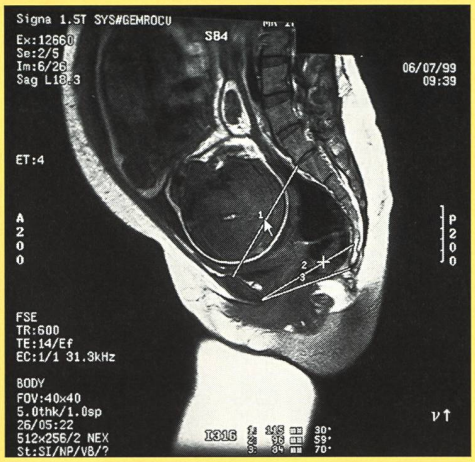

Fig. 1: image IRM médio-sagittal:
1 = diam. antéro-postérieur du détroit sup.
2 = diam. antéro-postérieur du détroit moyen
3 = diam. antéro-postérieur du détroit inf.

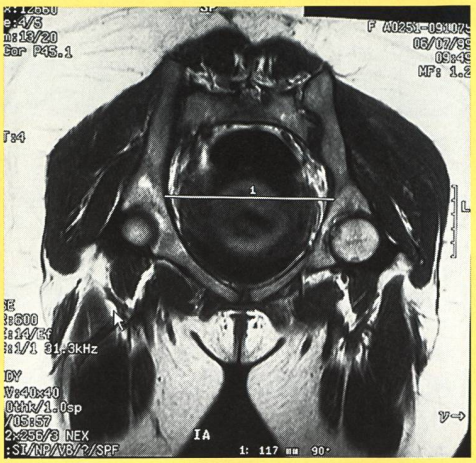

Fig. 2: image IRM coronaire:
1 = diamètre oblique
On remarque la forme gynoïde du bassin

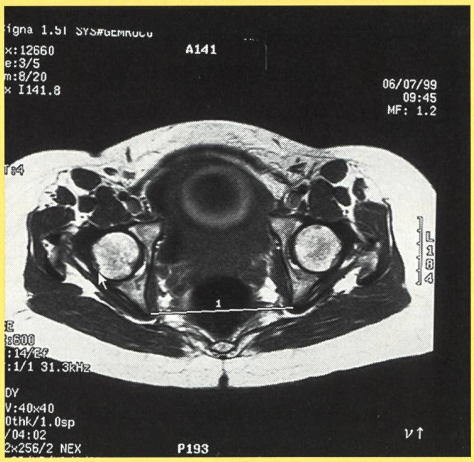

Fig. 3: image IRM transversale:
1 = diamètre inter-épineux (détroit moyen)

Fig. 4: image IRM transversale:
1 = diamètre du détroit inférieur

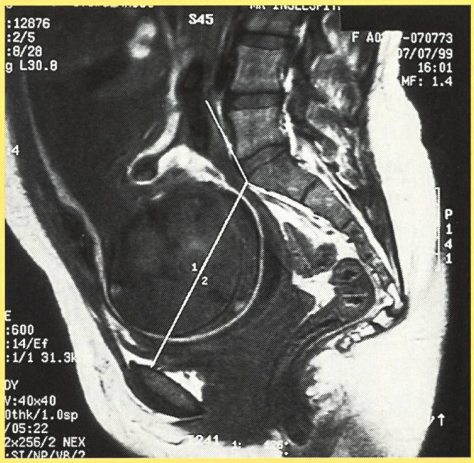

Fig. 5: image IRM médio-sagittale:
On peut observer un sacrum plat avec un coccyx à angle droit.

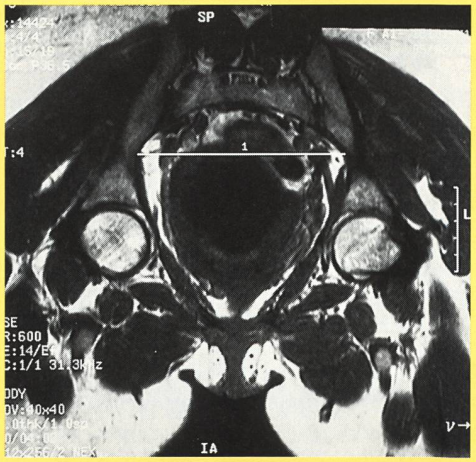

Fig. 6: image IRM coronaire:
On remarque un bassin androïde.

Tableau 1: Comparaison entre 3 méthodes pour le diagnostic anté-partum d'une disproportion fœto-pelvienne

Mode d'accouchement	Operative delivery index		Cephaolpelvic disproportion index		Fetal-pelvic disproportion index	
	positif (n = 16)	négatif (n = 22)	positif (n = 25)	négatif (n = 13)	positif (n = 16)	négatif (n = 22)
Césarienne (n = 13)	12	1	12	1	9	4
Intervention au détroit moyen (n = 3)	3	0	3	0	3	0
Intervention au plancher (n = 6)	1	5	2	4	0	6
Spontané (n = 16)	0	16	8	8	4	12
Sensitivité	94%		94%		75%	
Spécificité	95%		55%		82%	
Valeur pronostique lors de test positif	94%		60%		75%	
Valeur prédictive lors de test négatif	95%		92%		82%	
Valeur prédictive	95%		71%		79%	

bassin sont possibles, l'on ne peut se servir de cette méthode à cause des dangers d'irradiation.

La méthode de choix est aujourd'hui la résonance magnétique (IRM). On peut admettre l'innocuité de l'examen par IRM sur la mère et l'enfant. La possibilité d'effectuer des plans multiples de l'anatomie du bassin permet une évaluation fiable et précise de la masse du bassin (fig. 1–4). Elle permet de plus une détermination sûre de la configuration du bassin (fig. 5) et de sa forme (fig. 6).

Plusieurs études ont démontré que la validité du diamètre du bassin établi relativement au diagnostic d'une DFP est faible. La valeur prédictive de l'examen est insuffisante quand il s'agit de décider du mode d'accouchement. Après une césarienne ou un accouchement difficile à cause d'une suspicion de DFP, env. 50% seulement de diamètres du bassin rétrécis ont été constatés par la radiologie, et a contrario 25–50% des femmes enceintes avec diagnostic radiologique de bassin rétréci peuvent accoucher par voie basse sans problème. De plus, les femmes enceintes qui ont été examinées en radiologie à cause d'une suspicion de DFP, ont été césarisées plus souvent que celles qui n'avaient pas eu d'examen radiologique. Ceci met en évidence qu'une femme enceinte est considérée automatiquement comme étant à risque suite à une pelvimétrie et, de ce fait, est opérée plus fréquemment.

Diagnostic anté-partum de la DFP en tenant compte du fœtus

Vu la faible valeur prédictive de toutes les méthodes pelvimétriques conventionnelles pour diagnostiquer une DFP, nous avons cherché des moyens de comparer les paramètres maternels et fœtaux. Quelques travaux publiés dans les années 90, et qui se basaient sur la pelvimétrie radiologique, ont démontré que la valeur prédictive d'une mesure du bassin pouvait être plus importante si l'on tenait compte du fœtus. Ces travaux ont comparé le diamètre du bassin maternel au détroit supérieur ou au détroit moyen avec le diamètre de la tête fœtale *(cephalopelvic-disproportion index)*, et respectivement les périmètres du bassin correspondants avec la circonférence de la tête fœtale déterminée par US *(fetal-pelvic disproportion index)*.

La méthode que nous avons développée est basée sur la pelvimétrie IRM et compare la capacité des trois passages du bassin (détroits supérieur, moyen et inférieur) avec le volume de la tête fœtale. De plus, elle tient compte de facteurs cliniques et anamnestiques comme des anomalies de la configuration du bassin et sa forme, la parité, le status après traumatisme du bassin ainsi que la nécessité d'une provocation et la gestion de la douleur par anesthésie péridurale. Dans une étude prospective, nous avons comparé notre méthode *(operative delivery index)* avec les deux méthodes évoquées plus haut et nous avons examiné de manière prospective 38 patientes à risques (taille maternelle < 164 cm, IMC > 29, suspicion de macrosomie, etc.) (Tableau 1).

Un index positif signifie, pour les 3 méthodes investiguées, que le fœtus est «plus grand» que le bassin maternel, c'est-à-dire qu'il existe une DFP qui conduit à une césarienne ou à un accouchement par voie basse difficile avec intervention au niveau du détroit moyen. Un index négatif indique une disproportion peu vraisemblable et prévoit qu'on peut s'attendre à accouchement spontané par voie basse ou à un accouchement instrumental avec intervention au plancher pelvien.

Les résultats obtenus par notre étude montrent que la prise en compte de la tridimensionalité du bassin maternel et du la tête de l'enfant constitue un apport bien plus prometteur pour établir un diagnostic anté-partum de DFP ou de l'exclure sans arriver à une augmentation du taux de césariennes. La meilleure force prédictive de l'*operative delivery index* en comparaison du *cephalopelvic-disproportion* index comme du *fetal-pelvic* index repose sur le fait que cette méthode prend en considération aussi le détroit inférieur et des facteurs cliniques, comme p. ex. des anomalies du bassin.

Des études prospectives randomisées dans des centres multiples sont nécessaires pour continuer à valider l'utilisation de *l'operative delivery index* avec usage de la pelvimétrie par IRM et pour définir des indications adéquates pour la mise en œuvre de cette méthode.

Traduction: Sylvie Uhlig Schwaar

Bibliographie:

- *Schneider H.:* Mütterliche und kindliche Risiken der protrahierten Geburt. Gynäkologe, 31:734–737, 1998.
- *Spörri S., Gyr T., Schollerer A., Werlen S., Schneider H.:* Methoden, Techniken und Beurteilungskriterien der geburtshilflichen Pelvimetrie. Z Geburtsh u Perinat 198:37–46, 1994.
- *Spörri S., Hänggi W., Braghetti A., Vock P., Schneider H.:* Pelvimetry by magnetic resonance imaging as a diagnostic tool to evaluate dystocia. Obstet Gynecol 89:902–908, 1997.
- *Spörri S., Thoeny H., Raio L., Lachat R., Vock P., Schneider H.:* M.R. imaging pelvimetry; a useful adjunct in the treatment of women at risk for dystocia? AJR, 179:137–144, 2002.