

Zeitschrift: Schweizer Hebamme : offizielle Zeitschrift des Schweizerischen Hebammenverbandes = Sage-femme suisse : journal officiel de l'Association suisse des sages-femmes = Levatrice svizzera : giornale ufficiale dell'Associazione svizzera delle levatrici

Herausgeber: Schweizerischer Hebammenverband

Band: 91 (1993)

Heft: 3

Artikel: Ultraschall in der Geburtshilfe

Autor: Herrmann, U.J.

DOI: <https://doi.org/10.5169/seals-950859>

Nutzungsbedingungen

Die ETH-Bibliothek ist die Anbieterin der digitalisierten Zeitschriften auf E-Periodica. Sie besitzt keine Urheberrechte an den Zeitschriften und ist nicht verantwortlich für deren Inhalte. Die Rechte liegen in der Regel bei den Herausgebern beziehungsweise den externen Rechteinhabern. Das Veröffentlichen von Bildern in Print- und Online-Publikationen sowie auf Social Media-Kanälen oder Webseiten ist nur mit vorheriger Genehmigung der Rechteinhaber erlaubt. [Mehr erfahren](#)

Conditions d'utilisation

L'ETH Library est le fournisseur des revues numérisées. Elle ne détient aucun droit d'auteur sur les revues et n'est pas responsable de leur contenu. En règle générale, les droits sont détenus par les éditeurs ou les détenteurs de droits externes. La reproduction d'images dans des publications imprimées ou en ligne ainsi que sur des canaux de médias sociaux ou des sites web n'est autorisée qu'avec l'accord préalable des détenteurs des droits. [En savoir plus](#)

Terms of use

The ETH Library is the provider of the digitised journals. It does not own any copyrights to the journals and is not responsible for their content. The rights usually lie with the publishers or the external rights holders. Publishing images in print and online publications, as well as on social media channels or websites, is only permitted with the prior consent of the rights holders. [Find out more](#)

Download PDF: 25.12.2025

ETH-Bibliothek Zürich, E-Periodica, <https://www.e-periodica.ch>

– Ces visites occasionnent bien évidemment des frais supplémentaires qui peuvent peser lourd sur les petits budgets. Si l'A.I. prend en charge les mesures médicales pour les soins de l'enfant, elle ne dédommage les parents pour les visites qu'à raison de 2 trajets par mois et ceci après 1 mois d'hospitalisation de leur enfant. Cette décision est totalement paradoxale. Il n'est pas tolérable que les familles démunies ne puissent venir s'occuper de leur enfant hospitalisé pour des raisons financières.

Pour remédier à cette situation aberrante, l'assistante sociale doit alors faire appel à un fonds privé. La modification de la Loi sur l'Assurance Invalidité Fédérale à ce sujet est d'une importance majeure pour la prévention des mauvais traitements. Il est connu que la prématurité, la séparation mère-enfant à la naissance, est un des facteurs de risque de maltraitance.

Favoriser au maximum la relation parents-enfant, c'est faire acte de prévention. Cet aspect de la prise en charge sociale, ainsi que la **détection et l'encadrement des familles à risques** de mauvais traitements et/ou de négligence envers leurs enfants, sont des priorités dans la Division de Néonatalogie.

Un **colloque hebdomadaire pluridisciplinaire** permet de faire le point de la

situation médicale et familiale des enfants hospitalisés et d'aborder les conditions sociales et économiques des parents si nécessaire.

Cette rencontre permet la transmission des informations et la **continuité de la prise en charge intra- et extra-hospitalière** puisque le Service de Puériculture à domicile y participe. Une assistante sociale des Besoins Spéciaux de la petite Enfance (Filiale de Pro Infirmis collaborant au CHUV pour les enfants de 0–6 ans) est aussi présente. Elle assumera le soutien à domicile des familles dont l'enfant a des problèmes de santé ou un handicap.

Un **suivi médical** (à 6, 12 et 18 mois), puis médical et psychologique (à 3 1/2, 5 1/2, voire 8 ans 1/2) est proposé pour un certain nombre d'enfants ayant été hospitalisés en Néonatalogie et ce sur la base de critères médicaux ou sociaux. Ces contrôles à l'Unité de Développement sont extrêmement précieux pour les parents et les professionnels. Pour les premiers, les entretiens lors de ces retours présentent à nouveau une forme de prévention et d'assistance psychosociale (réévaluation de la compréhension des événements passés et le vécu du présent) et pour les seconds, parallèlement au bilan médical, les contrôles facilitent la dé-

tection ou l'évaluation des familles à risque sur un plus long terme.

Près de 500 enfants sont hospitalisés chaque année dans la division. Le poste d'assistante sociale étant à temps partiel (50%), l'assistante sociale rencontre une moyenne de 150 à 200 familles et ce de sa propre initiative.

15 à 20 de ces familles présentent des facteurs de risques psychosociaux pour leurs enfants.

Une remarque encore: le thème des enfants prématurés de familles immigrées n'a pas été abordé. D'autres problèmes inhérent à leurs particularités surgissent. Ceux-ci peuvent être d'ordre: culturel, relationnel, social et économique et demandent une approche spécifique.

Ainsi que nous venons de le voir, nombreux sont les aspects sociaux entourant la prématurité. Ils y jouent un rôle important dont les professionnels doivent tenir compte dans leur pratique et pour une action préventive.

Wannaz Marinette
Assistante sociale
Division de Néonatalogie et
Unité de Développement
du C.H.U.V. – Lausanne

□

Ultraschall in der Geburtshilfe

Dr. PD U.J. Herrmann, Chefarzt Frauenklinik, Regionalspital Biel

Die Geburtshilfe in der zweiten Hälfte unseres Jahrhunderts ist geprägt durch drei revolutionäre Erfindungen:

1. Entdeckung der immunologischen, hCG-spezifischen Schwangerschaftsteste,
2. Einführung der Kardiotokographie (CTG) zur Überwachung des Fetus unter der Geburt und
3. die Ultraschalldiagnostik zur Darstellung des Fetus und der Plazenta.


Wir alle benützen diese Techniken täglich, betrachten sie als selbstverständlich und vergessen dabei oft, wie schwierig unsere Arbeit, die Geburtshilfe, noch vor dreissig Jahren gewesen ist. Damals war es schwierig, eine vitale Gravidität absolut sicher vor der zwanzigsten Schwangerschaftswoche (SSW) zu diagnostizieren, die Diagnose fetaler Entwicklungsstörungen war pränatal kaum möglich, und die Überwachung sub partu war lückenhaft. Heute sind Tragödien für die Familie, für Mutter und Kind, in der Geburtshilfe dank der neuen Überwachungsmethoden selten geworden (perinatale Mortalität um 1%); diese dargebotene Sicherheit lässt wieder Raum für Ansprüche nach einer natürlichen Geburtshilfe, die aber naturgemäss risikoreich ist. Die natürliche Selektion (Überleben des Stärkeren) als Grundprinzip der Evolution kann biologisch gesehen zwar sinnvoll sein (Arterhaltung), widerspricht aber unserem Ethos und dem humanen Denken, das in der Medizin im Vordergrund ist.

Auf der anderen Seite: auch bei optimaler Überwachung sind geburtshilfliche Tragödien nicht ausgeschlossen. Denn auch die beste Methode, angewendet nach allen Regeln der Kunst, kann einen schicksalhaften, schlechten Ausgang manchmal nicht verhindern. Dies macht unseren Beruf oft so schwierig, anspruchsvoll, belastend und herausfordernd. Damit stellt sich die Frage nach der Zuverlässigkeit der modernen Überwachungsmethoden in der Geburtshilfe, unter denen die Ultraschalldiagnostik heute zentral geworden ist.

Gymnastikbälle von Blatter...

Bälle rollen, hüpfen und
fliegen.

Bälle eignen sich zum
Daraufsitzen,
Daraufliegen, zum
Turnen, zum Balancieren
und für viele weitere
Anwendungen in Spiel
und Gymnastik.



...eine runde Sache

DR. BLATTER
REHABILITATIONS-TECHNIK

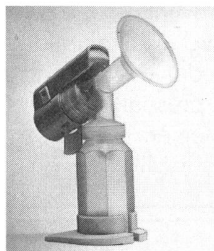DR. BLATTER AG • CHRISBAUMSTRASSE 2 • 8604 VOLKETSCHWIL • TEL. (01) 945 18 80

Gymnastik-Bälle gibt es in vielen verschiedenen Grössen und Farben.
Verlangen Sie unsere ausführlichen Unterlagen.

Für stillende Mütter

Muttermilch ist die beste
Nahrung für das Baby.
Wenn beim Stillen
Probleme auftreten, bie-
ten wir ein komplettes
Programm an Stillhilfen.

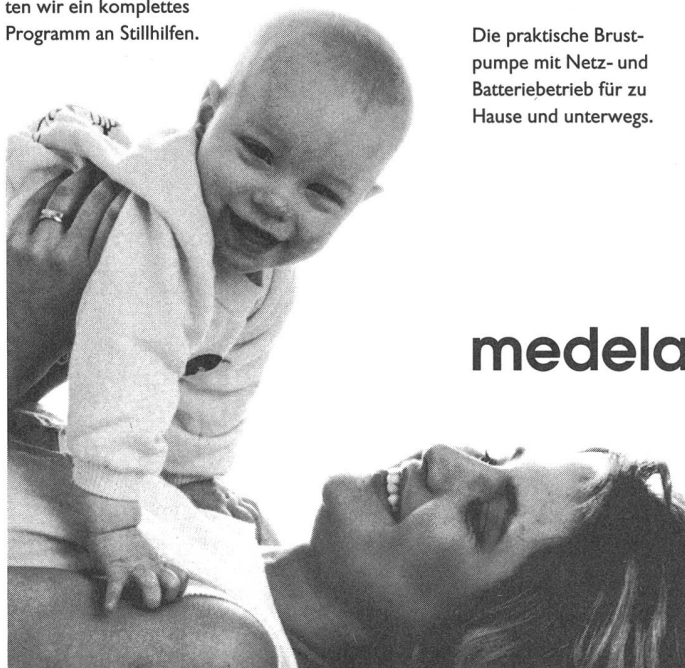
Elektrische Brustpumpen
zum Mieten,
Medela Mini Electric,
Medela Hand-Brustpumpe,
umfangreiches Sortiment
an Medela Stillhilfen.



Medela Mini Electric

Die praktische Brust-
pumpe mit Netz- und
Batteriebetrieb für zu
Hause und unterwegs.

medela




CorpoMed-Kissen:

ständige Begleiter während und nach der Schwanger-
schaft



vor der Geburt
dient das CorpoMed-Kissen der werdenden Mutter
als hervorragende Entspannungshilfe



während der Geburt
ist mit wenigen Handgriffen eine optimale Lagerung
möglich



nach der Geburt
sehr gut verwend-
bar als Still-Kissen,
auch nach operati-
ven Eingriffen

Die CorpoMed-Kissen sind gefüllt mit kleinsten luftge-
füllten Kügelchen; sie sind darum extrem modellierbar
und passen sich jeder Körperform an.
Sehr hygienisch durch einfache Pflege: die Bezüge
sind waschbar bis 60°C, z.T. kochbar, die Inlets und
Kisseninhalte bis 60°C.

Senden Sie bitte:

Stempel, Name

CorpoMed

– Prospekte ☐
– Preise ☐

BERRO AG, Postfach, 4414 Füllinsdorf
Telefon 061 901 88 44, Telefax 061 901 88 22

Man darf heute annehmen, dass der diagnostische Ultraschall für den Fetus ungefährlich ist. Die benötigte Energiedichte führt nicht zu teratogenen Schädigungen (Missbildungen), und in grossen Kollektiven von Kindern, die während der Gravidität als Fetus mehrmals sonographisch untersucht worden waren, wurden nie Spätfolgen beobachtet. Trotzdem: verantwortungsvolle Geburtshelfer und Hebammen werden die Untersuchungshäufigkeit den Indikationen entsprechend anpassen und unnötige Ultraschall-Untersuchungen vermeiden. Meistens genügen zwei bis drei Untersuchungen während der Gravidität.

In diesem Artikel werden wir uns mit der Ultraschalldiagnostik, ihrer Technik, Indikationen und Folgen auseinandersetzen. Primär stellt sich die Frage nach den Indikationen, denn der Ultraschall sollte die Probleme lösen, die klinisch (Anamnese, Palpation, etc.) nicht erfassbar sind. Diese umfassen sieben Indikationsgruppen.

1. Terminbestätigung und Mehrlingsdiagnostik

Bei stabilem Zyklus und bekannter letzter normaler Periode (LNP) stimmt der errechnete Geburtstermin (Naegale) meistens, und der US in der 16.–20. SSW wird diesen i.d.R. bestätigen. Sind biparietaler Durchmesser (BPD) oder Femurlänge aber kleiner als dem rechnerischen Gestationsalter entsprechend, so ist eine Terminverschiebung wahrscheinlich, aber es ist auch eine Chromosomenanomalie möglich, die oft zu früher, minimaler Wachstumsretardierung führen kann. In jedem Fall sind Terminkorrekturen von weniger als sieben Tagen unsinnig, denn sie liegen oft im Bereiche der technischen Messfehler (keine Terminkosmetik!).

Bei unbekannter LNP oder sprachlichen Schwierigkeiten wird man den Termin nach sonographischen Kriterien festlegen müssen: Scheitel-Steiss-Länge (CRL) im ersten Trimenon oder BPD nach der 10. SSW (BPD 10. SSW = 10 mm), bis zur 20. SSW. In jedem Fall sollte der Geburtstermin vor der 20. SSW determiniert werden, weil später erhobene Daten wegen individuellen Wachstumseigenschaften und evtl. pathologischen Prozessen (Wachstumsretardierung oder Makrosomie) unzuverlässig werden. Der Geburtstermin, bzw. das Gestationsalter, sind bei einer normalen Gravidität nicht primär wichtig, sie werden aber zum entscheidenden Kriterium bei Frühgeburtsbestrebungen (Tokolyse indiziert?) oder bei Übertragung (Einleitung indiziert?). Da man diese beiden Ereignisse in der ersten Hälfte der Gravidität nicht voraussehen kann, muss eben das Gestationsalter rechtzeitig objektiviert werden und nicht erst dann, wenn

Probleme auftreten. Die Wachstumskurven (Nomogramme) sind an jeder Klinik bekannt. Der US-Untersucher muss aber wissen, welche Masse gelten und wie ein bestimmter Parameter gemessen werden soll (z.B. BPD aussen-aussen der Schädelkalotte bei einer entsprechenden Wachstumskurve). Computerisierte, integrierte Programme, wie sie heute in vielen US-Geräten enthalten sind, können eine Pseudoexaktheit mit vielen Daten vortäuschen und nützen wenig, wenn der Untersucher nicht genau weiss, wie gemessen werden muss (Schnittebene und Messstrecke). Der Gebrauch des US-Gerätes durch viele Untersucher und der Transport in verschiedene Räume kann mit der Zeit aber auch zu einem Programmfehler (wie bei einem PC) führen, so dass den angegebenen

Werten im Zweifelsfall nicht blind getraut werden darf.

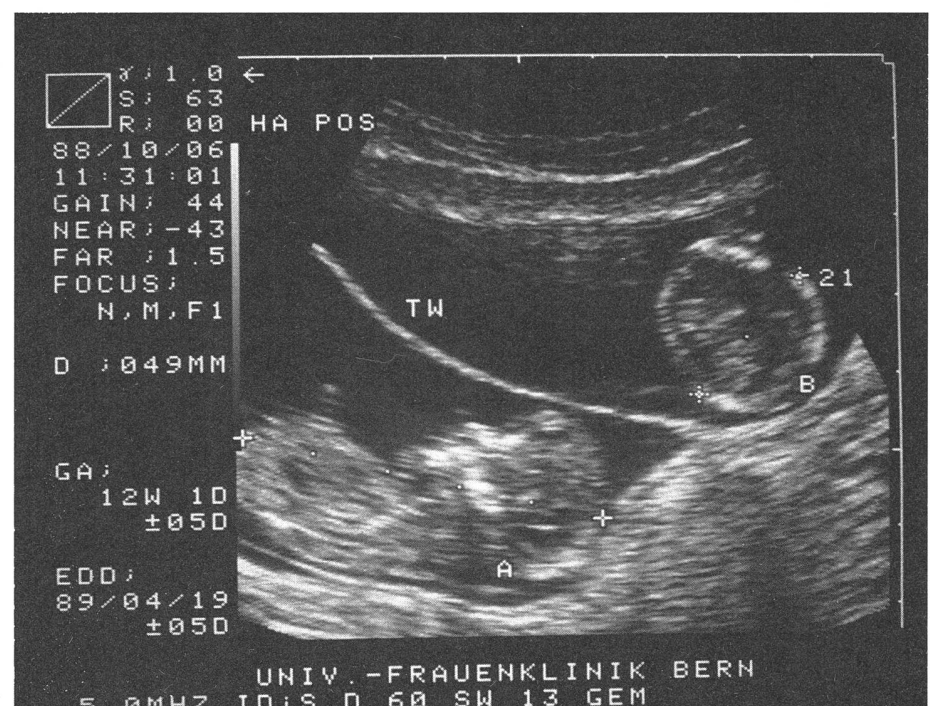
Zur Basisdiagnostik bei der Erstuntersuchung gehört auch der Ausschluss oder Nachweis von Mehrlingen. Früher wurden rund ein Drittel der Mehrlinge erst sub partu oder nach der Geburt des Erstlings festgestellt: ein heute seltenes Ereignis. Mehrlinge implizieren eine Risikogravidität (Frühgeburtsbestrebungen) und Risikogeburt (Überwachung, Lageanomalien). Aus diesem Grund ist eine rechtzeitige Diagnose wichtig. Eine Trennwand ist prognostisch günstig, erlaubt aber keine sichere Aussage über Ein- oder Zweieiigkeit (**Abb.1**). Bei Abortus imminens wird oft ein kleines Hämatom subchorial gesichtet. Dies sollte nicht als sog. «schwindender Zwilling» interpretiert werden.

Die Vitalität eines Fetus kann praktisch nur sonographisch mit letzter Sicherheit bestimmt werden (Herzaktion, Kindsbewegungen). Bei vermutetem Abort oder intrauterinem Fruchttod (IUFT) sollten zwei Untersucher den Befund erheben, um folgenschwere Konsequenzen (z.B. Curettage, Einleitung) infolge falscher Diagnose zu vermeiden.

2. Biometrie des Fetus: Missbildung?

Die Erstuntersuchung (16.–20. SSW) während einer normalen Gravidität

Abbildung 1



(sog. Basisdiagnostik, level I Ultraschall) dient neben der Terminbestätigung und dem Ausschluss von Mehrlingen auch dem Ausschluss oder Nachweis einer fetalen Missbildung. Nach der Basisdiagnostik (Übersicht mit Lage des Fetus und Vitalität, Plazentalokalisation und Fruchtwassermenge) und der Terminbestimmung (BPD, ThQ und Femurlänge) werden systematisch untersucht (Fetus von Kopf bis Fuss):

- a) Kopf: Form, Ventrikelweite, Cerebellum, Augen und Gesichtsschädel
- b) Thorax: Herz mit 4-Kammer-Sicht und Lungen
- c) Abdomen: Magenblase, Nabelregion, Nieren und Harnblase
- d) Evtl. das Genitale
- e) Obere Extremitäten mit Ober- und Unterarm
- f) Untere Extremitäten mit Ober- und Unterschenkel, Fussstellung
- g) Fruchtwassermenge (subjektiv, maximales vertikales Depot oder Vier-Quadranten-Mass)
- h) Nabelschnur: zwei Arterien und eine Vene?
- i) Plazenta: Struktur und Lokalisation

Sind alle Masse normal, d.h. symmetrisch, und erscheinen die angegebenen Körperteile normal, so ist eine fetale Missbildung unwahrscheinlich (aber nicht ganz ausgeschlossen). Bei Auffälligkeiten wird man die Befunde durch einen erfahrenen US-Untersucher bestätigen lassen (level II und III Ultraschall, Zentrum). Zur Diagnose und Differentialdiagnose einzelner Malformationen gibt es unterdessen umfangreiche Nachschlagewerke (1, 2).

Bei der Missbildungsdiagnostik gilt es zu beachten, dass auch scheinbar kleine Defekte zu schweren Folgen führen können (**Abb. 2**, porencephale Zyste), dass einzelne Missbildungen nur an Fehlstellungen der Extremitäten bei normalen Massen erfassbar sind (**Abb. 3**) und dass Unterschiede der Echogenität (hyper- oder hypoechogen) einzelner Organe (Lungen, Nieren) ein erster Hinweis für eine Malformation sein können (**Abb. 4**).

Die Missbildungsdiagnostik hat nicht das primäre Ziel, die Gravidität bei malformiertem Kind abzubringen, sondern die Prognose für dieses Kind zu verbessern. Die Optionen werden nach zusätzlicher Diagnostik (Amniozentese und Nabelschnurpunktion,

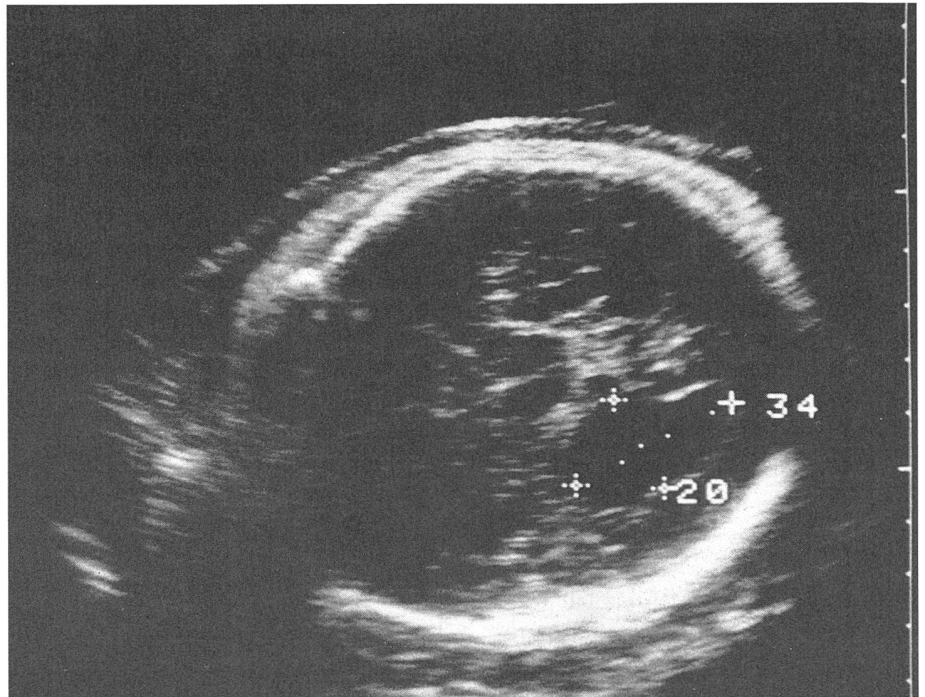


Abbildung 2

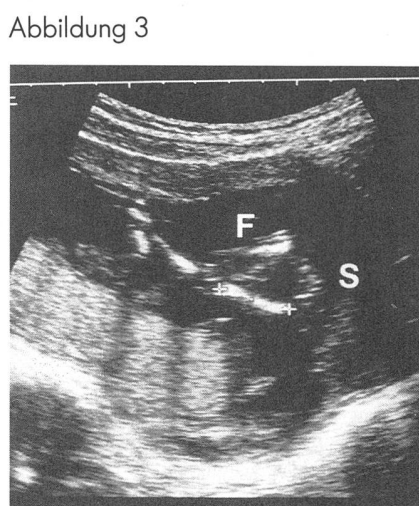


Abbildung 3

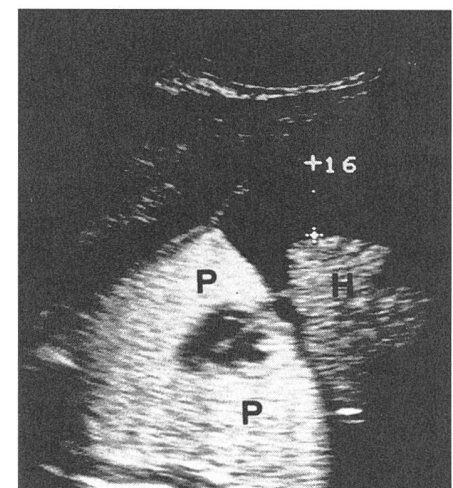


Abbildung 4

Infektdiagnostik) im interdisziplinären Rahmen (Geburtshelfer, Neonatologe, Kinderchirurg und Genetiker, zusammen mit den Eltern) besprochen. Optionen sind: Interruptio, in Einzelfällen Therapie vor der Geburt, Sectio, sofortige Therapie nach der Geburt etc. Die Betreuung von Eltern, die ein behindertes Kind erwarten, wurde vor drei Jahren in dieser Zeitschrift beschrieben (3).

3. Blutungen während der Gravidität

Die Abklärung vaginaler Blutungen während der Gravidität gehört zu den Hauptdomänen der US-Diagnostik,



weil eine Differenzierung ohne Ultraschall kaum möglich ist.

In der **ersten Hälfte** der Gravidität sollte ein Abortgeschehen, eine Extrauterin gravidität (EUG) und eine Blasenmole ausgeschlossen werden. Dies gelingt meistens nur durch den Ultraschall, ideal durch die transvaginale Untersuchung (TVS).

Bei einem Abortus imminens ist ein vitaler Fetus nachweisbar, und die Prognose ist meistens günstig. Bei Abortus incipiens oder incompletus ist der Fetus ohne Lebenszeichen oder fehlt ganz (anembryonale Gravidität), und der Fruchtsack ist deformiert: eine Curettage ist indiziert.

Bei EUG findet sich in utero kein richtiger Fruchtsack (evtl. Pseudofruchtsack mit Blut zentral im Cavum uteri), evtl. eine Vergrößerung der Adnexe mit ektopem Fruchtsack und evtl. Blut im Douglas.

Bei einer Blasenmole finden sich in utero zahlreiche Zystchen bis 5 mm ohne vitalen Embryo, und in über 50% sind die Adnexe zystisch vergrößert (The-

ca-lutein-Zysten). Das hCG im Serum ist fast immer deutlich erhöht.

In der **zweiten Hälfte** der Gravidität sollten eine Placenta praevia und Abruptio placentaes ausgeschlossen werden. Der US wird vor der klinischen, digitalen Untersuchung durchgeführt. Bei Placenta praevia sehen wir Placentage-webe vor der Cervix und im Fundus keine Placenta. Manchmal, besonders bei posteriorer Placenta praevia, kann nur ein sorgfältiger transvaginaler US die Diagnose erbringen.

Bei einer Abruptio placentaes, meistens bei Gravidae mit schwangerschaftsinduzierter Hypertonie, kann der US das retroplazentare Hämatom und dessen Ausmass zeigen.

Zusammengefasst: ohne Ultraschall war früher die Abklärung vaginaler Blutungen äusserst schwierig und führte oft zu Fehldiagnosen. Diese sind auch mit US nicht ausgeschlossen: eine EUG kann der US-Diagnostik vollkommen entgehen, ebenso einer Abruptio placentaes! Bei klinischen Verdachtsmomenten wird

die Vermutungsdiagnose durch eine normal ausgefallene US-Untersuchung nicht entwarnt: die Hospitalisation mit Überwachung bleibt angezeigt.

4. Lagediagnostik

Mit den Leopold-Handgriffen können wir meistens die Lage des Fetus bestimmen. Bei adipösen Frauen oder Abwehrspannung können aber Unsicherheiten auftreten: Kopf oder Steiss? In diesen Fällen hilft uns die US-Diagnostik. Ebenso bei Mehrlingen für Zwilling B oder bei höhergradigen Mehrlingen (Drillinge, Vierlinge, etc.). Bei Beckenendlage wird zunehmend eine vaginale Geburt evaluiert. Bei Erstgebärenden wird bei uns, falls die äussere Wendung erfolglos (in 30%) bleibt, i.d.R. eine Sectio durchgeführt. Wird bei einer Mehrpara eine vaginale Geburt geplant, so werden folgende Daten erhoben:

a) Typ der BEL, Steiss-Fuss-lage oder reine Steisslage?

FLAWA MIMI

FLAWA MIMI Stillkompressen – optimaler Schutz für die Brust während der Stillphase.

- einzigartig weich und sicher
- hohe Saugfähigkeit
- nicht rücknässendes, hautfreundliches Innenvlies

Erhältlich in Apotheken und Drogerien.

Bitte senden Sie mir **FLAWA MIMI Gratis-Muster.**

Name _____

Adresse _____

FLAWA AG, MIMI Muster, CH-9230 Flawil, Tel. 071/84 91 11



STOZ • PRÉFÈREZ TH

- b) Haltung des Kopfes: flektiert oder deflektiert (Abb. 5).
- c) Grösse des Kindes: unter 4000 g? (Gewichtsschätzung nach Rosen).
- d) Fruchtwassermenge.

Bei ungünstigen Kriterien, wie Deflexion des Kopfes, Makrosomie oder Oligohydramnion, wird meistens eine elektive Sectio durchgeführt.

5. Fetales Wachstum

Die klinische Messung des Fundusstandes erlaubt uns in grobem Mass, die Grösse des Fetus mit der Fruchtwassermenge abzuschätzen. Vermindertes Wachstum (IUWR: intrauterine Wachstumsretardierung; Geburtsgewicht $\leq 10\%$ -ile der Norm) und Makrosomie (Geburtsgewicht $\geq 90\%$ -ile) sind aber nur sonographisch einigermaßen sicher definierbar. Die Diagnose ist wichtig, weil sowohl IUWR-Feten als auch makrosome Kinder perinatal besonders gefährdet sind (Hypoxie, intrauteriner Fruchttod, Schulterdystokie, neonatale Hypoglykämie etc). Auch mit der An-

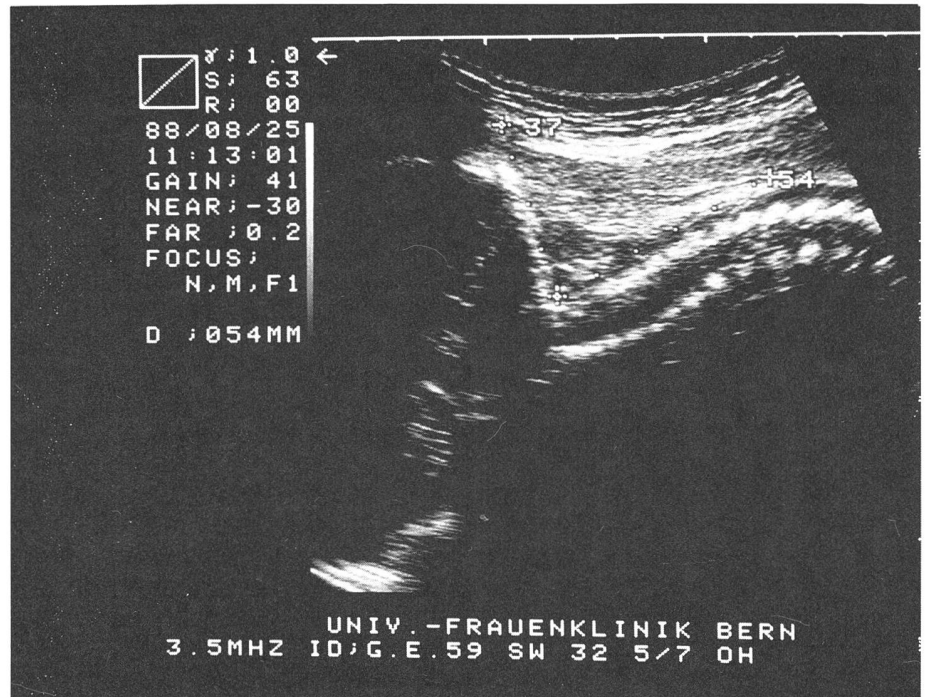


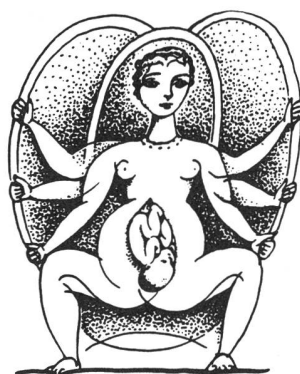Abbildung 5

wendung komplexer Formeln sind aber Fehlschätzungen des fetalen Gewichts häufig.

Bei IUWR ist der Thorax-quer-Durchmesser (ThQ) = Abdomen-quer-Durchmesser immer kleiner als der Kopf (BPD)

und bei Makrosomie stets grösser. Ein dolichocephaler (langer) Kopf bei Beckenendlage bedeutet keine IUWR! Für die Gewichtsschätzung vor der Ge-

ROMA
GEBURTSRAD



Die natürliche, aufrechte
Gebärhaltung

GLENCK BISCHOF AG

FISCHMARKT 30 · CH-4410 LIESTAL · TELEFON 061 922 11 00 · TELEFAX 061 922 11 66

burt gibt es zahlreiche Nomogramme. Wir benutzen besonders die Normwerte nach Rosen (aus BPD, ThQ und Femurlänge). Die IUWR nach der Geburt ist definiert als Gewicht unter der 10.-%-ile, d.h. 10% aller Kinder unter der unteren Norm. Einige dieser Kinder sind genetisch bzw. konstitutionell klein, andere wegen ungenügendem Wachstum (Plazentainsuffizienz), und diese Kinder sind neonatal gefährdet: durch Hypoxie, Hypoglycämie, Hypothermie, Polyglobulie und Hyperbilirubinämie. Pränatal sind je nach dem Zeitpunkt des Ultraschalls 50–70% dieser Kinder erkennbar, falsch positive und falsch negative Diagnosen sind recht häufig (Abb. 6).

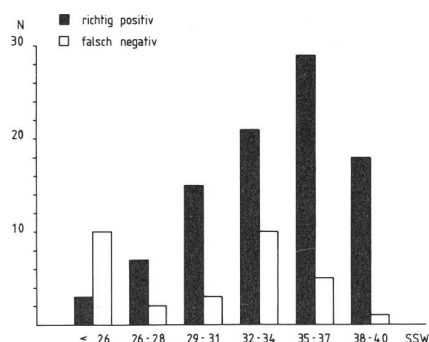


Abbildung 6: Ultraschall-Diagnose der intrauterinen Wachstumsretardierung

6. Termin-Überschreitung

«Ein übertragenes Kind kann leicht sterben», sagt der Volksmund. Dies stimmt, auch wenn die reelle Gefährdung relativ klein ist. Trotzdem: jeder intrauterine Fruchttod nach dem Termin ist eine Tragödie! Die Überwachung nach Termin-Überschreitung beinhaltet nebst Anamnese (Kindsbewegungen) und klinischen Befunden (Cervixreife), das CTG (non-stress-Test) und die Bestimmung der Fruchtwassermenge. Beträgt das maximale vertikale Fruchtwasserdepot weniger als 30 mm, so liegt eine Oligohydramnion vor. In diesen Fällen ist bei vermutlicher Plazentainsuffizienz und evtl. imminenter Gefahr der Nabelschnurkompression (evtl. Dip 0 oder variable Dip im CTG) die Einleitung ratsam. Die Ziele der Überwachung nach Termin-Überschreitung sind: unnötige (meistens mühsame) Einleitungen bzw. Sectiones vermeiden und auf der anderen Seite eine potentielle Gefährdung rechtzeitig erkennen.

Die Fruchtwassermenge kann sowohl subjektiv determiniert werden (Eindruck des Untersuchers), als auch semi-quantitativ nach dem Fruchtwasserdepot (maximales, vertikales Depot im mm- oder Vier-Quadranten-Mass). Die Untersucherin bzw. der Untersucher sollte zuerst diese objektiven Parameter kennenlernen und erst nach über 1000 Untersuchungen sich auf sein Gefühl verlassen.

7. Varia: bei invasiver Diagnostik, biophysikalisches Profil und Doppler

Zahlreiche additive diagnostische Verfahren, wie Amniocentese, Chorionzottenbiopsie und Nabelschnurpunktion (Cordozentese) sind sicher nur unter US-Sicht möglich. Diese haben das Ziel, Chromosomenanomalien, Stoffwechselerkrankungen und Infekte zu diagnostizieren. Auch bei nichtinvasiver Pränataldiagnostik (AFP und AFP-plus aus mütterlichem Serum zur individuellen Risikoerfassung von Neuralrohrdefekten und Trisomien) ist der Ultraschall zur exakten Gestationsaltersbestimmung und zum Ausschluss von Mehrlingen entscheidend, weil sonst die biochemisch ermittelten Werte nicht richtig interpretiert werden können, da diese extrem Gestationsalter-abhängig sind. Doppler-Untersuchungen zum Zwecke der Bestimmung der Blutflussgeschwindigkeit in einzelnen Arterien (A. uterina, A. umbilicalis, Aorta, A. carotis, A. cerebri media etc.) sind ebenfalls nur nach sonographischer Darstellung des zu messenden Blutgefässes möglich. Ermittelt wird die diastolische Blutflussgeschwindigkeit in den Gefässen in Relation zur systolischen Flussgeschwindigkeit, ausgedrückt als S/D-Ratio, Pulsatility Index oder Resistance Index. Der Doppler ist besonders zur Überwachung bei intrauteriner Wachstumsretardierung nützlich (Zentralisation des Kreislaufes infolge Hypoxie?). Die Doppler-Sonographie eignet sich nicht zu Screening-Untersuchungen und ist speziellen Fragestellungen vorenthalten (4). Eine Einzelmessung ist weniger aufschlussreich als Verlaufsmessungen. Schliesslich erlaubt der US bei suspectem CTG eine weitergehende Beurteilung des fetalen Zustandes: der Manning Score (biophysikalisches Profil) mit der Beurteilung von Fruchtwassermenge, fetalem Tonus, fetalen Körper-

und Atembewegungen ist quasi ein «intrauteriner APGAR-Score» und hat prognostische Bedeutung.

Die sogenannte Routine-Diagnostik

Betrachten wir die oben angeführten sieben Indikationen, so stellt sich die Frage nach dem vernünftigen Mass des Ultraschalls im Rahmen der Schwangerschaftsvorsorge und unter der Geburt. Im Rahmen der üblichen Schwangerschaftsvorsorge sind zwei bis drei US-Untersuchungen sinnvoll. Eine erste in der 16.–20. SSW (Termin? Mehrlinge? Missbildung?), eine zweite in der 32.–36. SSW (fetales Wachstum? Missbildung? Lage des Fetus und der Plazenta?) und evtl. eine dritte bei Terminüberschreitung (Grösse des Fetus? Fruchtwassermenge?). Bei Risikofaktoren sind häufigere Untersuchungen, evtl. ergänzt durch additive Verfahren wie Doppler, notwendig, so zum Beispiel bei Blutungen, Diabetes, IUWR, Mehrlingen etc. Ein Ultraschall bei jeder Schwangerschaftskontrolle einer unauffälligen, normalen Gravidität ist aber unsinnig. Lieber zwei bis drei sorgfältige Untersuchungen als zehn oberflächliche.

Häufigste Fehler in der Ultraschall-diagnostik

Im Bereiche der US-Diagnostik sind wiederholt folgende Irrtümer zu beobachten:

- Der Geburtstermin wird zu spät festgelegt (nach der 20. SSW), oder der Termin wird immer wieder sonographisch korrigiert, so dass einzelne Frauen mehrere Geburtstermine haben. Dies erschwert das Vorgehen bei drohender Frühgeburt und bei Übertragungen und verunsichert die werdende Mutter.
- Dem Ultraschall wird absolut geglaubt. Bei einer Gravida mit regelmässigem Zyklus und bekannter LNP wird bei zu kleinem BPD der Termin korrigiert. Vielleicht ist aber auch der Kopf infolge einer Spina bifida oder Mikrocephalie zu klein, oder es liegt eine Chromosomenanomalie vor.
- Statt die Herztöne mit dem Dopton zu hören, wird ein cursorischer Ultraschall bei jeder Schwangerschaftskontrolle durchgeführt. Dies erweckt bei

den Frauen den Eindruck, dass der US ein obligater Bestandteil jeder Schwangerschaftsvorsorgeuntersuchung ist und dass ohne US eine Kontrolle nicht möglich ist. Dies führt zu unnötigen Kosten.

– Der Untersucher beschränkt sich auf eine bestimmte Fragestellung. Bei der Untersuchung sollte immer zuerst ein Überblick gewonnen werden: Ist nur ein Fetus im Uterus? Wie liegt er? Seine Vitalität? Plazentalokalisation? Fruchtwassermenge? Erst dann sollte man zum Detail schreiten (fetale Anatomie).

– Bei kleinem BPD infolge einer Beckenendlage mit Dolichocephalie wird eine IUWR vermutet, auch wenn der Körper normal ist. Wachstumsstörungen äussern sich immer zuerst am Körper (wie bei den Erwachsenen).

– Allzuoft wird beim US zu laut gedacht: das Kind erscheint «gross, riesig» oder «klein», und diese Äusserungen verängstigen die Mutter besonders. Wir sollten nur absolut sichere und bedeutungsvolle Befunde der Mutter (bzw. den Eltern) mitteilen. Wissen wir nicht mehr weiter, so sollten wir den Befund durch einen anderen, erfahrenen Untersucher überprüfen lassen.

– Sub partu wird an einigen Orten zunehmend der US eingesetzt. Der US darf aber die klinische Untersuchung unter der Geburt nicht verdrängen. Das Vertrauen in die Palpation (Leopold-Handgriffe, vaginale Untersuchung) darf nicht untergraben werden; ein US unter der Geburt ist äusserst selten notwendig.

– Falsch positive Diagnosen sind im US häufig. Artefakte können eine Missbildung vortäuschen (**Abb. 7**). Der unerfahrene Untersucher sieht im Ultraschall eher zuviel Abnormes als zuwenig (Artefakte). Auf der anderen Seite führen oberflächliche («wir sehen schnell im Ultraschall nach») Untersuchungen oft zu falsch negativen Diagnosen. Nicht mangelhaftes Wissen oder ein schlechtes US-Gerät führen zu Irrtümern, sondern ungenügende Sorgfalt. Dies gilt ja für alle Bereiche in der Medizin!

Transvaginale Sonographie

Die transvaginale Sonographie (TVS) mit Transducern von 6–7 MHz (Eindringtiefe um 6 cm) erlaubt eine bessere Darstellung des Fetus, verglichen mit der konventionellen transabdominalen

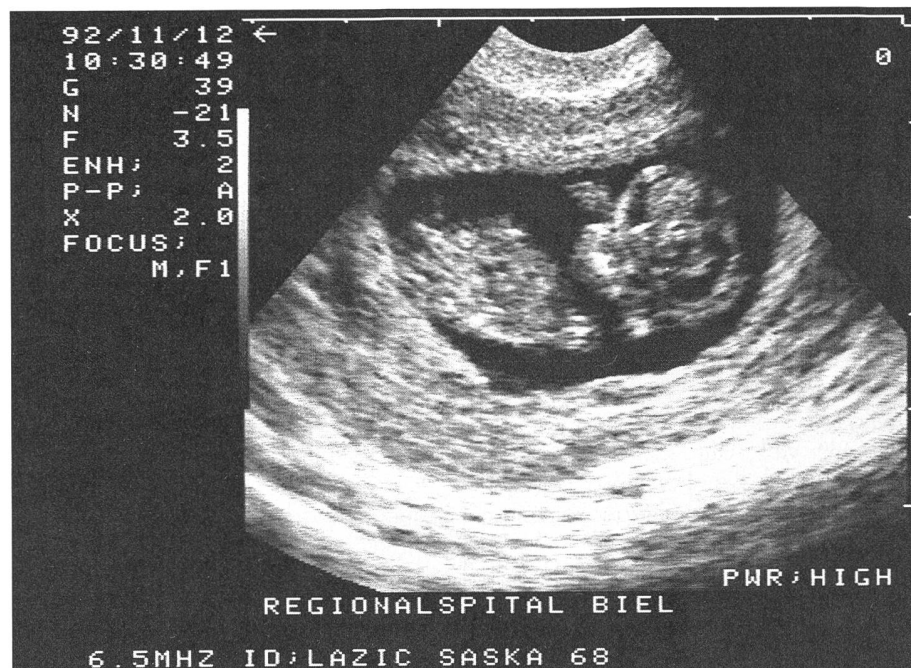
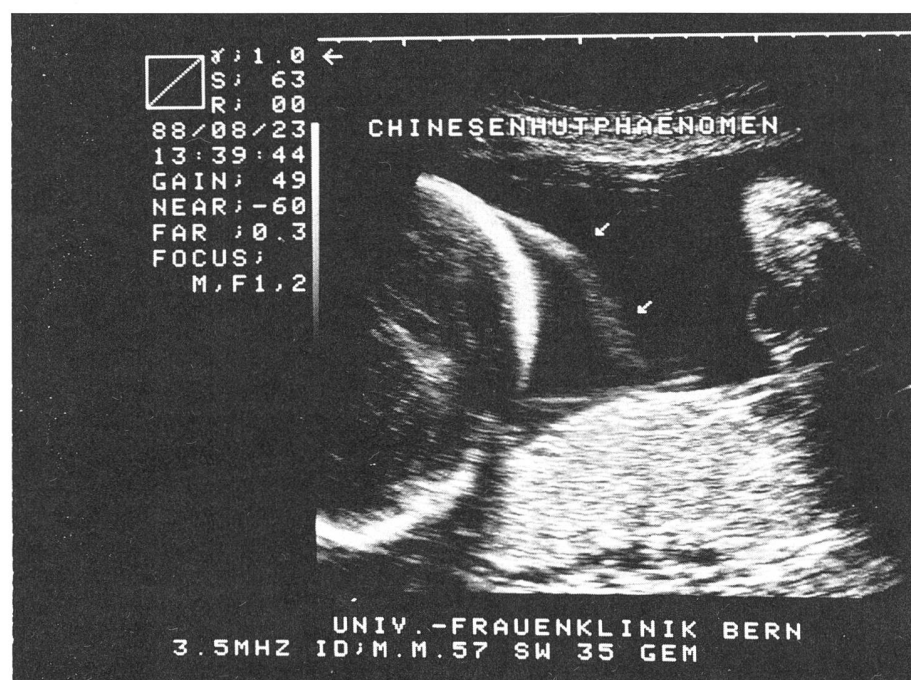

Abbildung 7

Sonographie (3–4 MHz). Ab einem hCG-Titer von 500 IU/L im Serum sollte ein intrauteriner Fruchtsack nachweisbar sein (Diskrimanzschwelle). Ohne die Bedingung einer vollen Blase können der Uterus und die Adnexen gut dargestellt werden. Die TVS findet ihre Anwendung besonders in der Sterilitätstherapie (Follikelgrösse und Zahl) und zur Abklärung vaginaler Blutungen im ersten Trimenon (Frühdiagnostik der EUG). Die Missbildungsdiagnostik im ersten Trimenon ist äusserst schwierig und bleibt bisher wenigen Untersuchern vorbehalten (5). Der Untersu-

cher muss sich auch die Einzelheiten der Embryologie in Erinnerung rufen; so ist zum Beispiel eine Ventriculomegalie im ersten und 2. Trimenon physiologisch und impliziert nicht einen Hydrocephalus am Termin (**Abb. 8**). Zur Zeit scheint bei einer normal erscheinenden Gravidität ohne Beschwerden, wie Blutungen und Schmerzen, eine TVS nicht sinnvoll zu sein.

Abbildung 8



Die transzervikale Sonographie mit feinen 21– bis 13-MHz-Sonden erlaubt eine unglaublich detaillierte Darstellung des Embryos (6.–8. SSW). Diese Technik ist zur Zeit noch im frühen Experimentierstadium (6).

Zusammenfassung

Der Ultraschall gehört zu den essenziellen Untersuchungen in der Geburtshilfe. Differenzierungen in den erwähnten sieben Indikationsgruppen sind ohne Ultraschall klinisch selten lösbar. Diese Fragestellungen bedingen eine gute Grundausbildung des Ultraschall-diagnostikers (Arzt und Hebamme), der seine Verantwortung und seine Grenzen kennen muss und selbstkritisch bleibt.

Die Möglichkeiten des Ultraschalls sollten aber nicht überschätzt oder missbraucht werden. Nach wie vor sind die Beratung während der Schwangerschaft und die zuwendende Betreuung unter der Geburt die Eckpfeiler unserer Tätigkeit. Schliesslich müssen wir und die Eltern akzeptieren, dass trotz sorgfältiger, kompetenter Untersuchung und einem Vorgehen «nach bestem Wissen und Gewissen» ein ungünstiger Ausgang der Schwangerschaft und Geburt stets möglich ist. Die Natur kennt allzuvielen Facetten, und die Geburt wird uns immer ein Wunder mit ihrem Geheimnis bleiben.

□

Ausgewählte Literatur

1. Hansmann M., Hackelöer B.J., Staudach A.: Ultraschalldiagnostik in Geburtshilfe und Gynäkologie. Springer, Berlin, 1985.
2. Romero R., Pilo G., Jeanty P., Ghidini A., Hobbins J.C.: Prenatal diagnosis of congenital anomalies. Appleton and Lange, Norwalk, 1988.
3. Herrmann U.J.: Die Betreuung von Eltern, die ein behindertes Kind erwarten. Schweizer Hebamme, 2: 2–5, 1990.
4. Low J.A.: The current status of maternal and fetal blood flow velocimetry. Am. J. Obstet. Gynecol. 164: 1049–63, 1991.
5. Fleischer A.C., Kepple D.A.: Transvaginal sonography. Lippincott, Philadelphia, 1992.
6. Ragavendra N., Beall M.H., McMahon J.T., Bitone R.A., Grant E.G.: Transvertical sonography: An investigational technique for visualization of the embryo. Obstet. Gynecol. 81: 155–8, 1993.

Legenden zu den Abbildungen:

Abb. 1: Sicher ist die Diagnose von Mehrlingen nur, wenn auf dem gleichen Schnittbild zwei Feten abgebildet werden können (wie hier oben rechts BPD Zwilling A und unten rechts CRL Zwilling B). Eine Trennwand ist prognostisch günstig; ist sie dickwandig, so ist sie vermutlich diamnion-dichorial (eher zwei- als eineiig).

Abb. 2: Ein kleiner ZNS-Defekt kann auch schwere Folgen haben. 21jährige Gravida 1, 34. SSW. Bei diesem Fetus mit einer porencephalen Zyste (20x34 mm) verliefen Schwangerschaft und Geburt normal. Das Kind (heute vierjährig) ist aber schwer behindert und blind.

Abb. 3: 34jährige Gravida 3, Para 2. Das zweite Kind leidet an einer schweren Skelettfehlbildung (Arthrogryposis). In der aktuellen 3. Gravidität zeigten sich konstant gestreckte und überkreuzte Beine in der 15.–17. SSW (Bild links). Amniozentese: Chromosomen und AFP normal. Eine Arthrogrypose wurde vermutet und auf Wunsch der Eltern eine Interruption durchgeführt. Die postnatale Untersuchung (Bild rechts) bestätigte die pränatalen Befunde (Arthrogryposis congenita).

Abb. 4: Die 37jährige Patientin wurde mit dem Verdacht eines Lungentumors beim Fetus zugewiesen (23. SSW). Die Lungen (P) sind hyperechogen, dazu Aszites (16 mm; H=Hepar, Leber). Autopsiebefund: bilaterale, zystisch adenomatoide Lungenerkrankung (mit dem Leben nicht vereinbar).

Abb. 5: Bei Beckenendlage werden die Grösse des Fetus und die Haltung des Kopfes bestimmt. Bei Deflexionshaltung (nuchaler Winkel $\leq 90^\circ$) ist eine vaginale Geburt evtl. problematisch (Sectio?).

Abb. 6: Eine intrauterine Wachstumsretardierung (IUWR; GG $\leq 10\%$ -ile) ist nicht immer antenatal durch die Sonographie voraussehbar. Bei zu früher Messung in der (26.–30. SSW) entgehen ziemlich viele Feten diagnostisch einer später auftretenden IUWR. Optimal ist die Messung ab der 35. SSW. Bei Risikograviditäten (z.B. schwangerschaftsinduzierte Hypertonie, EPH) sind frühere Messungen aber sinnvoll (ab der 28. SSW bzw. bei Diagnosestellung).

Abb. 7: Artefakte sind der «Feind» des US-Diagnostikers. Physikalische Phänomene können leicht zu Artefakten führen, wie das sog. Chinesenhutphänomen, das von einem unerfahrenen Untersucher als Encephalocoele interpretiert wurde («Abspritzen» der US-Welle an der Schädelkalotte des Fetus). Im Schallschatten darunter ist ein vermeintlicher Abbruch der Schädelkalotte sichtbar.

Abb. 8: Bei der transvaginalen Sonographie ist der Embryo sehr gut darstellbar. Im ersten Trimenon sind aber die uns bekannten anatomischen Strukturen zum Teil noch nicht voll ausgebildet (Embryogenese); in diesem Fall ist die deutliche Erweiterung der Hirnventrikel (rechts im Bild) noch physiologisch und entspricht nicht einem Hydrocephalus am Termin.

Empfinden zwischen Stockung und Ultraschall

Freundlicherweise erlaubten uns die Redaktorinnen der FRAZ den Abdruck des in Nummer 43/1992 (Thema: Körper) erschienenen Interviews mit der Historikerin Barbara Duden. Nähere Angaben zur FRAZ befinden sich am Ende des nachfolgenden Textes.

Schwangerschaftserlebnis im Wandel

Das Schwangerschaftserlebnis einer Frau ist heute massgeblich durch den Sehnsinn geprägt. Mit der bildlichen Darstellung von wissenschaftlichen Messresultaten legitimieren Biologen,

Theologen und Politiker aber auch eine gesellschaftliche Diskussion, in der sie ein Nichts, das angebliche «Leben» im Bauch der Frau, zum höchsten Wert stilisieren. Mit der Historikerin Barbara Duden sprach die FRAZ-Redaktorin Nadja Ramsauer.

Nadja Ramsauer: In Ihrem neuen Buch «Der Frauenleib als öffentlicher Ort» setzen Sie sich mit dem heutigen Körpererleben von schwangeren Frauen auseinander und kritisieren die gesellschaftliche Diskussion rund um die Schwangerschaft. Im Gegensatz dazu haben Sie in Ihrer Dissertation «Geschichte unter der Haut» das Verhältnis von Frauen zum Ungeborenen im 18. Jh. untersucht. Wie empfanden Frauen damals ihre Schwangerschaft?

Barbara Duden: Ich habe Arztprotokolle aus dem frühen 18. Jahrhundert untersucht, in denen Frauen in einer protestantischen Provinzstadt vor dem