Zeitschrift: Schweizer Hebamme : offizielle Zeitschrift des Schweizerischen Hebammenverbandes = Sage-femme suisse : journal officiel de l'Association suisse des sages-femmes = Levatrice svizzera : giornale ufficiale dell'Associazione svizzera delle levatrici

Herausgeber: Schweizerischer Hebammenverband

Band: 86 (1988)

Heft: 11

Artikel: Anwendungsbereiche und Diagnosemöglichkeiten der Dopplersonographie

Autor: Vetter, Klaus / Baumann, Hans

DOI: https://doi.org/10.5169/seals-951044

Nutzungsbedingungen

Die ETH-Bibliothek ist die Anbieterin der digitalisierten Zeitschriften auf E-Periodica. Sie besitzt keine Urheberrechte an den Zeitschriften und ist nicht verantwortlich für deren Inhalte. Die Rechte liegen in der Regel bei den Herausgebern beziehungsweise den externen Rechteinhabern. Das Veröffentlichen von Bildern in Print- und Online-Publikationen sowie auf Social Media-Kanälen oder Webseiten ist nur mit vorheriger Genehmigung der Rechteinhaber erlaubt. Mehr erfahren

Conditions d'utilisation

L'ETH Library est le fournisseur des revues numérisées. Elle ne détient aucun droit d'auteur sur les revues et n'est pas responsable de leur contenu. En règle générale, les droits sont détenus par les éditeurs ou les détenteurs de droits externes. La reproduction d'images dans des publications imprimées ou en ligne ainsi que sur des canaux de médias sociaux ou des sites web n'est autorisée qu'avec l'accord préalable des détenteurs des droits. En savoir plus

Terms of use

The ETH Library is the provider of the digitised journals. It does not own any copyrights to the journals and is not responsible for their content. The rights usually lie with the publishers or the external rights holders. Publishing images in print and online publications, as well as on social media channels or websites, is only permitted with the prior consent of the rights holders. Find out more

Download PDF: 09.12.2025

ETH-Bibliothek Zürich, E-Periodica, https://www.e-periodica.ch

Anwendungsbereiche und Diagnosemöglichkeiten der Dopplersonographie

Auszüge aus dem Artikel «Die Dopplerultraschalluntersuchung in der Geburtshilfe» von Dr. Klaus Vetter und Dr. Hans Baumann, Departement für Frauenheilkunde, Klinik für Geburtshilfe, Universitätsspital Zürich.

Das Dopplerultraschallprinzip wird seit mehreren Jahren in der Schwangerschaftsbetreuung zur Erfassung der Herzaktivität des Feten eingesetzt. Durch technische Fortschritte und eine spezifische Analyse der Dopplersignale wurden Blutströmungsmessungen im mütterlichen und fetalen Kreislauf möglich, die heute auf nicht-invasive Weise Einblicke in die utero-plazento-fetale Hämodynamik gestattet.
Anhand der Reflexion von Ultraschallwellen durch die bewegten Blutkörperchen (Dopplereffekt*) werden Strömungsmerkmale des Blutes erfasst und können als Strömungskurven wiedergegeben werden.
Die Dopplerblutströmungsmessung erlaubt es, hämodynamische Störungen von anderen Ursachen der Mangelentwicklung zu unterscheiden wie auch akute Gefährdungen des Feten, die sich meist hämodynamisch ausdrücken, frühzeitig zu erkennen. Entsprechend gezielt kann die Überwachung geplant werden. Es ist gezeigt worden, dass deutliche Veränderungen im Strömungsprofil der uteroplazentaren und fetoplazentaren Gefässe anderen Zeichen bzw. Folgen der Mangelversorgung, wie Veränderungen des Kardiotokogramm, teilweise um vier und mehr Wochen vorausgehen können. Akute Gefahrenzustände des Feten weisen offensichtlich ein einheitliches Bild auf.

Dem Artikel von K. Vetter und H. Baumann haben wir im folgenden einige Angaben entnommen. Sie betreffen:
- Blutströmungskurven in fetalen und mütterlichen Gefässen
- Veränderungen von Strömungsmerkmalen während der normalen Schwangerschaft
- Veränderungen von Strömungsmerkmalen bei gestörten Schwangerschaften.

Anwendungsbereich der Dopplersonographie

1. Qualitative Störungen der utero-plazento-fetalen Hämodynamik sind dopplersonographisch mittels einer Analyse von Strömungskurven feststellbar.

2. Quantiative Strömungseinschränkungen im fetoplazentaren Kreislauf sind mittels einer quantitativen Dopplersonographie nachweisbar.

3. Eine «Plazentainsuffizienz», soweit sie hämodynamische Ursachen oder Folgen hat, ist dopplersonographisch erfassbar.
4. Die Folgen einer Störung der diaplazentaren Versorgung für den Feten sind anhand seines Wachstums, seiner renalen Ausscheidung sowie seiner qualitativen und quantitativen Kreislaufreaktionen abschätzbar.
Die diagnostische Wertigkeit der Methode bei Einzelproblemen wird an verschiedenen Zentren untersucht. Die bisherigen Ergebnisse zeigen, dass der Dopplerultraschall dazu geeignet ist, die Versorgungslage und das hämodynamische Befinden eines Feten festzustellen.
Die Dopplermethode stellt nach Meinung der Autoren ein hervorragendes Instrument zur nichtinvasiven Untersuchung der utero-plazento-fetalen Hämodynamik dar.

Normale Schwangerschaft

1. Fetale Zirkulation

Der fetale Kreislauf ist charakterisiert durch eine hohe Herzfrequenz und ein hohes Herzminutenvolumen (HMV) bei tiefen Drucken. Das HMV des Feten nimmt mit fortschreitender Schwangerschaft absolut zu, nicht aber im Verhältnis zum fetalen Gewicht.

a) **Nabelschnurgefässe**
Die Strömungsmenge in der Vena umbilicalis nimmt im Verlauf der Schwangerschaft bei gleichbleibender mittlerer Geschwindigkeit und Zunahme des Gefässdurchmessers ebenfalls absolut, jedoch nicht bezogen auf das fetale Gewicht, zu. In den letzten Schwangerschaftswochen nimmt der Volumenfluss in der Vena umbilicalis geringfügig ab.
Der Gefässwiderstand im feto-plazentaren Kreislauf ist gering. Das Strömungsprofil der Arteria umbilicalis zeigt entsprechend eine hohe diastolische Strömungsgeschwindigkeit (Abbildung). Der Gefässwiderstand in der Plazenta nimmt mit fortschreitender Schwangerschaft weiter ab: Die diastolische Flussgeschwindigkeit nimmt in Relation zur systolischen Maximalgeschwindigkeit hingegen weiter zu.

b) **Fetale Aorta**
Das Störmungsprofil der fetalen Aorta wird durch die Kontraktilität und das Auswurfvolumen des Herzens sowie die Gefässwiderstände der inneren Organe, der Plazenta sowie der unteren Extremitäten beeinflusst. Das Strömungsprofil zeigt einen Vorwärtsfluss während des ganzen Herzzyklus mit einer diskreten spätsystolischen Inzisur (Abbildung). Im Gegensatz zur Arteria umbilicalis verändert sich das Strömungsprofil der fetalen Aorta im 3. Trimenon kaum. Die mittlere Flussgeschwindigkeit nimmt bis zum Ende des 2. Trimenons zu. Das Strömungsprofil verändert sich durch fetale Aktivität (Abnahme des Widerstandes in der Skelettmuskulatur, Veränderung der fetalen Herzfrequenz (FHF).

c) **Cerebrale Zirkulation**
Das Strömungsprofil der Aorta carotis interna weist einen Vorwärtsfluss während des ganzen Herzzyklus auf (Abbildung). Das Strömungsprofil gleicht demjenigen der fetalen Aorta, jedoch fehlt die spätsystolische Inzisur. Das Strömungsprofil wird ebenfalls durch fetale Aktivität beeinflusst.

2. Maternale Zirkulation

Eine Steigerung des Schlagvolumens und der Herzfrequenz führen zu einer Steigerung des HMV 30–40%, das zirkulierende Blutvolumen nimmt ebenfalls zu.

a) **Utero-plazentare Zirkulation**
Das Strömungsprofil weist eine geringe Pulsatilität und eine hohe enddiastolische Flussgeschwindigkeit auf. Das Strömungsprofil zeigt im Laufe der Schwangerschaft ein Verschwinden der spätsystolischen Inzisur und eine geringfügige Zunahme der diastolischen Flussgeschwindigkeit. (Zunahme des Gefässquerschnittes gefolgt von einer Abnahme des Gefässwiderstandes.)

b) **Arteria carotis communis**
Während der Schwangerschaft ändert sich das Strömungsprofil (Abbildung) der Arteria carotis communis in seiner Form nicht.

*Der Dopplereffekt (so bekannt nach dem österreichischen Physiker und Mathematiker Johann Christian Doppler, 1803–1853) beruht auf einer bewegungsabhängigen Frequenzveränderung von Wellen. Beim Ultraschall sind es Schallwellen. Ein als fix angenommener Zuhörer kann aufgrund der Veränderung der Höhe eines vorgegebenen Tones, der von einem Objekt ausgesandt oder reflektiert wird, darauf schliessen, ob und wie schnell es sich auf ihn zu oder von ihm wegbewegt. Bei Annäherung erhöht sich die Frequenz der Wellen um einen bestimmten Betrag, die er bei akustischer Orientierung als bewegungsbedingt interpretiert.

c) **Arteria und Vena femoralis**
In der Arteria und Vena femoralis konnte eine Abnahme der mittleren Flussgeschwindigkeit im Liegen während der Schwangerschaft beobachtet werden. Das Strömungprofil der Arteria femoralis (Abbildung) zeigt eine Abnahme des systolischen Maximums. Unter den verschiedenen Faktoren, die für diese Flussveränderung in Erwägung gezogen werden müssen, stehen vermutlich die Veränderungen der uteroplzentaren Zirkulation im Vordergrund (Zunahme des uteroplazentaren Gefässquerschnittes und Abnahme des Gefässwiderstandes).
Veränderungen des Flussverhaltens in der Vena femoralis im Laufe der Schwangerschaft wurden sowohl im Liegen als auch im Stehen beschrieben. Aus einer Untersuchung ging die Abnahme der mittleren Flussgeschwindigkeit mit einer Zunahme des Gefässdurchmessers einher. Als Ursache für diese Veränderungen kommen hormonale Veränderungen und – insbesondere in der Spätschwangerschaft – Folgen der Kompression auf die Vena cava inferior durch den wachsenden Uterus in Frage.
Zusammenfassend finden sich während der Schwangerschaft deutliche, systematische und gefässspezifische Veränderungen sowohl in fetalen als auch in mütterlichen Gefässen, die sich mit der Ultraschalldopplermethode gut reproduzieren lassen.

Pathologische Veränderungen

In den drei wichtigsten Gefässen der uteroplazento-fetalen Einheit, in denen das Blut normalerweise während des gesamten Herzzyklus vorwärts fliesst, können mittels der Dopplersonographie folgende pathologische Abweichungen festgestellt werden:

a) **Fetale Aorta:**
- Maximal- und Durchschnittsgeschwindigkeiten können reduziert sein z.B. bei mässiger Wachstumsretardation des Feten
- Die enddiastolische Maximalgeschwindigkeit kann herabgesetzt sein oder ganz fehlen, was bei einer ausgeprägten nutritiven Unterversorgung des Feten beobachtet wird.
- Rückwärtsströmung am Ende der Systole kommt bei ausgeprägter Acidose des Feten vor. Der Strömungswiderstand im Körperkreislauf ist dann extrem gesteigert bei gleichzeitiger Reduktion im Hirnkreislauf, so dass es in der Aorta zu einer kurzfristigen Strömungsumkehr kommt.

b) **Nabelschnurarterien:**
- Die enddiastolische Maximalgeschwindigkeit kann herabgesetzt oder nicht mehr nachweisbar sein. Dies stellt das Korrelat der hämodynamischen «Plazentainsuffizienz» dar. Das Blut fliesst in geringerer Menge gegen einen höheren Widerstand und entsprechend ist mit einer Störung des Austausches zwischen Fet und Mutter zu rechnen.
- Rückwärtsströmung am Ende der Systole tritt bei extrem gesteigertem Strömungswiderstand in der fetoplazentaren Strombahn auf.

c) **Uteroplazentare Arterien:**
- Erniedrigte enddiastolische Maximalgeschwindigkeiten können bei einer Steigerung des Uterustonus, z.B. bei Wehentätigkeit beobachtet werden.
- Eine spätsystolische Inzisur zusätzlich zu einer erniedrigten enddiastolischen Maximalgeschwindigkeit wird bei ungenügend erweiterten Spiralarterien gefunden. Dieser Befund steht im Zusammenhang mit einer gestörten Perfusion des intervillösen Raums z.B. bei Wachstumsretardation des Feten mit oder ohne hypertensiver Schwangerschaftserkrankung.

Unter Berücksichtigung dieser und anderer Abweichungen vom normalen Blutströmungsverhalten in der utero-plazento-fetalen Einheit können bei folgenden geburtshilflichen Problemen handlungsrelevante Zusatzinformationen gewonnen, differentialdiagnostisch entscheidende Befunde erhoben und Therapieresultate verfolgt werden:
- Wachstumsretardation
- Präeklampsie
- fetale Herzrhythmusstörung
- fetale Cardiopathie
- Hydrops fetalis
- Blutgruppenunverträglichkeit
- Diabetes mellitus
- quantitative Fruchtwasserveränderung
- selektive Versorgung von Mehrlingen

Strömungsprofile von fetalen und mütterlichen Gefässen

Fetale Zirkulation

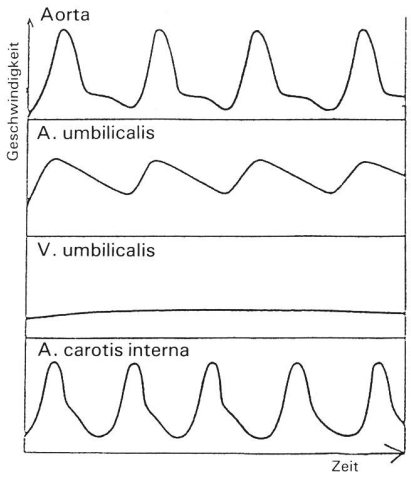

Mütterliche Zirkulation

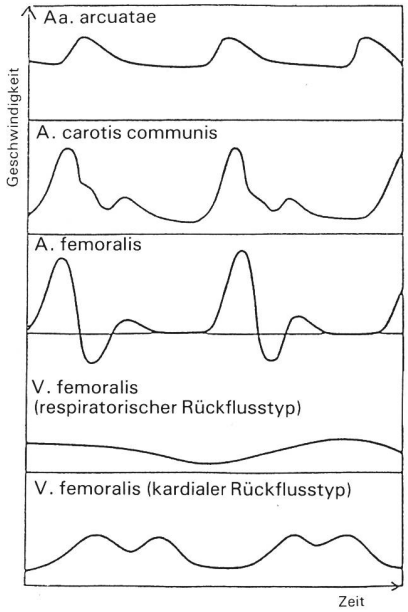

Die Abbildung gibt eine schematische Darstellung der Strömungsprofile der Gefässe, die in dieser Arbeit besprochen werden. Die Formen dieser Strömungsprofile sind abhängig vom Herzauswurf, der Gefässdehnbarkeit, dem Gefässdurchmesser, der Distanz vom Herzen, dem peripheren Widerstand, der Viskosität und dem Strömungsverhalten (Turbulenzen) des Blutes. So lässt eine verlangsamte systolische Anstiegsgeschwindigkeit auf eine verminderte Kontraktilität des Herzens schliessen, wenn Veränderungen von Viskosität und arterieller Wandelastizität auszuschliessen sind. Der diastolische Teil des Strömungsprofils (die diastolische Flussgeschwindigkeit) ist ein Mass für den vaskulären Widerstand distal von der Messstelle. So reflektiert die spätsystolische Rückflusskomponente des Strömungsprofiles der A. femoralis den hohen peripheren Widerstand in den unteren Extremitäten, während der hohe diastolische Vorwärtsfluss in den Aa. arcuatae Ausdruck des grossen Gefässbettes und des geringen Widerstandes im intervillösen Raum ist.

(Der ungekürzte Artikel wird voraussichtlich diesen Herbst in der «Therapeutischen Rundschau» erscheinen).