Zeitschrift: Schweizer Hebamme : offizielle Zeitschrift des Schweizerischen Hebammenverbandes = Sage-femme suisse : journal officiel de l'Association suisse des sages-femmes = Levatrice svizzera : giornale ufficiale dell'Associazione svizzera delle levatrici

Herausgeber: Schweizerischer Hebammenverband

Band: 78 (1980)

Heft: 2

Artikel: L'accouchement par forceps

Autor: Heller, Margrit

DOI: https://doi.org/10.5169/seals-951149

Nutzungsbedingungen

Die ETH-Bibliothek ist die Anbieterin der digitalisierten Zeitschriften auf E-Periodica. Sie besitzt keine Urheberrechte an den Zeitschriften und ist nicht verantwortlich für deren Inhalte. Die Rechte liegen in der Regel bei den Herausgebern beziehungsweise den externen Rechteinhabern. Das Veröffentlichen von Bildern in Print- und Online-Publikationen sowie auf Social Media-Kanälen oder Webseiten ist nur mit vorheriger Genehmigung der Rechteinhaber erlaubt. Mehr erfahren

Conditions d'utilisation

L'ETH Library est le fournisseur des revues numérisées. Elle ne détient aucun droit d'auteur sur les revues et n'est pas responsable de leur contenu. En règle générale, les droits sont détenus par les éditeurs ou les détenteurs de droits externes. La reproduction d'images dans des publications imprimées ou en ligne ainsi que sur des canaux de médias sociaux ou des sites web n'est autorisée qu'avec l'accord préalable des détenteurs des droits. En savoir plus

Terms of use

The ETH Library is the provider of the digitised journals. It does not own any copyrights to the journals and is not responsible for their content. The rights usually lie with the publishers or the external rights holders. Publishing images in print and online publications, as well as on social media channels or websites, is only permitted with the prior consent of the rights holders. Find out more

Download PDF: 09.12.2025

ETH-Bibliothek Zürich, E-Periodica, https://www.e-periodica.ch

L'accouchement par forceps

Nous avons le plaisir de publier le travail de diplôme de Mademoiselle Margrit Heller qui a fait ses études de sage-femme à Lausanne de 1977 à 1979.

Introduction

Lors de mes stages en salle d'accouchement j'ai souvent eu l'occasion d'assister à des accouchements par forceps, soit par forceps de protection dans le cas de prématurité, soit par forceps d'extraction dans le cas de souffrance fœtale aigüe ou de dystocie dynamique. Chaque fois l'application de cet instrument a provoqué chez la mère, voire les parents, une angoisse plus ou moins profonde: ils craignaient pour la santé de leur enfant. C'est la sage-femme, profitant d'un étroit contact qu'elle aura préalablement établi avec la parturiente, qui doit la rassurer en donnant toutes les explications nécessaires.
Tout le personnel doit s'efforcer d'agir calmement et avec assurance, malgré le moment de tension qui règne sur cette naissance. Ce qui m'a fait choisir ce sujet pour ce travail était un accouchement par forceps dramatique. Je vais essayer de le résumer en donnant les détails les plus importants.

Présentation d'un cas vécu

Madame X, 1951, I parité, I gestité, terme présumé le 6. 10. vint à l'hôpital le 17. 10. 1978 pour une provocation suite à un dépassement de terme de 11 jours. L'anamnèse familiale et personnelle était sans particularité. Toute la grossesse s'était déroulée normalement. Le status à l'entrée était le suivant: parturiente de 27 ans, en bonne santé habituelle, groupe sanguin A Rh positif, taille 164 cm, poids 72 kg, prise de poids pendant la grossesse 9 kg, circonférence 98 cm, hauteur du fundus 36 cm, poids estimé du bébé 3400 g, pelvimétrie 23–29-31–20 cm, présentant des contractions espacées, irrégulières et faibles. Le tracé (Cardio-Toco-Graphie = CTG: enregistrement simultané des Bruits Cardiaques Fœtaux = BCF et des contractions utérines) était normal. Le status obstétrical présentait: un col effacé, perméable au doigt, position longitudinale, présentation céphalique, tête 2–3 doigts au dessus des épines, refoulable, poche des eaux intacte, pas d'infection vaginale, pas d'hémorragie.
L'amnioscopie montra un liquide amniotique clair, abondant. Ce status favorable nous fit renoncer à la provocation. Après le rasage et le lavement habituels le travail continua spontanément: la dilatation progressait normalement. Pour combattre les douleurs on administra Dolantine 50 mg i.m. à 09 h 30, ce qui soulagea la mère suffisamment. Après 5 heures de travail il y eu une rupture spontanée des membranes à dilatation de 5 cm à 12 h 30, avec un liquide amniotique devenu méconial. La tête n'avait pas bougé entre-temps: elle était restée à la même hauteur. A ce moment on décida de stimuler ce travail en administrant une perfusion de Syntocinon (Glucose 5% 1000 ml plus Syntocinon 5 UI) selon le schéma habituel. Sous l'effet de bonnes contractions la dilatation était complète à 14 h 55 (1 heure et ½ plus tard). La tête s'était rapidement engagée, avec une bosse séro-sanguine importante.
Ce qui nous inquiétait, c'était le tracé dont je résume le déroulement: Jusqu'à 11 heures les BCF étaient tout à fait normaux.
A partir de ce moment, il y eu plusieurs décélérations variables (sans aucune relation avec les contractions), qui duraient parfois 2 à 3 minutes avec des bradycardies fœtales importantes (60–80 battements par minute). Pour obtenir de bons BCF, il nous fallu mettre la parturiente en position de Trendelenbourg. Sous perfusion de syntocinon les décélérations se répétèrent. Il nous fallu arrêter la perfusion à 2 reprises et même la supprimer à dilatation complète. Nous n'étions autorisées à pousser qu'avec une contraction sur deux avec peu d'effet sur la progression de la tête. Après une heure de poussées, le médecin se décida à faire une extraction par forceps.
La femme en travail, toujours très disciplinée et collaborante, était finalement épuisée et très en souci lorsqu'elle remarqua que quelque chose n'allait pas normalement.
Quand le médecin lui annonça sa décision de poser un forceps pour extraire cet enfant en danger, elle refusa, nous promettant de plus grands efforts. Elle se croyait coupable de l'arrêt de la progression de la tête. Après une explication tranquille et raisonnée elle accepta. L'anesthésie générale faite, la première pose du forceps échoua. La deuxième aussi. Avec des Kristeller la tête descendit enfin au plancher, et après de nouveaux touchers difficiles, la tête donnant l'impression de se tourner à chaque contraction, le médecin réussit lors de la quatrième pose à saisir la tête et à extraire un beau garçon en OS (OIDP longuement méconnue), criant aussitôt mais nécessitant de l'oxygène par entonnoir. Apgar 8/9/10.
Le placenta était expulsé 4 minutes après la naissance, complet, avec de petites zones calcifiées. Le cordon long de 120 cm présentait un vrai nœud lâche, ce qui explique les décélérations. Il n'y avait pas de circulaire. La révision de la cavité ne montra qu'un utérus vide et la révision du col une déchirure antérieure. Après la suture de l'épisiotomie je laissai la femme se réveiller et reprendre un peu de force. Elle apprécia mes soins et se réjouit d'avoir un garçon. Le couple se montra soulagé et plein de gratitude envers l'équipe médicale.
Pour moi c'était une expérience très enrichissante, parce que j'ai pu avoir un très bon contact avec cette parturiente, pleine de confiance au moment où nous étions amenés à lui annoncer le forceps, malgré sa résistance première. J'ai appris que la sage-femme qui suit la femme de près est la première à voir les difficultés s'annoncer, à voir des changements subits ou lents et à en avertir le médecin. De même elle doit préparer la femme à des éventualités, prudemment, mais de façon à

éviter des chocs, qui ont un effet parfois nuisible sur l'accouchement même ou sur le souvenir que la femme en gardera. C'est là le rôle de la sage-femme, qui doit acquérir une expérience solide et doit savoir créer des relations de confiance entre la parturiente et le médecin.
Le forceps est utilisé assez fréquemment à la Maternité du CHUV à Lausanne: 125 fois pour 1500 accouchements en 1977.
On distingue particulièrement deux types de forceps: le forceps d'«extraction» et celui de «protection». Leurs indications sont évidemment différentes, mais les conditions de pose restent les mêmes.

Les indications fœtales

– *la souffrance fœtale aiguë:* elle est souvent le stade terminal d'une souffrance fœtale chronique, qui s'est installée plus ou moins tôt pendant la grossesse (RCIU = retard de croissance intra-utérin, maladie d'incompatibilité Rh). Lorsqu' elle apparaît pendant le travail, la cause est une dystocie mécanique ou une complication du cordon ombilical. Des anomalies de contractions (hypercinésie, hypertonie) doivent être décélées et traitées immédiatement. Pour détecter une souffrance fœtale on utilise le monitoring continu pendant tout le travail. Des critères précis permettent le diagnostic de la souffrance, soit le CTG présente une bradycardie persistante ou des décélérations graves, soit il y a deux éléments du tracé suspects (p.e. un tracé restreint avec des décélérations tardives). La pH-métrie permet de contrôler l'Astrup du bébé et de le mettre en relation avec le CTG. Un signe clinique de la souffrance est l'émission de méconium, ce qui teint le liquide amniotique.
Si dans le cas de dystocie mécanique l'accouchement par voie basse n'est pas possible (engagement impossible)on recourt à la césarienne (extraction abdominale par incision opérative de l'abdomen et de l'utérus). Si la souffrance fœtale apparaît sur une tête engagée et si toutes les conditions sont remplies, le forceps d'extraction se prête comme moyen idéal pour terminer rapidement cet accouchement, ce qui permet d'éviter des lésions entraînant des handicaps physiques ou psychiques ou la mort sub partu de l'enfant.

– *la prématurité:* si l'accouchement se produit avant le terme présumé, principalement entre la 28 et la 37e semaine, la tête du bébé est petite, ronde, et les os du crâne encore mous. Ainsi les positions de présentation vicieuses sont plus fréquentes, surtout l'arrêt de la progression au plancher en transversale basse (tiefer Querstand). D'autre part le prématuré risque plus qu'un bébé à terme, une configuration importante (chevauchement et déformation des os du crâne), ce qui implique le risque d'hémorragie intra-cérébrale et de ses séquelles (infirmité cérébromotrice, retard mental). Dans ce cas le forceps de protection est toujours indiqué pour entourer la tête et l'accompagner sans traction à travers le bassin mou. Le modèle péféré est le forceps du Shute qui avec un système de vis de sécurité permet d'être réglé selon le volume de la tête fœtale, ce qui diminue le risque de traumatismes iatrogènes.

Les indications maternelles

– *la non-progression de la présentation après son engagement,* causé non pas par une dystocie mécanique, mais par:
- dystocies dynamiques par insuffisance des contractions
- épuisement maternel, anesthésie péridurale
- défaut de flexion, de rotation, de déflexion (présentation de la face)
  - position postérieure
- œdème du col, vagin cicatriciel, tumeurs, obstacles osseux
- excès du volume de la tête (sauf hydrocéphalie)

Tous ces diagnostics sont des indications au forceps d'extraction, qui permet de terminer plus rapidement l'expulsion, à l'aide de Kristeller éventuellement.

– *des maladies de la mère,* qui ne permettent pas qu'on la laisse pousser:
- cardiopathies graves
- pneumopathies graves (asthme, tuberculose)
- épilepsie
- prééclampsie, éclampsie
- coma (diabète)
- œdème aigu (allergie)
- décollement de la rétine
- agitation maternelle (hyperventilation), épuisement maternel.

Dans ces cas on laisse descendre la tête au plancher avec les contractions, une perfusion de Syntocinon ou des Kristeller, sans faire pousser la femme. On extrait le bébé à l'aide du forceps de Naegele selon les mécanismes de l'accouchement normal.

Contre-indication

Il y en a qu'une seule, mais elle est stricte: l'engagement impossible de la tête. Depuis des années on renonce à la méthode du forceps «haut», qui tente d'extraire une tête non-engagée, parce qu'on a vu que les ris-

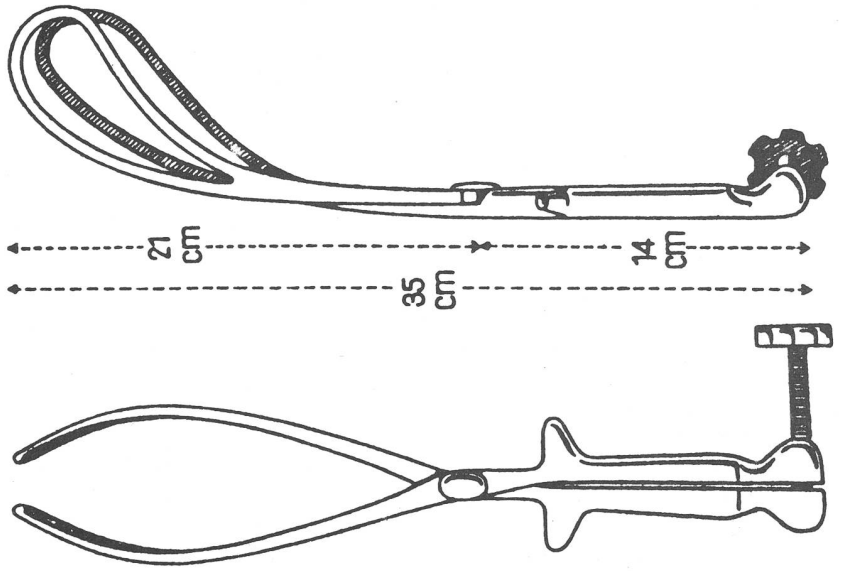

Forceps de Naegele-Koller
Il s'agit d'un forceps de Naegele, mais plus petit et muni d'une vis de sécurité. La courbure céphalique et la vis de sécurité rendent toute compression du crâne impossible; la courbure pelvienne permet une traction dans l'axe proche de l'optimum.

ques pour le bébé et pour la mère sont beaucoup trop grands; avec l'amélioration des techniques de l'anesthésie générale et de la césarienne, on a trouvé un autre moyen pour le traitement de cette complication.

Les conditions pour l'application du forceps

Pour assurer la plus haute sécurité dans l'emploi du forceps, des conditions doivent être remplies:
- la présentation céphalique (sauf dans le cas de forceps sur «tête dernière» dans l'accouchement du siège)
- la tête engagée
- le col dilaté complètement
- la poche des eaux rompue
- l'enfant vivant.

Le contrôle de ces conditions s'effectue par le toucher vaginal et n'est pas toujours facile; mieux vaut le répéter sous narcose. Souvent il y a une bosse séro-sanguine qui masque la hauteur de la tête d'une part et sa position d'autre part. Si la dilatation du col n'est pas tout à fait complète, on peut recourir à la «Toulousaine». Si la poche des eaux est encore intacte, il faut la percer avec un crochet.

Toutes ces conditions remplies, on peut procéder à la pose du forceps, ce qui demande la connaissance des différentes techniques décrites au chapître suivant.

Les techniques du forceps

Il y a un schéma qu'il faut suivre pour chaque pose de forceps. La règle la plus importante est celle-ci: malgré l'apparente urgence de l'utilisation du forceps il faut travailler calmement et être sûr du diagnostic. Le procédé est alors le suivant:
- faire descendre la tête le plus bas possible (avec de bonnes contractions, avec une perfusion de Syntocinon ou avec des Kristeller) selon l'urgence
- faire l'anesthésie générale
- vider la vessie pour éviter son décollement (sondage)
- contrôler si les conditions sont remplies: un toucher sous narcose révèle parfois des erreurs – est-ce que la tête est vraiment engagée? Est-ce que la dilatation est complète? Est-ce que la poche des eaux est rompue? Quelle est la position de la présentation?
- faire une large épisiotomie (il est possible de la faire après la pose des deux cuillers)

Les préparations terminées, on pose le forceps en respectant la chronologie suivante:
- lubrifier l'instrument
- présenter le forceps devant la vulve dans la position voulue
- introduire la première cuiller du côté où il y a le plus de place (le plus souvent à gauche, le sinus sacro-iliaque gauche étant plus large que le droit)
- tenir la cuiller gauche avec la main gauche verticalement devant la vulve et l'introduire le long des doigts guides de la main droite du côté gauche de la parturiente, en l'abaissant et l'enfonçant profondément
- faire tenir le manche par une aide
- introduire la cuiller droite de la même façon, la tenant dans la main droite et la glissant le long des doigts de la main gauche
- fermer la vis de sécurité aisément (si cela n'est pas possible sans force, enlever les deux cuillers et les remettre après un nouveau toucher)
- faire un toucher de contrôle – est-ce qu'il n'y a pas de tissus maternels pris? Est-ce que la prise est bien symétrique?
- traction d'essai (est-ce que le forceps ne glisse pas?)
- extraction lente, intermittente pendant une contraction, éventuellement aidé par un Kristeller, en respectant le mécanisme du dégagement: terminer si nécessaire la rotation, ramener l'occiput sous la symphyse (tirer vers le bas) et dégager la tête (tirer vers le haut)
- enlever le forceps
- aspirer l'enfant
- terminer l'expulsion normalement
- clamper le cordon
- donner les soins et la surveillance nécessaires au bébé
- expulsion et contrôle du placenta
- révision du col, du vagin
- suture de l'épisiotomie.

Chaque position de présentation a ses mécanismes propres pour le dégagement; pour utiliser le forceps il faut les respecter. Pour les exemples suivants je me réfère au «Merger», où vous pouvez trouver toutes les explications supplémentaires sur les autres présentations; ici seront traitées les plus fréquentes.

La pose du forceps à la vulve en OP (occipito-pubien)

- préparation comme décrite
- pose de la cuiller gauche dans le sinus sacro-iliaque gauche
- pose de la cuiller droite dans le sinus sacro-iliaque droit
- fermer la vis de sécurité, en tenant les manches en parallèle
- toucher de contrôle
- traction d'essai
- extraction de la tête: en tirant vers le bas la flexion est accentuée et l'occiput passe au-dessous du pubis; en tirant vers le haut la déflexion et le dégagement se font facilement. On peut enlever une cuiller dès que le menton est accessible, pour aider la progression de la tête avec une seule cuiller et la dégager ainsi. Le soutien du périnée peut alors être fait par la même personne.

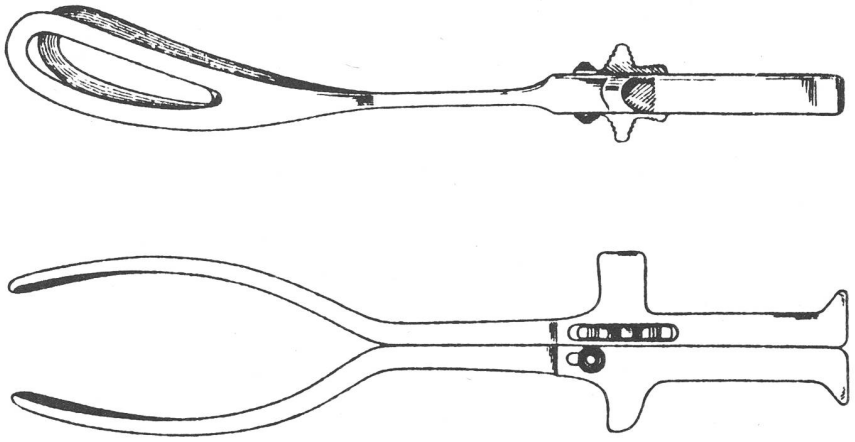

Forceps de Shute
Il s'adapte à la dimension de la tête fœtale, car il ne peut être fermé que lorsque les deux branches sont rigoureusement parallèles.

La pose en OS (occipito-sacré)

- pour le dégagement en OP il faut d'abord mettre en place les deux cuillers en OS et effectuer une grande rotation de 180 degrés en tirant et en tournant la tête du côté du dos du bébé, afin de faire passer l'occiput par sa position primitive. Si la rotation est faite, il faut enlever le forceps et le remettre en OP pour terminer l'extraction comme au chapitre précédent.
- le dégagement en OS exige beaucoup de prudence pour éviter des déchirures graves. Il faut, pour ramener le front sous la symphyse, tirer horizontalement puis vers le haut pour fléchir la tête, ce qui dégage le bregma, le lamda et l'occiput, pour abaisser ensuite les manches, défléchissant la tête et dégageant la face.

La pose en oblique (OIGA, OIDP, OIDA, OIGP)

Si la tête est encore en oblique, les temps du forceps sont les mêmes, mais la mise en place des cuillers est plus difficile, selon la position de la présentation.

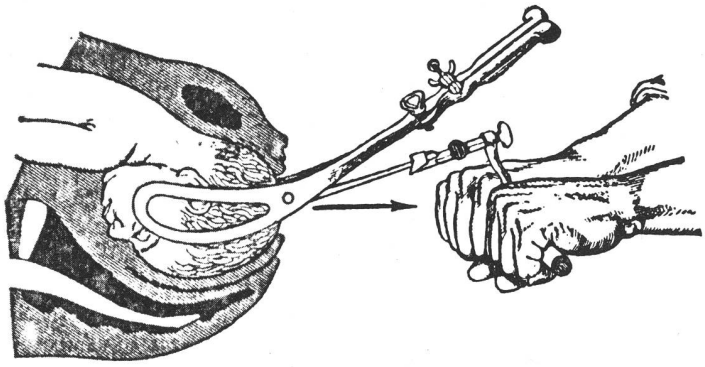

Extraction de la tête en occipiton-pubienne à l'aide du forceps à tracteur de Tarnier.

Normalement on peut dire qu'il faut introduire en premier la cuiller gauche pour les premières obliques (gauche) et la cuiller droite pour les deuxièmes obliques (droite). Pour la deuxième cuiller il faut effectuer la mise en place avec un tour de spire qui l'avance et la fait prendre la place parallèle à la première – faute de place c'est parfois laborieux.
Ramener les positions antérieures avec une rotation de 45 degrés sous le pubis, et les postérieures avec une rotation de 135 degrés. Pour les postérieures il faut en même temps corriger le défaut de flexion, ce qui demande beaucoup d'habileté et d'expérience.

Le forceps sur tête dernière dans l'accouchement par siège

Il ne s'applique que dans le cas où la tête est engagée et tournée l'occiput sous la symphyse. On relève le corps du bébé devant le pubis et une aide le maintient en cette position. Le forceps est introduit au-dessous du fœtus, selon la technique habituelle. Le dégagement commence avec une traction vers le bas, ce qui engage l'occiput sous la symphyse. Ensuite on fléchit la tête en tirant vers le haut ce qui dégage le menton, la bouche et finalement toute la tête.

Le forceps de protection

L'accouchement prématuré présente quelques particularités: entre 28 et 37 semaines de grossesse le bébé se présente parfois par le siège. Pour plus de sécurité tous les grands hôpitaux ont adopté la technique suivante: la césarienne d'office.
En cas de présentation céphalique, on tâchera de conserver la poche des eaux qui aide à la dilatation et protège la petite tête encore fragile et molle. Pour terminer la phase expulsive on adaptera le forceps de Shute dont les cuillers s'adaptent au volume de cette tête et la protègent ainsi contre la force des releveurs anii. Ce forceps suit la tête dans son dégagement sans aucune traction. On évite ainsi une compression trop brutale et une décompression subite, ce qui pourrait entraîner des hémorragies méningées. Si la tête reste bloquée en transversale basse (tiefer Querstand) il faut poser le forceps (asymétriquement, c'est-à-dire en position fronto-mastoïdienne (poser la cuiller gauche comme première dans les OIGT, la cuiller droite comme première dans les OIDT), et finir la rotation de 90 degrés pour ramener l'occiput sous le pubis – là il faut enlever le forceps et le remettre en OP. Ainsi le forceps est mis symétriquement, ce qui diminue le risque de lésions du nerf facialis. Ensuite on termine l'accouchement selon son propre mécanisme, mais sans tirer sur le forceps. Après la naissance il faut bien surveiller cet enfant, qui risque plus qu'un enfant à terme de souffrir de la perdition de chaleur, d'une hypoglycémie et de troubles métaboliques ou respiratoires. En général cela se fait en isolette, ce qui permet de régler la température, et l'oxygénation du bébé. Si nécessaire il sera soigné dans un service spécialisé de néonatologie (pavillon des prématurés).

Les dangers du forceps

Avec de solides connaissances sur l'application du forceps on évite aujourd'hui de graves lésions chez la mère et chez l'enfant. Autrefois c'était surtout le forceps «haut» qui en provoquait. Depuis qu'on cherche à l'éviter, les graves compressions de la tête et les déchirures du col et du vagin sont devenues extrêmement rares. Je résumerai ci-dessous les lésions que l'on peut encore rencontrer aujourd'hui:

Pour l'enfant
- lésions de la peau de la face, des yeux, du cou par compression et friction
- paralysie du nerf facialis périphérique
- traumatismes des plexus cervical et brachial (les deux derniers surtout dans l'accouchement prématuré par compression).

Pour la mère
- déchirure des tissus du bassin mou: déchirure cervicale, vaginale, vulvaire, du rectum, de la vessie
- déchirure du segment inférieur (rare)
- déchirure de l'artère utérine.

Traitements
- pour décéler les lésions il faut d'abord très bien contrôler l'enfant après la naissance. Les lésions de la peau se guérissent avec peu de soins. Les lésions des nerfs ne se soignent qu'avec le temps. Pour les hémorragies intracérébrales il n'y a pas de grandes possibilités thérapeutiques: il

faut corriger les séquelles plus tard, s'il y en a.
- Les déchirures maternelles nécessitent la révision de tous les tissus et leur suture selon les règles chirurgicales. Ainsi les suites seront normales.

Le rôle de la sage-femme

Ce que je dirai du rôle de la sage-femme dans l'accouchement par forceps, est valable pour son rôle dans toutes les manœuvres obstétricales.
Evidemment c'est le médecin qui pose le forceps, vu les connaissances et l'expérience que cela demande. Mais la sage-femme en tant qu'intermédiaire entre la parturiente et le médecin doit aussi avoir une bonne connaissance afin de pouvoir répondre aux questions de la femme et assister le médecin au moment de l'application du forceps. Il est vrai qu'aujourd'hui une salle d'accouchement est équipée de plusieurs appareils de surveillance pendant le travail – mais cela ne doit pas faire oublier le contact humain entre la parturiente, le mari, l'équipe médicale. Celui-ci dépend en premier lieu de la sage-femme, qui est la plus compétente pour suivre et guider la femme. C'est elle qui doit la rassurer, lui donner les informations et explications nécessaires, ayant trait à l'accouchement et l'évolution du travail. Avec fermeté et assurance elle évite la panique. Avec une certaine douceur elle atténue la peur de l'accouchement, ce grand évènement dans la vie d'une femme et d'un couple. Ainsi est-il primordial qu'elle connaisse les techniques de surveillance, les signes de complications, les signes cliniques de la bonne marche du travail pour pouvoir concentrer ses efforts sur l'établissement d'une bonne atmosphère en salle et d'un rapport de confiance entre la femme et l'équipe médicale; ceci permet une meilleure collaboration entre ces personnes.

D'autre part elle est la première à se rendre compte d'un changement dans l'évolution du travail et peut dès lors renseigner la femme pour la rassurer et avertir le médecin à temps. C'est elle qui prépare les instruments nécessaires et qui avertit tous les secteurs concernés: laboratoire, anesthésie, pédiatrie. De plus elle prend part aux manœuvres obstétricales: Kristeller, suture, forceps, révision de la cavité pour ne citer que celles-là.

Pour moi le rôle de la sage-femme dans l'accouchement par forceps est d'éviter la panique par une bonne préparation de la parturiente. Le médecin n'a pas toujours le temps d'expliquer cette manœuvre dans les détails, alors que la femme se pose des questions importantes, puisqu'elle en a entendu parler et souvent de façon déformée et traumatisante. C'est à ce moment-là que la sage-femme peut sentir avec un peu d'attention où sont les plus grandes angoisses de la femme et essayer de répondre aux questions, ceci pour permettre à la parturiente de s'y préparer, afin qu'elle ne se sente pas manipulée.
J'estime important que la sage-femme travaille avec intérêt et compétence afin de bien mener les accouchements à leur fin.

Conclusion

J'espère avoir donné un aperçu valable de ce qui concerne l'accouchement par le forceps; ce qui m'intéresse personnellement, c'est l'aspect technique. J'ai le sentiment d'avoir appris beaucoup en cernant ce problème et pourquoi pas d'avoir contribué à la formation des futures sages-femmes.

Adresse de l'auteur:
M. Heller, Sage-femme,
Hôpital de district, 1260 Nyon

Délai de rédaction:
5e de chaque mois.

Notre journal «Die Schweizer Hebamme» cherche une

Rédactrice
(bilingue ou trilingue)

responsable de la partie en langue française.
Cette personne doit être une sage-femme exerçant sa profession actuellement.
Les candidates peuvent adresser leur curriculum vitae à notre secrétariat à l'attention de:

Madame Margrit Fels, Flurstrasse 26, 3014 Bern.

Bulletin de commande pour la revue

«Schweizer Hebamme / Sage-femme suisse / Levatrice svizzera»

Nom, prenom .....

Adresse .....

N° postal, ville .....

désire abonner «Schweizer Hebamme / Sage-femme suisse / Levatrice svizzera» pour l'année 1980. Prix de l'abonnement Fr.30.–. Port supplémentaire pour l'étranger.

Date et signature: .....

Prière d'écrire en caractère d'imprimerie!

Bulletin à adresser à:
Paul Haupt AG, Buchdruck–Offset, Falkenplatz 11, 3001 Bern