

Zeitschrift: Mitteilungen der Geographisch-Ethnographischen Gesellschaft Zürich
Band: 18 (1917-1918)

Artikel: Schädel eines an Gundu erkrankten Melanesiers
Autor: Schlaginhaufen, Otto
DOI: <https://doi.org/10.5169/seals-16569>

Nutzungsbedingungen

Die ETH-Bibliothek ist die Anbieterin der digitalisierten Zeitschriften auf E-Periodica. Sie besitzt keine Urheberrechte an den Zeitschriften und ist nicht verantwortlich für deren Inhalte. Die Rechte liegen in der Regel bei den Herausgebern beziehungsweise den externen Rechteinhabern. Das Veröffentlichen von Bildern in Print- und Online-Publikationen sowie auf Social Media-Kanälen oder Webseiten ist nur mit vorheriger Genehmigung der Rechteinhaber erlaubt. [Mehr erfahren](#)

Conditions d'utilisation

L'ETH Library est le fournisseur des revues numérisées. Elle ne détient aucun droit d'auteur sur les revues et n'est pas responsable de leur contenu. En règle générale, les droits sont détenus par les éditeurs ou les détenteurs de droits externes. La reproduction d'images dans des publications imprimées ou en ligne ainsi que sur des canaux de médias sociaux ou des sites web n'est autorisée qu'avec l'accord préalable des détenteurs des droits. [En savoir plus](#)

Terms of use

The ETH Library is the provider of the digitised journals. It does not own any copyrights to the journals and is not responsible for their content. The rights usually lie with the publishers or the external rights holders. Publishing images in print and online publications, as well as on social media channels or websites, is only permitted with the prior consent of the rights holders. [Find out more](#)

Download PDF: 02.02.2026

ETH-Bibliothek Zürich, E-Periodica, <https://www.e-periodica.ch>

Schädel eines an Gundu erkrankten Melanesiers.

Mit 7 Tafelliguren und einer Textfigur.

Von Dr. OTTO SCHLAGINHAUFEN,
Professor der Anthropologie an der Universität Zürich.

In der Serie menschlicher Schädel, die ich in den Monaten August und September 1908 auf den *Feni-Inseln* (Anir, St. Jan), einer der Insel Neu-Irland (Neu-Mecklenburg) östlich vorgelagerten kleinen Gruppe¹⁾ gesammelt habe, fiel mir ein Objekt mit pathologischen Bildungen auf, die offenbar durch die in Afrika als „Gundu“ bezeichnete Krankheit hervorgerufen sind. Da meines Wissens bis heute noch kein mazerierter Schädel eines Gundu-Kranken beschrieben worden ist, dürfte sich eine Darstellung des vorliegenden Befundes rechtfertigen.

Der Schädel, ein Calvarium, wurde der anthropologischen Sammlung des K. Mus. für Völkerkunde in Berlin einverleibt und trägt folgendes Signum:

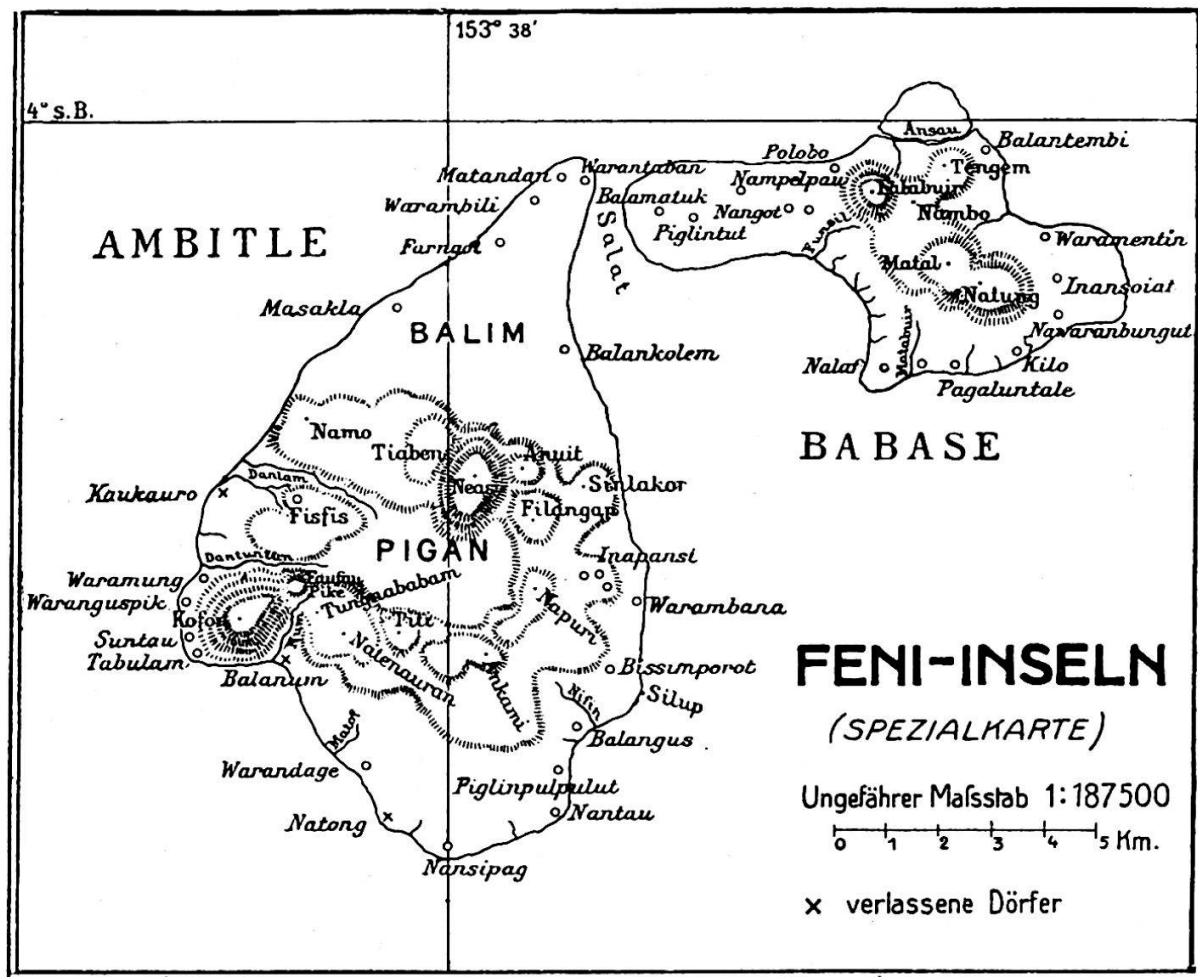
A. 5294. S. 1525. *Tamanut*, ♂, *Warantaban*, *Ambille*, *Feni-Ins.* 31. VIII. 1908. Dr. Schlaginhaufen.

Die Lage der Oertlichkeit, woher der Schädel stammt, ist aus dem untenstehenden Kärtchen zu ersehen. Das Dorf *Warantaban*, das ich wiederholt besucht habe, liegt am Westrand der Salat-Durchfahrt. Diese trennt die östliche kleinere Insel Babase von der westlichen grösseren Ambitlé, die beide zusammen die Gruppe der Feni-Inseln ausmachen.

Die Angaben über Namen, Geschlecht und Herkunft, die sich heute auf dem Schädel verzeichnet finden, eruierte ich von den Eingebornen. Was mir von ihnen über das *Geschlecht* des Schädels mitgeteilt worden ist, deckt sich mit der nachträglichen anthropologischen Bestimmung. Namentlich spricht die Ausbildung der Stirn, des Gebisses und des zum Muskelansatz in Beziehung stehenden Knochenreliefs für das *männliche* Geschlecht. Bei der *Altersbestimmung* stösst man auf ein gegensätzliches Verhalten von Gebiss und Nähten. Alle Zähne des Oberkiefers — der Unterkiefer fehlt — sind durchgebrochen und erhalten; sie weisen nur geringe Usuren auf. Im Bereich der Nähte des Schädeldachs dagegen hat weitgehende Obliteration Platz gegriffen. Sie erstreckt sich auf die ganze Sagittalnaht, die medialen Hälften der beiden Schenkel der Lambdanaht und sowohl auf die medialen als auch auf die late-

¹⁾ Weitere Angaben über diese Inselgruppe finden sich in meinen Mitteilungen: „Geographisches und Sprachliches von den Feni-Inseln“ in Globus Bd. 95, No. 5, 4. Febr. 1909, S. 69—71. — Siehe auch die im Jahresbericht d. Geogr.-Ethnogr. Ges. Zürich pro 1915/16 (erschienen 1917) reproduzierte Karte auf Seite 11 und die dort über die Entdeckung der Feni-Inseln gegebenen Daten.

ralen Drittel einer jeden Hälfte der Kranznaht. Rinnenförmige Vertiefungen, kurze Nahtstücke und Poren markieren da und dort noch den ehemaligen Nahtverlauf und gestatten z. B. eine annähernd genaue Bestimmung des Bregma- und des Lambda-punktes. Die *allgemeine* Form der Gehirnkapsel hält sich aber — wie zum Teil die untenstehenden Zahlen und die photographischen Aufnahmen deutlich zeigen — durchaus innerhalb der *normalen* Zustände melanesischer Schädel und erscheint durch den Nahtschluss nicht beeinflusst. Es besteht daher kein Grund, auf eine in jugendlichem Alter erfolgte Synostose zu schliessen, und da die geringe, gewisse Zähne (Prämolaren) ausschliessende Usurierung in einem besonderen Artikulationsmodus seine Ursache haben kann, mag das Individuum dem höheren reifen Alter angehört haben; doch kommen wir unten nochmals auf diese Altersbestimmung zurück.



Von den festgestellten *anthropologischen* Merkmalen des vorliegenden Schädels seien nur die wesentlichsten genannt. Nach der Bestimmung der *Kapazität* zu 1240 cm³ erweist sich die Gehirnkapsel als oligenkephal; die Ziffer deckt sich fast völlig mit einem von Sergi und Moschen für eine Serie Papuaschädel gefundenen Mittelwert (siehe Martin 1914, 643) und fällt völlig in die Variationsbreite einer kleinen von mir untersuchten Schädelgruppe aus dem westlichen Süd-Neuirland. Die Form ist ausgesprochen dolichokran; aus der grössten Länge von 183 mm und der grössten Breite von 130 mm berechnet sich ein Längen-Breiten-Index von 71,0. Die absolute Höhe des Gehirnschädels beträgt 138 mm; es fällt

deshalb schon der Längenhöhen-Index von 75,4 in die Kategorie der Hypsikranen; der Breiten-Höhen-Index aber ist mit 106,1 akrokran. Die Messung der kleinsten Stirnbreite ergab 97 mm; dies ist eine ziemlich hohe Ziffer und führt daher zu einem transversalen Frontal-Index von ansehnlicher Grösse (86,6) und einem transversalen Fronto-parietal-Index von 74,6, der der oberen Grenze der megasemen Gruppe nahesteht und auch der oberen Variationsgrenze der oben erwähnten neuirländischen Gruppe entspricht. Wird die Masszahl des sagittalen Scheitelbeinbogens in Prozenten des sagittalen Stirnbeinbogens ausgedrückt, so erhält man einen Index von 111,1; dieses starke sagittale Ueberwiegen der Parietalia steht mit dem allgemeinen Langbau des Schädels in Zusammenhang.

Die Grössenverhältnisse des Gesichtsskelets sind durch eine ansehnliche Obergesichtshöhe (74 mm) und eine nur mässig grosse Jochbogenbreite (127 mm) charakterisiert. Dementsprechend besitzt der Schädel ein leptenes Obergesicht, was im morphologischen Obergesichts-Index von 58,3 zum Ausdruck gelangt. Die nachher zu besprechenden pathologischen Bildungen erschweren zwar die Messung der Orbitalhöhe, gestatten aber doch die Form der Augenhöhle als mesokonch (Orbital-Index 79,5) zu erkennen. Dagegen verbieten sie die übliche Breitenmessung der Nase und damit die Berechnung des Nasen-Index. Der Maxillo-alveolar-Index von 111,5 ist mesuranisch, liegt aber nahe an der Grenze gegen die Dolichuranie und veranschaulicht ebenso wie der leptostaphyline Gaumen-Index von 77,3 die lange schmale Form des Gaumens. Prognathie ist damit nicht verbunden; der Ganzgesichts-Winkel beträgt 87° , der nasale 88° und der alveoläre 86° . Diese steile Profilierung des Gesichts ist das einzige auffallendere Formmerkmal, das von dem sonst ganz melanesischen Gepräge abweicht. Auch eine Reihe deskriptiver Eigenschaften, die sich an unserem Schädel beobachten lassen, gehören in die Merkmalskombination des Melanesiers. Ich nenne nur den Torus occipitalis, den Processus retromastoideus und das Dreihöckerbild Waldeyers (1900, 19), die Hausform des Schädelumrisses in der Norma occipitalis. (Siehe Fig. 3).

In einem Merkmal aber unterscheidet sich das hier besprochene Objekt stark nicht nur von melanesischen, sondern auch von anderen normalen Rassenschädeln. Das *Gewicht* beläuft sich auf 1016 gr. Nach Martin's (1914, 624) Zusammenstellung variieren die männlichen Mittelwerte des Calvarialgewichtes zwischen 583 und 722 gr.; die Australier sind mit 671 und die den Neuirländern anthropologisch nahestehenden Neukaledonier mit 701 gr. vertreten; die individuelle Variation bewegt sich bei Franzosen zwischen 395 und 960 gr. Dadurch dürfte die abnorme Höhe des Gewichtes von 1016 gr. genügend gekennzeichnet sein. Dass aber dieses Merkmal auch zu den übrigen Eigenschaften des Schädels in Gegensatz steht, zeigt der Calvario-cerebral-Index, worin das Gewicht des Calvariums in Prozenten der Schädelkapazität dargestellt wird. Während seine männlichen Mittelwerte nach Martin (1914, 625) zwischen 39,4

(Franzosen) und 48,2 (Neukaledonier) schwanken, ist er bei unserem Schädel durch die Zahl 82,0 repräsentiert. Es unterliegt keinem Zweifel, dass die pathologischen Knochenwucherungen es sind, welche das Gewicht so beträchtlich erhöhen, und zwar handelt es sich dabei nicht nur um die im Bereich des Gesichtsskeletes krankhaft veränderten Partien, sondern auch um Verdickungen der Wandung der Gehirnkapsel. Folgende Masse, die ich an unserem Objekt genommen und zum Vergleich neben die von Martin (1914, 621) für normale Schädel angegebenen Ziffern stelle, mögen dies demonstrieren:

Dickenmasse (linksseitig):	Melanesier mit Gundu (S. 1525)	Mittlere Masse nach Martin
Tuber parietale	10 mm	2 —5 mm
Angulus occipitalis ossis pariet.	15 "	6 "
Margo squamosus ossis pariet.	8 "	3 —4 "
Angulus mastoideus ossis pariet.	12 "	4,5—5,2 "
Facies temporalis ossis front.	6 "	1 —2 "
Angulus lambdoideus ossis occip.	13 "	6 —8 "
Fossa occipitalis	10 "	4,0—6,5 "
Protuberantia occip. ext.	18 "	15 "
Fossa cerebellaris	4 "	1 —1,8 "
Planum nuchale (Mitte)	8,5 "	3 —4 "
Squama ossis temp. (Mitte)	2,5 "	1,3—2,5 "

Man darf aus dieser Liste schliessen, dass die Hirnschale in der Parietal- und Occipitalregion durchwegs verdickte Wandungen besitzt; wahrscheinlich gilt dies auch für die Frontalregion; die Temporalschuppe dagegen scheint von diesem Verdickungsprozess wenig oder gar nicht beeinflusst zu sein.

Die *pathologischen Erscheinungen* des Schädels bestehen 1. in zwei markanten, zu beiden Seiten des Nasenskeletes befindlichen *Knochenprominenzen*, 2. in *Veränderungen der Knochenoberfläche* im Bereiche dieser Knochenwülste und ihrer näheren und weiteren Umgebung und 3. in *Begleiterscheinungen* verschiedener Art und Bedeutung.

1. Die beiden *Knochenprominenzen* sind hinsichtlich ihrer allgemeinen Form und Lage symmetrisch, weshalb die von der einen gegebene Beschreibung auch für die andere zutrifft. Die kleineren Einzelheiten, worin sie sich unterscheiden, sollen besondere Erwähnung finden. Der gewölbte Knochenvorsprung erhebt sich auf einer Fläche der Vorderseite des Oberkieferknochens, deren Umriss etwa Birnform hat. Mit der schmalen zugespitzten Partie dehnt er sich in den Processus frontalis des Os maxillare hinein aus; mit der breiten ausgebauchten Partie greift er in das Gebiet des Corpus maxillare über. Jene — die fronto-nasale — hebt sich scharf

gegen die Umgebung ab, indem sie entlang ihren Grenzen unmittelbar aus der Gesichtsfläche hervorspringt; diese — die maxillare — dagegen geht mehr allmählich in die Facies anterior des Corpus über; namentlich das gegen den Alveolarfortsatz zu gerichtete Ende kann kaum exakt abgegrenzt werden. Die mediale Grenze des fronto-nasalen Teiles läuft genau, d. h. ohne auf das Nasenbein überzutreten, der Sutura naso-maxillaris entlang bis zu dem in 8 mm Distanz von der Sutura naso-frontalis befindlichen oberen Endpunkt der Knochenwucherung. Von dort läuft der laterale Rand in der Richtung nach unten und aussen schief über den Proc. frontalis des Os maxillare hinweg zum Unterrand der Augenhöhle. Von dieser Stelle, die ungefähr dem Kreuzungspunkt zwischen Orbitalrand und der allerdings nur in Spuren erhaltenen Sutura infraorbitalis entspricht, zieht die Umrisslinie der maxillaren Wulstpartie an den medialen Rand des Foramen infra-orbitale. Die schon erwähnte Verwischung der Grenze beginnt nun hier, und es lässt sich über den weiteren Verlauf höchstens sagen, dass die eigentliche Knochenprominenz nicht unter eine Horizontallinie hinabsteigt, welche man sich durch die Spina nasalis anterior gelegt denkt. Am medialen Rande ihres maxillaren Teiles ist der Knochen über den Rand der Apertura piriformis hinausgewuchert und hat diesen vollkommen in ihre Substanz eingeschlossen. Die Knochenwucherung hat auch auf die Nasenwand übergegriffen; sie dringt gegen die Nasenhöhle vor und engt sie im Verein mit der andersseitigen Wucherung stark ein. Das photographische Bild der Norma frontalis (Fig. 2) zeigt, dass der Grad der Einengung durch die Lage der Muscheln beeinflusst wurde. Am stärksten ist sie im Bereich der unteren Muscheln ausgesprochen, deren vorderer Abschnitt ganz in die Masse des gewucherten Knochens einbezogen ist; sie ist schwächer im mittleren Nasengang und nimmt an der mittleren Muschel wieder zu. Den einzigen Rest einer schärferen Umgrenzung der Apertura piriformis bilden zwei Knochenkanten, welche, von der Spina nasalis ausgehend, nach hinten und aussen ziehen, um zur Umsäumung des Eingangs in den Meatus nasi inferior aufzusteigen und sich in den Knochenwulst der untern Muschel zu verlieren. Diese Kanten sind zugleich die nasalen Grenzen zweier Vertiefungen, die nach Lage und Form an Fossae praenasales erinnern. Die folgende kleine Liste möge dartun, wie die an verschiedenen Stellen genommenen *Breitenmasse* unseres Objekts sich zu der in der üblichen Weise gemessenen Nasenbreite zweier Serien neuirländischer Schädel verhalten:

Nasenbreite in mm:	Mittel	Variation	Breitenmasse am Nasenskelet d. Schädels mit Gundu
21 West-Südneuirländer ♂	26,0	23—29	Eingang d. Meat. inf. 10 mm
24 " " ♀	25,8	22—28	Im Bereich d. Concha inf. 4 "
			" " " Meat. med. 12 "
			" " " Concha med. 3 "

Die Nasenhöhle ist nur in ihrer *vorderen* Region von den Knochenwucherungen in Mitleidenschaft gezogen; die Choanen und der hintere Teil des Nasenraumes verhalten sich normal. An der Ausdehnung der Wucherung im vorderen Gebiet der Nasenhöhle ist bemerkenswert, dass sie auch hier an der Sutura naso-maxillaris Halt macht, also die Innenseite der Nasalia nicht mit einbezieht. Dem Teil der Wucherung, der der unteren Muschel entspricht, liegt jederseits ein rudimentäres, kleines, dünnes und unregelmässig geformtes Knochenplättchen auf, wohl ein Rest der einst selbständigen Concha inferior. Ob das Septum, das mit den beiden Knochenprominenzen nicht in direktem Zusammenhang zu stehen scheint, verdickt ist, lässt sich nicht sicher entscheiden; jedenfalls ist seine grösste, durch Messung festzustellende Breite von 4 mm auch an einzelnen normalen Melanesierschädeln zu beobachten.

Grössenmessungen an den beiden, von der Vorderseite des Os maxillare sich erhebenden Knochenprominenzen sind wegen der stellenweise unbestimmten Grenzen mit Schwierigkeiten verknüpft, was bei der Beurteilung der folgenden Zahlen im Auge behalten werden muss. Die Längsachse, in welcher die grösste Länge gemessen wurde, geht von dem schon erwähnten, in 8 mm Distanz von der Sut. naso-frontalis gelegenen Punkt der Sut. naso-maxillaris in der Richtung nach unten und aussen durch einen Punkt, der zirka 6 mm medial vom Rande des Foramen infraorbitale gelegen ist. Quer dazu mass ich die grösste Breite. Mit dem Koordinatenzirkel (Martin 1914, 488) konstatierte ich die „Höhe“ der Prominenz, d. h. den senkrechten Abstand des am stärksten vorspringenden Punktes von der Längsachse.

	Rechts	Links
Grösste Länge	38 mm	38 mm
Grösste Breite	21 „	21 „
Grösste Höhe	11 „	13 „

Dass der linksseitige Knochenwulst stärker vorspringt als der rechtsseitige, veranschaulichen auch die Abbildungen (Fig. 1, 2 und 3), ebenso die hier nicht reproduzierte Norma basilaris.

Um Feststellungen über den Umfang der beiden Knochenwülste in der Richtung gegen das Innere des Gesichtsskelets, insbesondere gegen das Antrum Highmori zu machen, entschloss ich mich zu einer *Durchleuchtung* des Schädels. Herr Prof. Dr. Edgar Meyer, Direktor des Physikalischen Instituts der Universität Zürich und Herr Privatdozent Dr. Tank nahmen sich die Mühe, einige Röntgenaufnahmen unseres Schädels und eines normalen Vergleichsobjektes zu machen, wofür ich beiden Herren sehr zu Dank verpflichtet bin. Die Durchleuchtung in vertikaler Richtung (Fig. 5) ergab, dass sich die Knochengewulst occipitalwärts mit rundlicher Abgrenzung zunächst bis zu einer durch die beiden M² gehenden Frontalebene ausdehnt; sie scheint dann aber im Bereich der über dem Alveolarfortsatz oder wenigstens seinem medialen Rande gelegenen Region als schmale Zone noch weiter nach

rückwärts zu reichen, um in eine, wohl im Tuber maxillare sitzende ausgedehntere dichte Knochenmasse überzugehen. Diese Interpretation der bei vertikaler Durchleuchtung erhaltenen Röntgenphotographien scheint mir durch die Befunde gestützt zu werden, welche die transversale Durchleuchtung zeitigte. Aus einem Vergleich der Radiogramme eines normalen und des pathologischen Schädels (Fig. 6 und 7), die beide unter denselben Bedingungen aufgenommen worden sind, darf man schliessen, dass sich die Knochengeschwulst in fronto-occipitaler Richtung durch das ganze Antrum Highmori bis in das Tuber maxillare erstreckt und in vertikaler Richtung vom Niveau des knöchernen Gaumens bis zum Boden der Augenhöhle aufsteigt. Damit ist indessen nicht erwiesen, dass der ganze Raum der Oberkieferhöhle von der Knochenwucherung erfüllt ist. Genauere Aufschlüsse über die Form und Ausdehnung der letzteren im Innern des Oberkiefers vermöchte nur eine Zerlegung des Schädels zu erbringen, die ich mir vorläufig versagen muss.

Nebenbei sei bemerkt, dass uns die schönen im Physikalischen Institut der Universität Zürich hergestellten Röntgenbilder noch über eine Reihe anderer Besonderheiten unseres Gunduschädels unterrichten, z. B. die grössere Dicke des Knochens in der Sphenotemporalregion, des Unberührtseins der inneren Fläche der unteren Nasenbeinpartie von der Knochenwucherung u. s. w.

2. Die *Veränderungen der Knochenoberfläche* bekunden sich in dreifacher Hinsicht: a) als *Auflagerung von Knochen*, b) als *poröse Zerklüftung* des Knochens, c) als *Verfärbung* des Knochens. Diese Erscheinungen erstrecken sich über Bezirke, welche die Grenzen der beiden beschriebenen Prominenzen stark überschreiten und teilweise nicht unmittelbar an sie anschliessen.

a) Den Zustand der blossen *Knochenauflagerung* findet man in einigen peripheren Partien des von der Erkrankung befallenen Gebietes, nämlich in dem vom Os zygomaticum gebildeten Teil der infraorbitalen Region, am Boden der Orbita, im maxillaren Abschnitt der fossa sacci lacrimalis, im oberen Teil der Glabella und in unmittelbarem Zusammenhang damit in der Fossa supraglabellaris, ferner in einem rechts davon im Sulcus supraciliaris gelegenen isolierten kleinen Feld und schliesslich, noch wenig ausgesprochen, in den Processus zygomatici des Os frontale. Die Oberfläche des aufgelagerten Knochens ist in der Infraorbitalgegend und auf der Stirne unregelmässig höckerig und von seichten Furchen und Grübchen durchsetzt. Wie wir die linke Knochenprominenz stärker ausgebildet fanden als die rechte, so ist in der linken Infraorbitalgegend die Auflagerung von Knochen mächtiger und ausgedehnter als in der rechten. Dementsprechend ist auch der Unterrand der linken Augenhöhle stärker verdickt als derjenige der rechten. Der medial vom Sulcus infraorbitalis gelegene Teil des Augenhöhlenbodens erscheint emporgewölbt; seine Oberfläche aber ist glatt. Auffallend ist der Befund in der Fossa sacci lacrimalis. Während

das Tränenbein normal geblieben ist, finden wir den vom Maxillare gebildeten Teil der Fossa lateral- und rückwärts wie eine Blase aufgetrieben, sodass die Fossa sacci lacrimalis und der Canalis lacrimalis aufs äusserste eingeengt sind. Welchen Grad diese Einengung erfährt, geht aus den Zahlen hervor, welche durch die Messung der grössten Breite der Fossa sacci lacrimalis bei einer Serie normaler melanesischer Schädel und bei unserem Objekt gewonnen wurden.

10 Melanesier, Mittel: rechts 7,0 mm links 7,5 mm Var.: 6—9 mm
Schädel mit Gundu: „ 1,0 „ „ 1,5 „

Die Auftreibung des Knochens und damit die Einengung der Fossa ist rechts bedeutender als links; doch lässt sich beiderseits noch eine Nadel durch den Tränenkanal in die Nasenhöhle durchführen.

b) Von der *porösen Zerklüftung* sind die beiden Knochenprominenzen in ihrer ganzen Ausdehnung — auch an den Nasenhöhlenflächen — befallen und von hier strahlt sie in die maxillare Infraorbitalregion und gegen den Alveolarfortsatz aus, wobei sie zwischen den Jugalveolen sich etwas mehr ausbreitet, als auf ihnen. Doch dringt sie nur an zwei Stellen bis an den Alveolarrand vor, nämlich je zwischen dem Eck- und dem lateralen Schneidezahn. Frei sind von dieser Veränderung der unterste Teil des Processus zygomaticus ossis maxillaris, ebenso die molarentragende Partie des Alveolarfortsatzes und der ganze harte Gaumen, nicht aber die Facies temporalis des Os zygomaticum und die unmittelbar anschliessende Partie der entsprechenden Fläche des Proc. zygomaticus ossis maxillaris. Stark ausgesprochen ist dieser Charakter der Lückenbildung an den Nasalia und zwar nicht in ihrer, den Knochenprominenzen eng benachbarten unteren Hälfte — diese ist intakt —, sondern in der oberen. Die photographischen Aufnahmen (Fig. 1, 2 und 4) zeigen, dass dieser zerklüftete Bezirk noch eine kleine Strecke — rechts 6 mm, links 2 mm — am medialen Rande des oberen Endes der Knochenprominenzen herabreicht, aber von den letzteren doch durch die Sutura naso-maxillaris scharf geschieden bleibt. Einen geringen Grad der Zerklüftung weist eine schmale Zone auf, welche median an der Sutura naso-frontalis beginnt, auf die Glabella und dann auf die Wurzel des linken superciliaris weiterzieht, um sich hier rasch zu verlieren. Auch in der Fossa lacrimalis des rechten Augenhöhlendachs steht innerhalb eines isolierten Flecks die Zerklüftung in den Anfangsstadien.

Die Zerklüftung erreicht somit an verschiedenen Stellen verschieden starke Grade. Dies bestätigt sich auch bei Betrachtung mit der Lupe. Während, wie schon bemerkt, die Bezirke der blossen Knochenauflagerung zwischen ihren höckerigen Erhebungen — abgesehen von den auch am normalen Knochen vorkommenden Poren — nur seichte Furchen und Grübchen erkennen lassen, treten in den Gebieten beginnender Zerklüftung grössere rundliche Poren und unregelmässig geformte Lücken auf; wo die Zerklüftung weiter fortgeschritten ist, nimmt die Zahl der Unterbrechungs-

stellen der Knochenoberfläche zu; die Knochenzonen, die dazwischen stehen bleiben, sind von ganz unregelmässiger Breite und Form. Der nächststärkere Grad manifestiert sich in noch ausgedehnteren Perforationen, die aussehen, als wären sie durch Zusammenfliessen zweier oder mehrerer Lücken kleineren Umfanges zu Stande gekommen, und nun als förmliche Klüfte die oft halbinselartigen Bezirke stehen gebliebener Knochensubstanz umgeben. Schliesslich gibt es einige wenige Stellen, z. B. in der Furche, welche rechterseits vom unteren Orbitalrand zum Foramen infraorbitale herunter führt, wo einzelne Knochenpartikelchen als Inseln von den Klüften rings umschlossen sind und nur durch eine Verbindung ihrer Rückseite mit dem Skelet im Zusammenhang stehen. Ein Blick in die stärker erweiterten Klüfte, wie sie sich in den Fossae caninae präsentieren, überzeugt davon, dass dieser unregelmässig maschige Bau des Knochens nicht auf die oberflächlichste Schicht beschränkt ist, sondern sich in die darunter liegenden Schichten fortsetzt. Bis zu welcher Tiefe diese Knochenstruktur reicht und ob der ganze neugebildete Knochen, also auch derjenige der beiden grossen Prominenzen, von dieser Art ist, könnte nur durch eine Zersägung des Schädels klargelegt werden.

Die Zerklüftungen betreffen fast immer solche Stellen, die durch Auflagerung von Knochen ausgezeichnet sind. An wenigen, z. B. an den Nasalia, ist die Auflagerung nicht deutlich nachzuweisen. Um so schöner kann man in der Glabellar- und Supraglabellarregion beobachten, wie innerhalb des höckrig aufgelagerten Feldes die schon beschriebene, an der Nasenwurzel beginnende schmale Zone von der Zerklüftung bereits befallen ist und um diese herum als Vorposten des weiteren Umsichgreifens der Lückenbildung einzelne kleine Lücken da und dort bereits auftreten, während der grössere übrige Teil des Feldes von der Zerklüftung noch unberührt blieb.

Es mag noch erwähnt werden, dass auf jeder der beiden grossen Knochenprominenzen, noch eine kleine flache Erhabenheit — rechts von 6 mm, links von 4 mm Durchmesser — aufsitzt, an deren Oberfläche sich teilweise das Bild der Zerklüftung in verkleinertem Masstab darbietet.

Die Erscheinung der Zerklüftung hat indessen nicht den Charakter eines Knochenzerfalls. Der Knochen ist, namentlich an den Prominenzen, hart und wo er, wie in den Fossae caninae, etwas nachgiebiger ist, mögen sich im Grabe schon Einflüsse der Verwesung geltend gemacht haben.

c) Den beschriebenen krankhaften Veränderungen geht eine *Verfärbung des Knochens* parallel. Schon die Gebiete der blossen Knochenauflagerung zeichnen sich vor der intakten Umgebung meist durch eine etwas dunklere Farbe aus. Diese nimmt mit der wachsenden Zerklüftung an Intensität zu, sodass in den Zonen stärkster Zerklüftung, z. B. in den Fossae caninae und an den Nasalia, der Knochen am dunkelsten gefärbt erscheint. Zum Teil dürfte dieser Eindruck allerdings durch Staub- und Erdteilchen hervorgerufen sein, die in den Knochenlücken festgehalten werden. Dass jedoch

dieser Umstand nur von nebensächlicher Bedeutung ist, zeigt das Zentrum der rechtsseitigen Prominenz, das trotz seiner schmutzführenden Lücken ausnahmsweise hell erscheint (Fig. 2).

3. Neben diesen Hauptbefunden sind an unserem Schädel einige *Begleiterscheinungen* zur Beobachtung gelangt, die hier der Vollständigkeit halber kurz beschrieben werden sollen. Ob sie mit der Erkrankung in innerem Zusammenhang stehen und welcher Art er im einzelnen Fall ist, lässt sich an diesem einzigen, bis jetzt vorliegenden knöchernen Objekt kaum entscheiden. Vielleicht veranlassen aber die folgenden Mitteilungen, dass bei künftigen Studien über die Gundu-Krankheit auf das Vorkommen solcher und ähnlicher Begleiterscheinungen geachtet wird.

a) Im hinteren Teil des *Parietale* liegt jederseits ein *vertieftes Feld* von scharfer, aber sehr unregelmässiger Umgrenzung (Fig. 3). Sein Zentrum ist rechts 37, links 33 mm von der Medianen, rechts 37, links 40 mm von der Lambdanaht entfernt. Der Durchmesser schwankt rechts zwischen 15 und 25 mm, links zwischen 12 und 18 mm. Nach vorn zu setzt sich jedes der beiden Felder in eine schmale, unregelmässige, teilweise unterbrochene Rinne von zirka 18 mm Länge fort, welche die Verbindung mit einem je davor gelegenen, weniger stark vertieften und — namentlich rechts — nur unscharf begrenzten Felde darstellt. Der besonders scharf eingesenkte laterale Rand des hinteren Feldes liegt unweit — rechts in zirka 1,5 cm Entfernung, exakte Messungen stossen auf Schwierigkeiten — von der glatten Zone des hinteren Abschnittes der Linea temporalis superior. Die dazwischen befindliche Zone, wie übrigens fast die ganze Umgebung der beiden Hauptfelder, ist sehr porenreich, während die eingesenkten Felder selbst glatter sind; das linke hat infolge aufgelagerter, glatter Knocheninseln ein höckriges Aussehen. Trotz der Unterschiede zwischen beiden Seiten präsentiert sich der Befund stark symmetrisch. Man ist daher geneigt, an eine Entwicklungshemmung zu denken, sei es eine Störung der normalen fötalen Entwicklung, oder eine nicht zum Abschluss gekommene spätere Neubildung von Knochen. Das letztere erhält dadurch eine gewisse Wahrscheinlichkeit, dass auch im Bereich der obliterierten Sut. sagittalis und lambdoidea der Knochen den verdickten und z. T. porösen Charakter besitzt, wie er der Umgebung der beiden Felder eigen ist.

Damit kommen wir noch einmal auf die Altersbestimmung des Schädels zurück, bei der uns der Gegensatz zwischen Gebiss und Nähten auffiel. Dass die Obliteration nicht im infantilen oder juvenilen Alter schon erfolgt sein konnte, bewies uns die allgemeine Schädelform, die durchaus dem normalen Bild der Melanesier entspricht. Sie wird aber auch nicht erst zu der Zeit stattgefunden haben, die bei den normal obliterierenden Schädeln die übliche ist; denn dafür spricht nicht nur der Kontrast zum Zustand des Gebisses, sondern auch das Verhalten des vertieften „Parietalfeldes“ an unserem Objekt und zwei anderen melanesischen Schädeln. Diese — im übrigen normalen — Calvarien können mit Bezug auf den Befund am Parietale als Vorstadien verschiedenen Grades für unseren Schädel gelten. Derjenige, der das Anfangsstadium repräsentiert (No. S. 1516), zeigt noch keine synostotische

Tendenz; derjenige, der ein etwas weiter entwickeltes „Parietalfeld“ besitzt (No. S. 1562) weist in der Sut. sag. und der Sut. lambd. je zwei Stellen der Verwachsung und dabei nur geringe Zahnusuren auf, und unser Objekt schliesslich (No. S. 1525) ist jederseits durch ein grosses vertieftes „Parietalfeld“ und bei ebenfalls geringer Zahnabschleifung durch ausgedehnte Nahtobliteration ausgezeichnet. Wir dürfen somit unsere Ansicht vom Alter unseres Gundu-Schädels dahin modifizieren, dass wir mit der Möglichkeit eines geringeren Alters rechnen, als wir es oben angenommen haben, nämlich mit dem Ende des adulten oder dem Anfang des maturen Alters.

Dieser kleine Exkurs brachte uns auch die Erkenntnis, dass offenbar ein Zusammenhang zwischen „Parietalfeld“ und Nahtverwachsung besteht; dass ferner unser Objekt als Träger zweier symmetrischer „Parietalfelder“ nicht allein steht, sondern dass diese Erscheinung — allerdings nicht häufig — auch an anderen, normalen, nicht an „Gundu“ erkrankten Schädeln auftritt. Ein innerer Zusammenhang zwischen „Gundu“ und „Parietalfeld“ braucht daher nicht zu bestehen.

b) An verschiedenen Stellen des Schädeldachs, namentlich am linken Scheitelbein, sitzen *kleine flache Knochentumoren* mit glatter Oberfläche. Da sie auch bei anderen, sonst normalen Schädeln keine Seltenheit sind, halte ich mich nicht weiter bei ihnen auf.

c) Bemerkenswert sind einige Beobachtungen, die ich an den *Zähnen* machte. Der Zahnbogen ist komplet, und seine Elemente erweisen sich als kräftig und gesund mit Ausnahme der beiden Weisheitszähne und des linken M₂, die alle drei an ihrer buccalen Fläche *cariös* sind. Der linke Weisheitszahn ist am stärksten, der rechte am schwächsten befallen; es lässt sich an diesen verschiedenen Stadien zeigen, dass die Caries am Zahnhals eingesetzt und sich an der buccalen Fläche in der Richtung nach der Kaufläche zu mehr oder weniger stark ausgedehnt hat. Zahn-caries ist bei den Melanesiern selten und kann daher in unserem Fall mit der Erkrankung an Gundu zusammenhängen. An den Wurzeln des rechten M₃ muss sich ausserdem noch ein entzündlicher Prozess abgespielt haben; denn die Alveole ist stark erweitert und im Innern des Alveolarfortsatzes mit derjenigen des M₂ vereinigt. Die Wurzelenden des rechten M₃ sind zu Grunde gegangen.

Beide Weisheitszähne — der rechte stärker als der linke — erscheinen in mesio-distaler Richtung zusammengedrückt. Am rechten ist ausserdem die Krone nach vorn umgebogen; von der Kaufläche an läuft an der ganzen Hinterfläche des Zahnes herunter eine tiefe enge Furche, welche den Eindruck einer Verschmelzung des Zahnes aus zweien hervorruft. Auch die Alveole scheint aus zwei miteinander vereinigten Zahnfächern zu bestehen, von denen das eine nach vorn und aussen — d. h. in der allgemeinen Richtung der Zahnreihe — das andere nach hinten und innen gelegen ist; eine von hinten und aussen vordringende Knochenzacke scheidet beide unvollständig von einander. Soweit der Erhaltungszustand der Wurzeln ein Urteil erlaubt, kamen dem vorderen Abschnitt zwei bis drei Wurzeln, dem hinteren eine zu. Dazu kommt noch ein rudimentäres Würzelchen, das, in der Tiefe der erwähnten Furche versteckt, dem vorderen Zahnabschnitt zuzuzählen ist. Von einer eingehenderen Beschreibung der beiden Weisheitszähne muss ich an dieser Stelle absehen.

Vom rechten inneren Schneidezahn sei noch eine auf der Schneide befindliche Kerbe erwähnt, da Friedrichsen (1903) an seinem Fall die starke Riefelung der Incisiven hervorhebt.

d) Im Bereich des krankhaft veränderten Gesichtsskelets fiel mir zuerst die *Anwesenheit zahlreicher Haare* auf, welche in den Lücken der zerklüfteten Knochenpartien steckten und zwar „in natürlicher Stellung“, d. h. mit dem Wurzelteil im Knochen, mit der Spitze frei herausragend. Bei weiterem Nachsuchen fand ich auch Haare — allerdings in geringer Zahl — am Boden und an der lateralen Wand der Augenhöhle, in Zahnalveolen, in der Sut. speno-squamosa, in feinen Poren der Squama temporalis, an der Rückwand des Meatus acusticus externus, hinter und über der Spina supra meatum und an anderen Stellen. Einzelne in Knochen festgehaltene Haare lassen sich gelegentlich — aber nicht häufig — auch an anderen Schädeln nachweisen; in der grossen Zahl, wie sie unser Objekt darbot, bekam ich sie noch nie zu Gesicht. Man sieht sich daher zu der Annahme gezwungen, dass der spezifische Charakter des durch die Gundukkrankheit veränderten Gewebes ein Einsinken der Haare in den Knochen und ein Festbleiben in demselben begünstige.

Dass es sich um *menschliche* Haare handelt, ergab die mikroskopische Untersuchung, der eine grössere Zahl von Exemplaren unterworfen wurde. Meist waren es sehr dunkel pigmentierte, nur gegen die Spitze und in der Nähe der Wurzel hellere Haare, über deren Markgehalt gewöhnlich erst nach Anwendung aufhellender Mittel entschieden werden konnte. Ich legte die Haare einige Stunden oder einen oder mehrere Tage in Wasserstoff-superoxyd und vermochte an dem gebleichten Objekt meistens das Mark in der für den Menschen charakteristischen mässigen Breite wahrzunehmen. Häufig war der Markzylinder nicht kontinuierlich, und nie setzte er sich in die Spitze hinein fort.

e) Eine andere Erscheinung, die allen Beobachtern, denen ich den Schädel vorlegte, auffiel, besteht in den *kleinen weissen Körperchen*, die nicht nur überall in den Lücken des erkrankten Gesichtsknochens, sondern auch an sehr zahlreichen anderen Stellen, namentlich am Gaumen und an der Schädelbasis liegen und auch an unseren Reproduktionen teils mit blossem Auge, teils mit der Lupe zu erkennen sind (Fig. 2 und 4). Ich erblicke in diesem Vorkommnis nichts Wesentliches, sondern lediglich Reste des korallenkalkreichen Bodens, worin der Leichnam gelegen, oder Spuren des Kalkes, womit der Tote vor dem Begräbnis bemalt worden war. Die Körnchen, von denen ich einige aus dem Knochen herauspräparierte, lösten sich — wie ich unter dem Mikroskop beobachten konnte — bei Zusatz von Salzsäure rasch unter lebhafter Gas-(Kohlensäure-)bildung. Sie dürften somit aus *Calciumcarbonat* bestehen und der von mir angenommenen Herkunft sein¹⁾.

¹⁾ Herrn Professor Dr. U. Grubenmann, der sich mit um die Lösung der Frage freundlichst bemühte und ihr mit optischen Hilfsmitteln beizukommen versuchte, schulde ich verbindlichen Dank.

f) An letzter Stelle seien unter den Begleiterscheinungen die überaus zahlreichen Reste von *Fliegenpuppen* genannt, die namentlich am Gesichtsskelet, daneben aber auch an vielen anderen Stellen des Schädels, in den Nähten, Furchen, Kanälen, Spalten und Löchern zu finden sind. Am rechten Weisheitszahn allein hafteten über 20 Exemplare. Puppenhüllen von Dipteren gelangen ab und zu auch bei anderen melanesischen Schädeln zur Beobachtung; im vorliegenden Fall aber frappierte mich ihre Massenhaftigkeit; ausserdem schienen mir die Chitinschalen wesentlich kleiner zu sein — zirka 2 mm lang und 1 mm breit — als bei den anderswo gesehenen Fliegenpuppen. Im Hinblick darauf, dass die Gundukkrankheit schon mit Dipterenlarven in Zusammenhang gebracht worden ist, schien mir eine Untersuchung der Puppenreste angebracht, und, nachdem Herr Professor Dr. K. Hescheler mich freundlichst über allgemeine Punkte orientiert hatte, bat ich unseren Zürcher Dipterologen, Herrn Dr. J. Escher-Kündig um eine annähernde Bestimmung. In liebenswürdigster Weise nahm er sich des fragmentären Materiales an und gelangte zum Ergebnis, dass die Puppenhüllen von einer *Muscide* stammen, welche in die Nähe der Gattung *Fannia* (*-Homalomyia*) gehört. Herr Dr. Escher-Kündig hat nicht den Eindruck, „dass die Larve dieser Musciden eine Bohrung im Knochen ausführen könnte; dazu sind ihre Mundwerkzeuge wahrscheinlich nicht geeignet; wohl aber könnte sie vielleicht schon bei Lebzeiten des Wirtes die kranken Gewebe bewohnt und die Knochenkanäle nur zur Verwandlung aufgesucht haben“.

Dem Buch von Braun und Seifert (1915, I, 437) entnehme ich, dass Larven der *Fannia*-Arten verhältnismässig oft in den Darm des Menschen gelangen und in anderen Fällen auch schon mit dem Urin entleert wurden. Larven der verwandten Gattung *Anthomyia* fanden sich im äusseren Gehörgang des Menschen. Unter den *Oestriden* gibt es Gattungen mit cavicolen Larven, d. h. solchen, die sich in Nasen- und Stirnhöhlen, in Pharynx, Larynx, Trachea und im Conjunctivalsack ansiedeln. Herr Dr. Escher-Kündig, der früher schon im Vomit einer Frau vorgefundene Dipterenlarven als zur Species *Homalomyia canicularis* L. gehörig bestimmt hatte (1903, 446), stellt eine eingehendere Beschreibung der an unserem Schädel gefundenen Puppenhüllen (für die Mitteil. d. Schweiz. Entomol. Gesellsch.) in Aussicht. Für die bereitwillige Uebernahme und sorgfältige Ausführung der Untersuchung spreche ich Herrn Dr. Escher-Kündig meinen herzlichen Dank aus.

Zu einer befriedigenden *Deutung* der pathologischen Erscheinungen gelangte ich lange Zeit nicht. Am meisten Aehnlichkeit schienen sie mir mit den unter der Bezeichnung *Leontiasis ossea* beschriebenen Bildungen zu haben, und ich habe auch das Objekt früher in diesem Sinne vorgelegt (Schlaginhaufen 1918), wohl wissend, dass mit der Bezeichnung zunächst etwas rein Morphologisches, nicht eine Krankheit *sui generis* gemeint sein konnte (Koch 1909 mit Diskussion von Bockenheimer,

v. Hansemann und v. Luschan). Einen Augenblick hatte ich an syphilitische Erkrankung gedacht, da unter den mir zur Bearbeitung vorliegenden Schädeln ein zweifelsohne syphilitischer mit leichten Anschwellungen an den Proc. front. ossis maxillaris sich befindet. Schwellungen zur Seite der Nase sind ja auch sonst bei Syphilitikern beobachtet worden (Burkhardt 1914, 11 Fig. 5 und 6). Der Typus der Zerklüftung des Knochens aber ist an syphilitischen Schädeln völlig anders, so dass ich mich nicht damit befreunden kann, unser Objekt in diese Kategorie zu stellen. Ebenso lässt es sich nicht mit jenen Schädeln vereinigen, die durch Cribra parietalia ausgezeichnet sind; denn abgesehen davon, dass diese Art von Porosität meines Wissens bis jetzt nur im Bereich des Schädeldachs, nicht aber am Gesichtsschädel nachgewiesen wurde, ist ihr Charakter wiederum ein anderer, z. T. regelmässigerer als derjenige der porösen Zerklüftungen unseres Schädels; gemeinsam wäre ihnen nur die starke Neigung zur symmetrischen Entwicklung.

Eingehendes Studium der tropenmedizinischen Literatur brachte mir dann die Ueberzeugung, dass ich es mit einem Fall von „Gundu“ zu tun hatte. Dafür sprechen zunächst die beiden nach Lage und Form nahezu symmetrischen, gewölbten, sich in die Proc. front. ossis maxillaris hinein erstreckenden Prominenzen, deren Längsachse von innen oben nach aussen unten gerichtet ist. Sie müssen am Lebenden ein Bild hervorgerufen haben, wie es in den Reproduktionen von Strachan (1894, 189), Renner (in Scheube 1903, 733), Friedrichsen (1903), Radloff (1907, 7), Wick (1914) und anderer Autoren veranschaulicht ist. (Die Abbildungen von Lamprey (1887) weichen durch die horizontale Richtung der Geschwulst von anderen Darstellungen auffallend ab). Die Berichte der meisten Untersucher stimmen ferner darin überein, dass die Nasenbeine von der Geschwulst gar nicht oder nur wenig befallen sind. Ich habe in meiner Beschreibung hervorgehoben, dass an unserem Objekt die Nasalia eine grosse Widerstandsfähigkeit gegenüber dem in der Nachbarschaft sich abspielenden pathologischen Prozess zeigen. Die untere Hälfte ist aussen und innen intakt, die obere ohne nennenswerte Knochenauflagerung, aber porös zerklüftet. Da bei den Gundu-Kranken nach Plehn (1914, 178) die Haut niemals krankhaft verändert ist und sich somit am Lebenden die befallenen Teile äusserlich nur durch die Verdickung manifestieren, würden wohl auch bei unserem Individuum die Nasalia im Leben als intakt angesehen worden sein. Es stellt indessen unser Fall vielleicht ein Uebergangsstadium zu dem von Wick (1914, 403) beschriebenen dar, bei dem die „vordem anscheinend getrennten Schwellungen“ sich auf dem Nasenrücken vereinigen und von dort „nach der Stirn zu bis etwa zur Höhe der Augenbrauen“ wuchsen; denn im Bereich dieses Gebietes weist auch unser Schädel krankhafte, aber plastisch nur wenig hervortretende Partien auf. Als weiteres Merkmal von Gundu besitzt unser Schädel in Uebereinstimmung mit den Fällen von Friedrichsen (1903), Radloff (1907) und anderer

Autoren eine starke Verengerung der Nasenhöhle. Die weniger häufig gemeldete, aber gelegentlich selbst zum Verlust der Augäpfel führende Beeinträchtigung der Orbita (Joseph 1913, 389) äussert sich in unserem Fall in einer Emporwölbung des maxillaren Orbitalbodens, einer Vortreibung des maxillaren Teils der Fossa sacci lacrimalis lateral- und rückwärts und einer Verdickung des Infraorbitalrandes. Dass Verengerung des Tränennasenkanals zu den Charakteristika von Gundu gehören kann, ergibt sich aus dem von Mendes (1901, 447) beschriebenen Fall. In der harten Konsistenz der Geschwülste, der nicht verschieblichen und ihrem mit dem Oberkiefer bestehenden unmittelbaren und festen Zusammenhang schliesst sich unser am mazerierten Schädel beobachtete Fall den von anderen Autoren beschriebenen Vorkommnissen voll und ganz an. Diese vielfachen Übereinstimmungen mögen genügen, endgültig die Diagnose auf *Gundu* anzunehmen.

Hinsichtlich der *pathologischen Anatomie* muss man der von einer Reihe Autoren geäusserten Ansicht beipflichten, dass es sich um eine, vom Periost ausgehende Knochenwucherung handle¹⁾. Diesem Vorgang scheint derjenige der Zerklüftung meist erst zu folgen, da die Partien reiner Knochenauflagerung in den peripheren, die zerklüfteten Bezirke dagegen in den zentraleren, d. h. dem Ausgangspunkt der pathologischen Veränderungen näher liegenden Regionen liegen. Ich habe das Wort „zerklüftet“ gewählt und die Bezeichnung „spongiös“ absichtlich vermieden, um nicht die Vorstellung zu erwecken, als stimme das neu gebildete Gewebe mit der normalen Knochenspongiosa überein. Andererseits aber soll in dem Worte „Zerklüftung“ nicht der Begriff des Knochenzerfalls eingeschlossen sein, wie er z. B. für syphilitische Schädel Gültigkeit hat.

Was schliesslich die *Aetiologie* betrifft, so ist natürlich ein von allen Weichteilen befreiter, knöcherner Schädel, dessen Krankengeschichte unbekannt ist, nicht dazu angetan, um Genaueres darüber auszusagen. Indessen veranlasst die Feststellung der zahlreichen Fliegenpuppenreste im Bereich des Gesichtsskelets, auf die Ansicht zurückzukommen, dass Gundu durch Fliegenlarven hervorgerufen sein könnte. Mac laud (1895), dem Gundu-Kranke in den Waldgebieten des Camoeflusses an der Elfenbeinküste (Westafrika) begegneten, äusserte diese Ansicht zuerst, und Shircore (1910, 503) berichtet über die Anamnese einer in Nyassa-Land (Britisch-Ostafrika) untersuchten Gundu-Patientin folgendermassen: „Her history was that about a month ago, on waking in the morning, a fly went up one of her nostrils. She compressed the nostril, and on relaiassing it the fly flew out. A week after this there came a discharge of blood from both nostrils accompanied with about ten „worms“, described as being nearly half an inch in length, of a whitish colour and black at one end.“

¹⁾ Herr Prof. Dr. O. Busse, Direktor des Pathologischen Instituts der Universität Zürich, der unseren Schädel in Augenschein genommen, vertritt ebenfalls diese Meinung.

Mir erscheint es nicht ganz ausgeschlossen, dass gewisse Stellen des Nasenhöhlensystems — vielleicht die gegen den Proc. front. ossis maxillaris gerichtete Ecke des Antrum Highmori oder die meist grubig vertiefte Fläche zwischen Crista conchalis und Crista ethmoidalis — sich zur Eiablage resp. zur Ansiedelung von Larven als besonders günstig erweisen und dass direkt oder indirekt unter dem Einflusse der Larven die Prozesse zur Auslösung kommen, welche die für die Gundu-Krankheit charakteristischen Knochenveränderungen im Gefolge haben. Es ist selbstverständlich, dass auch im Falle der Richtigkeit dieser Ansicht die von mir an unserem Schädel aufgefundenen und von Herrn Dr. Escher-Kündig als Fannia-ähnliche Muscidenlarven bestimmten Tiere nicht in einem ursächlichen Zusammenhang mit „Gundu“ zu sein brauchen; die Insekten können durch die schon erkrankten Gewebe erst angezogen worden oder schliesslich erst post mortem an den Schädel gelangt sein.

Friedrichsen hat es schon im Jahre 1903 als wahrscheinlich bezeichnet, dass „Gundu“ auch auf Neuguinea und den Südsee-Inseln zur Beobachtung kommen werde. Heute lässt sich das Gebiet der *geographischen Verbreitung* dieser hauptsächlich in Afrika heimischen Krankheit auch auf Melanesien ausdehnen; es sind hier drei Fälle bekannt geworden. Der erste wurde von Siebert (1909) im Dorfe Avellos des nördlichen Neu-Irland gesehen; den zweiten beobachtete Wick (1914) an einem Manne aus Morobe im östlichen Deutsch-Neuguinea, und der dritte ist durch unseren, von den Feni-Inseln stammenden Schädel verkörpert. „Gundu“ ist in Melanesien keine häufige Krankheit. Ich entsinne mich nicht, unter den vielen hundert Eingebornen, die ich während meines mehr als zweijährigen Aufenthaltes in Melanesien anthropologisch untersucht oder sonst zu Gesicht bekommen habe, die augenfälligen Merkmale von „Gundu“ gesehen zu haben. Allerdings muss zugegeben werden, dass wenig weit fortgeschrittene Stadien demjenigen entgehen können, der seine Aufmerksamkeit nicht speziell auf die Gundu-Erscheinungen richtet. Ich habe die mir zur Bearbeitung vorliegenden melanesischen Schädel hier in Europa systematisch durchgesehen und an unserem Objekt (No. S. 1525) als einzigem „Gundu“ wahrgenommen. Dieser Fall steht zur Zahl derjenigen untersuchten Schädel, deren Erhaltungszustand eine Beurteilung unserer Frage zulässt, in folgendem Verhältnis:

unter 277 Calvarien von den Feni-Inseln	1 Fall = 0,36 ‰
„ 411 „ „ Neuirland, Admiralty-Ins., Bougainville	0 „ = 0,0 ‰
„ 112 „ „ aus Nordost-Neuguinea	0 „ = 0,0 ‰
„ 800 „ „ „ Melanesien	1 „ = 0,125 ‰

Diesen Zahlen stehen zirka 1—2 Prozent an der Elfenbeinküste in Westafrika gegenüber.



Literaturverzeichnis.

- Bockenheimer, Ph.** 1909. Siehe Koch.
- Braun, Max und Seifert, Otto.** 1915. Die tierischen Parasiten des Menschen. I. Teil. Würzburg, Curt Kabitzsch.
- Burkhardt, Heinrich.** 1914. Ueber die Mitbeteiligung des Gesichtsschädels bei Lues hereditaria tarda mit besonderer Berücksichtigung der Kiefer. Inaug.-Diss. med. Zürich.
- Escher-Kündig, J.** 1903. Das Vorkommen von Dipterenlarven im menschlichen Körper. Mitteil. d. Schweiz. Entomolog. Ges. Bd. 10, H. 10, S. 446.
- Friedrichsen.** 1903. Die doppelseitige Nasengeschwulst der Tropenländer. Arch. f. Schiffs- und Tropen-Hygiene Bd. 7, No. 1, S. 1—18.
- Hansemann, D. von.** 1909. Siehe Koch.
- Joseph, Gaston.** 1913. Le „Goundou“. Bull. Soc. Anthropol. Paris, t. 4, sér. 6, p. 389
- Koch, Max.** 1909. Demonstration eines Schädels mit Leontiasis ossea. Zeitschr. f. Ethnol. Bd. 41, S. 703—714. Mit Diskussionsbemerkungen von **Bockenheimer**, **v. Hansemann** und **v. Luschan**.
- Lamprey, J. J.** 1887. Horned men in Africa: further particulars of their existence. Brit. Med. Journ. 10. Dec. 1887. p. 1273—1274.
- Luschan, F. v.** 1909. Siehe Koch.
- Maclaud.** 1895. Notes sur une affection désignée dans la boucle du Niger et le pays de Cong sous les noms de Goundou et Anakhré (gros nes). Arch. de Méd. nav. v. 63, p. 25. (Citirt nach Scheube).
- Martin, Rudolf.** 1914. Lehrbuch der Anthropologie. Jena, G. Fischer.
- Mendes, Pacheco.** 1901. A propos d'un cas de Goundou ou Anakhré. Revue de Chirurgie, 21^{me} année, p. 445—453.
- Plehn, Albert.** 1914. Die tropischen Hautkrankheiten, in: **Carl Mense**, Handbuch der Tropenkrankheiten, 2. Aufl. Bd. 2, S. 171—310. (Mit Lit.-Verz.)
- Radloff, Franz.** 1907. Ueber Gundu in Deutsch-Ostafrika. Inaug.-Diss. med. Leipzig.
- Renner, W.** 1900. A case of Goundou or Anakhre. Journ. of trop. Med. p. 145. (Citirt nach Scheube).
- Scheube, B.** 1903. Die Krankheiten der warmen Länder. Jena, G. Fischer.
- Schlaginhaufen, Otto.** 1918. Hygienisches und Anthropologisches über Schädel aus der Südsee. Vortrag i. d. Zürcher Ges. f. wiss. Gesundheitspflege am 6. Februar 1918. (Auszug). Korresp.-Bl. f. Schweizer Aerzte.
- Shircore, J. O.** 1910. Goundou. Brit. Med. Journ. 1910 jan.-june, p. 503.
- Siebert, Conrad.** 1909. Ueber Wesen und Verbreitung von Haut- und Geschlechtskrankheiten in Nord-Neu-Mecklenburg (Bismarckarchipel). Arch. f. Schiffs- und Tropenhygiene Bd. 13, No. 7, S. 201—214.
- Strachan, Henry.** 1894. Bony overgrowths or exostoses in the West-Indian negro. Brit. Med. Journ. 1894 (1. vol), p. 189.
- Waldeyer, W.** 1909. Der Processus retromastoideus. Abh. k. Preuss. Akad. Wiss. Berlin.
- Wick.** 1914. Gundu in Neuguinea. Arch. f. Schiffs- und Tropenhygiene Bd. 18, Nr. 12, S. 403—407.

Tafelerklärung.

Fig. 1—4. Ansichten des Schädels eines an „Gundu“ erkrankten Melanesiers, aufgenommen von Prof. Dr. Schlaginhaufen.

Fig. 1. Ansicht schräg von vorn und der rechten Seite.

Fig. 2. Norma frontalis.

Fig. 3. Norma occipitalis.

Fig. 4. Ansicht des Gesichtsschädels von vorn und rechts.

Fig. 5—7. Röntgenphotographien, aufgenommen im Physikalischen Institut der Universität Zürich (Dir. Prof. Dr. Edgar Meyer) durch Priv.-Doz. Dr. F. Tank.

Fig. 5. Röntgenaufnahme des „Gundu“-Schädels bei vertikaler Durchleuchtung.

Fig. 6. Röntgenaufnahme eines normalen Melanesierschädels (No. S. 1562) bei transversaler Durchleuchtung.

Fig. 7. Röntgenaufnahme des „Gundu“-Schädels bei transversaler Durchleuchtung.

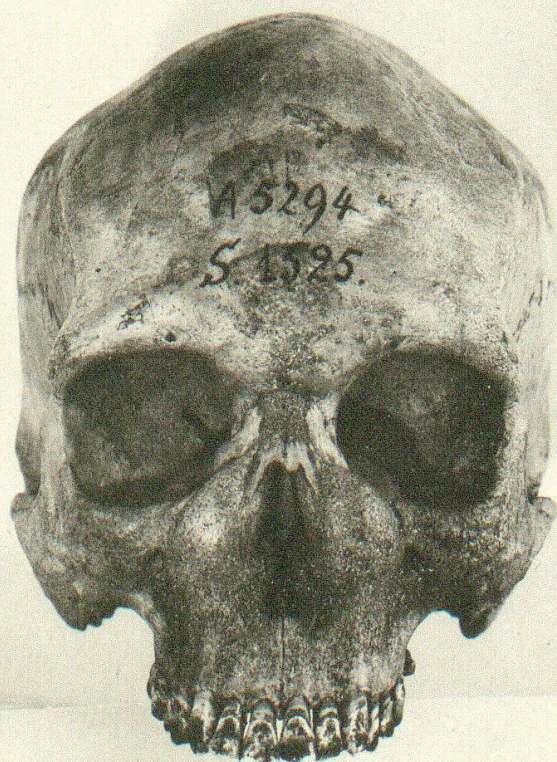
Fig. 6 und 7 sind unter denselben Bedingungen auf derselben Platte aufgenommen worden.

Abgeschlossen am 19. September 1918.

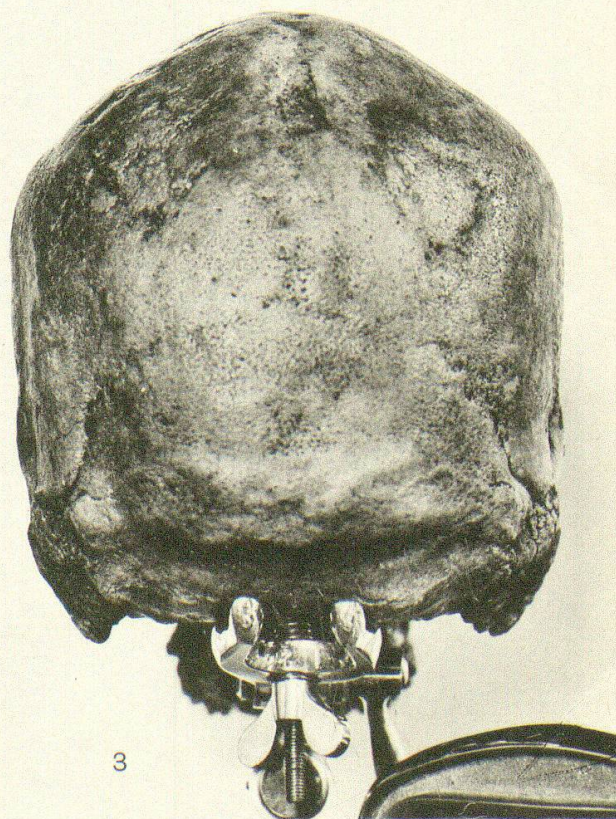




1



2



3

Schlaginhaufen phot.

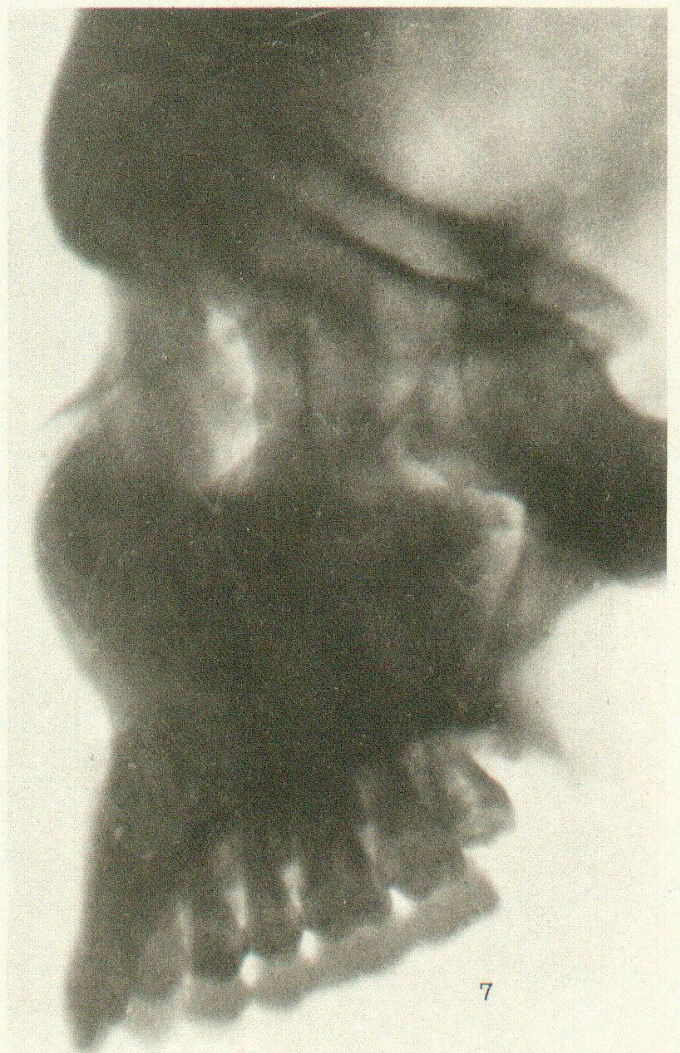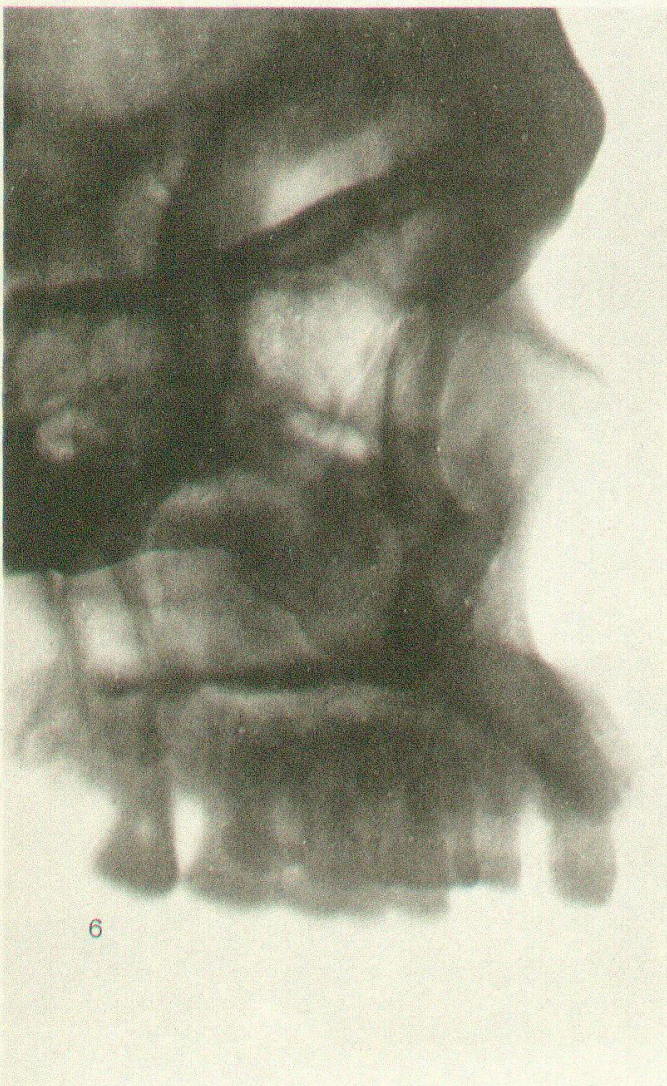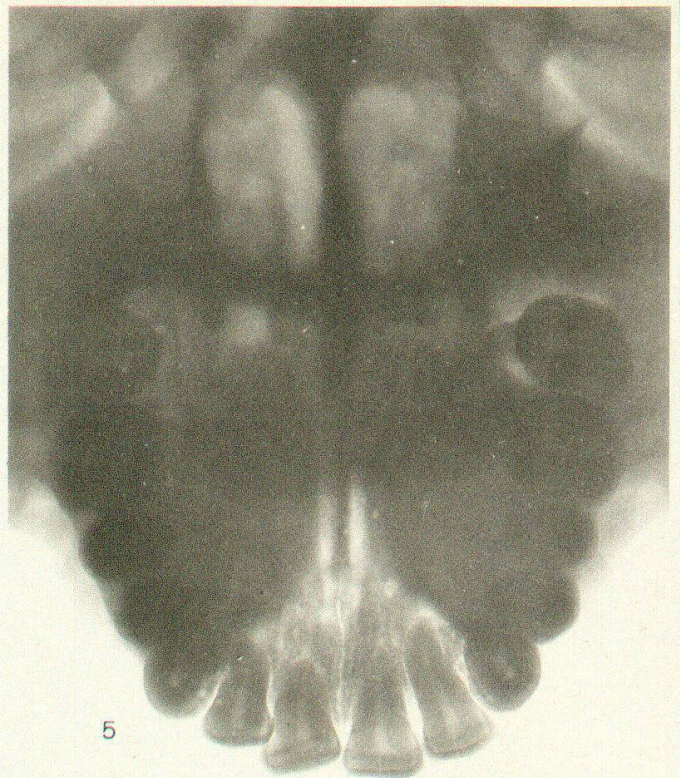
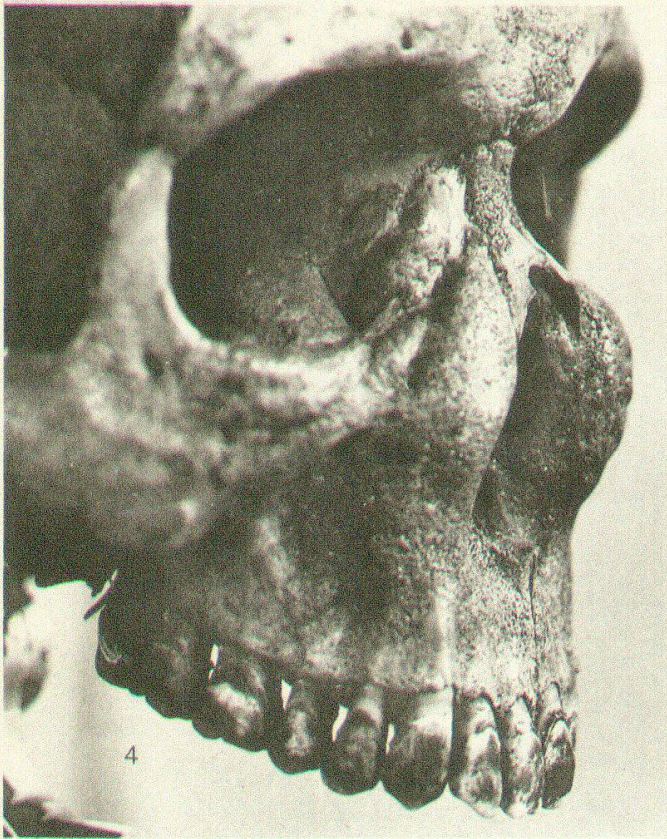


Fig. 4 Schlaginhaufen phot.
Fig. 5—7 Dr. F. Tank phot.