

Zeitschrift: Générations
Herausgeber: Générations, société coopérative, sans but lucratif
Band: - (2017)
Heft: 95

Artikel: Nouveau : opération de la thyroïde sans cicatrice visible
Autor: Weigand, Ellen
DOI: <https://doi.org/10.5169/seals-830459>

Nutzungsbedingungen

Die ETH-Bibliothek ist die Anbieterin der digitalisierten Zeitschriften auf E-Periodica. Sie besitzt keine Urheberrechte an den Zeitschriften und ist nicht verantwortlich für deren Inhalte. Die Rechte liegen in der Regel bei den Herausgebern beziehungsweise den externen Rechteinhabern. Das Veröffentlichen von Bildern in Print- und Online-Publikationen sowie auf Social Media-Kanälen oder Webseiten ist nur mit vorheriger Genehmigung der Rechteinhaber erlaubt. [Mehr erfahren](#)

Conditions d'utilisation

L'ETH Library est le fournisseur des revues numérisées. Elle ne détient aucun droit d'auteur sur les revues et n'est pas responsable de leur contenu. En règle générale, les droits sont détenus par les éditeurs ou les détenteurs de droits externes. La reproduction d'images dans des publications imprimées ou en ligne ainsi que sur des canaux de médias sociaux ou des sites web n'est autorisée qu'avec l'accord préalable des détenteurs des droits. [En savoir plus](#)

Terms of use

The ETH Library is the provider of the digitised journals. It does not own any copyrights to the journals and is not responsible for their content. The rights usually lie with the publishers or the external rights holders. Publishing images in print and online publications, as well as on social media channels or websites, is only permitted with the prior consent of the rights holders. [Find out more](#)

Download PDF: 06.02.2026

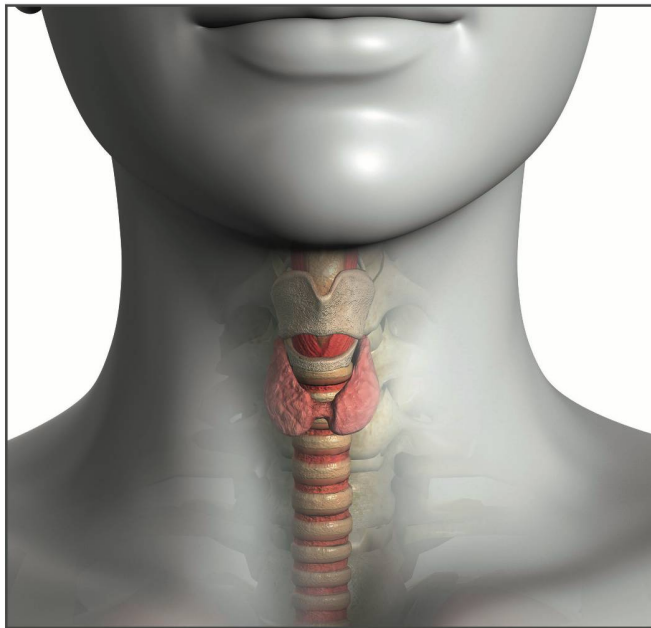
ETH-Bibliothek Zürich, E-Periodica, <https://www.e-periodica.ch>

Nouveau : opération de la thyroïde

Diverses techniques de chirurgie dites mini-invasives de la thyroïde sont en plein essor. Parmi elles, première suisse, une approche par la voie buccale.

Moins de trois mois après l'ablation d'un nodule sur sa glande thyroïde, le 18 août dernier, Marie-Christine Demilt-Blanche est ravie : «Je me sens comme si je n'avais pas subi d'intervention chirurgicale. Il ne me reste qu'une légère gêne au niveau du tissu cicatriciel dans la bouche, qui s'améliore tous les jours.» Oui, vous avez bien lu : des cicatrices dans sa bouche, et non pas sur le cou, là où on s'attend à en voir chez un patient opéré de la thyroïde.

Car Marie-Christine, Valaisanne de 46 ans, est la première patiente de Suisse à avoir bénéficié d'une thyroïdectomie transorale endoscopique par approche vestibulaire. Une intervention mini-invasive qui se fait en passant par l'entrée de la bouche (vestibule) du patient. Le chirurgien procède à trois petites incisions : une, plus grande (un à deux centimètres) au milieu de la base de la lèvre inférieure, suivie de deux autres en regard des incisives, à gauche et à droite. Là, sont introduits les divers instruments nécessaires, dont un endoscope notamment au centre. La caméra miniaturisée munie d'une lumière permet au chirurgien de voir précisément le champ opératoire agrandi sur un



L'accès à la thyroïde peut aussi se faire par la bouche.

écran. Les parties réséquées (par exemple ganglion, lobe de la thyroïde, etc.) sont extraites par la plus grande des incisions.

FORMATION À L'ÉTRANGER

Marie-Christine a été opérée à la Clinique de Valère à Sion, par le D^r Jordi Vidal Fortuny, spécialiste en chirurgie digestive et endocrinienne au sein de Swiss Medical Network, et consultant aux HUG (Hôpitaux universitaires de Genève). A la fin d'août, cette fois-ci à Genolier, il a opéré un deuxième patient avec succès, et déjà trois autres interventions sont programmées d'ici à la fin de l'année. Ce spécialiste d'origine catalane va encore parfaire son expérience en allant

prochainement à Barcelone pour opérer plusieurs patients.

Pour l'heure, le D^r Vidal est le seul, en Suisse, à s'être formé à cette technique qui connaît un succès croissant dans le monde. Une formation suivie notamment auprès du D^r Angkoon Anuwong du Police General Hospital de Bangkok (Thaïlande), spécialiste qui compte à son actif déjà plus de 700 interventions de ce genre, avec un taux de réussite de 100 %.

Ce spécialiste thaï a cherché à perfectionner la technique et a réussi à réduire à 3 % le risque d'atteinte du nerf mentonnier qui entraîne la désensibilisation du menton. Le médecin thaïlandais a déplacé légèrement les points d'incision latéraux, afin de les éloigner du nerf mentonnier, et de réduire le risque de lésion.

LES CONTRE-INDICATIONS

Les critères de sélection des candidats à une telle opération sont très stricts. «Avec le temps et l'expérience, on pourra probablement les assouplir», note le D^r Vidal. Actuellement, il n'opère ainsi que des patients

avec un nodule (bénin ou malin) d'une taille maximale de 5 centimètres, ou une glande de <10 centimètres avec un volume glandulaire total de moins de 45 millilitres.

Les récidives — patients déjà opérés une fois de la thyroïde — ne peuvent pas non plus bénéficier de cette chirurgie. Car les opérations ouvertes entraînent fréquemment des adhérences (NDLR La formation de connexions fibreuses anormales due à l'adhérence entre plusieurs tissus ou organes).

Autres contre-indications : les inflammations aiguës de la thyroïde (thyroïdite), la maladie de Basedow décompensée (entraînant une hyperthyroïdie avec des problèmes de perfusion de la glande) ou le fait d'avoir suivi ou de suivre une radiothérapie, qui rend les tissus «collants». Mais certaines affections malignes de la thyroïde au stade

«Je me sens comme si je n'avais pas subi d'intervention chirurgicale»

MARIE-CHRISTINE DEMILT-BLANCHE



sans cicatrice visible

précoce peuvent être opérées par cette technique. Avant toute intervention, un examen approfondi du patient est donc nécessaire. Pendant l'opération, si les structures importantes ne sont pas bien identifiées, le chirurgien peut décider de procéder à une ablation classique, par une incision au cou.

«Par rapport à l'abord ouvert, sur le cou, l'avantage principal de cette technique, pour le patient, est l'absence d'une cicatrice visible, et parfois disgracieuse, explique le D^r Vidal. D'où, d'ailleurs, l'engouement des patients dans les pays orientaux, où une cicatrice apparente est considérée comme dégradante.»

Quant à Marie-Christine, physiothérapeute de métier, elle s'est prêtée à faire le cobaye pour des raisons professionnelles avant tout: «Je travaille souvent dans l'eau. Sans cicatrice extérieure, j'étais assurée de pouvoir reprendre le travail au plus vite.»

Autre avantage, non négligeable: la réduction des douleurs postopératoires. Marie-Christine n'a ainsi pas eu mal au réveil, ni pendant la nuit suivant l'opération où elle a bien dormi. Avertie auparavant, elle n'a pas non plus été marquée par le fait de n'avoir pu se brosser (seulement rincer) les dents pendant une semaine (sauf celles du haut après trois jours), pour réduire le risque d'in-

fection. Ni d'avoir eu à avaler une nourriture d'abord liquide, puis de la soupe, pendant quelques jours.

«Après l'intervention, le patient est mis sous antibiotiques à large spectre pour écarter tout risque d'infection. Il peut rentrer à la maison après quatre jours d'hospitalisation. Il n'aura qu'une sensation cartonneuse au niveau de la peau du cou pendant quelques jours et une hyposensibilité du menton, qui va s'estomper dans le temps», note le D^r Vidal.

Quant aux complications postopératoires possibles de ce genre de chirurgie,

passant derrière l'oreille (*rare*), par l'aiselle ou la peau du mamelon ou en combinant les deux. «J'ai opté pour la voie buccale, permettant d'intervenir aisément sur les deux côtés de la thyroïde, et parce que la distance pour l'atteindre est la plus courte. Les autres voies obligent à décoller davantage de tissus. Et je n'ai pas eu à réapprendre mon anatomie», note le D^r Vidal Fortuny. A son avis, la voie axillaire notamment, sera bientôt obsolète face à l'évolution de la voie buccale, plus directe et entraînant moins d'inconfort postopératoire pour le patient.

ELLEN WEIGAND

«L'avantage principal de cette technique est l'absence de cicatrice visible»

D^r JORDI VIDAL FORTUNY



leur incidence est similaire (basse) à celle des thyroïdectomies traditionnelles.

AUTRES TECHNIQUES MINI-INVASIVES

Plusieurs techniques de chirurgie de la thyroïde visant à cacher les cicatrices sont en essor depuis quelques années. Elles utilisent diverses voies d'abord: en

Votre don nous fait avancer!

cerebral
Aider rapproche

Fondation suisse en faveur de l'enfant infirme moteur cérébral
www.cerebral.ch Compte postal: 80-48-4

ZEW
CERTIFIÉ