Zeitschrift: Bulletin de la Société Fribourgeoise des Sciences Naturelles = Bulletin der Naturforschenden Gesellschaft Freiburg

Herausgeber: Société Fribourgeoise des Sciences Naturelles

Band: 46 (1956)

Artikel: Examen anthropologique des ossements de la Servante de Dieu Marguerite Bays

Autor: Faller, A.

DOI: https://doi.org/10.5169/seals-308343

Nutzungsbedingungen

Die ETH-Bibliothek ist die Anbieterin der digitalisierten Zeitschriften auf E-Periodica. Sie besitzt keine Urheberrechte an den Zeitschriften und ist nicht verantwortlich für deren Inhalte. Die Rechte liegen in der Regel bei den Herausgebern beziehungsweise den externen Rechteinhabern. Das Veröffentlichen von Bildern in Print- und Online-Publikationen sowie auf Social Media-Kanälen oder Webseiten ist nur mit vorheriger Genehmigung der Rechteinhaber erlaubt. Mehr erfahren

Conditions d'utilisation

L'ETH Library est le fournisseur des revues numérisées. Elle ne détient aucun droit d'auteur sur les revues et n'est pas responsable de leur contenu. En règle générale, les droits sont détenus par les éditeurs ou les détenteurs de droits externes. La reproduction d'images dans des publications imprimées ou en ligne ainsi que sur des canaux de médias sociaux ou des sites web n'est autorisée qu'avec l'accord préalable des détenteurs des droits. En savoir plus

Terms of use

The ETH Library is the provider of the digitised journals. It does not own any copyrights to the journals and is not responsible for their content. The rights usually lie with the publishers or the external rights holders. Publishing images in print and online publications, as well as on social media channels or websites, is only permitted with the prior consent of the rights holders. Find out more

Download PDF: 12.12.2025

ETH-Bibliothek Zürich, E-Periodica, https://www.e-periodica.ch

Examen anthropologique des ossements de la Servante de Dieu Marguerite Bays

par A. Faller

En ma qualité d'expert lors de la reconnaissance des ossements de la Servante de Dieu Marguerite Bays, décédée en 1879, m'incombait la tâche de conserver au mieux les restes squelettiques. Ainsi avais-je la possibilité de les examiner de près, de les mesurer, dessiner et photographier. Les ossements friables, imbibés d'eau, provenant du cercueil exhumé le 9 juillet 1953, sous le porche de l'église paroissiale de Siviriez, étaient d'un brun noirâtre et recouverts de moisissure noire. Le radius gauche et la calotte ainsi qu'un grand nombre de petits fragments, conservés depuis la première exhumation, en 1929, à l'Abbaye cistercienne Notre-Dame de la Fille-Dieu, à Romont, avaient un aspect terreux et étaient de consistance relativement bonne.

Les pièces osseuses ont été déshydratées dans des bains d'alcool, ensuite imbibées de dilutif Cellroy et de vernis de nitrocellulose Cellroy, puis séchées et enduites de plusieurs couches de ce vernis. Dans la mesure du possible, j'ai reconstitué les ossements en collant les différents fragments avec de la cémentite. Le montage a été fait sur du plexiglas noir avec du fil de laiton et du perlonsuperline [1]. J'ai pris les mesures d'après la méthode de Martin à l'aide d'un ruban métrique, du compas à coulisse, du compas à glissière et du goniomètre. Un appareil à dessin, chambre claire universelle, permettait de reproduire exactement les contours, tandis qu'un appareil Contax II servait à la reproduction photographique.

---

[1] Je tiens à remercier ici M. Louis Gross, préparateur de l'Institut d'anatomie, de son aide efficace.

Le tronc

Parmi les vertèbres, on ne pouvait identifier qu'une vertèbre cervicale et la onzième dorsale (fig. 1). Le corps de la première mesurait 11 mm de haut, 26 mm de large et avait un diamètre sagittal de 14 mm. Les apophyses transverses étaient en partie détruites, l'apo-

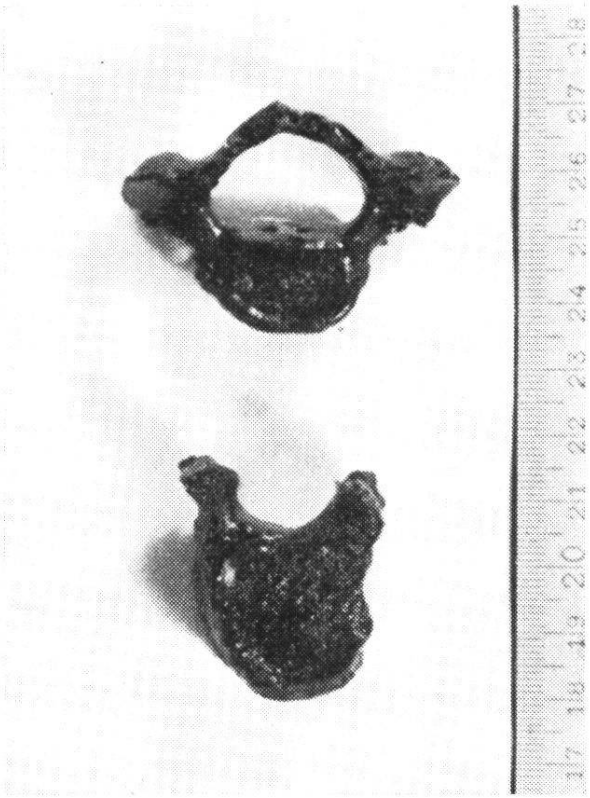

Fig. 1. Restes de la colonne vertébrale. En haut vertèbre cervicale, en bas la onzième dorsale.

physe épineuse manquait. La onzième thoracique ne possédait qu'à droite une facette costale, le tiers gauche de son corps était détruit ainsi que les lames et les apophyses. Sa hauteur était de 19 mm, son diamètre sagittal de 26 mm.

Du sternum, on n'arrivait pas à reconnaître des restes ; par contre il y avait de nombreux fragments de côtes, parmi lesquels les premières côtes, gauche et droite. A gauche, la gouttière de l'artère sous-clavière était plus prononcée qu'à droite.

L'épaule

De la clavicule gauche, on ne pouvait identifier qu'un étroit fragment de l'extrémité externe. Il montrait un trou nourricier bien développé. Deux fragments de clavicule droite formaient une extrémité acromiale pourvue d'un tubérosité coracoïdienne bien rugueuse.

Des omoplates, il ne restait que les cavités glénoïdes.

Membre supérieur

La diaphyse de l'humérus gauche est bien conservée (fig. 2). En haut, elle se termine en partie avec le col anatomique, en partie avec le col chirurgical et se laisse compléter par une tête dont le trochin est partiellement détruit, tandis que le trochiter manque entièrement. La gouttière bicipitale entourée de deux lèvres est bien visible. Le V deltoïdien se situe plutôt bas. La gouttière radiale est peu prononcée. L'extrémité inférieure de l'humérus montre tout juste un commen-

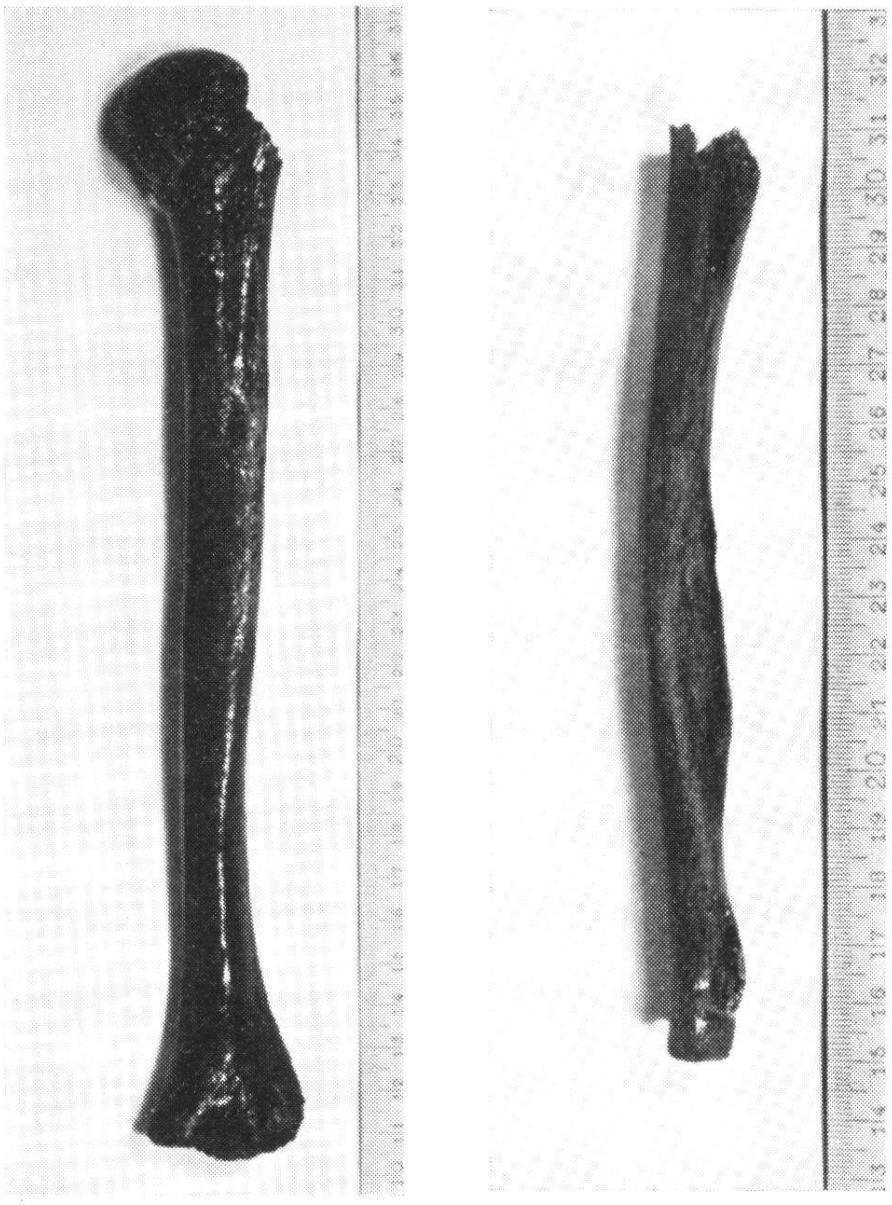

Fig. 2. Vue antérieure de l'humérus gauche. Son trochin est partiellement détruit, son trochiter manque. La gouttière bicipitale entre les deux lèvres est bien visible. Le condyle, l'épicondyle, la trochlée et l'épitrochlée manquent.

Vue antérieure du radius gauche. L'épiphyse distale et la tête manquent. La tubérosité bicipitale est nettement visible. La crête interosseuse est saillante.

cement de fossette coronoïde et de fossette olécranienne. Le condyle et l'épicondyle, la trochlée et l'épitrochlée manquent. La plus grande épaisseur de la diaphyse est de 20 mm. Sa partie la plus mince a un diamètre de 17 mm et un pourtour de 59 mm.

L'humérus droit est semblable au gauche. Le trochin est un peu plus complet, la gouttière bicipitale plus large. Ses lèvres sont plus saillantes. Le V deltoïdien est plus prononcé. Le fragment se termine en amont de la fossette coronoïde et dans le creux de la fossette olécranienne. Parmi les petits fragments, on retrouve une trochlée droite presque complète pourvue d'une partie du condyle. Les mesures concernant la plus grande épaisseur, le diamètre le plus petit et le plus petit pourtour de la diaphyse sont les mêmes qu'à gauche. La longueur doit être d'environ 280 mm.

A gauche, le radius est bien conservé, mais sa tête et l'épiphyse distale manquent (fig. 2). La tubérosité bicipitale est bien formée, la crête interosseuse saillante. Le plus grand diamètre transversal mesure 16 mm, la circonférence la plus petite, au-dessous du milieu, 33 mm.

En collant ensemble deux fragments on peut reconstituer la partie interne du radius droit. Sa crête interosseuse est autant prononcée qu'à gauche.

Deux fragments, dont l'interprétation reste cependant douteuse, semblent appartenir au cubitus gauche.

A droite, on obtient à partir de quatre fragments une diaphyse à peu près complète, mais sans olécrane, sans apophyse coronoïde et sans extrémité inférieure.

Des osselets du carpe on ne retrouve que le scaphoïde droit, des fragments de deux os métacarpiens et trois phalanges.

La hanche

Le fragment de l'os coxal gauche montre un bout de facette auriculaire, une partie de l'aile iliaque avec un peu de crête et une partie de la cavité cotyloïde.

A droite, on récupère une pièce semblable, formée de deux fragments, mais elle ne montre pas de cavité cotyloïde. Deux autres fragments proviennent probablement du cadre osseux du trou obturateur.

Membre inférieur

La tête du fémur gauche a des lacunes à sa circonférence inféro-postérieure. Le grand trochanter manque en partie, le petit trochanter est presque entièrement détruit (fig. 3). La ligne intertrochantérienne antérieure et la ligne âpre sont bien marquées. A l'extrémité inférieure du fémur, il manque du côté latéro-dorsal une partie longue de 80 mm. Les condyles fémoraux, les tubercules condyliens ainsi que la rotule sont détruits. Parmi les fragments, on retrouve un débris de condyle et de trochlée fémorale. La plus grande longueur du fémur gauche peut être évaluée à 420 mm. La distance entre le point culminant de la

Fig. 3. Vue antérieure de l'extrémité supérieure du fémur gauche. Le grand trochanter manque en partie, le petit est presque entièrement détruit. La ligne intertrochantérienne est nettement visible. L'angle d'inclinaison du col est de 130°. A côté, un fragment d'inscription trouvé dans le cercueil montre la date de la première exhumation, le 16 mai 1929.

tête et le milieu du petit trochanter mesure 80 mm. Le milieu de la diaphyse a un diamètre sagittal de 25 mm et un diamètre transversal de 23 mm. Le pourtour mesure 75 mm. L'angle d'inclinaison est de 130°, ce qui correspond à la moyenne chez l'adulte.

A droite, en collant ensemble trois fragments, on arrive à reconstituer un fémur semblable au gauche. Le plus petit fragment forme la partie antéro-supérieure de la tête ; un second fragment correspond au reste de la tête et à la partie interne du col ; le troisième représente la diaphyse. L'état de conservation est moins bon qu'à gauche. Les deux trochanters manquent.

La diaphyse du tibia gauche est bien conservée. Les tubérosités, interne et externe, ainsi que le malléole sont détruits. La partie supéro-postérieure montre plusieurs fentes. La ligne oblique sort nettement. Le trou nourricier est bien formé. Le diamètre sagittal le plus petit mesure 21 mm. Le diamètre transversal le plus petit est de 19 mm. Le pourtour le plus petit a 65 mm.

A droite, les destructions sont plus étendues. La partie supérieure de la diaphyse montre du côté interne une lacune d'environ 60 mm ainsi que plusieurs fissures. La ligne oblique sort très peu. Le trou nourricier est moins marqué. Les mesures sont de 22 mm, 20 mm et 67 mm.

Trois petits fragments donnent un bout d'os ressemblant à un péroné. Un autre fragment plus grand s'y rapporte probablement. Le côté reste incertain.

Parmi les os du pied on reconnaît des fragments qui appartiennent vraisemblablement à trois os métatarsiens et à une phalange.

Les os de la face

A l'exception de la mandibule et de l'os malaire gauche, le squelette de la face est détruit. C'est pourquoi on ne peut prendre que des mesures anthropologiques se rapportant au maxillaire inférieur (fig. 4).

Les tubercules mentonniers sont bien formés. La face interne montre des apophyses géni prononcées et présente une ligne oblique interne ou mylo-hyoïdienne nette, des fossettes digastriques marquées et des échancrures digastriques visibles. L'apophyse coronoïde est bien développée. Les deux condyles manquent. Du côté gauche, on arrive à compléter la branche montante ; du côté droit à ajouter

même le condyle. Le bord supérieur ne montre plus d'alvéoles dentaires à l'exception de celles destinées aux incisives et à la canine gauche. Parmi les débris, on retrouve les deux incisives gauches, la canine gauche et la racine de la seconde incisive droite. L'abrasion des cou-

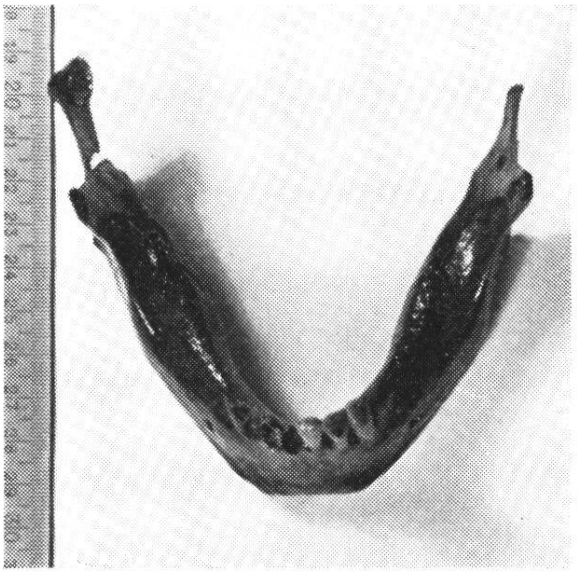

Fig. 4. Vue latérale droite de la mâchoire. La branche montante est complétée par un premier fragment. Les trois dents sont mises dans leurs alvéoles. La hauteur de la symphyse mentonnière est nettement visible. Le menton est très prononcé et montre un angle mentonnier de 70°. L'angle mandibulaire mesure 130°.

Vue supérieure de la mâchoire complétée par son condyle droit. Le bord supérieur ne montre plus d'alvéoles à l'exception de celles destinées aux incisives et à la canine gauche. On voit clairement l'abrasion des couronnes. L'angle basal mesure 83°.

ronnes est telle que la dentine est visible. Du côté mésial et du côté distal, les incisives ont une carie prononcée, la canine par contre est indemne.

Les dents	Largeur	Epaisseur	Hauteur
Première incisive gauche	5,5 mm	6,3 mm	8,7 mm
Seconde incisive gauche	6,1 mm	7,4 mm	8,8 mm
Canine gauche	7,0 mm	7,4 mm	10,7 mm

Le diamètre bigoniaque maximum (Latitudo angulorum), la distance d'un gonion à l'autre, mesure 99 mm.

La distance des trous mentonniers (Distantia foraminum mentalium) est de 45 mm.

La longueur de la branche horizontale (Longitudo mandibulae) ou distance entre le bord antérieur et la ligne interangulaire mesure 62 mm.

La hauteur symphysienne (Altitudo symphysica) mesure 27 mm.

L'angle mentonnier (Angulus mentalis) est l'angle formé par le bord cervical de la mandibule et par une ligne allant du bord alvéolaire au gnathion. L'angle mentonnier ou angle symphysien varie entre 70° et 80° dans les races blanches. Il mesure ici 70°, il s'agit donc d'un menton de type normal, mais très prononcé.

L'angle basal (Angulus basalis mandibulae), formé par les deux lignes allant de chaque gonion au gnathion, est de 83°.

L'angle de la mâchoire ou l'angle mandibulaire (Angulus anguli mandibulae), situé à l'union du bord cervical de la branche horizontale et du bord parotidien de la branche montante, mesure 130°. Cet angle dépend du travail de mastication. La moyenne chez l'adulte est 130°, le vieillard édenté présente généralement un angle de 140° à 150°.

Le triangle de Bonwill montre une brachycéphalie prononcée. Chaque côté de ce triangle inscrit dans la mandibule est équilatéral et égale la distance entre les milieux des axes des deux condyles. Dans la plupart des races européennes le sommet se situe derrière les incisives. Ici, il se situe en avant, la branche horizontale étant courte et le cintre mandibulaire très développé.

La boîte cranienne

Les deux pariétaux sont complets. De l'occipital, nous voyons l'écaille supérieure et une partie de l'inférieure. Le frontal ne montre que la portion frontale proprement dite (fig. 5). Les sinus frontaux sont ouverts ; ils sont petits. Le droit est un peu plus grand que le gauche. Du sphénoïde, on constate la présence des parties supérieures des grandes ailes. Du temporal, on retrouve de chaque côté la partie supérieure de l'écaille. Parmi les débris, il y a des restes de l'écaille du temporal, la portion pyramidale et la partie antérieure du mastoïde. Surtout à gauche, les celulles pneumatiques sont largement découvertes.

La calotte est plutôt épaisse, le diploë bien développé. Il n'y a pas de signe d'atrophie sénile. Les sutures sont en plus grande partie synostosées. La suture bipariétale ou sagittale montre le troisième degré d'oblitération ; la suture frontopariétale ou coronale, dans sa partie supérieure, le deuxième degré. Dans sa partie inférieure et dans la suture pariéto-occipitale ou lambdoïde, on trouve le premier degré d'oblitération. On peut en déduire un âge supérieur à 60 ans. Rappelons-nous cependant ce que dit Topinard de la détermination de l'âge d'un crâne : « il en est du crâne comme des cheveux et du reste du corps, il accuse des âges divers pour chacune de ses parties ; en associant l'examen des dents et celui des sutures, on diagnostique assez bien l'âge (chez l'adulte) mais on se trompe encore de dix ans. »

A la face interne (fig. 5), on distingue la gouttière sagittale. De chaque côté se voient les impressions profondes des granulations de Pacchioni ainsi que les gouttières de l'artère méningée moyenne et du sinus de Brechet.

Le frontal n'a pas de suture métopique (fig. 7). La bosse frontale médiane ou glabelle n'est guère développée ; il en est de même des arcades sourcilières. Les bosses frontales sont nettes. La partie

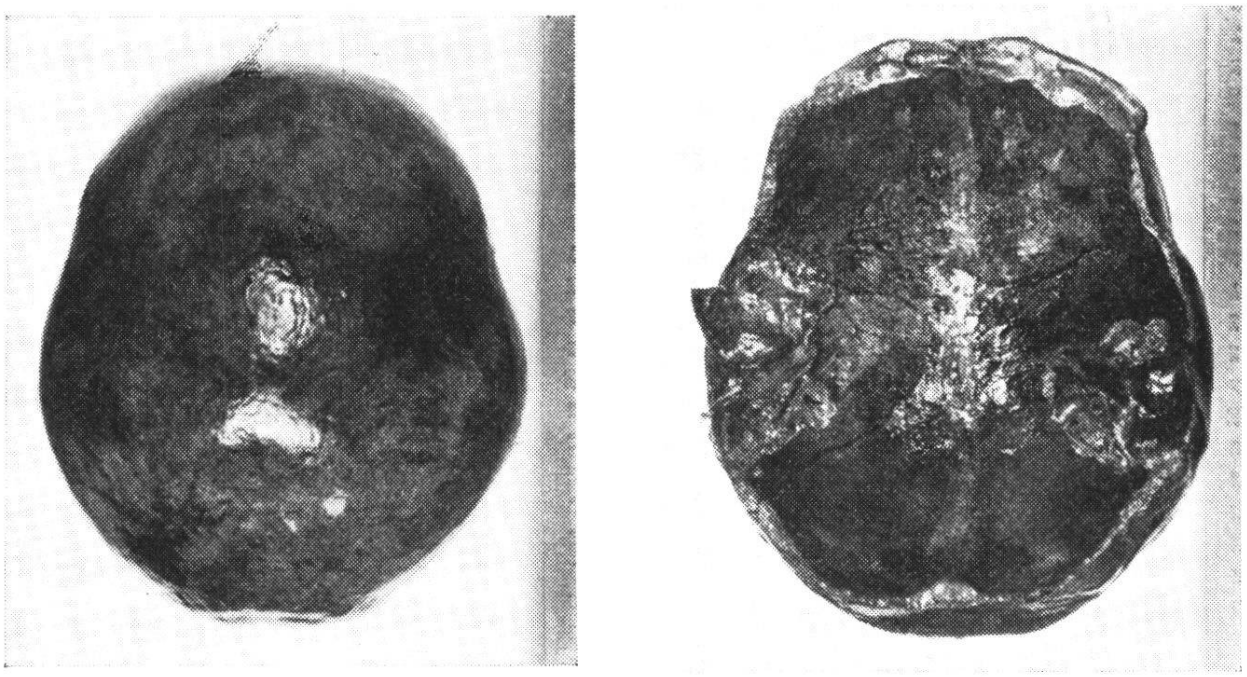

Fig. 5. Vue supérieure du crâne (Norma verticalis de Blumenbach). Le contour rappelle un pentagone dont les sommets sont les bosses frontales, les bosses pariétales (euryons) et le point susiniaque. La suture sagittale montre le 3e degré d'oblitération.

Vue interne de la voûte de l'endocrâne et vue inférieure des deux portions pyramidales. La gouttière sagittale est nettement visible. On remarque les impressions profondes des granulations de Pacchioni et des méningées moyennes ainsi que des sinus de Brechet. Les sinus frontaux sont petits.

droite de l'écaille frontale est fissurée. La partie gauche est sillonnée d'une gouttière d'environ 1 mm de largeur et 29 mm de longueur. Probablement s'agit-il d'une impression vasculaire. Celle-ci croise obliquement une fente allant jusqu'à la suture coronale gauche. En collant ensemble trois fragments, on arrive à compléter l'écaille. Du côté gauche on reconnaît une arcade orbitaire avec une échancrure susorbitaire et un petit bout de la voûte de l'orbite.

Les pariétaux ont des bosses pariétales bien formées ce qui donne au contour de la norma verticalis un aspect typiquement pentagonoïde

(fig. 5). Des deux côtés les lignes courbes temporales, supérieure et inférieure, sont nettement visibles. L'os pariétal droit montre au lieu d'un trou pariétal une petite fossette.

L'écaille occipitale montre à sa surface exocranienne une protubérance occipitale externe (inion) assez saillante (stade 2 de Broca). La ligne courbe occipitale supérieure est de chaque côté marquée (fig. 7). Dans les parties latérales, on observe des impressions veineuses qui pénètrent à l'intérieur du diploë. La face endocranienne est fortement concave. Elle présente une protubérance occipitale interne bien formée. La gouttière sagittale est déviée à droite, lors même que la gouttière transverse gauche est plus profonde. Les fosses cérébrales sont tres accusées.

De l'os temporal gauche, on est arrivé, parmi les débris, à retrouver la partie antérieure de l'écaille, le rocher et l'os tympanal. La pointe de la portion pyramidale manque. On voit beaucoup de cellules pneumatiques. L'ouverture du conduit auditif externe gauche est ovalaire, à grand axe oblique en bas et en arrière. A en juger d'après la partie antérieure, l'apophyse mastoïde gauche était plutôt petite. Les cellules mastoïdiennes sont nombreuses. De la cavité glénoïde, on ne voit que la partie postérieure. Le canal carotidien est ouvert.

Fig. 6. Vue latérale droite (Norma lateralis dextra de Camper). Les points les plus saillants de la calotte sont la glabelle en avant, le vertex en haut, l'opisthocranien en arrière. L'écaille de l'os temporal est complétée. Un fil de laiton passe par le conduit auditif externe et retient la partie pyramidale et la moitié antérieure de la portion mastoïde.

Du côté droit, la plus grande partie de l'écaille temporale était restée avec la calotte. Parmi les débris, se trouvait un petit fragment du milieu et toute la partie postérieure de l'écaille, le rocher droit, l'os tympanal droit, la partie postérieure de la grande aile droite du sphénoïde et la partie antérieure de l'apophyse mastoïde droite (fig. 6). La portion pyramidale montre beaucoup de cellules pneumatiques. Sa pointe manque comme à gauche. Le condyle du temporal et la fosse glénoïde sont complets. Le bout de la grande aile du sphénoïde montre un trou ovale et un trou petit rond. Le méat droit a la même forme qu'à gauche. Les fragments ajoutés ne tenaient en place qu'à l'aide d'un fil de laiton.

L'analyse craniométrique

L'analyse craniométrique permet, malgré ses défauts, une analyse précise, même d'un crâne fort incomplet. Du fait que les cavités orbitaires étaient entièrement détruites ainsi que les os de la face, une orientation du crâne était malaisée. Aucun des plans généralement admis n'était praticable. Il fallait se contenter de la ligne horizontale de Huxley et de Schwalbe, allant de la glabelle à l'inion. Les vues de profil (norma lateralis), de face antérieure (norma frontalis) et postérieure (norma occipitalis) ainsi que de face supérieure (norma verticalis) sont basées là-dessus. Les diamètres, les courbes et les angles craniens ont été mesurés d'après la méthode de R. Martin. Puisque le crâne est incomplet, il ne peut être question de donner une liste complète des mesures craniométriques.

a) *Les diamètres craniens :*

Le diamètre antéropostérieur maximum (Longitudo maxima), mesuré de la glabelle à l'opisthocranien, point le plus reculé de l'occipital, est de 164 mm.

Le diamètre glabelle-inion (Longitudo glabella-inion) est de 156 mm.

Le diamètre glabelle-lambda (Longitudo glabella-lambda), allant de la glabelle au point de rencontre des sutures sagittale et lambdoïde, est de 156 mm.

Le diamètre interne du crâne cérébral (Longitudo neurocranii interna) qu'on obtient en déduisant du diamètre antéropostérieur maximum l'épaisseur de la paroi, est de 143 mm.

Le diamètre transverse maximum (Latitudo neurocranii maxima), distance d'un euryon à l'autre, est de 143 mm.

Le diamètre frontal minimum ou inférieur (Latitudo frontalis minima), distance entre les crêtes temporales du frontal (Frontotemporalia), est de 96 mm.

Le diamètre frontal supérieur (Latitudo frontalis superior), distance entre les deux points métopiques, est de 58 mm.

Le diamètre frontal maximum (Latitudo frontalis maxima), distance entre les deux coronalia, est de 119 mm.

Le diamètre biauriculaire (Latitudo biauricularis), distance entre les deux points auriculaires, est de 117 mm.

Le diamètre basal du crâne (Latitudo baseos cranii), distance entre les deux mastoidealia, est de 108 mm.

Le diamètre mastoïdien maximum (Latitudo mastoidealis maxima), distance entre les faces externes des apophyses mastoïdes, est de 115 mm.

La hauteur auriculobregmatique (Altitudo auriculobregmatica), distance entre la ligne biauriculaire et le point de rencontre des sutures sagittale et coronale, est de 116 mm.

La hauteur de la calotte (Altitudo calvae), mesurée — faute de mieux — perpendiculairement à la ligne horizontale de Huxley et de Schwalbe, est de 84 mm.

b) *Les courbes craniennes :*

La courbe transversale (Arcus verticalis transversus), allant d'un point auriculaire à l'autre en passant par le bregma, est de 310 mm.

La courbe médiosagittale (Arcus mediosagittalis), allant du point supraglabellaire à l'opisthion, ne peut être mesurée entièrement puisque une partie de l'écaille inférieure manque. Nous donnons à sa place la courbe entre le point supraglabellaire et l'opisthocranien [1]. Elle mesure 247 mm :

du point supraglabellaire au bregma (Arcus mediosagittalis frontalis	91 mm,
du bregma au lambda (Arcus mediosagittalis parietalis)	115 mm,
du lambda à l'opisthocranien (= une partie de l'Arcus mediosagittalis occipitalis)	41 mm.

La courbe pariétotemporale (Arcus parietalis temporalis), allant du milieu du ptérion à l'astérion, point de rencontre des sutures lambdoïde, pariétomastoïdienne et occipitomastoïdienne, est de 80 mm.

La courbe pariétofrontale (Arcus parietalis frontalis), allant du milieu du ptérion au bregma, est de 105 mm.

---

[1] Il s'est glissé une erreur de rédaction dans la relation officielle « Relatio scripta medici anatomici periti Adolphi Faller de statu exuviarum Servae Dei Margaritae Bays necnon de opere ab eodem perito peracto ad conservandum earundem exuviarum » ; « Opisthion » est à remplacer par « Opistho kranion » ou « Opisthocranien ».

La courbe pariétooccipitale (Arcus parietalis occipitalis), allant de l'astérion au lambda, point de rencontre des sutures sagitale et lambdoïde, est de 115 mm.

c) *Les tendons des courbes :*

Le tendon médiosagittal frontal (Tendo mediosagittalis partis cerebralis ossis frontalis), allant du point supraglabellaire au bregma, est de 81 mm.

Le tendon médiosagittal pariétal (Tendo mediosagittalis parietalis), allant du bregma au lambda, est de 103 mm.

Le tendon médiosagittal occipital (Tendo mediosaggittalis occipitalis) n'est pas réalisable, la partie inférieure de l'écaille occipitale étant détruite. Nous indiquons à sa place le tendon du lambda à l'opisthocranien. Il mesure 40 mm.

Le tendon pariétotemporal (Tendo parietalis temporalis), allant du milieu du ptérion à l'astérion, est de 72 mm.

Le tendon pariétofrontal (Tendo parietalis frontalis), allant du milieu du ptérion au bregma, est de 88 mm.

Le tendon pariétooccipital (Tendo parietalis occipitalis), allant du lambda à l'astérion, est de 107 mm.

d) *Les angles craniens :*

A cause de la destruction de la face il faut se baser sur la seule ligne réalisable, la ligne horizontale de Huxley et de Schwalbe.

L'angle de profil (Angulus frontoprofilaris), entre la ligne glabelle-inion et la ligne allant de la glabelle au point le plus proéminent du front, est de 91°.

L'angle glabellobregmatique (Angulus glabellobregmaticus), entre la ligne glabelle-inion et la ligne allant de la glabelle au bregma, est de 65°.

L'angle lambdoopisthocranien (Angulus lambdoopistlocranius), entre la ligne glabelle-inion et la ligne allant du lambda à l'opisthocranien, est de 69°.

L'angle lambdoïnien (Angulus lambdoinicus), entre la ligne glabelle-inion et la ligne allant du lambda à l'inion, est de 77°.

e) *Les indices :*

Les indices réalisables sont calculés d'après la formule $I = \frac{100 \times A}{B}$

L'indice céphalique horizontal met en relation le diamètre antéropostérieur maximum avec le diamètre transverse maximum :

$$\frac{\text{Latitudo neurocranii maxima} \times 100}{\text{Longitudo maxima}} = 87{,}2$$

L'indice auriculovertical met en relation le diamètre antéropostérieur avec la hauteur auriculobregmatique :

$$\frac{\text{Altitudo auriculobregmatica} \times 100}{\text{Longitudo maxima}} = 70{,}7$$

L'indice transverseauriculovertical met en relation le diamètre transverse maximum avec la hauteur auriculobregmatique :

$$\frac{\text{Altitudo auriculobregmatica} \times 100}{\text{Latitudo maxima}} = 81{,}1$$

L'indice de la hauteur de la calotte par rapport à la ligne horizontale de Huxley et de Schwalbe :

$$\frac{\text{Altitudo calvae} \times 100}{\text{Glabella - Inion}} = 58{,}7$$

L'indice de la hauteur de la calotte par rapport au diamètre transverse maximum :

$$\frac{\text{Altitudo calvae} \times 100}{\text{Latitudo maxima}} = 58{,}7$$

L'indice frontal transversal ou stéphanique met en relation le diamètre frontal minimum avec le diamètre frontal maximum :

$$\frac{\text{Latitudo frontalis minima} \times 100}{\text{Latitudo frontalis maxima}} = 80{,}7$$

L'indice frontopariétotransversal met en relation le diamètre frontal minimum et le diamètre transverse maximum :

$$\frac{\text{Latitudo frontalis minima} \times 100}{\text{Latitudo maxima}} = 67{,}1$$

L'indice céphalique de 87,2 dénote un crâne hyperbrachycéphale. L'indice auriculovertical de 70,7 rentre dans le groupe de l'hypsicéphalie. L'indice transverse-auriculovertical avec 81,1 est métriocéphale. L'indice frontal ou frontopariétotransversal de 67,1 appatient au groupe des métriométopes.

CONCLUSIONS

L'ossature montre le squelette grêle d'une femme de petite taille. On ne trouve aucune altération pathologique, ni vestiges de fractures, ni arthrose ou autre maladie des os. De la longueur du fémur gauche de 42 cm on peut conclure à une taille d'environ 1 m 55 cm. La glabelle plate, l'étroit sinus frontal, l'orthométopie du front, les bosses

prononcées de l'écaille de l'os frontal et des pariétaux sont caractéristiques pour le sexe féminin. L'usure de l'émail dentaire, la synostose des sutures craniennes et l'oblitération des alvéoles dentaires dénotent un âge supérieur à 60 ans. Les apophyses osseuses et les lignes d'insertion, notamment du bras droit, témoignent d'une musculature bien

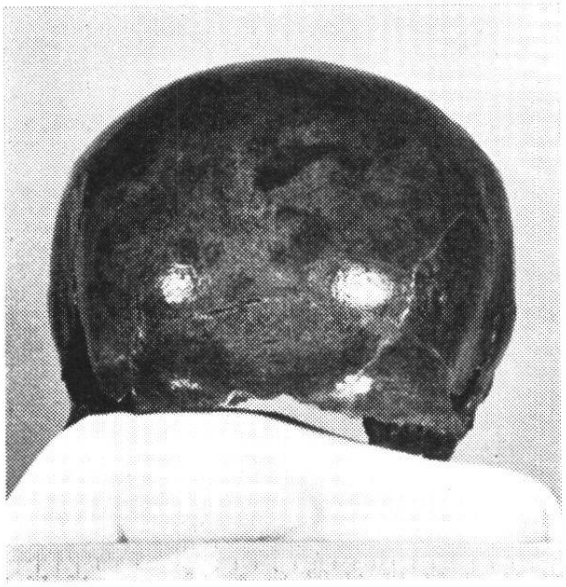

Fig. 7. Vue antérieure du crâne (Norma frontalis de Prichard). Elle est occupée surtout par la portion frontale, dont on reconnaît les différents fragments collés ensemble. Le rétrécissement de chaque côté est provoqué par les fosses temporales. D'après Broca, il indique la limite entre le crâne cérébral et le crâne facial.

Vue postérieure du crâne (Norma occipitalis de Laurillard). Elle montre surtout l'écaille occipitale. Les points les plus saillants sont en haut le vertex, en dehors les bosses pariétales, en bas les portions mastoïdiennes et en arrière l'inion.

développée. Le relief de la mandibule et des pariétaux indique des muscles masticateurs actifs et en bonne fonction. La denture est très lacuneuse et montre de la carie dentaire. Les mesures du crâne comparées à la taille rentrent dans la moyenne. Les différentes mesures craniométriques indiquent un menton carré et saillant, une tête typiquement ronde (brachycéphalie de la race alpine) avec le front haut et bombé. Par rapport à la petite taille, la partie cérébrale du crâne est bien développée. En ce qui concerne le tableau se trouvant actuellement à la cure de Siviriez, peint en 1929 par Sr Augustine Menétrey de l'Abbaye Notre-Dame de la Fille-Dieu à Romont, cinquante ans après la mort de Marguerite Bays, nous pouvons constater que l'examen craniométrique confirme nettement certains

détails. Cela n'a rien d'étonnant, car Sr Augustine travaillait « sur les indications des personnes qui ont connu Marguerite, et d'après une étude approfondie de la forme du crâne » (R. Loup, 1943). Je ne peux porter aucun jugement sur les proportions de la face, et encore moins sur les traits du visage et l'expression des yeux. Par contre l'examen anthropologique confirme sans aucun doute le front large, bombé et haut avec ses bosses frontales bien développées, le rétrécissement des fosses temporales correspondant aux diamètres frontaux, supérieur et inférieur, la mâchoire massive avec ses angles marqués et le menton proéminent, haut et carré.

Fig. 8. Partie centrale du tableau peint en 1929 par Sr Augustine Menétrey. L'original se trouve à la cure de Siviriez. L'examen craniométrique démontre la ressemblance quant au front, aux fosses temporales et à la mâchoire.