Zeitschrift: Bulletin de la Société Fribourgeoise des Sciences Naturelles = Bulletin der Naturforschenden Gesellschaft Freiburg

Herausgeber: Société Fribourgeoise des Sciences Naturelles

Band: 2 (1880-1881)

Artikel: Un cas d'ectrodactylie des deux pouces

Autor: Castella, F.

DOI: https://doi.org/10.5169/seals-306651

Nutzungsbedingungen

Die ETH-Bibliothek ist die Anbieterin der digitalisierten Zeitschriften auf E-Periodica. Sie besitzt keine Urheberrechte an den Zeitschriften und ist nicht verantwortlich für deren Inhalte. Die Rechte liegen in der Regel bei den Herausgebern beziehungsweise den externen Rechteinhabern. Das Veröffentlichen von Bildern in Print- und Online-Publikationen sowie auf Social Media-Kanälen oder Webseiten ist nur mit vorheriger Genehmigung der Rechteinhaber erlaubt. Mehr erfahren

Conditions d'utilisation

L'ETH Library est le fournisseur des revues numérisées. Elle ne détient aucun droit d'auteur sur les revues et n'est pas responsable de leur contenu. En règle générale, les droits sont détenus par les éditeurs ou les détenteurs de droits externes. La reproduction d'images dans des publications imprimées ou en ligne ainsi que sur des canaux de médias sociaux ou des sites web n'est autorisée qu'avec l'accord préalable des détenteurs des droits. En savoir plus

Terms of use

The ETH Library is the provider of the digitised journals. It does not own any copyrights to the journals and is not responsible for their content. The rights usually lie with the publishers or the external rights holders. Publishing images in print and online publications, as well as on social media channels or websites, is only permitted with the prior consent of the rights holders. Find out more

Download PDF: 24.08.2025

ETH-Bibliothek Zürich, E-Periodica, https://www.e-periodica.ch

Un cas d'ectrodactylie

des deux pouces (*)

H. M. jeune homme de 23 ans, mesurant plus de 180 centimètres de taille, de stature droite et élancée, présente l'absence congénitale du pouce aux deux mains. Les avant-bras sont à l'état normal, à l'exception toutefois du coude gauche qui présente une forte proéminence de l'olécrane ayant les caractères d'une luxation de l'extrémité supérieure du cubitus en arrière et en haut. Le doigt auriculaire de ce côté gauche a subi une rétraction en dehors. Ce jeune homme, très intelligent, était excellent dessinateur, malgré l'absence de ses deux pouces. A l'âge de 17 ans, il entra chez un architecte comme apprenti et faisait de rapides progrès. Mais au bout d'une année, il dut quitter cet apprentissage pour cause de myopie progressive qui le gênait beaucoup pour le dessin.

Aucune anomalie semblable, ni aucune autre anomalie quelconque des membres supérieurs ou inférieurs n'a jamais été constatée chez les ascendants parternels ou maternels du jeune homme.

(*) Planche I.

Forster et Rokitansky, considèrent l'absence d'un ou plusieurs doigts (ou orteils) sur des extrémités d'ailleurs bien conformées, comme un phénomène qui n'est pas très rare.

L'anomalie que nous avons décrite et qui est représentée sur la planche ci-jointe n'offre qu'un intérêt exclusivement pathologique.

Elle n'a rien de commun avec le développement régulier et normal des extrémités ; car partout et sans exception, les types où il y a surabondance de doigts ou d'orteils forment les types primaires et originels, tandis que les types pauvres en doigts ou en orteils forment les types secondaires.

Jamais une main pendactyle n'émane d'une main à quatre doigts, tandis qu'au contraire une main à quatre doigts peut, par la dégénérescence d'une extrémité, provenir d'une main à cinq doigts.

La famille des singes est pendactyle. Tous les anthropomorphes (Hylobates, orangs, chimpanzés, gorilles) possèdent un pouce très bien développé.

La réduction du nombre des doigts a lieu fréquemment dans les subdivisions des vertèbrés éloignés des singes, entre autres chez les Artiodactyles et les Pévissodactyles, de même chez les animaux féroces et chez les rongeurs.

En général c'est le pouce qui disparaît le premier, ou bien seul (ainsi chez le lièvre, la marmotte), ou simultanément avec le 5me doigt, comme chez le tapir ; mais chez celui-ci seulement aux extrémités postérieures, tandis qu'aux extrémités antérieures le pouce seul fait défaut. Enfin la réduction atteint son maximum chez les ruminants et les solipèdes.

Ce sont là des faits avec lesquels l'anomalie qui nous occupe n'a aucune relation. Car elle appartient à la classe

des processus pathologiques de réduction, qui affectent les extrémités à des degrés bien différents, et qui à l'apogée de leur intensité amènent la disparition de la plus grande partie ou même de la totalité des membres.

Le 5me doigt de la main chez notre jeune homme n'est pas non plus tout à fait normal dans sa forme et ses fonctions.

Quant à la cause de cette anomalie pathologique, il m'est impossible de la préciser.

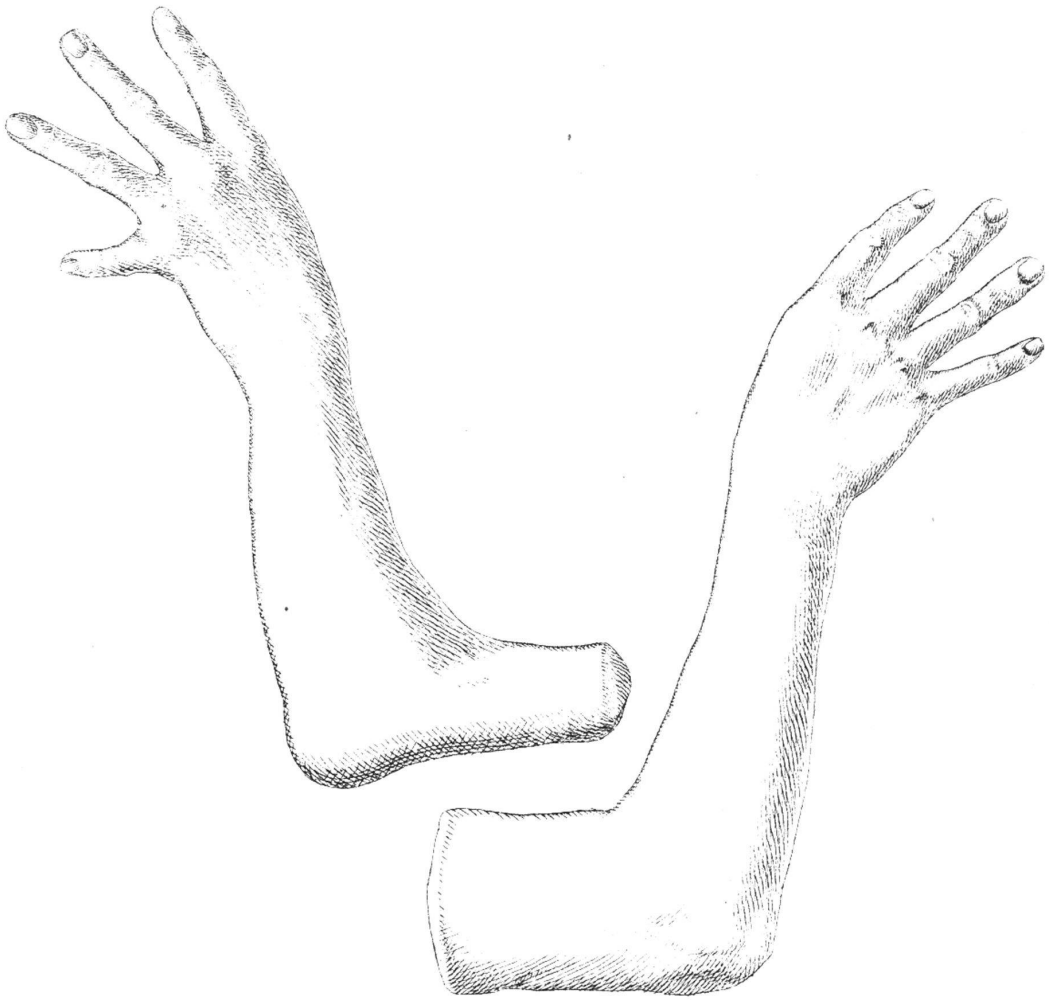

Un cas d'ectrodactylie
des deux pouces.

LITH. M. RAEMY, FRIBOURG.