

Zeitschrift: Cahiers d'archéologie romande
Herausgeber: Bibliothèque Historique Vaudoise
Band: 170 (2018)

Artikel: L'habitat alpin de Gamsen (Valais, Suisse) : 4, Étude de la faune
Autor: Reynaud Savioz, Nicole
Kapitel: VI: Les pathologies dentaires et osseuses
DOI: <https://doi.org/10.5169/seals-1036612>

Nutzungsbedingungen

Die ETH-Bibliothek ist die Anbieterin der digitalisierten Zeitschriften auf E-Periodica. Sie besitzt keine Urheberrechte an den Zeitschriften und ist nicht verantwortlich für deren Inhalte. Die Rechte liegen in der Regel bei den Herausgebern beziehungsweise den externen Rechteinhabern. Das Veröffentlichen von Bildern in Print- und Online-Publikationen sowie auf Social Media-Kanälen oder Webseiten ist nur mit vorheriger Genehmigung der Rechteinhaber erlaubt. [Mehr erfahren](#)

Conditions d'utilisation

L'ETH Library est le fournisseur des revues numérisées. Elle ne détient aucun droit d'auteur sur les revues et n'est pas responsable de leur contenu. En règle générale, les droits sont détenus par les éditeurs ou les détenteurs de droits externes. La reproduction d'images dans des publications imprimées ou en ligne ainsi que sur des canaux de médias sociaux ou des sites web n'est autorisée qu'avec l'accord préalable des détenteurs des droits. [En savoir plus](#)

Terms of use

The ETH Library is the provider of the digitised journals. It does not own any copyrights to the journals and is not responsible for their content. The rights usually lie with the publishers or the external rights holders. Publishing images in print and online publications, as well as on social media channels or websites, is only permitted with the prior consent of the rights holders. [Find out more](#)

Download PDF: 23.02.2026

ETH-Bibliothek Zürich, E-Periodica, <https://www.e-periodica.ch>

CHAPITRE VI

LES PATHOLOGIES DENTAIRES ET OSSEUSES

6.1 INTRODUCTION

La plupart des maladies affectant les animaux ne touchent bien souvent, comme chez les humains, que les tissus mous ; elles ne laissent par conséquent aucune trace sur les ossements. Les pathologies osseuses ne représentent donc qu'une infime partie des maladies dont ont souffert les animaux. À Gamsen, elles ont uniquement été observées sur des ossements d'espèces domestiques. L'étude des ossements malades révèle donc certains aspects de l'élevage pratiqué (état sanitaire des troupeaux, cas de maltraitance) ainsi que de l'exploitation de la force animale (traction). Il faut avoir à l'esprit que les pathologies ont aussi des répercussions sur la qualité et la quantité de lait, de viande et de laine produite.

En tant que sources de renseignements sur les conditions d'élevage et sur l'exploitation des animaux, mais également dans un souci d'accessibilité des données, les pathologies osseuses sont intégrées dans ce volume, sous la forme d'un chapitre distinct. Cependant, au vu des compétences que le diagnostic requiert et faute de temps, nous nous contentons bien souvent de la seule description des cas, sans nous pencher longuement sur l'origine ou les causes des atteintes pathologiques. L'ouvrage de référence de John Baker et Reginald Brothwell a néanmoins été consulté avec profit ²⁷⁴.

6.2 GÉNÉRALITÉS

Lors de l'étude des restes fauniques ²⁷⁵, une cinquantaine d'ossements et de dents porteurs de pathologies a été repérée. Ce chiffre correspond donc à une part extrêmement faible des restes fauniques découverts à Waldmatte et à Breitenweg. Les espèces dont les restes présentent des pathologies sont uniquement celles de la triade domestique, soit le bœuf (n=24), les caprinés (n=16) et le porc (n=1), auxquelles s'ajoutent des ossements issus de mammifères indéterminés de grande taille (n=3) et de taille moyenne (n=4). L'absence d'ossements d'espèces sauvages porteurs de pathologies découle en partie de la rareté des animaux chassés à Gamsen.

Les restes pathologiques proviennent aussi bien des occupations du Premier que du Second âge du Fer (fig. 128). Plusieurs d'entre eux ne sont malheureusement pas attribués chronologiquement. Dans un souci d'exhaustivité, mais aussi en raison de la continuité des pratiques d'élevage observée entre le Premier âge du Fer et le Haut Moyen Âge, nous avons opté pour leur intégration dans ce chapitre. Lors de son étude des restes fauniques des occupations historiques, Claude Olive mentionne un seul ossement pathologique, à savoir un os fracturé d'aile de poulet ²⁷⁶.

²⁷⁴ BAKER et BROTHWELL 1980.

²⁷⁵ Issus des secteurs de Waldmatte et de Breitenweg, les ossements pathologiques proviennent non seulement du corpus faunique étudié par l'auteure, mais également des lots analysés par Hassan Sidi Maamar ainsi que du mobilier osseux non attribué strictement (qui ont tous deux été passés en revue).

²⁷⁶ OLIVE 2004, p. 34.

objet	espèce	partie anatomique	pathologie	phase	période
RB12/1	mouton	mandibule	abcès	BW-19	FER6
PN20/6	caprinés	dent sup (M2)	anomalie de l'émail	R1A	R1
QV67/6	caprinés	dent inf (M2)	anomalie de l'émail	BW-17	FER5
RA14/1	caprinés	dent sup (M3)	malformation	BW-20	FER6
RH28/3	bœuf	dent inf (M3)	mauvaise usure	BW-18	FER5
XN20/5	caprinés	dent sup (M1)	mauvaise usure	BR-4	FER2
PH41/1	mouton	mandibule	mauvaise usure (M1)	G-TOR14	R1
QT67/2	mouton	mandibule	mauvaise usure et racines déformées	CO559	FER5
PB18/9	chèvre	mandibule	mauvaise usure et racines déformées (P3, P4 et M1)	CO559 / BW-20	FER5 / FER6
PO42/6	bœuf	dent inf (M1 et M2)	racines déformées (infection ?)	BW-13	FER3
PP22/4	bœuf	dent inf (M indé.)	racines déformées (infection ?)	BW-20	FER6
PL43/14	bœuf	dent sup	collet et racines déformées (exostose)	BW-15	FER4
PQ22/26	bœuf	dent sup	collet et racines déformées (exostose)	BW-20 / R1A	FER6 / R1
SB37/4	bœuf	mandibule	oligodontie (P2 et P4 manquantes)	CO562	R1
PC03/2	bœuf	mandibule	oligodontie (P2 manquante)	BW-19	FER6
PO42/5	bœuf	mandibule	oligodontie (P2 manquante)	BW-13	FER3
PM44/15	mouton	mandibule	parodontie (entre P4 et M1)	BW-15	FER4
OT21/17	caprinés	mandibule	parodontie (entre P4 et M1)	BW-20	FER6
PW14/5	chèvre	cheville osseuse	renflement	CO559	FER5
PV33/18	caprinés	coxa	arthropathie	RU556	FER5
PX20/8	bœuf	phalange proximale	déformation articulation et exostose	CO561 / BW-20	FER6
PO46/20	bœuf	phalange proximale	déformation articulation et exostose	CO528	FER3
PN09/7	bœuf	phalange mésiale	exostose	BW-20 / R1A	FER6 / R1
PL43/14	bœuf	phalange mésiale	exostose	BW-15	FER4
PC08/13	bœuf	mandibule	exostose	BW-16	FER4
PV33/18	bœuf	radius	exostose	RU556	FER5
PW42/7	bœuf	ulna	exostose	CO928	FER4
OR02/15	bœuf	crâne (os temporal)	ostéomes ?	G-TOR10 / BW-17	FER5
PN24/6	bœuf	métatarse	ostéomes ?	BW-17	FER5
RN27/2	caprinés	tibia	ostéome ?	BW-17	FER5
PN49/7	taille grande	os à cavité médullaire	ostéome ?	CO928	FER4
XQ21/5	bœuf	mandibule	périostite	BR-7	FER3
QD31/5	bœuf	scapula	périostite	USA3067	
PH36/8	bœuf	côte asternale	périostite	CO559	FER5
OV05/18	porc	tibia	périostite	CO528	FER3
PM43/23	taille moyenne	côte	périostite	BW-15	FER4
PK45/4	taille moyenne	côte	périostite	CO558	FER4
PH36/9	taille moyenne	côte	périostite	CO559	FER5
PX10/13	taille grande	scapula	périostite (fracture ?)	BW-16	FER4
PT42/13	taille grande	côte	fracture	BW-14	FER4
PZ19/7	bœuf	métatarse	traumatisme (hématome ossifié ?)	G-TOR8	FER4
PU24/5	caprinés	métatarse	traumatisme (hématome ossifié ?)	non attribué	
RH29/2	taille moyenne	os à cavité médullaire	traumatisme (hématome ossifié ?)	BW-18	FER5
PN21/4	bœuf	vertèbre thoracique	facette articulaire caudale pathologique	R1A	R1
PN14/9	bœuf	mandibule	foramen mentonnier sur face interne	BW-18	FER5
PN13/13	caprinés	tibia	déformation articulation et perforations	CO559	FER5
QL65/1	caprinés	métacarpe	perforations sur articulation proximale	BW-10	FER3

Fig. 128 — Liste des dents et des ossements pathologiques.

6.3 LES PATHOLOGIES DENTAIRES

Chez les ruminants, les dents, surtout les prémolaires et les molaires, jouent un rôle déterminant dans l'alimentation. Les individus concernés par les pathologies dentaires décrites ci-après ont éprouvé, selon la gravité des atteintes, soit de la gêne, soit de grandes difficultés à se nourrir, si ce n'est l'impossibilité de le faire. Les conséquences vont donc de la perte de poids (mais aussi de la baisse de la qualité des produits dits secondaires) à la mort de l'animal dans les cas les plus graves.

6.3.1 DÉFAUTS D'USURE

Une usure anormale de la surface occlusale (ou masticatoire) des dents a été constatée dans cinq cas.

Sur une troisième molaire inférieure (M3) de bœuf, en place dans la mandibule, on distingue un premier lobe très usé tandis que le deuxième ne l'est pas du tout (le troisième lobe n'est quant à lui pas conservé) (**fig. 129**).

Les quatre autres cas concernent des dents de caprinés. Sur une mandibule de chèvre, plusieurs dents présentent un défaut d'usure : en vues latérale et médiale, le premier lobe de la première molaire (M1) est usé diagonalement (en biseau), tandis que les troisième et quatrième prémolaires (P3 et P4) montrent une abrasion trop faible par rapport à celle des molaires (**fig. 130**). Une seconde première molaire inférieure (M1)²⁷⁷ présente également une usure en biseau de son premier lobe. Dans deux autres cas, en plus de l'usure anormale de la surface occlusale, les racines des dents sont déformées et épaissies par de l'exostose. Il s'agit d'une première molaire supérieure de Breitenweg²⁷⁸, usée en biseau, et d'une série dentaire inférieure (FER5) ; sur cette dernière, le défaut d'usure concerne la M1, abrasée en escalier (avec un premier lobe usé à l'extrême), et la M2 dont le premier lobe est usé en biseau.

Ces anomalies de l'usure de la surface occlusale (masticatoire) ont pour cause l'absence ou la défectuosité des dents antagonistes. Le frottement entre les dents supérieures et inférieures, et par conséquent l'abrasion, ne se font que partiellement, voire plus du tout. Des infections chroniques pourraient être à l'origine des racines déformées²⁷⁹. D'autres cas de dents aux racines malades, mais usées correctement, sont décrits ci-dessous.

²⁷⁷ PH41/1, RiA.

²⁷⁸ XN20/5, BR-4, FER2.

²⁷⁹ BAKER et BROTHWELL 1980, p. 150.

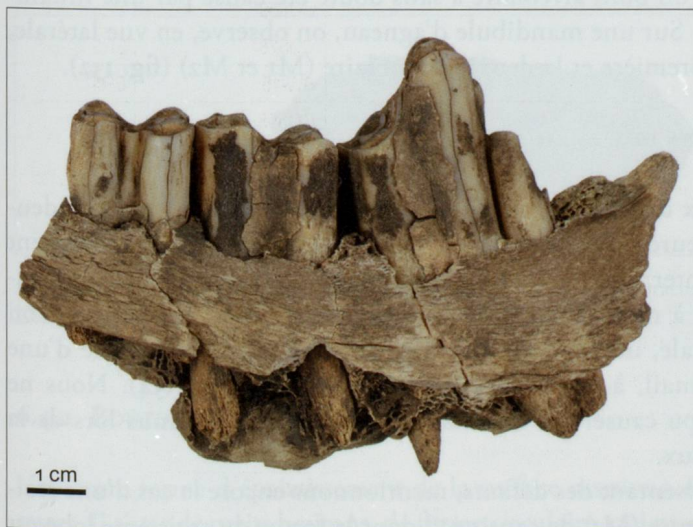


Fig. 129 — Usure anormale de la troisième molaire d'une mandibule de bœuf (RH28/3, BW-18, FER5). Vue latérale.

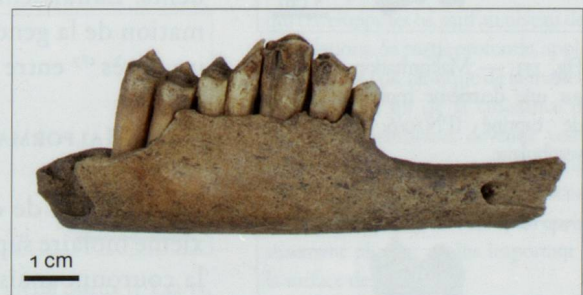

Fig. 130 — Usure anormale des prémolaires (P3 et P4) et de la première molaire (M1) d'une mandibule de chèvre (PB18/9, BW-20/CO559, FER5/FER6). Vue latérale.

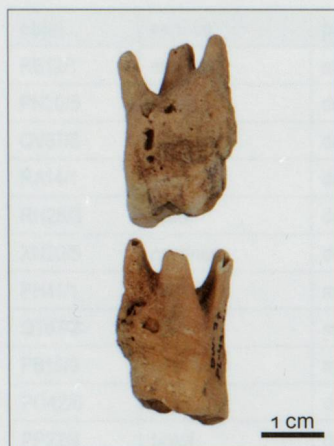

Fig. 131 — Bœuf. Deuxième prémolaire supérieure pathologique (PL43/14, BW-15, FER4). Faces vestibulaire et linguale.




Fig. 132 — Mandibule de mouton avec un abcès entre la première et la deuxième molaire (RB12/1, BW-19, FER6). Vue latérale.




Fig. 133 — Malformation de l'émail sur une deuxième molaire supérieure de capriné (PN20/6, RtA). Face vestibulaire.




Fig. 134 — Anomalie de l'émail sur une deuxième molaire inférieure de capriné (QV67/6, BW-17, FER5). Face vestibulaire.

6.3.2 EXOSTOSES DU CÉMENT RACINAIRE

Moins d'une dizaine de dents présentant des racines malades, déformées par de l'exostose, sont répertoriées ($n=6$). Précisons ici que ce nombre, très faible, représente un minimum ; en effet, cette anomalie, d'abord interprétée comme la conséquence d'un âge avancé, n'a pas toujours été signalée. Or, cette malformation des racines est probablement d'origine infectieuse. Elle a été observée à quatre reprises chez le bœuf et à deux reprises chez les caprinés²⁸⁰. Sur une deuxième prémolaire supérieure (P2) de bœuf, l'exostose a également envahi le collet, sur presque tout le pourtour de la dent (fig. 131).

6.3.3 OLIGODONTIES OU AGÉNÉSIES DENTAIRES

Sur trois mandibules de bœuf, des alvéoles de dents manquantes sont comblées²⁸¹. Chez le premier individu²⁸², une périostite très étendue, signe d'une importante inflammation de la gencive, est visible sur le pourtour de l'alvéole de la dent manquante, la deuxième prémolaire (P2), depuis le diastème jusqu'au niveau de la deuxième molaire (M2). Chez le second bovin²⁸³, la dent manquante est aussi la deuxième prémolaire inférieure (P2) ; sa chute serait liée à une légère infection, visible sous la forme d'un renflement de faible ampleur situé sur la branche horizontale (en vue latérale), directement sous les deuxième et troisième prémolaires. Dans un troisième cas, deux dents manquent, les deuxième et quatrième prémolaires (P2 et P4), dont les alvéoles sont aussi comblées ; consécutif à la perte de la quatrième prémolaire, on observe un léger affaissement de la troisième prémolaire (P3), vers l'arrière, et de la première molaire (M1), vers l'avant. L'os s'avère trop mal conservé pour y déceler une éventuelle inflammation du périoste.

Les signes d'inflammation ou d'infection observés permettent d'écarter une oligodontie d'origine congénitale (qui s'apparenterait alors à un caractère discret)²⁸⁴.

6.3.4 PARODONTITES²⁸⁵

Deux mandibules de caprinés²⁸⁶, dont l'une a été attribuée au mouton, montrent une légère régression du bord de l'os au niveau du collet entre la quatrième prémolaire (P4) et la première molaire (M1), créant ainsi un espace entre ces deux dents. L'affaissement du bord alvéolaire a sans doute été causé par une inflammation de la gencive. Sur une mandibule d'agneau, on observe, en vue latérale, un abcès²⁸⁷ entre la première et la deuxième molaire (M1 et M2) (fig. 132).

6.3.5 MALFORMATIONS DE L'ÉMAIL

La couronne de deux dents de caprinés présente une anomalie. Sur une deuxième molaire supérieure (M2), la couche d'émail ne recouvre pas complètement la couronne mais s'interrompt à environ 6 mm de la surface masticatoire, laissant ainsi la dentine à nu (fig. 133). Sur une deuxième molaire inférieure, on observe, en vue latérale, un fin bourrelet d'émail, horizontal, surmonté d'une zone dépourvue d'émail, à environ 1 cm de la couronne (fig. 134). Nous ne savons pas ce qui a pu causer ces défauts, probablement intervenus lors de la croissance des animaux.

Parmi les dents présentant des défauts, mentionnons encore le cas d'une troisième molaire supérieure (M3) de capriné²⁸⁸ dont la forme du troisième lobe est anormale : épais de seulement 3 mm, ce lobe ne possède ni cavité pulpaire, ni racine.

6.4 LES PATHOLOGIES OSSEUSES

Au total, 26 ossements présentent des atteintes pathologiques. Ces dernières sont essentiellement d'origine inflammatoire et infectieuse, les lésions traumatiques s'avérant plus rares.

6.4.1 PÉRIOSTITES

Une dizaine de restes osseux, appartenant surtout au bœuf ($n=5$) et, dans une moindre mesure, au capriné ($n=3$) et au porc ($n=1$), présente une périostite ou inflammation du périoste²⁸⁹, de faible étendue, sans autre pathologie connexe.

Chez le bœuf/mammifère de grande taille, en plus des deux mandibules atteintes d'oligodontie précédemment décrites, on observe une périostite sur cinq ossements. Sur toute la surface articulaire du processus condyloïde d'une mandibule de bœuf²⁹⁰, on distingue une périostite importante; la jonction crâne-mandibule enflammée a dû rendre le broutage et la rumination très douloureux. Une scapula²⁹¹ présente un épaississement situé au niveau du tubercule infraglénoïdal (en vue caudale) où il borde une faible dépression d'origine inconnue. Sur un second fragment de scapula²⁹², appartenant très probablement à un bœuf, c'est tout le bord crânial et la partie du plateau conservée qui sont recouverts d'os périosté. Une côte asternale²⁹³ montre également de l'os périosté qui entoure une légère dépression visible sur le bord caudal, à une dizaine de centimètres de l'articulation proximale. Lié cette fois à un traumatisme avéré, à savoir une fracture, un léger cal osseux enveloppe une seconde côte (fig. 135).

Trois côtes²⁹⁴, appartenant à un mammifère de taille moyenne, montrent une périostite qui s'est développée autour du corps costal. Nous supposons qu'une infection plutôt qu'une fracture en est la cause (une radiographie serait nécessaire pour s'en assurer).

Le dernier cas concerne un tibia de porc²⁹⁵ sur lequel on observe un léger épaississement, de forme allongée, qui s'est formé sur le dernier tiers de la crête. Nous pensons que cette réaction inflammatoire est à mettre sur le compte d'un lien qui maintenait le porc attaché par la patte arrière.

À l'exception de la côte du bœuf fracturée et peut-être de la scapula PX10/13, qui sont d'ordre traumatique, l'origine des périostites observées semble uniquement inflammatoire.



Fig. 135 — Côte appartenant à un mammifère de grande taille avec une fracture et un cal osseux (PT42/13, BW-14, FER4). Coupe transversale.

6.4.2 BOUTONS D'OS NÉOFORMÉ (OSTÉOMES?)

Une autre forme d'épaississement de la surface osseuse a été observée sur quatre restes. Il s'agit de petits boutons, de forme circulaire, qui paraissent collés sur les os. Un os temporal de bœuf²⁹⁶ en compte quatre, de 4 mm de diamètre. Sur la paroi interne de la diaphyse d'un métatarse de bœuf, on en distingue six, d'un diamètre

280 Cf. fig. 128, p. 116.

281 Lors de la perte d'une dent, le phénomène de résorption osseuse se met en place. L'os alvéolaire qui entourait les racines se résorbe.

282 PO42/5, BW-13, FER3.

283 PC03/2, BW-19, FER6.

284 Cette anomalie génétique touche essentiellement les dents de taille réduite et peu importantes d'un point de vue fonctionnel, à l'instar, justement, de la P2 chez les ruminants.

285 Le parodonte est le nom donné à l'ensemble des tissus qui soutiennent la dent (cément des racines, gencive et os alvéolaire).

286 PM44/15, BW-15, FER4 (mouton) et OT21/17, BW-20, FER6 (capriné).

287 Un abcès est une poche de dissolution de l'os causée par une infection.

288 RA14/1, BW-20, FER6.

289 Le périoste est une membrane qui enveloppe les os, sauf au niveau des articulations. Sa partie profonde, appliquée contre l'os, fabrique de la matière osseuse. A la fin de la croissance de l'os, cette membrane, devenue vestigieuse, se réactive uniquement dans des circonstances pathologiques (BARONE 1986, p. 57). Elle forme alors un épaississement plus ou moins important à la surface de l'os.

290 XQ21/5, BR-7, FER3.

291 QD31/5, USA3067.

292 PX10/13, BW-16, FER4.

293 PH36/8, CO559, FER5.

294 PM43/23, BW-15, FER4; PK45/4, non attribué; PH36/9, CO559, FER5.

295 OV05/18, CO528, FER3.

296 OR02/15, G-TOR10 / BW-17, FER5.



Fig. 136 — Fragment de la diaphyse d'un métatarse de bœuf avec des boutons d'os néoformés (ostéomes?) situés dans la cavité médullaire (PN24/6, BW-17, FER5).




Fig. 137 — Métatarse de bœuf présentant un renflement (hématome ossifié?) (PZ19/7, G-TOR8, FER4). Vue dorsale.

de 3 mm environ (fig. 136). Un bouton d'apparence similaire, mais de taille nettement plus importante (12 x 22 mm, hauteur 5 mm) a également été observé à l'intérieur d'un os à cavité médullaire provenant d'un animal de grande taille²⁹⁷. Chez les caprinés, un bouton de 8 x 37 mm a été découvert sur la diaphyse proximale d'un tibia²⁹⁸.

Nous interprétons provisoirement ces boutons comme des ostéomes, soit des tumeurs osseuses. Une origine traumatique paraît en effet exclue, du moins pour les renflements situés dans la cavité médullaire des os longs.

6.4.3 TRAUMATISMES

En plus de la côte fracturée précitée (fig. 135), trois autres ossements présentent des anomalies interprétées comme des lésions traumatiques. Un métatarse de bœuf²⁹⁹ arbore un renflement longitudinal visible au niveau de la diaphyse (sur un canon) (fig. 137). Sur un métatarse de capriné³⁰⁰, un renflement similaire est visible juste sous l'articulation proximale. Un gonflement identique a été découvert sur un fragment d'os long appartenant à un mammifère de taille moyenne: il se situe aussi au niveau de la diaphyse et aucun cal osseux ne s'est formé. La cause de ces renflements est probablement traumatique (réaction à un coup ou hématome ossifié?)³⁰¹.

6.4.4 ARTHROPATHIES

Le terme d'arthropathie désigne les pathologies des articulations. Communément appelées rhumatismes, ces atteintes sont soit de nature inflammatoire (arthrite), soit dégénératives (arthrose). En cas d'arthrose, la destruction touche le cartilage qui entoure les ossements et forme un tampon protecteur entre les ossements formant l'articulation. Dans les formes sévères de dégénérescence, la destruction complète du cartilage met à nu les ossements qui, dès lors, se touchent et se frottent lors des mouvements, entraînant ainsi une réaction inflammatoire. L'apparition de l'arthrose est principalement liée au vieillissement. Cependant, lorsque les articulations sont soumises à des contraintes mécaniques fortes et répétées, un rhumatisme de type dégénératif se développe également.

Bien que les bovins aient été utilisés à Gamsen pour les labours, comme le prouvent d'autres pathologies (cf. *infra*), aucun cas d'arthrose n'a été repéré chez cette espèce. La seule atteinte de ce type concerne un os coxal (bassin) de capriné (fig. 138). Conservés dans leur intégralité, l'acétabulum, le col de l'ilium et l'épine sciatique s'avèrent particulièrement atteints. La fosse de l'acétabulum étant partiellement comblée, la tête du fémur s'est appuyée sur l'os ilium comme en témoigne l'éburnation d'une zone, très légèrement concave, située sur le corps de l'ilium, en bordure de l'acétabulum. En vue dorsale, la crête iliaque présente non plus une fine arête, mais une surface osseuse plane et périostée. À noter que des fines stries de découpe, visibles sur l'os de l'ilium en vue dorsale, indiquent que le mouton/chèvre a été consommé.

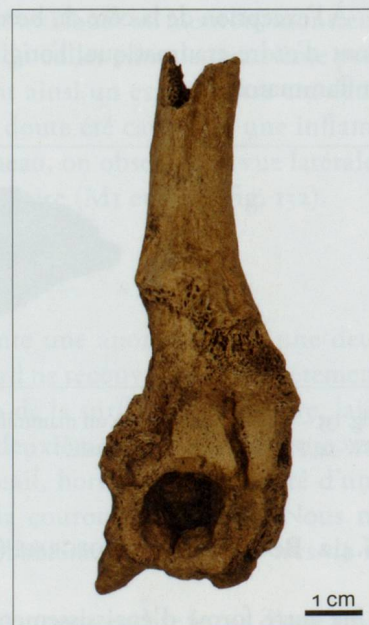


Fig. 138 — Os coxal de capriné présentant une arthrose importante (PV33/18, RU556, FER5). Vue latérale.

6.4.5 DÉFORMATIONS DES SURFACES ARTICULAIRES ET EXOSTOSES

Ces deux types de lésions osseuses ont été rassemblés car les déformations des surfaces articulaires s'accompagnent toujours d'exostoses. Quatre phalanges de bœuf³⁰², deux proximales et deux mésiales, présentent des surfaces articulaires proximales déformées, accompagnées d'os néoformé (exostose) dans deux cas seulement (fig. 139). Ces atteintes sont à mettre sur le compte de fortes sollicitations mécaniques et témoignent de l'utilisation du boeuf comme animal de trait (labours).

Trois autres éléments anatomiques de bœuf sont porteurs d'exostose. Il s'agit d'une mandibule³⁰³, dont le bord inférieur, au niveau de l'incisure vasculaire (entre l'angle et le corps horizontal) arbore un aplatissement autour duquel s'est développé du tissu osseux néoformé. Sur la partie distale de la diaphyse d'un radius³⁰⁴, à l'emplacement de la surface articulaire pour l'ulna (synostose du radius), on observe, en vue palmaire, une dépression profonde bordée d'un cordon d'os néoformé. Sur un ulna³⁰⁵, deux excroissances d'exostose sont visibles sur la surface de synostose ulnaire, en vue crâniale.

6.4.6 VARIA

Le foramen mentonnier d'une mandibule de bœuf³⁰⁶ se situe, non pas sur la face externe comme attendu, mais sur la face intérieure (en vue médiale).

Toujours chez le bœuf, les deux facettes du processus articulaire caudal de l'épine d'une vertèbre thoracique³⁰⁷, normalement bien distinctes car séparées par un sillon, ne forment ici plus qu'une grande facette, sans aucun signe d'inflammation.

Une cheville osseuse de chèvre, qui se distingue des autres exemplaires par une taille (longueur) beaucoup plus réduite, arbore de plus un léger renflement sur son arête antérieure et sur sa face médiale (fig. 140). L'origine de ces défauts est inconnue (malnutrition?).

Sur une épiphyse distale de tibia, non soudée, appartenant à un capriné âgé de moins de 25-35 mois³⁰⁸, on distingue, sur la surface articulaire distale (cochlée tibiale), anormalement plate, trois petites perforations entre les deux sillons s'articulant avec l'astragale (fig. 141). Deux petites dépressions sont également visibles sur l'articulation proximale d'un métacarpe de capriné³⁰⁹.



Fig. 140 — Cheville osseuse de chèvre (gauche) pathologique (PW14/5, CO559, FER5). Vue médiale.



Fig. 141 — Surface articulaire distale d'un tibia de capriné avec des perforations (PN13/13, CO559, FER5).



Fig. 139 — Phalange proximale de bœuf avec déformation de l'articulation proximale et fortes exostoses (PX20/8, non attribué). Vues palmaire et dorsale.

297 PN49/7, RiA.

298 RN27/2, BW-17, FER5.

299 PZ19/7, G-TOR8, FER4.

300 PU24/5, non attribué.

301 BAKER et BROTHWELL 1980, p.83.

302 Phalanges proximales: PO46/20 (CO528, FER3) et PX20/8 (CO561/BW-20, FER6); phalanges mésiales: PL43/14 (BW-15, FER4) et PN09/7 (BW-20/RiA, FER6/RiA).

303 PC08/13, BW-16, FER4.

304 PV33/18, RU556, FER5.

305 PW42/7, CO928, FER4.

306 PN14/9, BW-18, FER 5.

307 PN21/4, RiA.

308 BARONE 1986, p.76.

309 QL65/1, BW-10, FER3.

6.5 SYNTHÈSE

Les quarante-huit restes osseux et dentaires pathologiques observés représentent une part infime des vestiges fauniques livrés par les secteurs de Waldmatte et Breitenweg. La fréquence extrêmement faible des anomalies et des lésions pathologiques, qui concernent uniquement des mammifères domestiques et essentiellement des ruminants, témoigne d'un bon état sanitaire des troupeaux.

Surtout d'origine inflammatoire et infectieuse, les diverses atteintes touchent majoritairement l'appareil masticatoire et ont eu, par conséquent, un impact plus ou moins marqué sur l'alimentation et donc sur la survie des animaux concernés. Les dix cas de parodontite infectée (cément des racines déformé et abcès) et enflammée (périostite des abords des alvéoles), signalés chez les caprinés et le bœuf, ont été les plus invalidants. Les cas d'oligodontie, observés chez trois bœufs, ont uniquement concerné des dents peu importantes d'un point de vue fonctionnel (trois P2 inférieures et une P4 inférieure). À l'inverse, comme la mauvaise usure des dents a affecté des molaires, les caprinés et le bœuf touchés ont dû éprouver de la difficulté à se nourrir.

Parmi les anomalies et les lésions rencontrées, celles qui sont liées au travail répétitif et intensif s'avèrent rares. En effet, seules quatre phalanges de bœuf témoignent de l'utilisation des bovins pour les travaux agricoles. Par contre, aucun cas d'arthrose sur les articulations des membres supérieurs n'a été observé; quant à d'éventuelles déformations des cornes par le port du joug, elles n'ont pu être décelées faute de chevilles osseuses complètes et bien conservées.

Les lésions traumatiques, fractures et hématomes ossifiés, peuvent résulter de coups, en l'occurrence sur les bas de patte et les flancs, mais également d'accidents. Même si elles étaient à mettre sur le compte de la maltraitance, le fait que leur nombre s'élève à quatre seulement ne parle pas en faveur d'une brutalité généralisée des éleveurs.