

**Zeitschrift:** Cahiers d'archéologie romande  
**Herausgeber:** Bibliothèque Historique Vaudoise  
**Band:** 131 (2012)

**Artikel:** La faune du Néolithique moyen : analyse des modes d'exploitation des ressources animales et contribution à l'interprétation de l'espace villageois  
**Autor:** Chiquet, Patricia / Oppliger, Julien  
**Rubrik:** Planches  
**DOI:** <https://doi.org/10.5169/seals-835795>

### **Nutzungsbedingungen**

Die ETH-Bibliothek ist die Anbieterin der digitalisierten Zeitschriften auf E-Periodica. Sie besitzt keine Urheberrechte an den Zeitschriften und ist nicht verantwortlich für deren Inhalte. Die Rechte liegen in der Regel bei den Herausgebern beziehungsweise den externen Rechteinhabern. Das Veröffentlichen von Bildern in Print- und Online-Publikationen sowie auf Social Media-Kanälen oder Webseiten ist nur mit vorheriger Genehmigung der Rechteinhaber erlaubt. [Mehr erfahren](#)

### **Conditions d'utilisation**

L'ETH Library est le fournisseur des revues numérisées. Elle ne détient aucun droit d'auteur sur les revues et n'est pas responsable de leur contenu. En règle générale, les droits sont détenus par les éditeurs ou les détenteurs de droits externes. La reproduction d'images dans des publications imprimées ou en ligne ainsi que sur des canaux de médias sociaux ou des sites web n'est autorisée qu'avec l'accord préalable des détenteurs des droits. [En savoir plus](#)

### **Terms of use**

The ETH Library is the provider of the digitised journals. It does not own any copyrights to the journals and is not responsible for their content. The rights usually lie with the publishers or the external rights holders. Publishing images in print and online publications, as well as on social media channels or websites, is only permitted with the prior consent of the rights holders. [Find out more](#)


**Download PDF:** 21.02.2026

**ETH-Bibliothek Zürich, E-Periodica, <https://www.e-periodica.ch>**


## Planches

431


## Planche 1



a. Vue aérienne du chantier «Rail 2000» en été 1998 montrant l'emprise des travaux dans la baie de Concise. Au centre de la photo est visible le toit couvrant la zone de fouille n°2 (photo Decker Denges).




b. Coupe sud du secteur 91. Le Bronze ancien localisé au sommet du profil n'est représenté que par un niveau de galets. Un énorme paquet de sables le sépare du Néolithique final, représenté ici par une ténévière. Un niveau de craie blanche figurant une transgression lacustre surmonte la séquence du Néolithique moyen. Cette dernière est formée d'une alternance de couches organiques foncées et de limons lacustres clairs formés en période de hautes eaux. Les deux paquets foncés correspondent aux ensembles E2 (c. 27) et E4 (c. 23). D'après Winiger 2008, pl.13a.



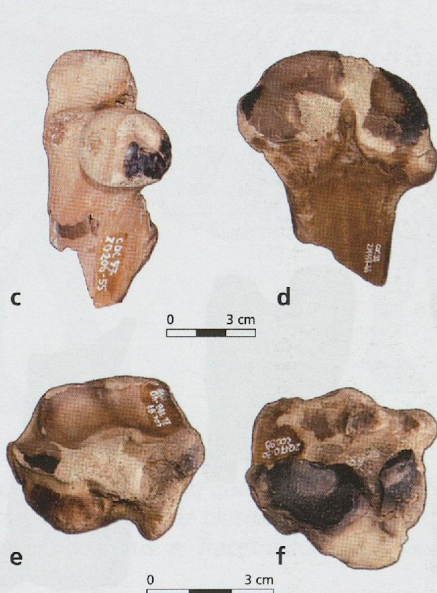
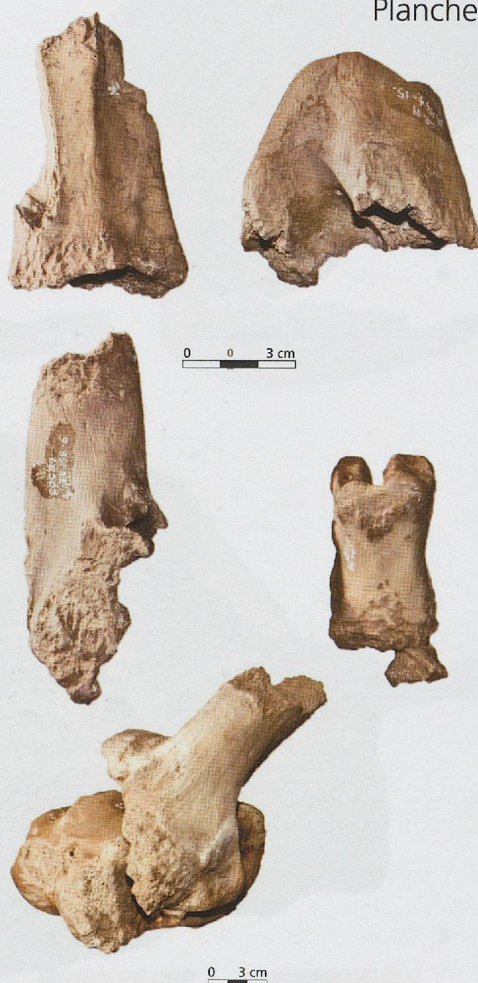c. Fouille en damier du caisson ouest de la zone 3 en mai 1999, vue en direction de l'ouest. Le secteur 204 au centre mesure 4x4 m. D'après Winiger 2008, pl. 3a.



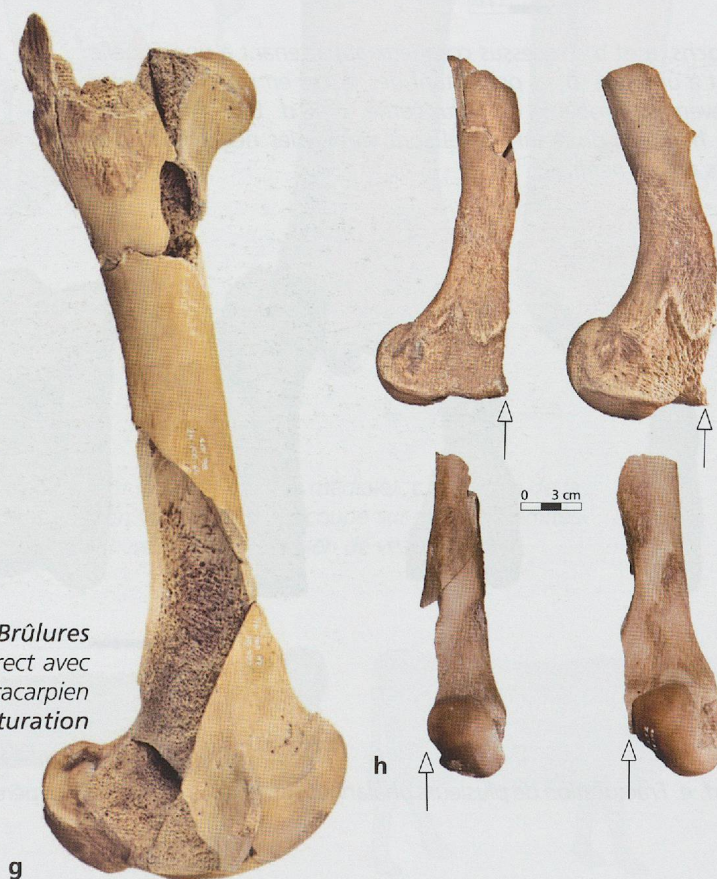
d. Etat de la Zone 2 en février 1998, vue en direction du sud-est. Au premier plan, dégagement d'une couche organique du Néolithique moyen dans le secteur 95. D'après Winiger 2008, pl. 4a.



Quelques exemples de l'action des animaux éboueurs sur nos échantillons.  
**a.** Stigmata liés à l'ingestion des ossements (lustré, dissolution de la surface).  
**b.** Traces de mâchouillage sur divers ossements de bœuf, dont deux pièces en connexion.



Quelques exemples de préparation culinaire. **Brûlures superficielles** dues à un contact ponctuel mais direct avec une flamme sur un fémur de capriné (c), un métacarpien et deux tarsiens de bœuf (d, e, f). Indices de **fracturation intentionnelle** des os longs (g) avec une découpe en quart des fémurs (h).



## Planche 3



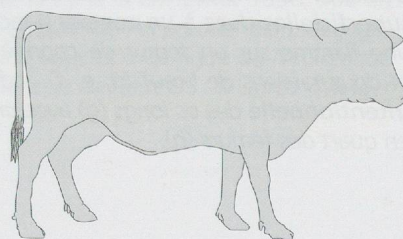
*Aurochs. a et b. Processus cornuaux appartenant à une femelle (a) et à un mâle (b) et présentant des traces en relation avec un prélèvement probable de l'étui corné. c et d. Extrémité distale d'un humérus droit sur lequel sont visibles les négatifs de plusieurs enlèvements.*



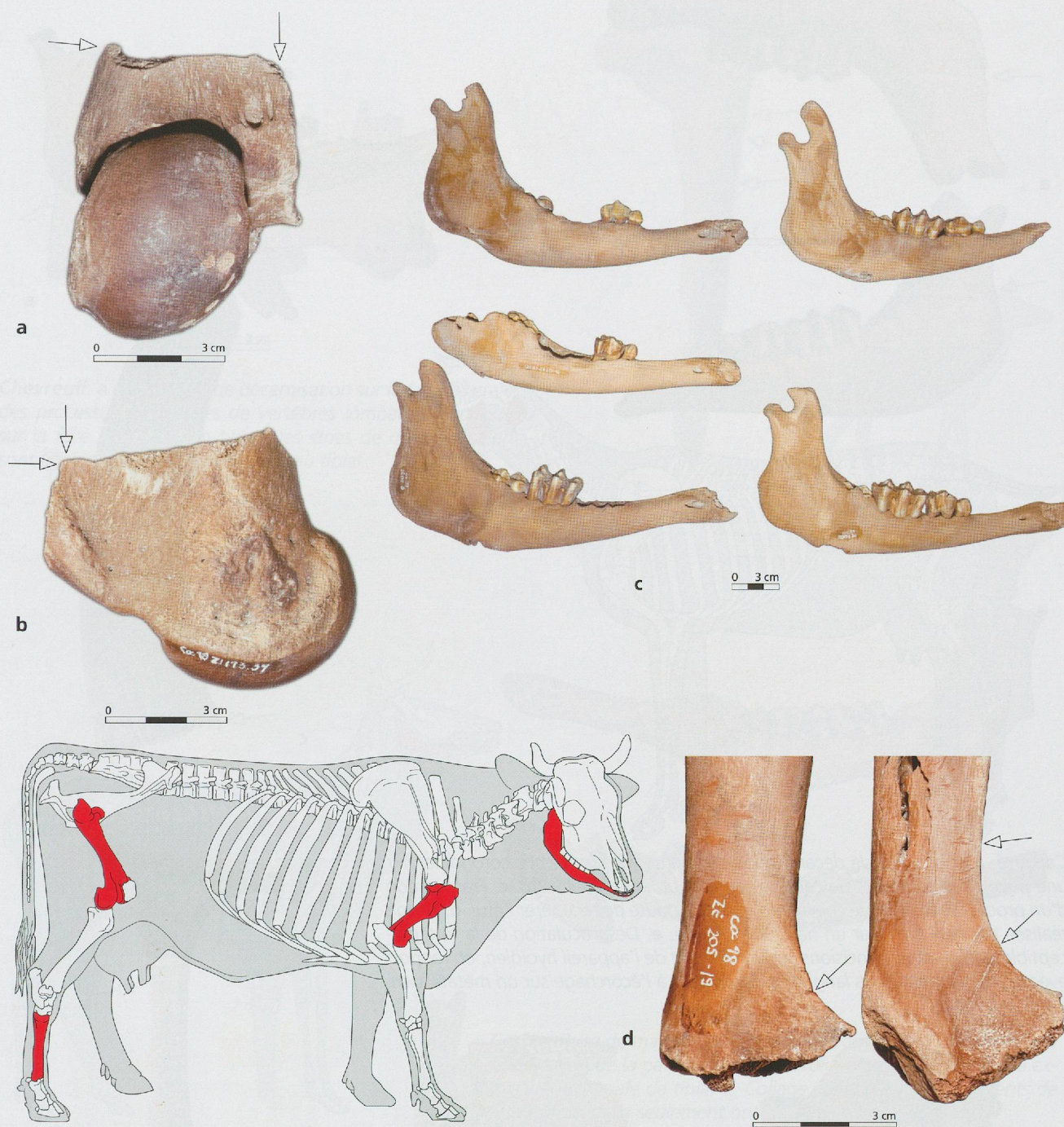silhouette: Elyse Francoirelle DAE Unige 2009



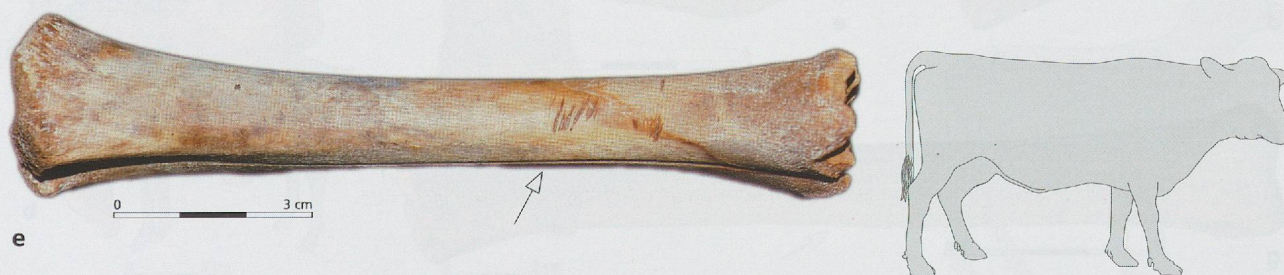*Bœuf. e. Fracturation de plusieurs phalanges proximales en vue de récupérer la moelle.*



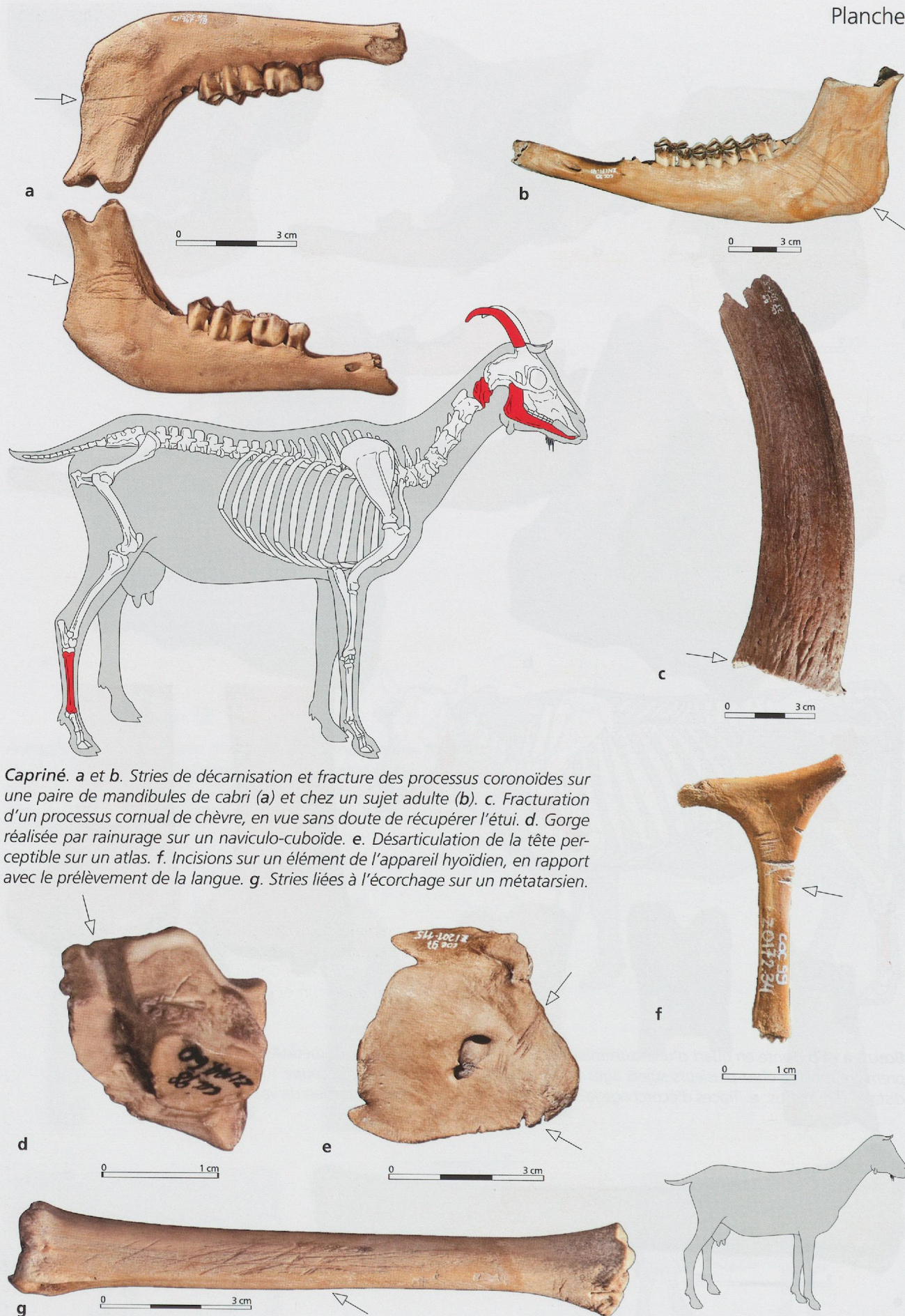
Dessin: M. Coutureau (inrap) d'après R. Barone 1976



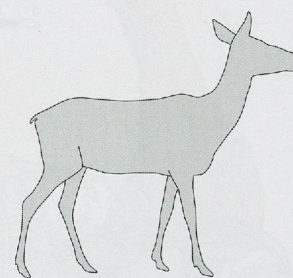
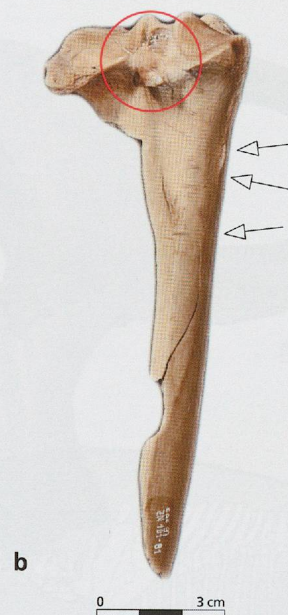
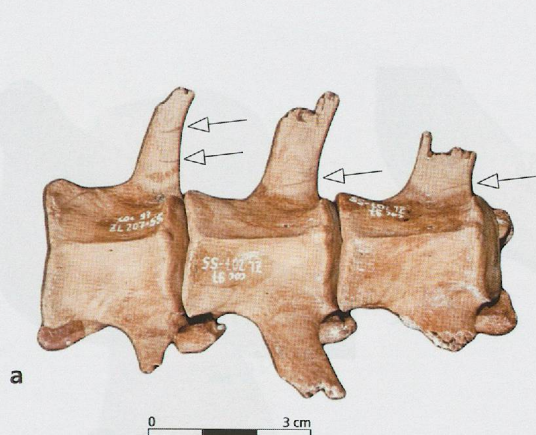
**Bœuf.** a et b. Fente en quart d'une extrémité distale de fémur (vues caudale et médiale). c. Eruption de la première molaire chez plusieurs sujets âgés de 6 mois environ. d. Traces de découpe sur deux extrémités distales d'humérus. e. Traces d'écorchage laissées sur la diaphyse d'un métatarsien de veau.



## Planche 5

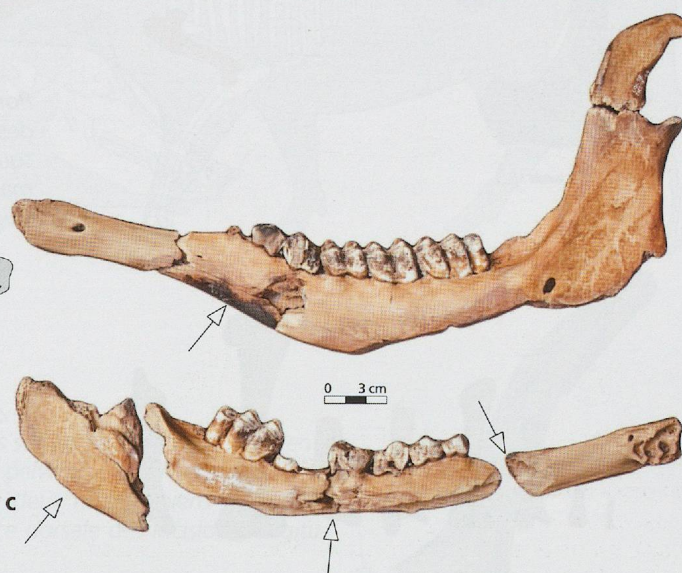
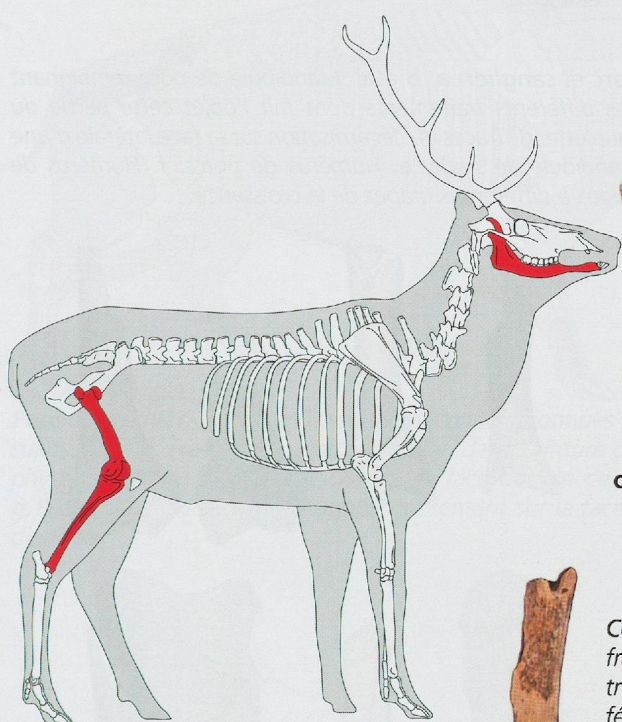


**Capriné.** **a** et **b**. Stries de décarnisation et fracture des processus coronoïdes sur une paire de mandibules de cabri (**a**) et chez un sujet adulte (**b**). **c**. Fracturation d'un processus cornual de chèvre, en vue sans doute de récupérer l'étui. **d**. Gorge réalisée par rainurage sur un naviculo-cuboïde. **e**. Désarticulation de la tête perceptible sur un atlas. **f**. Incisions sur un élément de l'appareil hyoïdien, en rapport avec le prélèvement de la langue. **g**. Stries liées à l'écorchage sur un métatarsien.

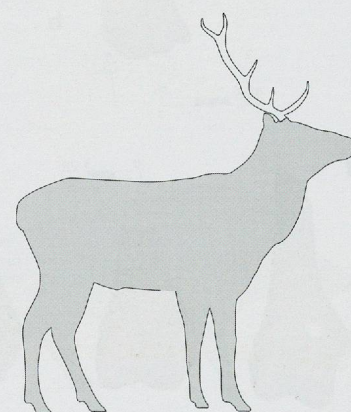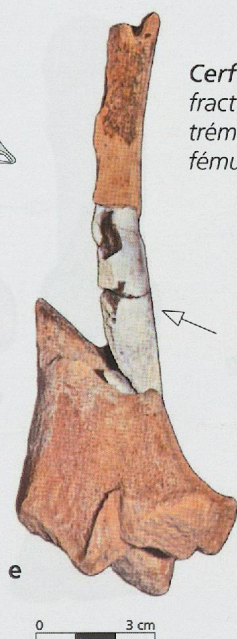
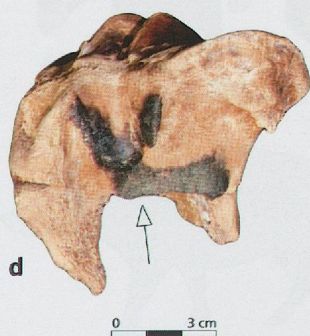


**Chevreuil. a et b.** Traces de décarnisation sur la face ventrale des processus transverses de vertèbres lombaires ainsi que sur la face caudale d'un tibia. Des stries de désarticulation sont également visibles sur le plateau tibial.

Desin. J.G. Ferrière (2005), modifié d'après "Cerf"

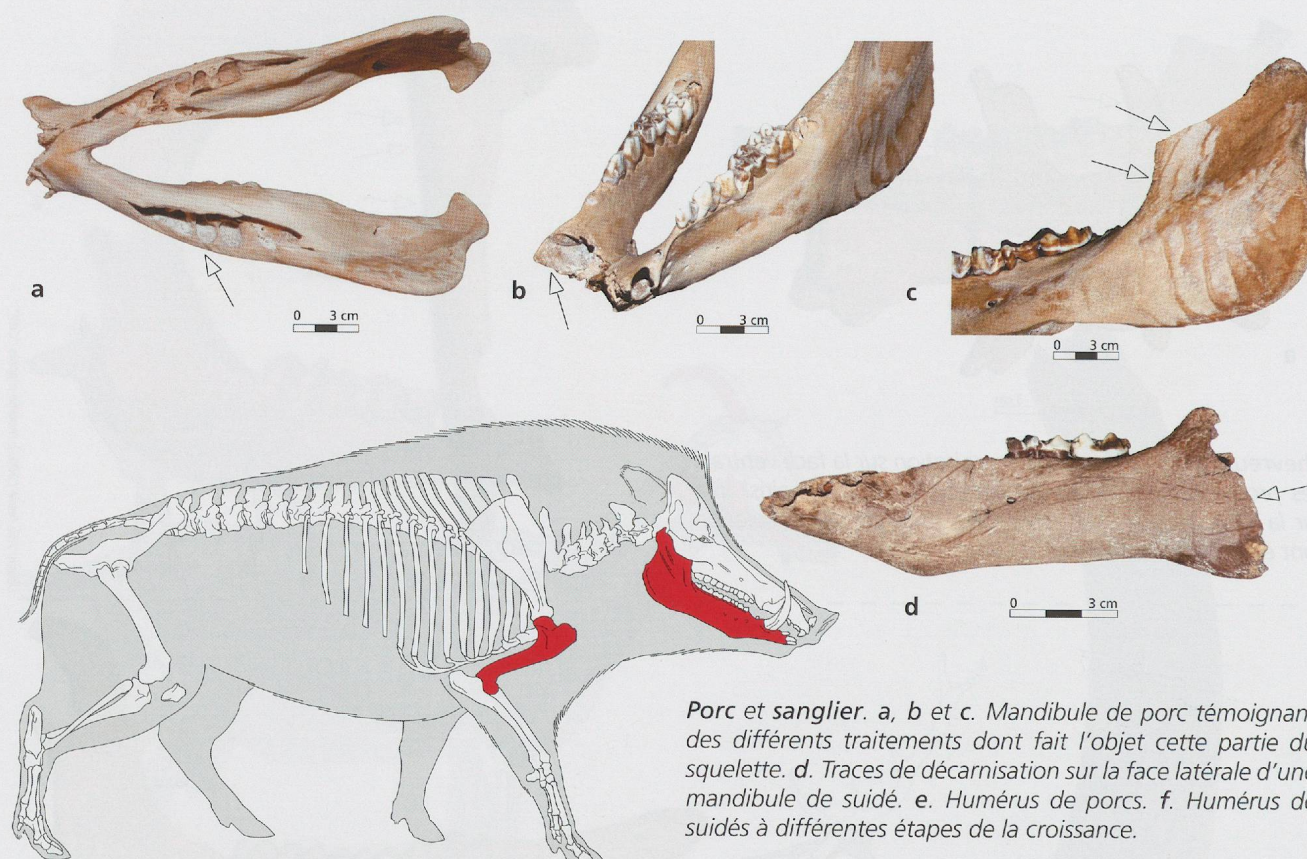


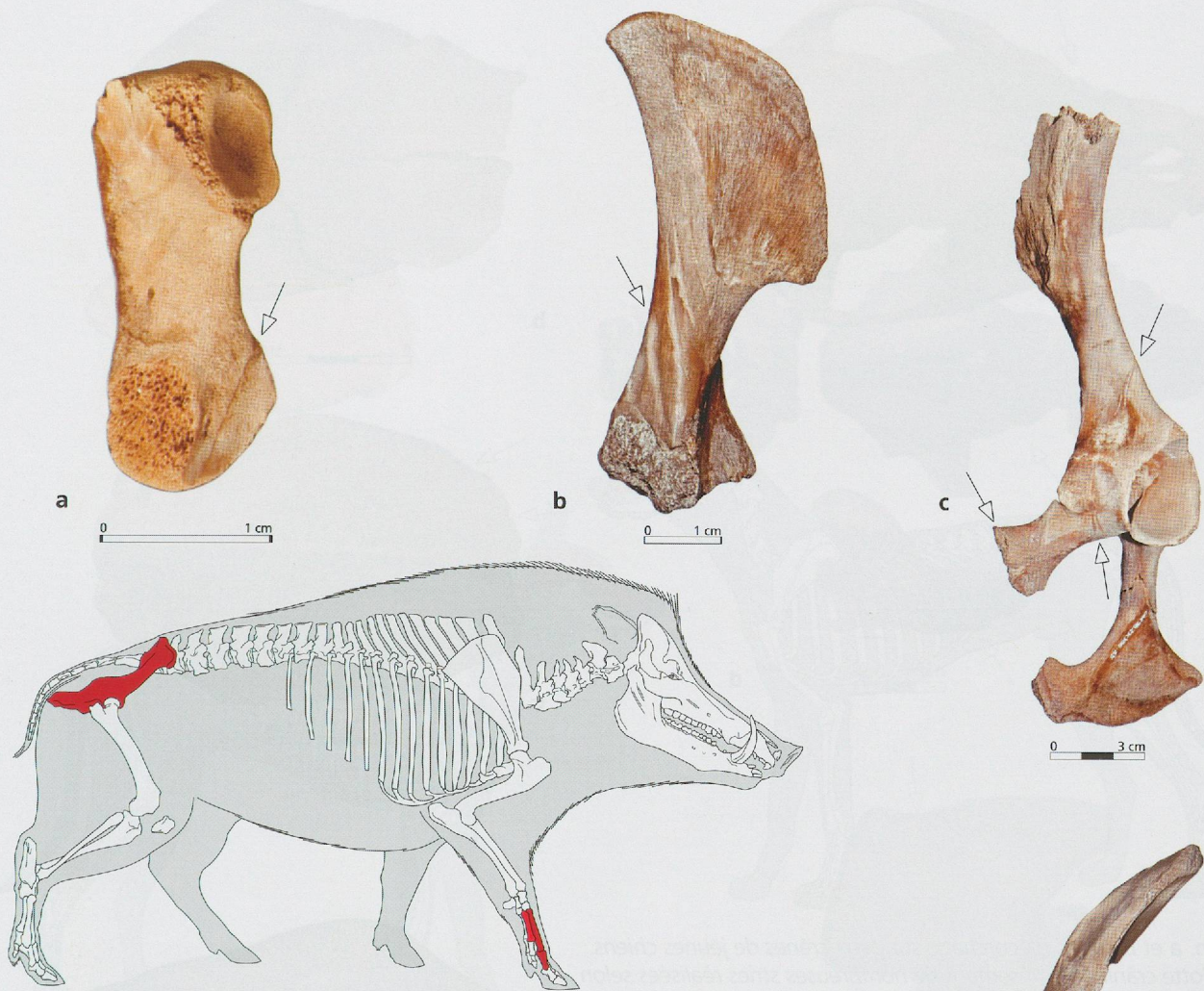
**Cerf. c.** Paire de mandibules présentant des brûlures légères et une fracturation de la partie molaire. **d.** Brûlure superficielle sur une extrémité proximale de tibia. **e.** Collage entre plusieurs fragments de fémur dont deux seulement ont subi une combustion.



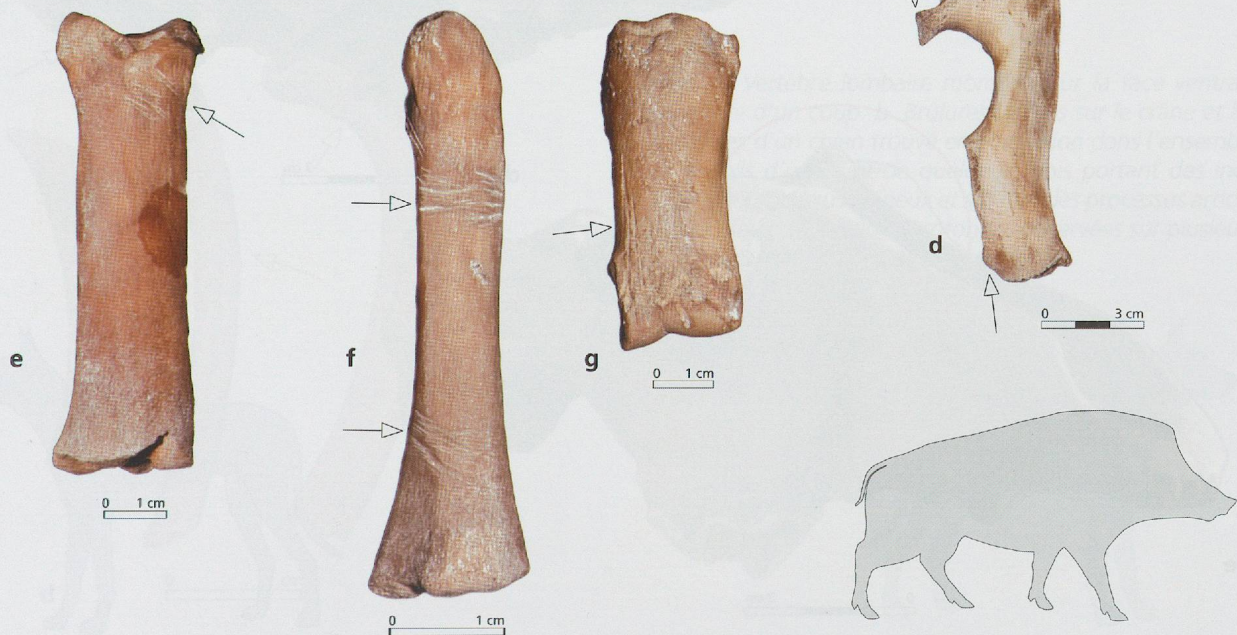
Desin. J.G. Ferrière (2004), modifié d'après "Femur" dessin C. Beauval

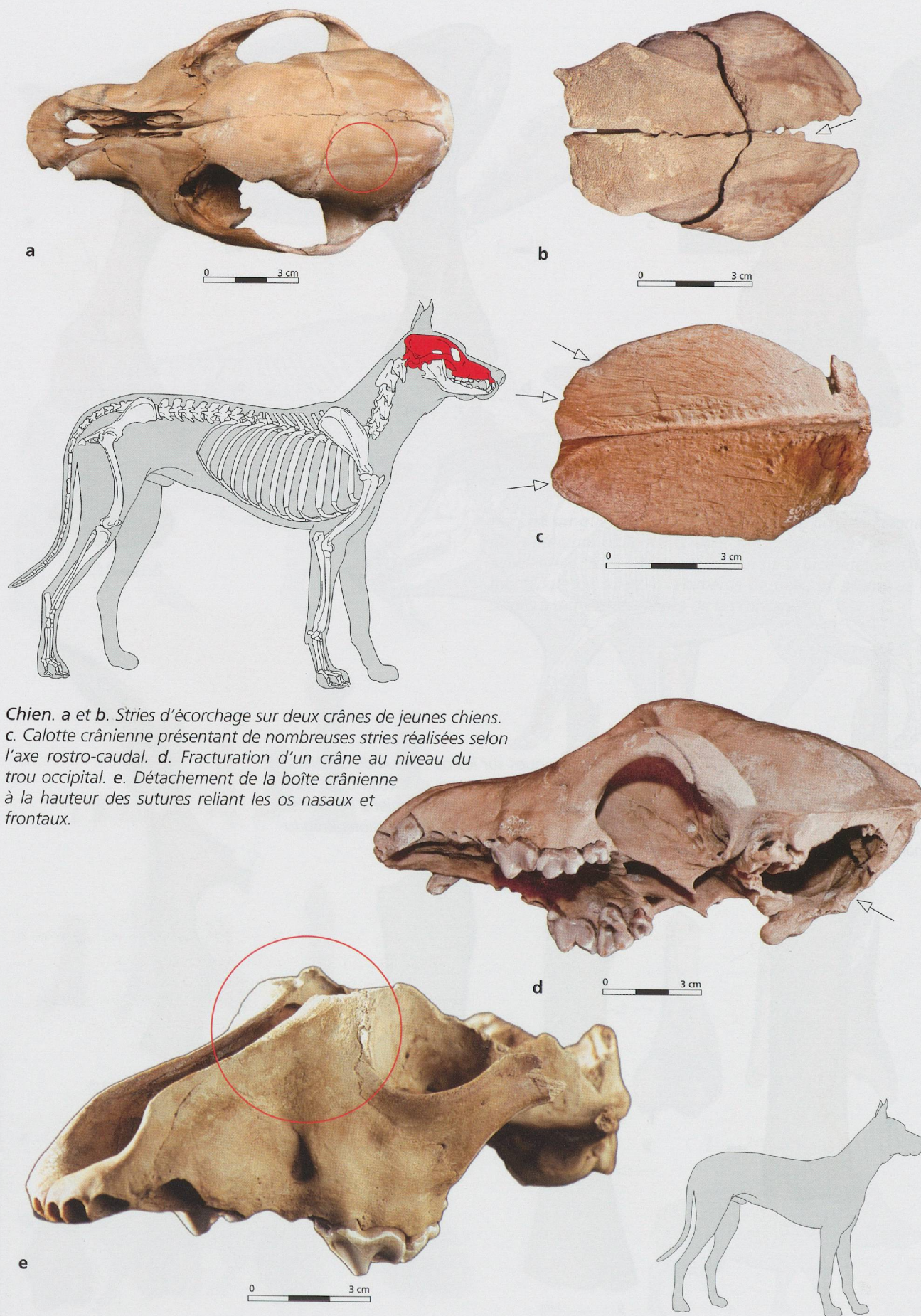
## Planche 7



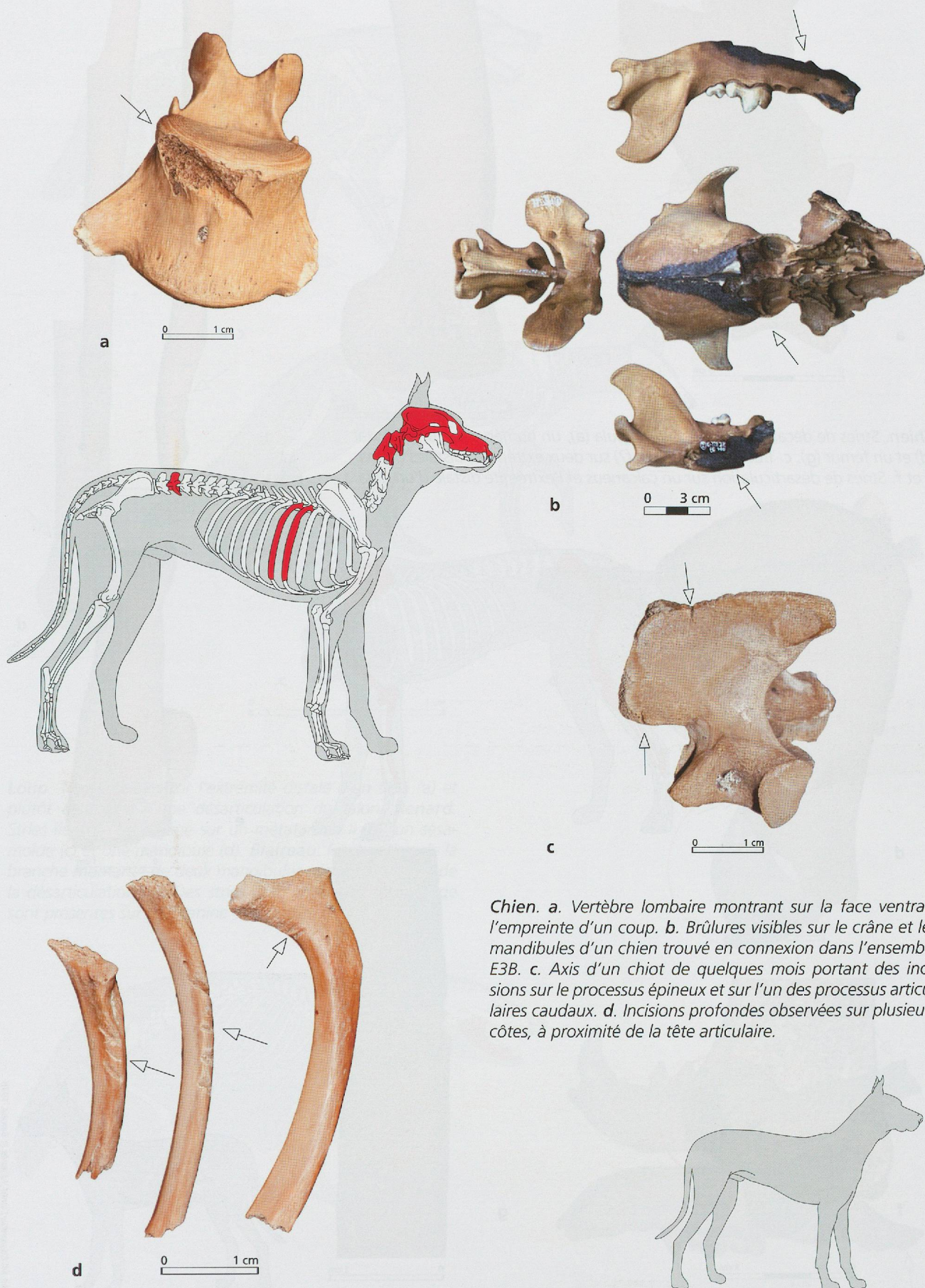


**Porc et sanglier.** a, b et c. Traces de découpe reconnues sur les os coxaux de différents sujets. c et d. Fracturation par percussion de la ceinture pelvienne au niveau de la symphyse pubienne. e et f. Incisions sur la face dorsale de deux métacarpiens de suidés. g. Phalange proximale d'un sanglier présentant sur la face dorsale des incisions longitudinales.



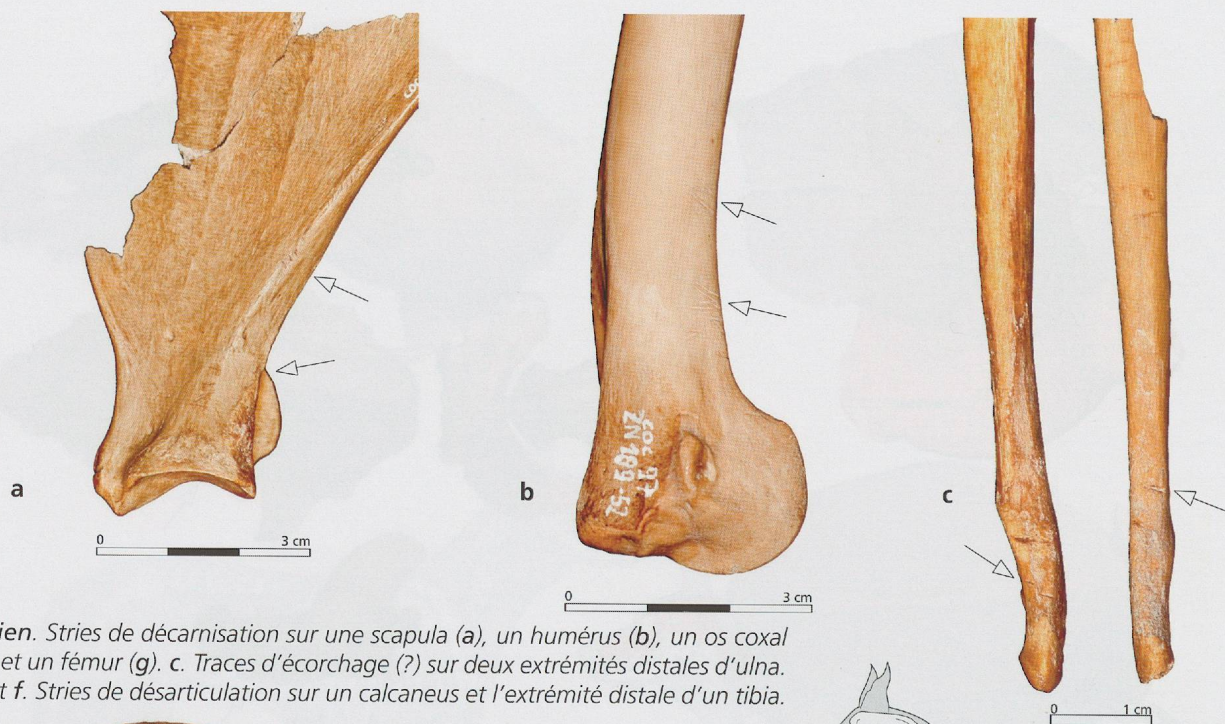


*Chien. a et b. Stries d'écorchage sur deux crânes de jeunes chiens. c. Calotte crânienne présentant de nombreuses stries réalisées selon l'axe rostro-caudal. d. Fracturation d'un crâne au niveau du trou occipital. e. Détachement de la boîte crânienne à la hauteur des sutures reliant les os nasaux et frontaux.*

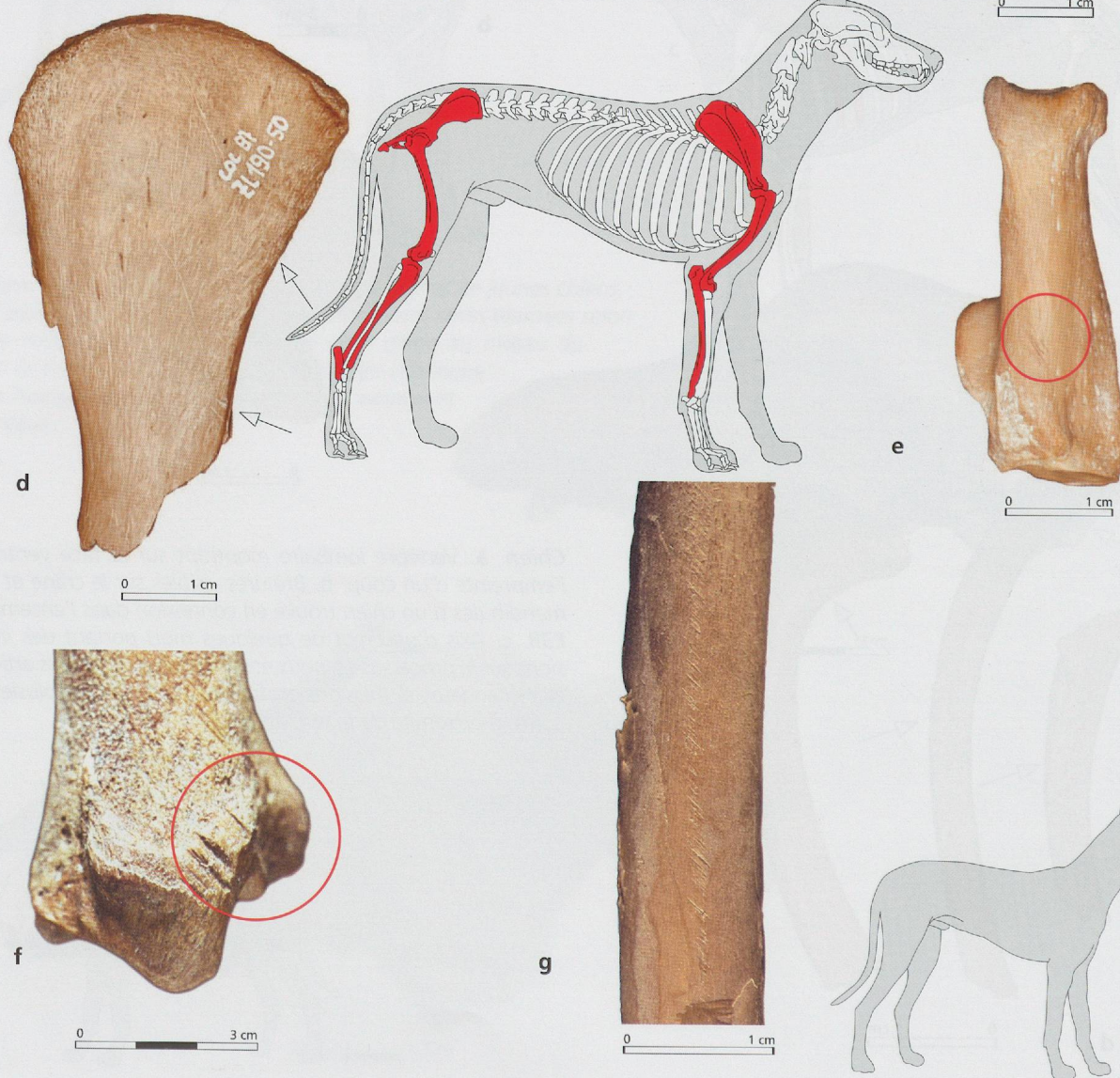


*Chien. a. Vertèbre lombaire montrant sur la face ventrale l'empreinte d'un coup. b. Brûlures visibles sur le crâne et les mandibules d'un chien trouvé en connexion dans l'ensemble E3B. c. Axis d'un chiot de quelques mois portant des incisions sur le processus épineux et sur l'un des processus articulaires caudaux. d. Incisions profondes observées sur plusieurs côtes, à proximité de la tête articulaire.*

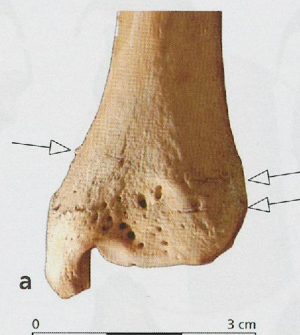
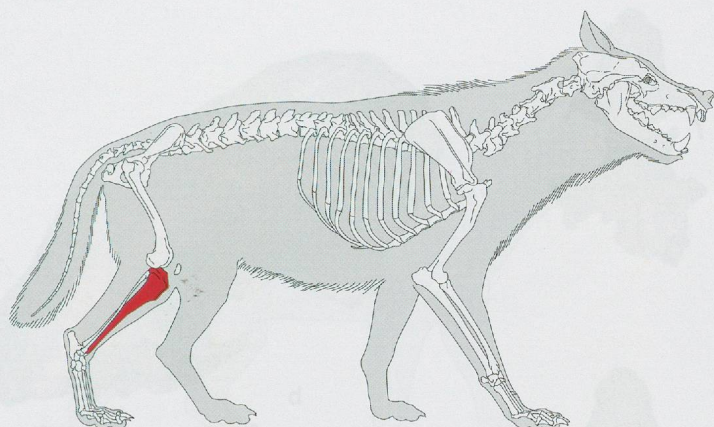
## Planche 11



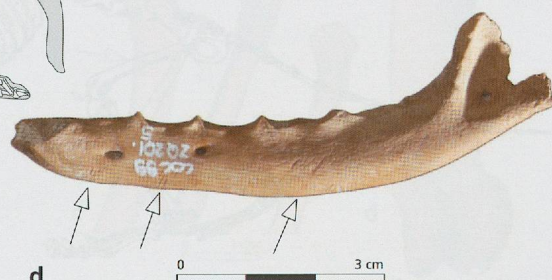
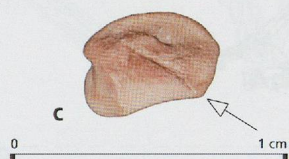
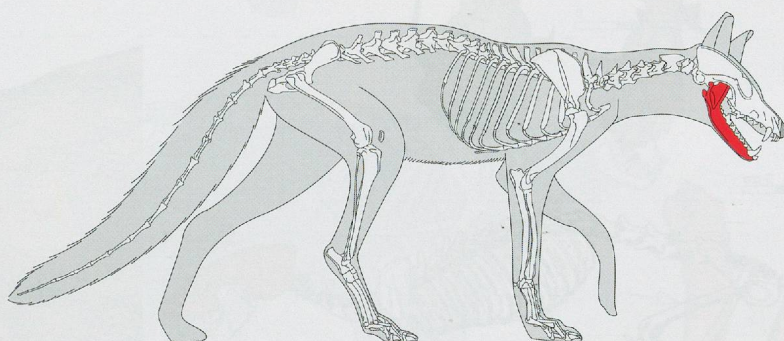
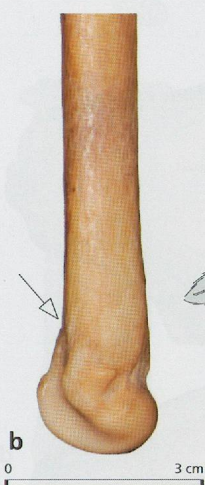
**Chien.** Stries de décarnisation sur une scapula (a), un humérus (b), un os coxal (d) et un fémur (g). c. Traces d'écorchage (?) sur deux extrémités distales d'ulna. e et f. Stries de désarticulation sur un calcaneus et l'extrémité distale d'un tibia.



Dessin: M. Coutureau (inrap) d'après R. Barone. 1976

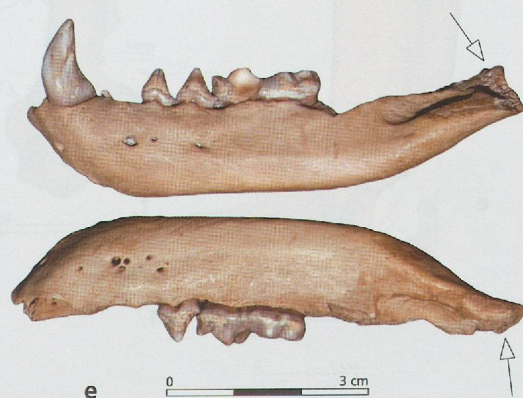
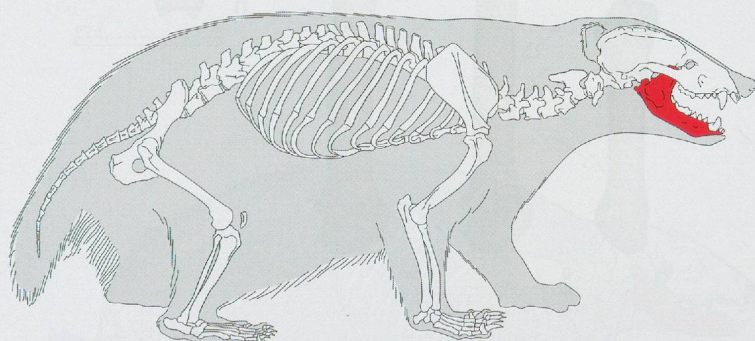
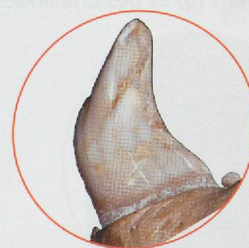


Dessin: M. Coutureau (inrap) d'après L. Pales et M. A. Garcia, 1981

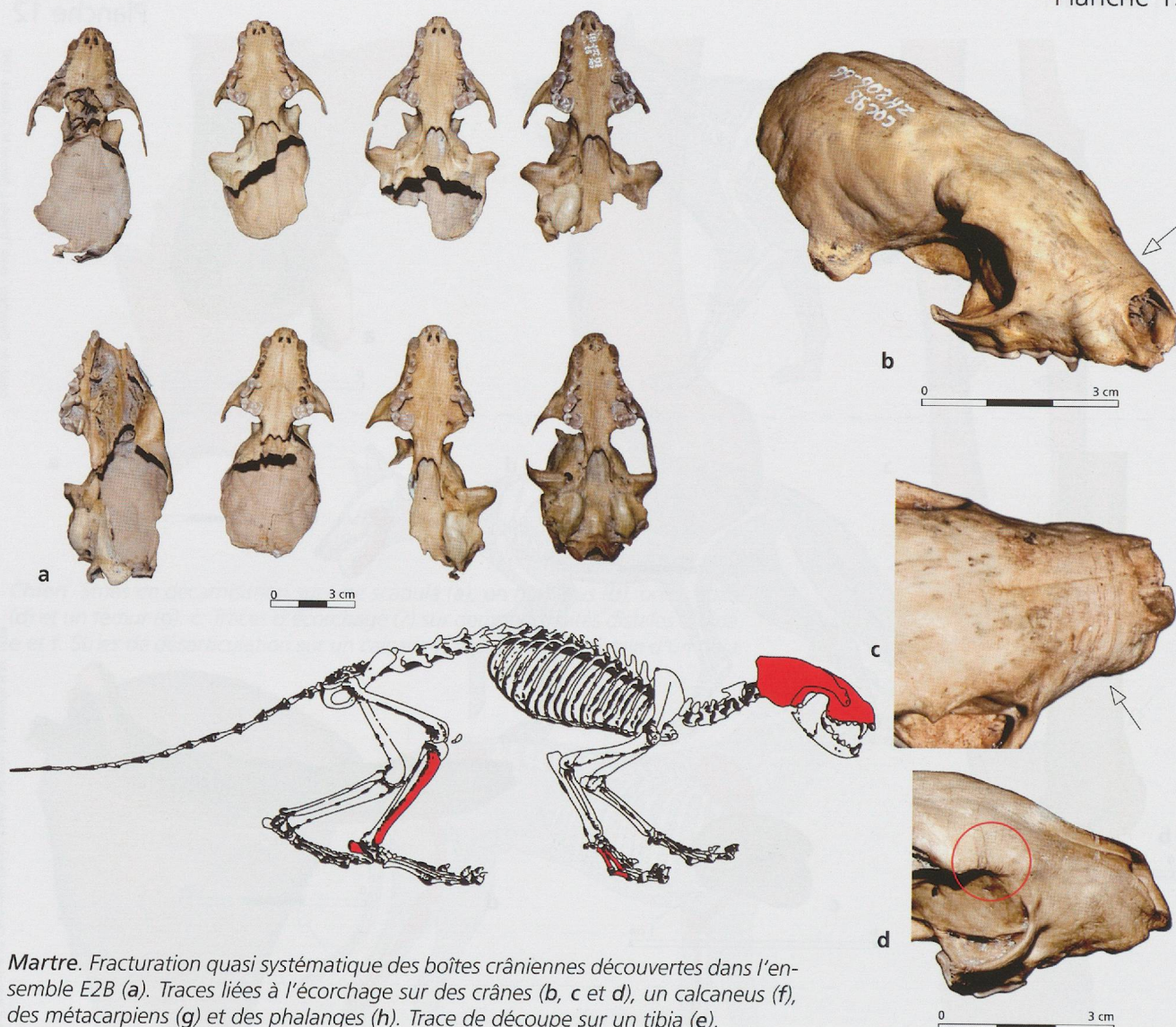


Dessin: C. Bemili (mmhn) et M. Coutureau (inrap) d'après Ducrotay de Blainville H.M. 1839

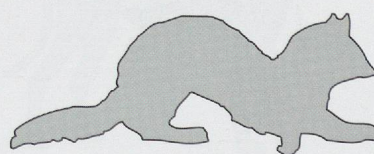
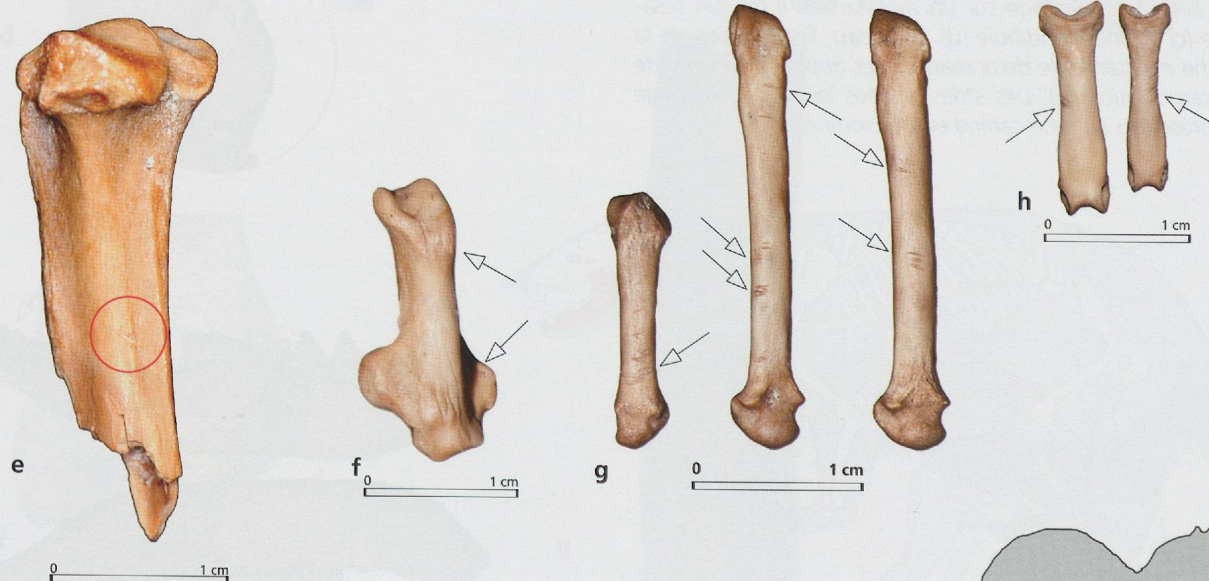
**Loup.** Traces visibles sur l'extrémité distale d'un tibia (a) et plutôt associées à une désarticulation du talon. **Renard.** Stries liées à l'écorchage sur un métatarsien II (b), un sésamoïde (c) et une mandibule (d). **Blaireau.** Fracturation de la branche montante de deux mandibules appariées en vue de la désarticulation (e). Des stries laissées lors de l'écorchage sont présentes sur une canine et à proximité.

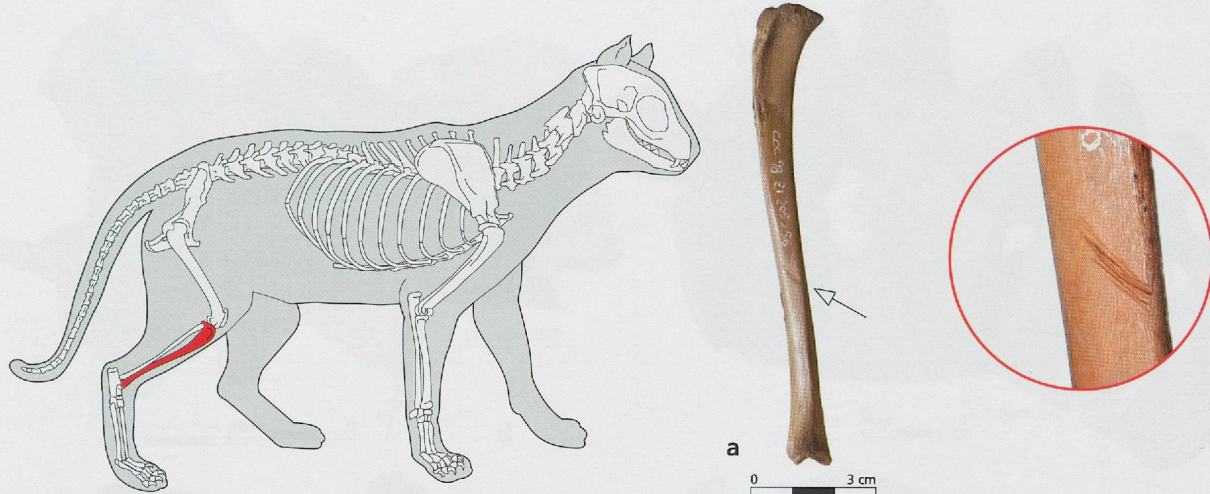


Dessin: M. Coutureau (inrap) d'après L. Pales et M. A. Garcia, 1981

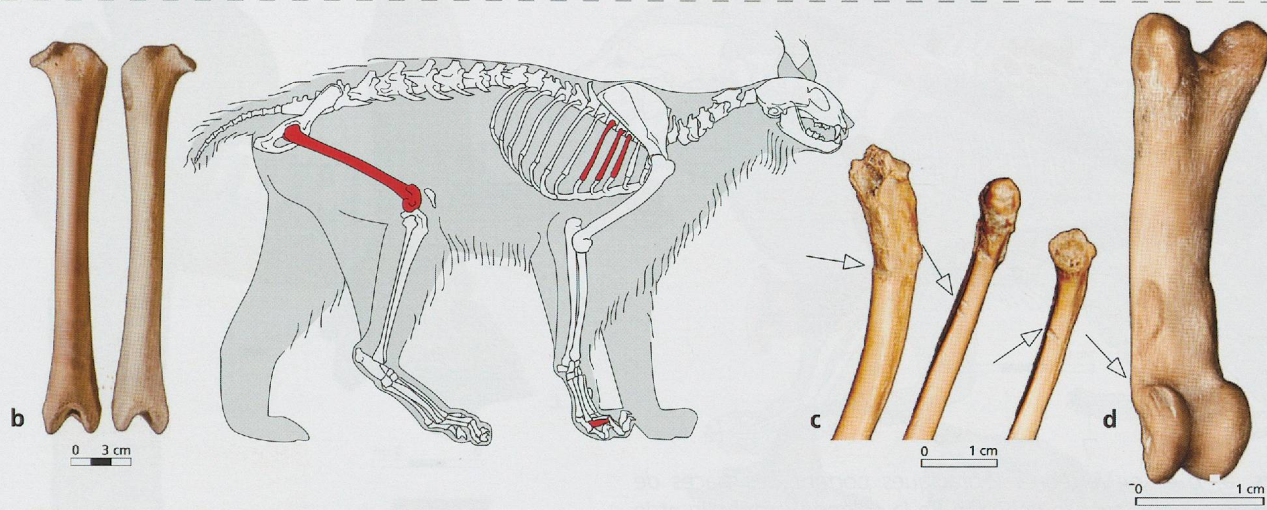


*Martre.* Fracturation quasi systématique des boîtes crâniennes découvertes dans l'ensemble E2B (a). Traces liées à l'écorchage sur des crânes (b, c et d), un calcaneus (f), des métacarpiens (g) et des phalanges (h). Trace de découpe sur un tibia (e).



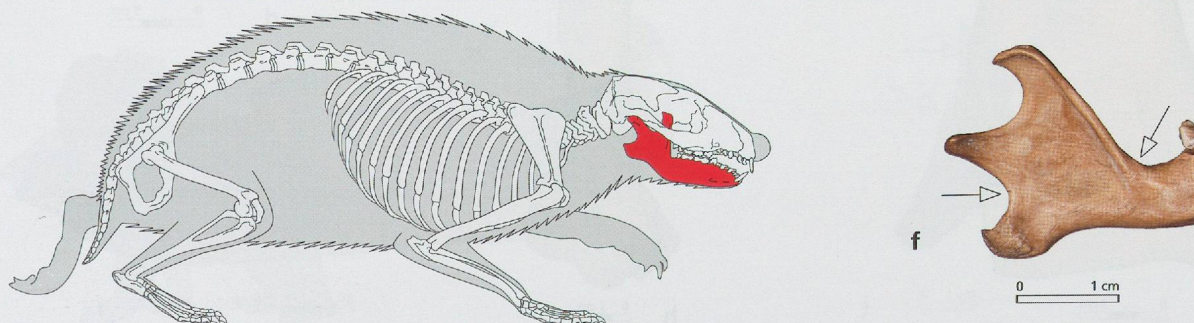
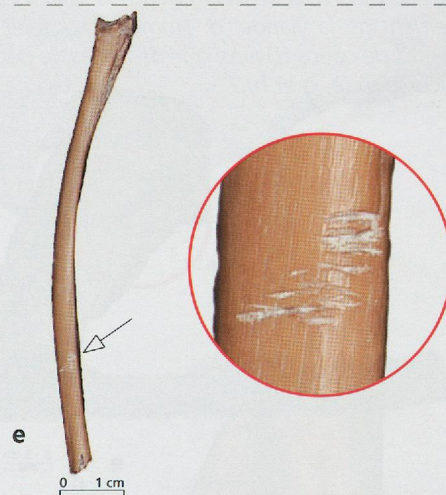


Desin: M. Coutureau (inap) d'après R. Baronne, 1976

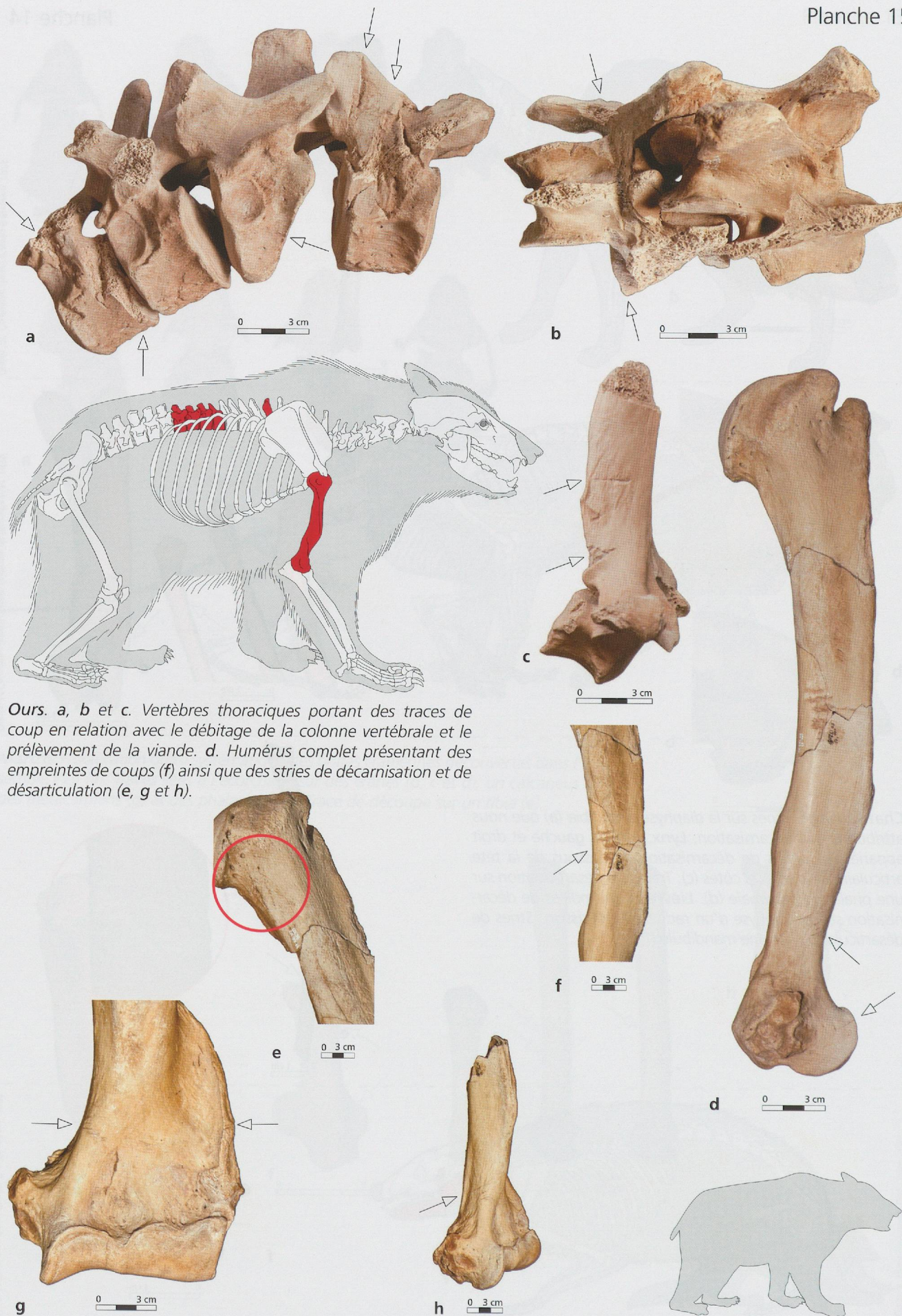


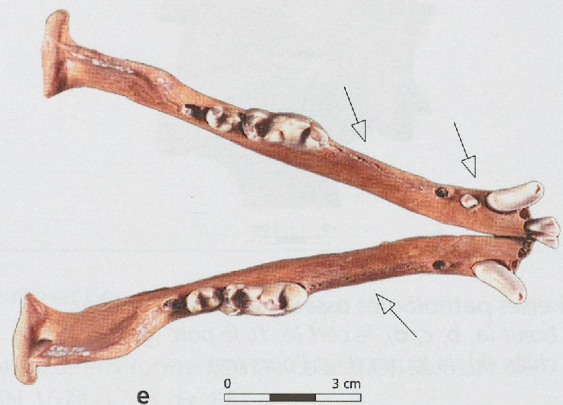
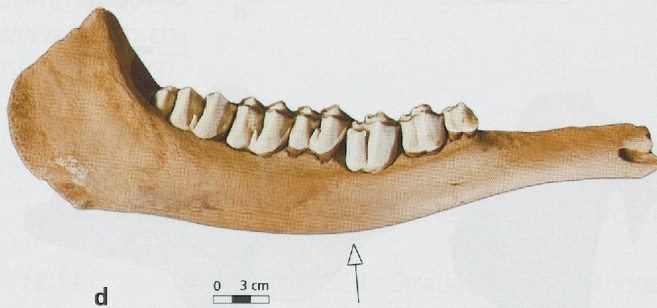
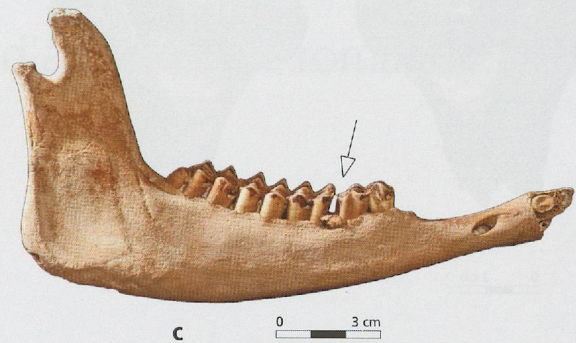
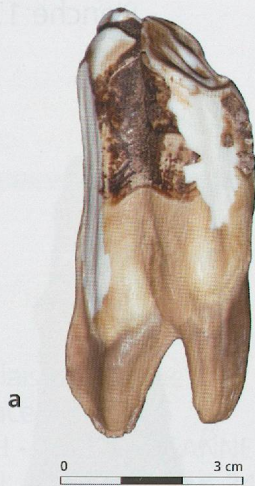Desin: M. Coutureau (inap) d'après Durostoy de Blainville H.M. 1839

**Chat sauvage.** Stries sur la diaphyse d'un tibia (a) que nous attribuons à la décarnisation. **Lynx.** Fémurs gauche et droit appariés (b). Stries de décarnisation au-dessous de la tête articulaire de plusieurs côtes (c). Traces de désarticulation sur une phalange proximale (d). **Lièvre brun.** Indices de décarnisation sur la diaphyse d'un radius (e). **Hérisson.** Stries de désarticulation sur une mandibule (f).

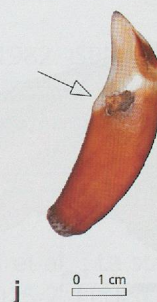
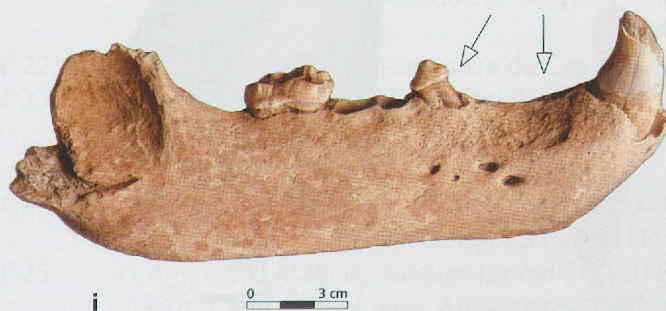
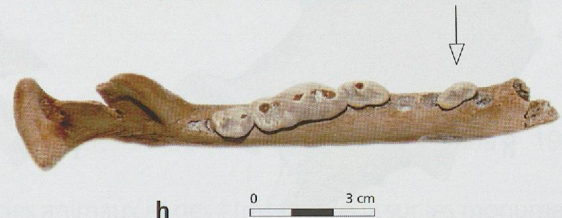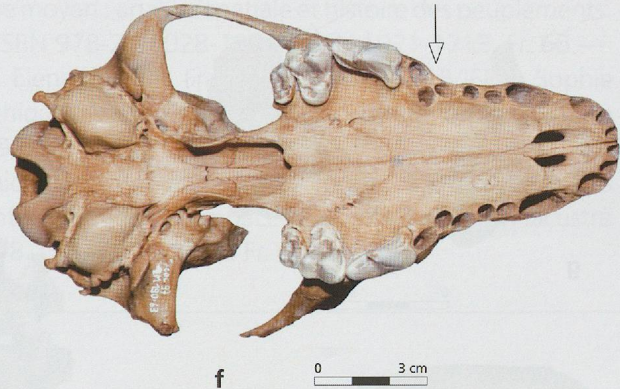


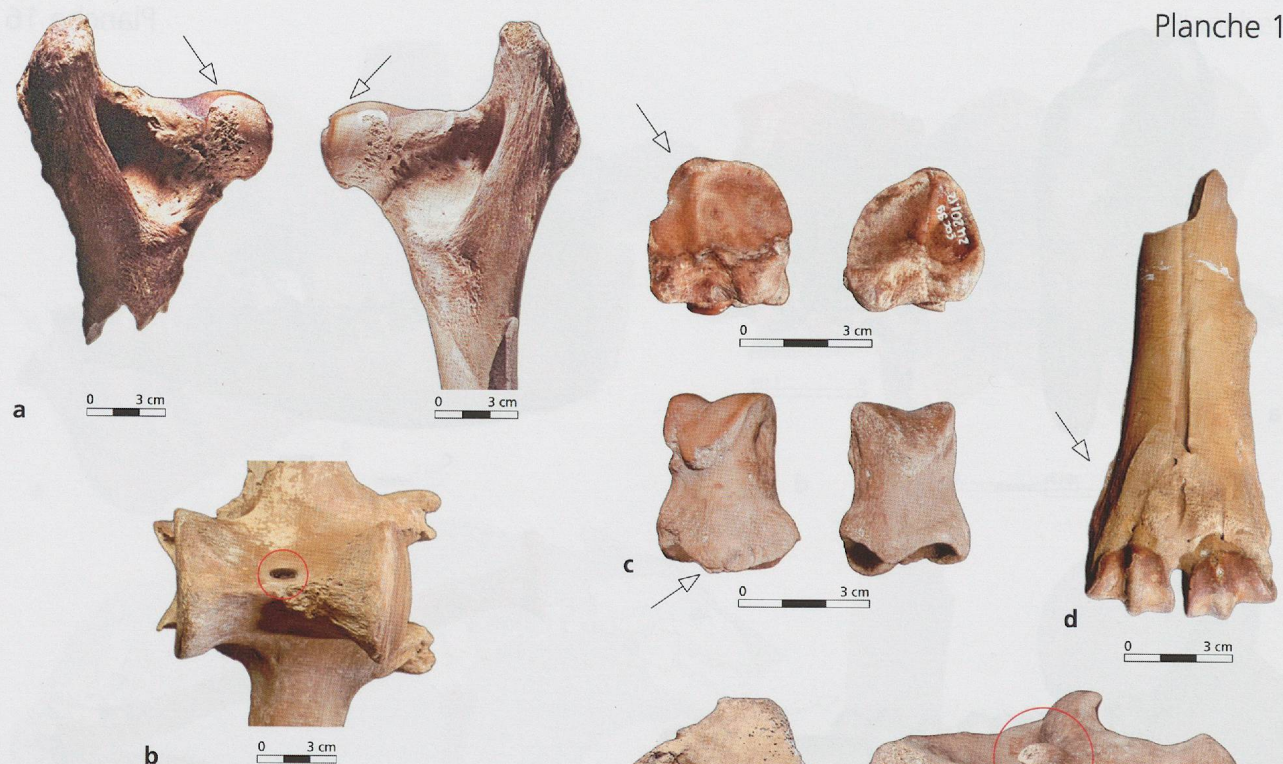Desin: M. Coutureau (inap) d'après Guy Troughton, 1987





Diverses **anomalies dentaires** détectées chez le bœuf (a, b), un capriné (c), l'élan (d), le chien (e, f, g, h), l'ours (i) et le blaireau (j).





Diverses *pathologies osseuses* rencontrées chez le bœuf (a, b, c, d), le cerf (e, f), le porc (g, h, i, j), le chien (k), la loutre (l) et l'ours (m).

