Entwicklung, Bau und Funktion der Giftdrüse (Duvernoy's gland) von "Natrix tessellata"

Autor(en): **Gygax, Peter**

Objekttyp: **Article**

Zeitschrift: **Acta Tropica**

Band (Jahr): **28 (1971)**

Heft 3

PDF erstellt am: **02.05.2024**

Persistenter Link: https://doi.org/10.5169/seals-311727

Nutzungsbedingungen

Die ETH-Bibliothek ist Anbieterin der digitalisierten Zeitschriften. Sie besitzt keine Urheberrechte an den Inhalten der Zeitschriften. Die Rechte liegen in der Regel bei den Herausgebern.
Die auf der Plattform e-periodica veröffentlichten Dokumente stehen für nicht-kommerzielle Zwecke in Lehre und Forschung sowie für die private Nutzung frei zur Verfügung. Einzelne Dateien oder Ausdrucke aus diesem Angebot können zusammen mit diesen Nutzungsbedingungen und den korrekten Herkunftsbezeichnungen weitergegeben werden.
Das Veröffentlichen von Bildern in Print- und Online-Publikationen ist nur mit vorheriger Genehmigung der Rechteinhaber erlaubt. Die systematische Speicherung von Teilen des elektronischen Angebots auf anderen Servern bedarf ebenfalls des schriftlichen Einverständnisses der Rechteinhaber.

Haftungsausschluss

Alle Angaben erfolgen ohne Gewähr für Vollständigkeit oder Richtigkeit. Es wird keine Haftung übernommen für Schäden durch die Verwendung von Informationen aus diesem Online-Angebot oder durch das Fehlen von Informationen. Dies gilt auch für Inhalte Dritter, die über dieses Angebot zugänglich sind.

Ein Dienst der *ETH-Bibliothek*
ETH Zürich, Rämistrasse 101, 8092 Zürich, Schweiz, www.library.ethz.ch

http://www.e-periodica.ch

Schweizerisches Tropeninstitut

Entwicklung, Bau und Funktion der Giftdrüse (Duvernoy's gland) von *Natrix tessellata*

PETER GYGAX

Inhalt

A. Einleitung 226

B. Material und Methoden 228
a) Herkunft und Zucht von *Natrix tessellata* 228
b) Histologie 229
c) Embryologie 229
d) Toxizitätsversuche 230

C. Lage und Funktion der Giftdrüse 230

D. Toxizitätsversuche mit Würfelnatterngift 232

E. Embryologie 233
Stadium 1 / 2 Tage nach Eiablage 233
Stadium 2 / 13 Tage nach Eiablage 235
Stadium 3 / 21 Tage nach Eiablage 236
Stadium 4 / 26 Tage nach Eiablage 239
Stadium 5 / 31 Tage nach Eiablage 242
Stadium 6 / 35 Tage nach Eiablage 243
Stadium 7 / 36 Tage nach Eiablage 243
Stadium 8 / 37 Tage nach Eiablage – frisch geschlüpftes Jungtier . . 243

F. Histologie 245
Histologie der Glandula supralabialis 245
Histologischer Bau der Giftdrüse 249
– Die Epithelien der inaktiven Giftdrüse 249
– Das histologische Bild der aktiven Giftdrüse 252

G. Histochemie 255
I. Enzyme: Alkalische Phosphatase, saure Phosphatase, unspezifische Esterase und L-Leucinaminopeptidase 256
II. Mucopolysaccharide, neutrale Glycoproteine, Sialo- und Sulfomucine 258

H. Diskussion 266

Literaturverzeichnis 268
Résumé 271
Summary 272

A. Einleitung

Die Giftdrüsen der gefährlichen Giftschlangen waren von jeher beliebte Untersuchungsobjekte der Spezialisten. Anthropozentrische Beweggründe führten dazu, daß für den Menschen harmlose Schlangen von den Toxikologen kaum beachtet wurden. In der modernen Gifttierkunde wird das Kriterium «Giftigkeit für den

Menschen» lange nicht mehr so hoch bewertet, wie es noch vor etwa zwanzig Jahren der Fall war. Da HEDIGER (1958) in seiner «Kleinen Tropenzoologie» diesen Problemkreis eingehend behandelt, möchte ich mich mit diesen Fragen nicht weiter auseinandersetzen. Es sei lediglich erwähnt, daß seiner Meinung nach der Giftapparat in erster Linie im Dienste des Beuteerwerbs und damit der Ernährung steht. Der Schluß, daß das Gift nicht a priori ein für den Menschen schädlicher Stoff, sondern ein für das Tier nützlicher sei, ist sicher zutreffend.

Die Giftdrüsen aglypher Schlangen sind keineswegs übriggebliebene Zeugen primitiven Urzustandes, sondern schon hoch entwickelte Gebilde. TAUB (1967) formuliert in seiner Arbeit über die Giftdrüse der Colubriden folgende Gedanken: «The ingestion of food is among the strongest selective pressures on a species. Therefore, there is no reason to believe that any structures that are intimately associated with the capture and digestion of pry will be conservative . . .

A difficulty of interpretation of the relationships between the colubrid Duvernoy's gland and the venom glands is that, even if colubrids did in fact give rise to the venomous snakes, they have greatly changed and no longer resemble their ancestors. Duvernoy's gland has had as long a period of time to specialize as venom glands, and differences are to be expected.»

Die Erkenntnis, daß auch aglyphe Schlangen eine Giftdrüse besitzen können, verdanken wir LEYDIG (1873). Im Kapitel, das er den giftlosen Schlangen widmet, untersucht er u. a. das längs des Oberkiefers verlaufende Drüsenband (Abb. 1) und entdeckt dabei, daß diese Drüse in zwei Partien zerfällt: «Wie Voranstehendes zeigt, so hat eine ganze Anzahl scharf zusehender und geübter Anatomen die Oberkieferdrüse der Ringelnatter untersucht und dennoch eine wichtige Sonderung derselben außer Acht gelassen, zu deren Erörterung ich zunächst übergehe.

Schon mit freiem Auge, besser mit Hilfe der Lupe, gewahrt man an der nach ihrer ganzen Länge bloßgelegten Drüse eine Zerfällung in zwei Partien, welche die Verschiedenheit ihrer Natur durch Farbe und Form der Follikel ankündigen. Während nämlich der hinterste Theil der Drüse eine graue Farbe hat und sich als flacher, am Rand dünn zugeschärfter, das Innere der Lippe erfüllender Streifen, bis nach vorne zur Intermaxillargegend erstreckt und an die als Schnauzdrüse sich abhebende Partie angrenzt, erscheint der Haupttheil des hinteren schräg ansteigenden verdickten Drüsenabschnittes an Weingeistexemplaren von gelblicher Farbe, etwa von dem Farbton den die Muskeln des Thieres angenommen haben; im frischen Zustand ist die Farbe mehr rein oder lebhaft weiß.»

LEYDIG (1873) gibt auch eine analoge Schilderung für die Würfelnatter; sein Verdienst ist, daß er aus seinen Beobachtungen die richtigen Schlüsse zog. Allein aufgrund morphologischer und histologischer Betrachtungen erkennt er, daß jener gelbliche Teil der Oberlippendrüse den Giftdrüsen echter Giftnattern gleichzusetzen sei.

Das dem Oberkiefer entlangziehende Drüsenband ist schon früher beschrieben worden. Wir finden Angaben über diesen Drüsenkomplex bei CUVIER (1810), ferner bei TIEDEMANN (1813) – er versucht die Drüsenanlage mit der Parotis der Säuger zu homologisieren –, bei MECKEL (1826) und bei DUVERNOY (1832). In diesem Zusammenhang sei erwähnt, daß zu Ehren von Duvernoy die Giftdrüse aglypher Schlangen «Duvernoy's gland» genannt wird (TAUB 1966). Eigentlich wäre eher «Leydig's gland» angebracht, da er den richtigen Sachverhalt durchschaut hat. Da die Giftdrüsen der «echten» Giftschlangen und die Giftdrüsen der aglyphen Nattern homologe Organe sind, scheint es mir unnötig, über die Nomenklaturfragen zu streiten.

M. PHISALIX & F. CAIUS ist es gelungen, die toxische Natur des Drüsensekrets nachzuweisen. MARIE PHISALIX (1922) faßt die Ergebnisse mehrerer Arbeiten in ihrem Handbuch der Gifttiere zusammen und stellt fest, daß das giftige Sekret im Fall von *Natrix natrix* und *Natrix viperinus* vorwiegend haemorrhagische Eigen-

schaften habe, während die Toxine der Giftdrüse von *Natrix piscator* eher neurotoxische Merkmale aufweisen würden.

Untersuchungen über Entwicklung, Bau oder Funktion von Giftdrüsen sind selten veröffentlicht worden. Ende des letzten Jahrhunderts publizierte H. MARTIN (1899 a–c) eine Arbeit über die Entwicklung der Giftdrüse bei *Vipera aspis*. Es sollte über sechzig Jahre dauern, bis E. KOCHVA (1963) die embryologischen Analysen wieder aufnahm. Seine Arbeit «Development of the venom gland and trigeminal muscles in *Vipera palaestinae*» ergänzt und erweitert die Befunde von MARTIN aufs beste.

Die Embryologie der Giftdrüsen opisthoglypher Schlangen ist von KOCHVA (1965) untersucht worden. Die Entwicklung der Giftdrüsen aglypher Schlangen wurde bis anhin nur unvollständig beobachtet. Da diese aglyphodonten Schlangen als Ausgangsbasis der Giftdrüsenevolution angesehen werden (vergleiche Evolutionsschema von ANTHONY [1955]), schien es mir angezeigt, durch die vorliegende Arbeit diese Lücke zu schließen.

WEST (1898) verdanken wir eine sorgfältige Beschreibung der histologischen Verhältnisse, die von vielen moderneren Autoren kaum beachtet wird. EGERER (1926) schreibt rund dreißig Jahre später eine eingehende Abhandlung über «Entwicklung, Bau und Funktion der Oberlippendrüse von *Tropidonotus natrix*» *(Natrix natrix)*.

In neuerer Zeit ist von TAUB (1967) eine umfassende Analyse der Giftdrüsen colubrider Schlangen erschienen. Die Arbeit, welche eine umfangreiche Literaturübersicht beinhaltet, vergleicht anhand von Computeranalysen die Bauverhältnisse der Duvernoy's gland bei verschiedensten Schlangen. Als besonders wertvoll betrachte ich seinen Versuch, die Analyse in einem Evolutionsschema zusammenzufassen. Er weist darauf hin, daß die Giftdrüsenentwicklung und die Entwicklung gefurchter Giftzähne keine gekoppelten Vorgänge sind, und daß zwei oder drei vergrößerte Zähne in der Mündungsregion der Giftdrüse eine ähnliche Funktion haben können wie ein einzelner gefurchter Zahn. Aus seiner Abhandlung geht auch klar hervor, daß die Giftdrüsen der Colubriden in Gestalt und Aufbau stark variieren können:

«The variation of the histological structure of Duvernoy's gland within the Colubridae and particularly within the Colubrinae both suggest that this gland is highly labile and also reflects a strong selective pressure on the feeding apparatus of snakes.»

An dieser Stelle möchte ich meinen verehrten Lehrern, den Herren Professoren Dr. R. Geigy und Dr. T. A. Freyvogel, für die Überlassung des Themas, für ihr Interesse an der Dissertation und für den Arbeitsplatz am Schweizerischen Tropeninstitut herzlichst danken. Auch Herrn PD Dr. C. G. Honegger vom Biochemischen Laboratorium der Neurologischen Universitätsklinik in Basel, der mich in die histochemischen Techniken einführte, und Herrn Dr. H. Hecker von der elektronenmikroskopischen Station des Tropeninstitutes bin ich zu großem Dank verpflichtet. Herrn O. Stemmler vom Naturhistorischen Museum in Basel verdanke ich manch wertvollen Hinweis zur Pflege und Zucht von Schlangen. Ihm und all jenen Mitarbeitern des Schweizerischen Tropeninstitutes, die mir während meiner Untersuchungen in irgendeiner Art behilflich waren, sei ebenfalls mein Dank ausgesprochen.

B. Material und Methoden

a) Herkunft und Zucht von Natrix tessellata

Sämtliche Würfelnattern wurden bei ausländischen Tierhändlern bestellt. Bei den aus Italien erhaltenen Tieren fehlen die Angaben über Fundorte; die aus Deutschland importierten sollen angeblich aus der Moselgegend stammen.

Die Würfelnatter läßt sich in Gefangenschaft leicht zur Fortpflanzung bringen. Dabei gilt es lediglich zu beachten, daß sie an das Leben im Wasser gebunden ist. Entsprechend bevorzugt sie Fische und seltener auch Frösche als Nahrung. In unserem Terrarium konnte ich jeweils in den ersten zwei Maiwochen Paarungsversuche beobachten. Die Eiablage erfolgte gewöhnlich gegen Mitte oder Ende Juni. Da STEMMLER-MORATH (1937) die Gefangenschaftsbiologie von *Natrix tessellata* beschrieben hat, möchte ich nicht weiter auf die mit der Zucht verbundenen Probleme eingehen.

b) Histologie

Der überwiegende Teil der histologischen Untersuchungen ist an Drüsen adulter Würfelnattern durchgeführt worden. Bei der Gewinnung des Drüsengewebes muß darauf geachtet werden, daß die bindegewebige Drüsenkapsel nicht gedehnt wird. Geringste Spannungen im Drüsenkörper verursachen sofort eine massive Sekretausschüttung der Epithelzellen. Um unerwünschte Sekretionserscheinungen zu vermeiden, narkotisierte ich die Schlangen vor der Präparation mit einer Überdosis Nembutal. (Über die optimale Dosierung dieses Narkosemittels gibt die Arbeit von STEMMLER & ZINGG [1969] Auskunft.)

Die Embryonen wurden jeweils aus dem Eidotter herausseziert und anschließend durch Dekapitieren getötet.

Die Fixierung bereitete einige Schwierigkeiten. Nach umfangreichen Voruntersuchungen wurden folgende Methoden gewählt: Fixierung nach Carnoy, das Fixierungsgemisch von Bouin-Dubosq, das alkoholische Bleinitratgemisch nach Lillie und auch die von Williams and Jackson eingeführte Cetyl-Pyridinum-Formol-Fixierungslösung für saure Mucosaccharide. (Details zu diesen Verfahren: PEARSE [1961 und 1968], ROMEIS [1968] und KISZELY-POSALAKY [1964].)

Das in Paraplast eingebettete Material wurde auf einem Minot-Mikrotom geschnitten (Schnittdicke 4–7 μ) und anschließend gefärbt (Azanfärbung, Färbung nach Van Gieson, Goldner oder auch gewöhnliches saures Haemalaun nach P. Meyer).

Für feinere cytologische Studien empfiehlt sich die Semidünnschnitt-Technik: Man fixiert das in kleine Blöckchen geschnittene Drüsengewebe in einer Glutardialdehyd-Lösung (2,5 % Glutardialdehyd in 0,1 m Cacodylatpuffer/pH 7,3/Raumtemperatur/1 Stunde). Anschließend wird das Fixierungsgemisch ausgewaschen (0,1 m Cacodylatpuffer + 5 % Saccharose/pH 7,3/2 × 30 min). Die Nachfixierung in Osmiumtetroxyd (OsO_4 2 % in 0,2 m Cacodylatpuffer/pH 7,3/4° C/2 Std.) kann unter Umständen weggelassen werden. Nach dem Entwässern in einer Acetonreihe durchdringt man die Gewebsstücke mit einem Propylenoxyd-Epon-Gemisch. Eingebettet wird in Epon, welches 4 Tage lang bei 60° C auspolymerisieren muß. Dann werden die Drüsenstücke auf einem Ultramikrotom (z. B. Reichert Om U_2-Ultramikrotom) mit einem Glasmesser geschnitten. Die auf einem gewöhnlichen Objektträger aufgefangenen Schnitte von 0,5–2 μ Dicke können anschließend in einem Azur II-Methylenblaugemisch gefärbt werden.

c) Embryologie

Die im Käfig gefundenen Gelege wurden spätestens 24 Stunden nach Eiablage in einen klimatisierten Raum verbracht. Bei 28° C und 90 % Feuchtigkeit schlüpfen Würfel- und Ringelnattern stets nach 36 bis 37 Tagen.

Die Zeitspanne zwischen Eiablage und Fixierung der Embryonen kann uns wichtige Hinweise auf den Entwicklungszustand geben; die erhaltenen Daten sind jedoch nur dann brauchbar, wenn alle Eier genau gleichen Umweltsfaktoren (Temperatur und Feuchtigkeit) ausgesetzt waren. Es verbleibt somit nur eine

Möglichkeit, um die Embryonalstadien klar festzulegen: Jedes Stadium wird durch eine Reihe von typischen Differenzierungsmerkmalen charakterisiert – eine Methode, die auch schon KOCHVA (1963) verwendet hat.

d) Toxizitätsversuche

Der anatomische Bau des Giftapparats von *Natrix tessellata* läßt eine direkte Gewinnung des Giftes («Melken» der Giftdrüse) nicht zu. Es wurde deshalb ein spezielles Verfahren entwickelt:

1. Die Giftdrüse wird vorsichtig freigelegt und sofort durch Auftropfen von tiefgekühltem Petroläther (Trockeneis-Petroläther-Gemisch/–70° C) eingefroren.
2. Aus der serösen Partie der Giftdrüse werden Gewebsproben ausgestanzt.
3. Die Proben werden gesammelt und unter Zugabe von gekühltem Aqua bidest. (4° C) in einem Mikro-Homogenisator zerrieben.
4. Zum Sedimentieren der Zelltrümmer wird das Homogenat 10 Minuten lang bei 3000 Umdrehungen pro Minute zentrifugiert.
5. Die «Giftlösung» wird rasch eingefroren und während rund 24 Stunden lyophilisiert.

Durch Präparation von 12 Giftdrüsen erhielt ich 10,23 mg eines weißen, stark hygroskopischen Pulvers, das als Ausgangsmaterial für alle Giftversuche diente.

C. Lage und Funktion der Giftdrüse

Wie ich in der Einleitung erwähnte, wurden dem Giftdrüsensystem der aglyphen Nattern stets primitive Merkmale nachgesagt. Laut dieser Ansichten ergießt sich das Gift in die Mundhöhle und kann so unter Umständen auch in eine Wunde des Beutetiers gelangen. Ein derartiges System wäre tatsächlich primitiv zu nennen; zumindest müßte man in diesem Fall von einem unvollständigen Giftapparat sprechen. In Wirklichkeit besitzt die Würfelnatter (wie vermutlich auch weitere aglyphe «Giftnattern») ein Injektionssystem, das zwar lange nicht so wirkungsvoll ist wie dasjenige der Vipern, aber immerhin eine optimale Ausnutzung des produzierten Toxins erlaubt.

Präpariert man die Haut der Oberlippenregion vorsichtig weg, so wird das dem Oberkiefer entlang nach hinten verlaufende Band der Oberlippenspeicheldrüse (Glandula supralabialis) sichtbar. In den meisten Darstellungen endet diese Drüse auf Augenhöhe (siehe z. B. PHISALIX 1922); in Wirklichkeit zieht sie von der Prämaxillargegend bis zum Mandibulargelenk, wird jedoch im hintersten Drittel von der weit kräftiger gebauten Giftdrüse überlagert und zu einem schmalen Saum reduziert (Abb. 1). EGERER (1926), HAGER (1906) und ROSEN (1905) befassen sich mit der Giftdrüse aglypher Colubriden und versuchen ein Modell für die Mechanik der Giftdrüsenentleerung aufzuzeichnen. Da die Beobachtungen dieser drei Autoren zutreffen, erwähne ich nur jene Einzelheiten, die für das Verständnis der Giftdrüsenfunktion wichtig sind.

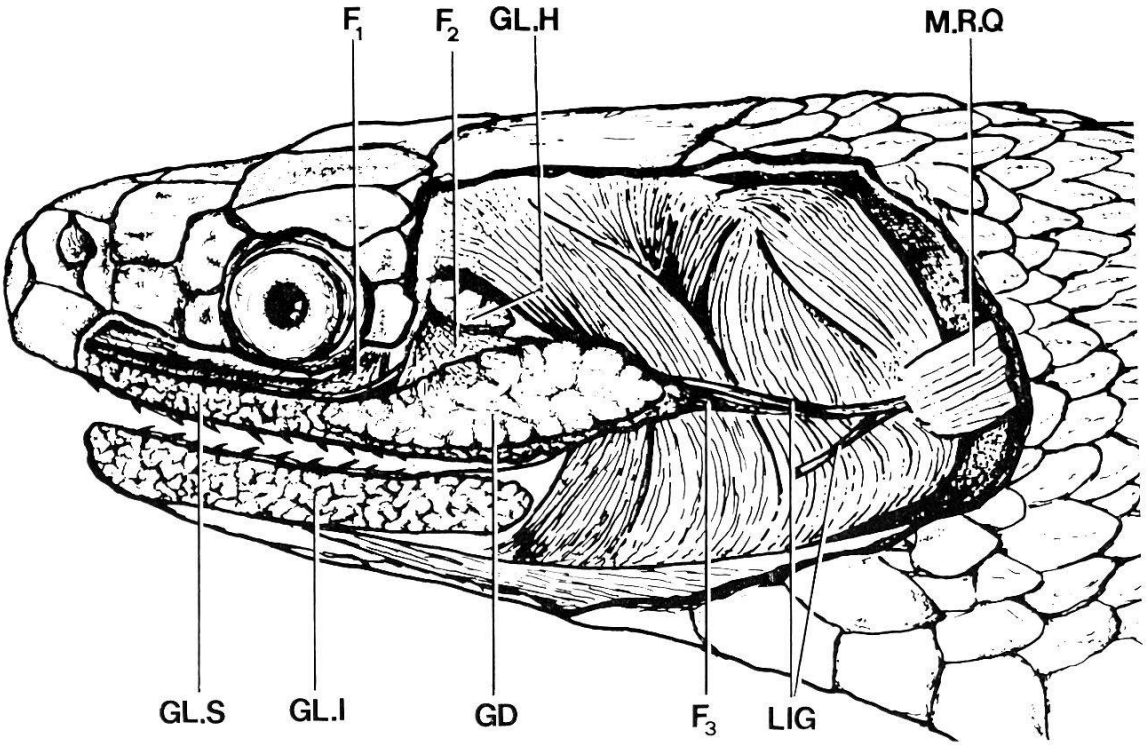

Abb. 1. Seitenansicht des Schädels. Adulte Würfelnatter. GL.S = Glandula supralabialis. GL.I = Glandula infralabialis. GD = Giftdrüse. GL.H = Hardersche Drüse (Nickhautdrüse). F_1, F_2, F_3 = bindegewebige Bänder (Aufhängevorrichtung der Giftdrüse). LIG = Ligamentum zygomaticum (Jochband). M.R.Q = Musculus retractor quadrati.

Die Giftdrüse ist mit einer lockeren Bindegewebslamelle an der Orbita fixiert (Abb. 1/F_1). Dicht daneben läuft eine Fascie (Abb. 1/F_2) vom Postfrontale an die obere Kante der Drüsenkapsel; ein weiterer Sehnenstrang (Abb. 1/F_3) zieht vom hinteren Ende der Drüsenkapsel gegen den Musculus retractor quadrati. Er wird von einem straffen, kollagenen Band überlagert, dem sogenannten Ligamentum zygomaticum. Dieses Jochband entspringt dem Musculus retractor quadrati. In seiner unmittelbaren Nähe gabelt es sich in zwei Teile auf. Eine Hälfte biegt nach außen gegen die Haut der Lippenregion, die andere verläuft an der medialen Seite der Giftdrüse, verbindet sich dort mit dem lockeren Bindegewebe, welches die Wand der Giftdrüse umgibt und inseriert schließlich an der Verbindungsstelle von Transversum (Ectoperygoid) und Maxillare.

Die Giftdrüse der proteroglyphen und solenoglyphen Schlangen verfügen über einen kräftig gebauten Drüsenmuskel. Er ist durchaus in der Lage, das Gift aus dem Drüsenlumen in den Ausführgang zu pressen. Dank dieser Muskelschicht können die Speikobras ihr Gift über weite Distanzen gegen den Feind sprühen (FREYVOGEL 1965). Eine derart wirksame Einrichtung fehlt bei den aglyphen und opisthoglyphen Colubriden. Das «Ausquetschen» der Giftdrüse ist deshalb anders gelöst worden: Beim Schlingakt tritt der Musculus retractor quadrati in

regelmäßigen Abständen in Aktion, wobei die am Muskel befestigten Bindegewebebänder (Jochband und Sehnenstrang, F_3) angespannt werden. Dadurch wird einerseits die Drüse in Längsrichtung angezogen und fixiert, anderseits bewirkt der an der Haut endende Teil des Ligamentums ein Anpressen der Haut gegen die Außenfläche der Giftdrüse. Die Drüse befindet sich damit in einer Art Presse, welche synchron zum Rhythmus der Kontraktion des Musculus retractor quadrati das Gift in den Ausführgang pumpt. Der äußerst kurze Ausführgang (Länge 2–5 mm) entspringt der Innenseite des vorderen Drüsenpols und mündet in einem speziellen Giftreservoir, in der sogenannten Zahntasche. Diese sackförmige Höhlung im Gaumenepithel ist eine Bildung der Zahnleisten der Oberkiefer. Die hintersten zwei Maxillarzähne brechen stets in dieses Giftreservoir durch.

Verschlingt die Würfelnatter ihre Beute, so wird diese früher oder später in den Wirkungsbereich der glatten, kegelförmigen «Giftzähne» gelangen. Die in der Zahntasche steckenden Zähne bohren sich bei Kontraktion der Bißmuskeln ein und setzen eine etwa 2–3 mm tiefe Wunde, in die sich der Giftvorrat entleert. Der Vorgang kann sich mehrfach wiederholen, bis die Giftdrüse erschöpft ist.

D. Toxizitätsversuche mit Würfelnatterngift

Daß aglyphe Nattern ein recht wirksames Gift produzieren können, stellten M. PHISALIX (1914) und M. PHISALIX & F. CAIUS (1916 und 1917) in mehreren Arbeiten fest. Diese Abhandlungen beschreiben zwar eingehend die Wirkung der Gifte, über die Menge des applizierten Drüsenextraktes können wir jedoch nichts erfahren. Um einen Anhaltspunkt über die Stärke und Wirkung zu erhalten, injizierte ich eine Reihe genau bekannter Giftmengen. Der Drüsenextrakt wurde an weißen Mäusen [1] getestet.

(Toxingewinnung: Siehe Material und Methoden.)

Die Serie zeigt, daß Würfelnattern über ein proteolytisch wirksames Sekret verfügen. Die stets anzutreffenden massiven Haemorrhagien beweisen, daß dieses Toxin zusätzlich zum nekrotisierenden Effekt auch noch die Gerinnungsfähigkeit des Blutes beeinflußt. Es muß somit in die Kategorie der haemorrhagisch und nekrotisch wirksamen Gifte eingereiht werden.

Intravenöse Injektionen in eine Schwanzvene erzeugen bei der Versuchsmaus eine rasche Immobilisierung durch Schockwirkung (Exitus nach 2–3 Minuten). Als speziell wirksam erwies sich eine Dosis von 25–30 μ/g Maus.

---

[1] Maus-Stamm: NMRI, Ivanovas-Kisslegg.

Tabelle 1. Intraperitoneale Injektion von lyophysisiertem Giftdrüsenextrakt

Dosis in 0,1 ml Physiol. NaCl	Maus Nummer	Gewicht	Dosis γ/g Maus	Bemerkungen
705 γ	Nr. 1	27 g	26,2 γ/g	Ex. nach 36 min Haemorrhagien
	Nr. 2	28 g	25,22 γ/g	Ex. nach 23 min Haemorrhagien
353 γ	Nr. 3	24 g	14,7 γ/g	Ex. nach 3½ h Leberblutungen
	Nr. 4	25 g	14,1 γ/g	Ex. nach 2½ h Haemorrhagien
177 γ	Nr. 5	22 g	8,05 γ/g	Ex. nach ca. 3 Tagen
	Nr. 6	28 g	6,3 γ/g	Ex. nach ca. 2½ Tag.
88 γ	Nr. 7	27 g	3,26 γ/g	überlebt
	Nr. 8	23 g	3,82 γ/g	überlebt

Ex. = Exitus.

Bei der Sektion konnten immer Lungenblutungen festgestellt werden, wobei öfters auch die ganze Mundhöhle mit blutigem Schaum gefüllt war.

Subcutan injiziertes Gift wirkt wesentlich langsamer, zeigt aber die nekrotisierende Wirkung des Giftes besonders deutlich. In der Umgebung der Einstichstelle wird die Muskulatur meist stark nekrotisch, was auch die vielfach aufgetretenen Lähmungserscheinungen an Extremitäten erklärt.

E. Embryologie

Stadium 1 / 2 Tage nach Eiablage

Das Schmelzorgan des Eizahns ist vorhanden. In der Mesenchymverdichtung über der Eizahnanlage differenzieren sich die ersten Knochenbälkchen des Praemaxillare. Palatinum, Pterygoid und Transversum (Ectopterygoid) erscheinen als feine Knochenbälkchen im Bereich des Mundhöhlendaches. Das Maxillare fehlt noch. Es findet sich lediglich eine Mesenchymverdichtung über der lateralen Zahnleiste. Dem Meckelschen Knorpel lagern sich die knöchernen Elemente des Unterkiefers in Form von dünnen Knochenschalen an. Die Hypophysenanlage steht noch mit dem Mundepithel in Verbindung.

Entwicklung der Giftdrüse

Zur Zeit der Eiablage ist der Embryo schon weit entwickelt. Eine Giftdrüsenanlage können wir noch nicht erkennen. Erst einen Tag später finden wir am hinteren Ende der lateralen Zahnleisten eine

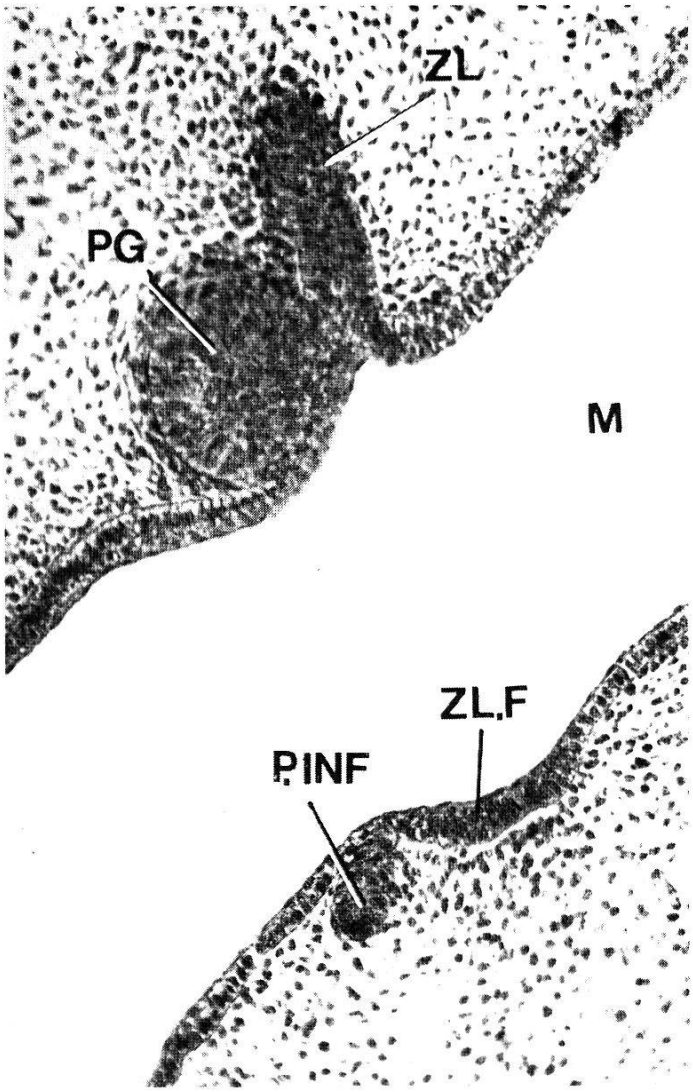

Abb. 2. Stadium 1 (2 Tage nach Eiablage). Querschnitt (320 ×). An den Zahnleisten von Ober- und Unterkiefer differenzieren sich die ersten Drüsenanlagen. ZL = Zahnleiste. ZL.F = Zahnleistenfeld. PG = Primordium der Giftdrüse. P.INF = Anlage eines Einzeldrüschens der Unterlippenspeicheldrüse. M = Mundhöhle.

charakteristische Epithelknospe (Abb. 2). An der Außenseite der Zahnleistenbasis entsteht eine kugelförmige Epithelproliferation, die einen Durchmesser von circa 0,1 mm aufweist. Dieser Zellverband, das Primordium der Giftdrüse, ist bereits nach einem typischen Muster gebaut. Im Innern findet man plasmaarme Zellen, deren kugelförmige Kerne oft mehrere Nucleoli aufweisen. Die häufig anzutreffenden Mitosen zeigen, daß hier ein reges Zellteilungswachstum im Gange ist, welches für das Auswachsen der Anlage ins umgebende Mesenchym sorgt. In der Randzone sind die Zellen zu einem lückenlosen Verband vereinigt. Oft sind die Kerne dieser «Mantelzellen» langgestreckt, wobei sich die Längsachse in radiärer Richtung anordnet. Rings um die Drüsenanlage schmiegt sich ein dünnschichtiges Tapetum von abgeplatteten Mesenchymzellen an, welche feinste Faserstrukturen abscheiden.

Auf Abb. 2 können wir eine weitere interessante Beobachtung an-

stellen. Nicht nur die Zahnleiste des Oberkiefers verfügt über eine solche Epithelsprossung, sondern auch am Unterkiefer entsteht eine analoge Anlage. Außen, am Rand des Zahnleistenfeldes, dringt eine weitere Epithelknospe ins umgebende Mesenchym ein. Auch sie entspringt der Zahnleistenbasis. Obschon diese Drüsenanlage ein muköses Drüschen bildet, das in die Glandula infralabialis (Unterlippendrüse) aufgenommen wird, ist sie für die Evolutionstheorie der Giftdrüsen von großer Bedeutung. Ich werde in der «Diskussion» meiner Arbeitsergebnisse auf diesen Sachverhalt zurückkommen.

Stadium 2 / 13 Tage nach Eiablage

Die vorhin erwähnten Elemente des Oberkiefer-Gaumen-Apparates werden durch das Erscheinen der Maxillare vervollständigt. An den Zahnleisten treten die Schmelzorgane in Form von deutlich abgegrenzten Epithelwucherungen auf. Die Elemente der Gehirnkapsel differenzieren sich: Die paarig angelegten Parietalia und Frontalia umfangen das Gehirn als feine Knochenlamellen. In der Ethmoidalregion liegen die paarig angelegten Vomeres und die beiden Septomaxillare. Diese Deckknochen lagern sich dem Jacobson'schen Organ lose an. Die Hypophysenanlage hat ihre Verbindung zum Munddach verloren.

Entwicklung der Giftdrüse

Die ursprünglich kugelförmige Drüsenanlage hat sich zu einem langgezogenen Epithelstrang differenziert. Von der Zahnleiste ausgehend, wächst der Drüsenstamm längs des Lippenrandes schräg aufwärts (Abb. 3), biegt dann nach hinten und stößt gegen den Mundwinkel vor (Abb. 4). Verfolgt man das Drüsenprimordium von seinem Ursprungsort bis in den Endabschnitt, so stellt man fest, daß der Epithelstrang bereits typische, für den weiteren Verlauf der Entwicklung wichtige Differenzierungen durchlaufen hat.

Der von der Zahnleiste labialwärts nach außen ziehende Teil zeigt keine auffallenden Eigenschaften. Im Zentrum finden wir langgestreckte Zellen, die einen lockeren Verband bilden. Die Hauptachse der abgeplatteten Zellkerne richtet sich nach dem Längsverlauf der Drüsenanlage aus. Wieder wird die Außenschicht von Mantelzellen gebildet, die durch aus dem «Mark» entwachsende Zellen laufend Nachschub erhalten. Das angrenzende Mesenchym hat eine Hüllschicht geformt, die nicht mehr so straff erscheint, wie dies zu Beginn der Drüsenentwicklung der Fall war (vergleiche Stadium 1).

Anders liegen die Verhältnisse im horizontalen, parallel zum Lippenrand verlaufenden Teilstück. Im vorderen Bereich haben sich die Zellen in auffälliger Art gruppiert. Wieder erkennen wir die Einteilung in einen zentralen Markbereich und in eine Mantelzellschicht. Abb. 4

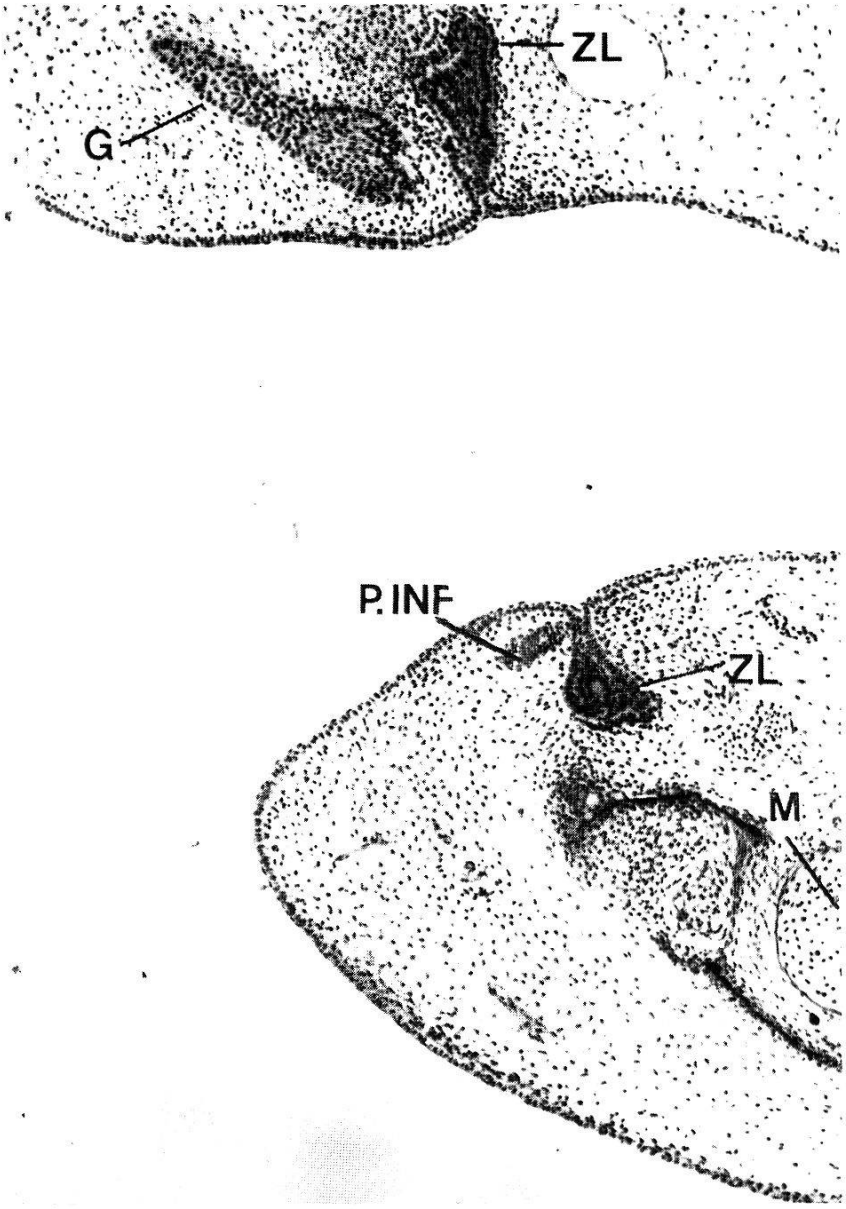

Abb. 3. Stadium 2 (13 Tage nach Eiablage). Querschnitt (95 ×). Die Giftdrüsenanlage dringt als massives Epithelrohr ins umliegende Mesenchym ein. Aufsteigendes Teilstück, das später zum Ausführungsgang umgebaut wird. G = Giftdrüsenanlage. ZL = Zahnleiste. P.INF = Anlage des Unterlippendrüschens. M = Meckelscher Knorpel,

stellt einen Querschnitt durch diese Region dar. Deutlich sehen wir hier den von oben gegen die Drüsenanlage vorwachsenden Ast des Nervus trigeminus (vergleiche TAUB 1966). Der Mantelbezirk baut sich nicht mehr aus einer homogenen Zellschicht auf. An der dorsalen und ventralen Außenkante ist der Mantel eindeutig verdickt. Hier, von diesen Leisten ausgehend, sprossen in den folgenden Tagen Knospen aus, die den Drüsenkörper entstehen lassen. Diese Erscheinung ist in der proximalen Region am weitesten fortgeschritten.

Stadium 3 / 21 Tage nach der Eiablage

Bei diesem Stadium sind sämtliche Knochenelemente des Schädels vorhanden. Die Nasalia erstrecken sich tief in den Raum zwischen den

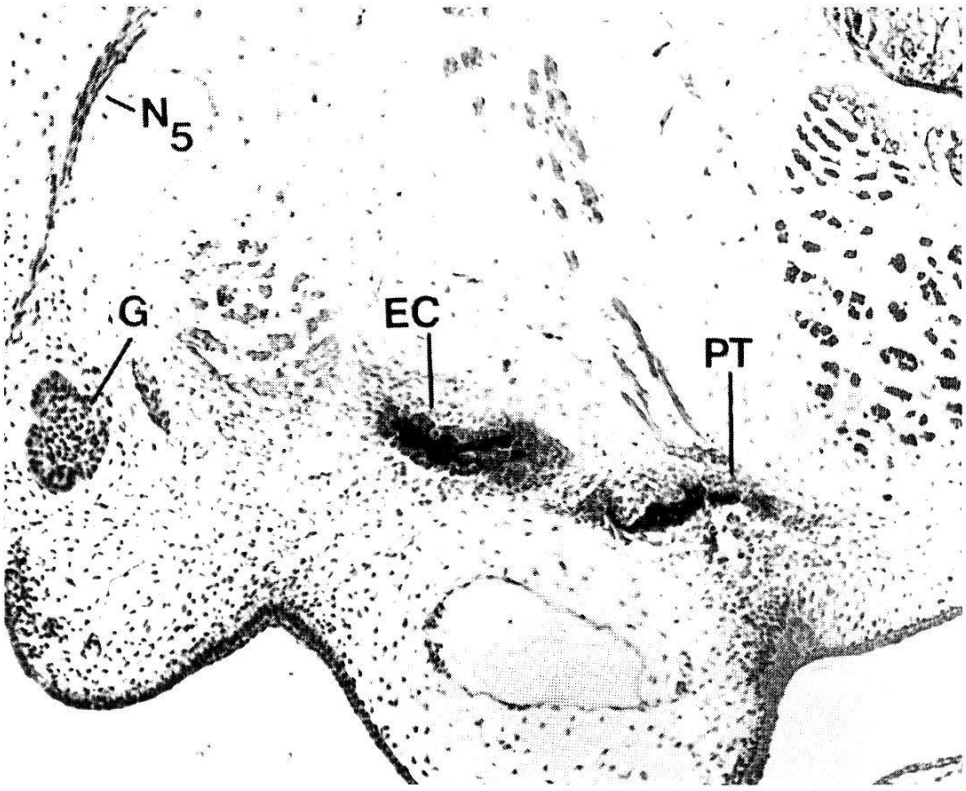

Abb. 4. Gleiches Stadium wie Abb. 3. Querschnitt (100 ×). Das parallel zum Lippenrand verlaufende Teilstück bildet die sogenannte Stammachse, die durch Epithelknospung den Drüsenkörper aufbaut. G = Giftdrüsenanlage. N_5 = Ramus maxillaris des Nervus trigeminus. EC = Ectopterygoid. PT = Pterygoid.

beiden Nasenkapseln. Die Vomeres und Septomaxillaria bilden eine feste Kapsel um das Jacobson'sche Organ. Die Praefrontalia, Frontalia und Postfrontalia sind vorhanden. Das Parasphenoid differenziert sich zwischen den Trabeculae cranii. Die Frontalia und Parietalia umschließen die Hirnbasis. Eine knöcherne Schädeldecke fehlt noch. Die Anlagen der Infra- und Supralabialdrüsen dringen als massive, teilweise schon gabelig verzweigte Epithelstränge ins Mesenchym ein. Die Schmelzorgane der Zahnanlagen werden funktionsfähig.

Entwicklung der Giftdrüse

Der bei Stadium 2 erwähnte Anteil des Epithelstranges, welcher entlang der Oberlippe verläuft, hat mit dem Aufbau des Drüsenparenchyms begonnen. Wie ich bereits früher beschrieb (Gygax 1968), wird die Gestalt der Drüse durch den freien, zur Verfügung stehenden Raum beeinflußt. Außen grenzt die Anlage der «Duvernoy's gland» an die Haut der Lippenregion. An der Innenseite bilden verschiedene Muskelbündel eine Barriere, die eine Ausbreitung der Drüsenanlage verunmöglicht. Diese räumlichen Verhältnisse beeinflussen die weiteren Entwicklungsprozesse.

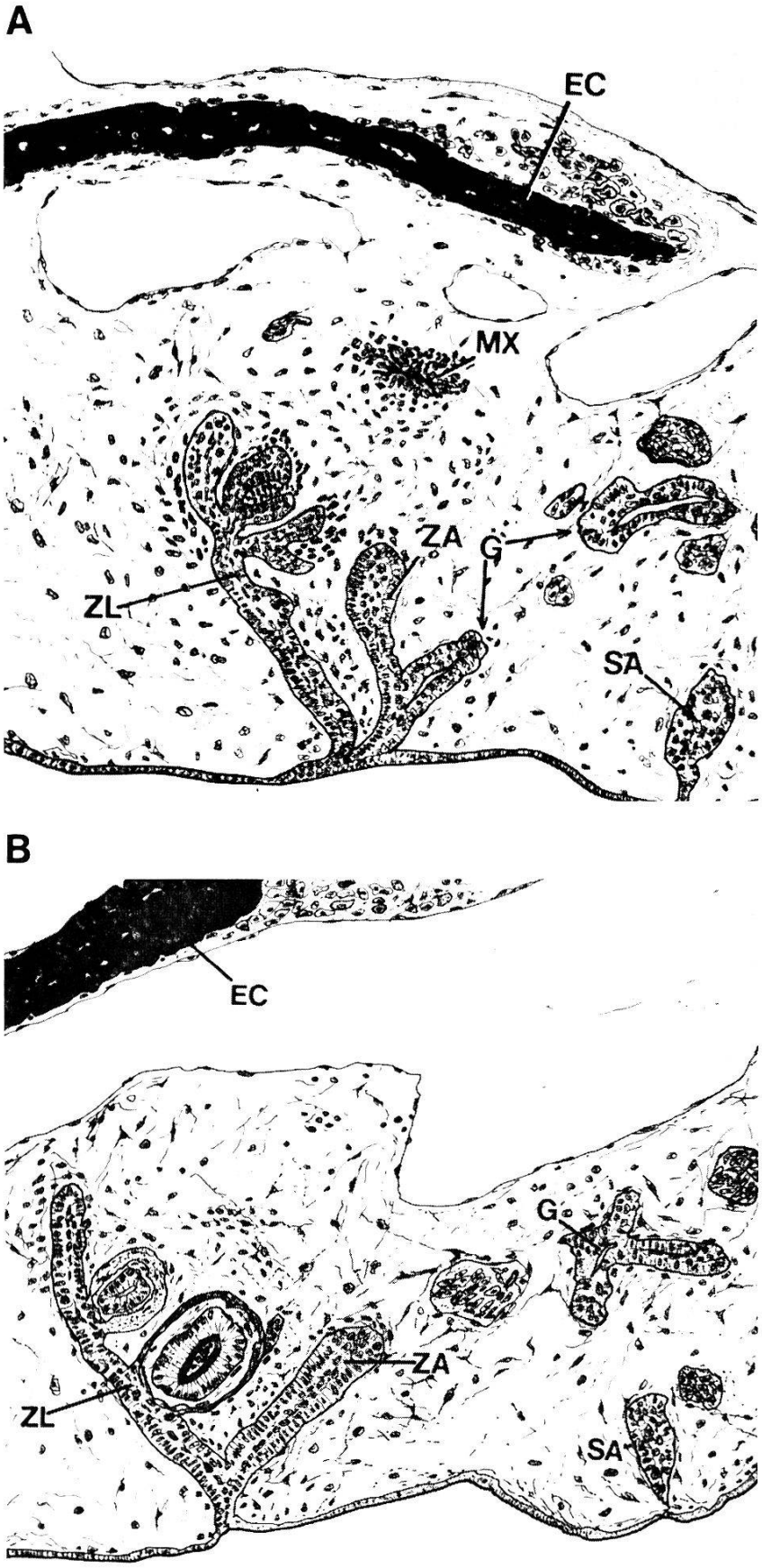

Abb. 5 A und *B*. Stadium 3 (21 Tage nach Eiablage). Querschnitt durch Zahntaschenanlage. Schnittebene von Abb. 5 B etwa 1 mm hinter Abb. 5 A. (Skizze mit Zeichentubus, Wild, ca. 100 ×). G = Giftdrüsenanlage. ZA = Zahntaschenanlage. SA = Anlage eines Supralabialdrüschens. EC = Ectopterygoid. ZL = Zahnleiste. MX = Maxillare.

Der vom Mundepithel nach oben aufsteigende Teil des Drüsenprimordiums ist zu einem hohlen, mehrschichtigen Rohr geworden. Wachstumsbewegungen, teilweise auch Zerfall von zentralständigen Zellen, haben diese Lage geschaffen. In der horizontal nach hinten ziehenden Drüsenachse entstand durch den Abbau der Markschicht eine Lichtung. Aus der Mantelschicht sprossen in radiärer Richtung Epithelknospen aus. Dabei fällt auf, daß der vordere Bereich des Drüsenstammes einen eindeutigen Entwicklungsvorsprung aufweist. Das Auswachsen dieser Epithelsprosse ist ja bereits viel früher (Stadium 2) durch jene Verdickung in der Mantelzellschicht vorbereitet worden. Während in der dorsoventralen Richtung die Anlagen nach einem monopodialen Verzweigungstyp auswachsen, gabeln sich die übrigen Epithelsprosse schon in unmittelbarer Achsennähe dichotom auf. Auch vom caudalen Ende des Drüsenstammes ziehen Epithelknospungen in die Tiefe. Sie sind weniger verzweigt und bauen später bei der adulten Schlange einen besonders hoch entwickelten, rein serösen Bezirk auf.

Interessant sind die Veränderungen, die sich am hinteren Ende der Zahnleiste vollzogen haben. Ausgehend von der Ursprungsstelle des Giftdrüsenprimordiums entsteht an der Außenkante der Zahnleistenbasis eine Epithelleiste (Abb. 5 A und 5 B), welche sich zur Zahntaschenanlage differenziert.

Entwicklung der Supralabialdrüse

Die Glandula supralabialis des Adulttieres besteht aus vielen mukösen Einzeldrüschen (vergleiche auch: TAUB 1966, LEYDIG 1873, HAGER 1906 und EGERER 1926). Diese Drüschen münden alle mit einem eigenen Gang in eine Mundschleimhautfalte. Beim vorliegenden Stadium sind die Anlagen der Oberlippendrüse zum erstenmal zu beobachten. Aus dem Mundepithel entstammende Epithelzapfen ordnen sich in einer regelmäßig gegliederten Reihe hintereinander an. Einzelne tragen am freien Ende eine kolbenförmige Spitze. An anderen Stellen teilt sich dieser Kolben bereits in fingerförmige Gabelungen auf. Im benachbarten Mesenchymgewebe entstehen praekollagene Fasern, welche die «Drüsenbäumchen» lose einspinnen. Dort wo die Giftdrüse entsteht, sind die Verhältnisse etwas anders gelagert. Anstelle von Epithelbäumchen trifft man hier nur wenig entwickelte Epithelknospen an. Offensichtlich äußert sich die Umgebung der Giftdrüsenanlage in einer ausgeprägten Repression der Entwicklungsgeschwindigkeit der Supralabialdrüschen.

Stadium 4 / 26 Tage nach der Eiablage

Die knöcherne Schädelkapsel festigt sich. Das Hirndach ist immer noch ohne Knochendecke. Der Meckelsche Knorpel wird von kräftigen

Knochenmanschetten umschlossen. In den Ausführungsgängen von Infra- und Supralabialdrüsen weiten sich die Lumina. Die basalen Schmelzglocken der Zahnleiste verfügen über fertig ausgebildete Zähne.

Entwicklung der Giftdrüse

Stadium 4 ist durch ein starkes Volumenwachstum des Drüsenkörpers und die Bildung einer bindegewebigen Drüsenkapsel gekennzeichnet. Die von der zentralen Stammachse wegziehenden, mehrfach verzweigten Epithelstränge wachsen vermehrt in die Länge. Abb. 6 zeigt uns einen Querschnitt durch die Drüsenanlage. Deutlich zu sehen ist der zentralständige Sammelkanal (interlobulärer Gang), welcher aus der

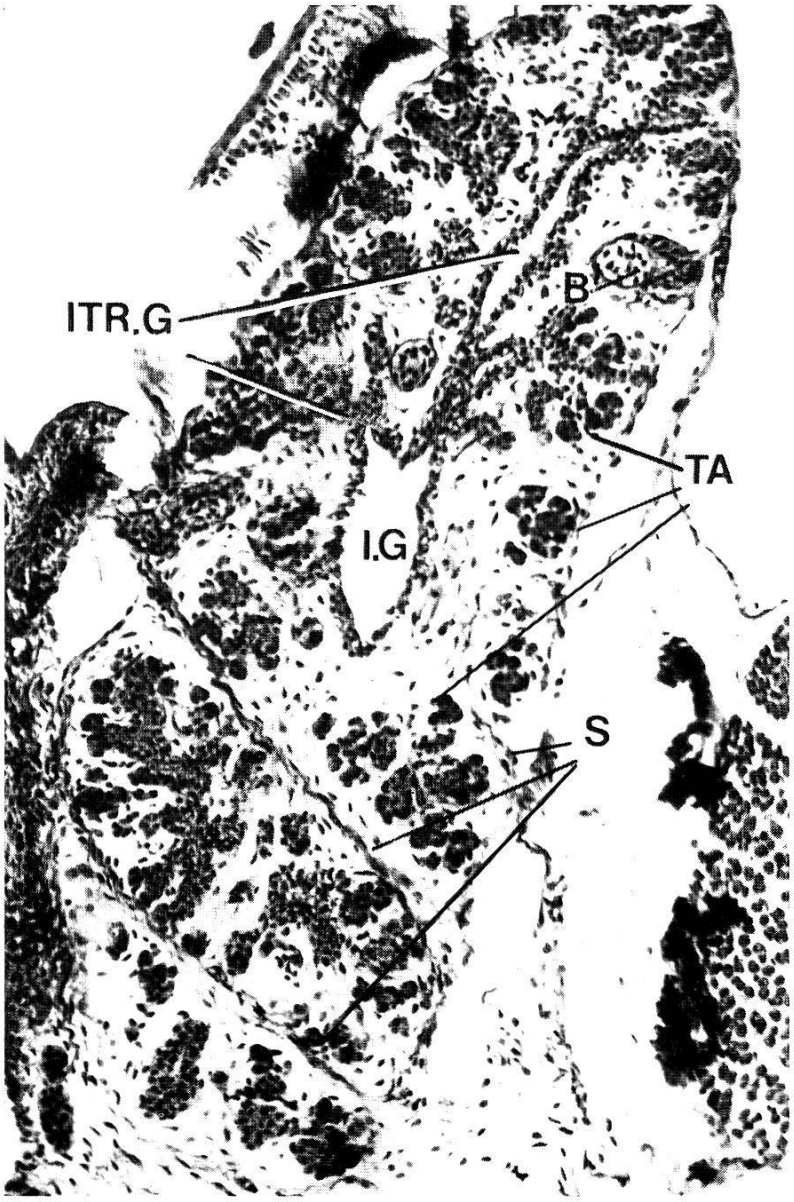

Abb. 6. Stadium 4 (26 Tage nach Eiablage) (125 ×). Querschnitt durch den Zentralbezirk der Giftdrüsenanlage). I.G = interlobulärer Gang. TA = Anlagen der Tubuli. ITR.G = intralobulärer Gang. S = kollagene Septen. B = Blutgefäße.

waagrecht nach hinten ziehenden Stammachse entstanden ist. Die nach oben verlaufende Hauptachse eines Drüsenläppchens (intralobulärer Gang) besitzt ebenfalls schon ein gut sichtbares Lumen. (Bei der funktionsfähigen Drüse wird sie das Sekret der Tubuli sammeln und dem interlobulären Gang zuleiten.)

Außerhalb der dorsoventralen Achse aufgebaute Drüsenlobuli haben einen viel kürzeren Sammelkanal. In Abb. 6 ist der dichotome Verzweigungstyp jener Bezirke besonders gut ersichtlich. Wie schon erwähnt, findet jetzt ein ausgeprägtes Streckenwachstum der Epithelstränge statt, woraus schließlich das Drüsenparenchym entsteht. Die früher noch überwiegende Gabelungstendenz ist zu diesem Zeitpunkt erloschen.

Aus der Zahntaschenanlage hat sich eine breit gebaute Epithelplatte formiert, die, der Außenkante der Zahnleistenbasis entlangziehend, vom Ausführungsgang bis ans hintere Ende der Zahnleiste verläuft. Bemerkenswert erscheint mir, daß an verschiedenen Stellen zwischen Zahntaschenanlage und den ältesten Zahnanlagen eine Wechselwirkung zu bestehen scheint. Die meistentwickelten Zahnanlagen bewegen sich gegen die Zahntasche hin, als ob sie von ihr angezogen würden. Andererseits entstehen auf der Zahntasche Epithelproliferationen in Richtung der anrückenden Zähnchen. Die ältesten Zähnchen wandern, von den beiden Schmelzepithelien umhüllt, gegen das Munddach vor. Vom äußeren Schmelzepithel wuchern stempelartige Epithelaustreibungen in Richtung der Zahntaschenanlage. Damit tritt zum erstenmal eine Affinität der Zahnanlage zur Zahntasche zutage.

Von der Drüsenkapsel auswachsende Bindegewebssepten isolieren die einzelnen Drüsenläppchen voneinander. Das innerhalb der Drüsenkapsel verbleibende Mesenchym beginnt mit der Bildung eines schwammartigen Zellreticulums, welches später einmal das lockere Bindegewebe zwischen den sekretbereitenden Einheiten der Drüsen abgeben wird. In dieses lockere Maschenwerk dringen Blutgefäße ein, wobei die entlang des interlobulären Ganges verlaufenden besonders deutlich hervortreten.

Entwicklung der Supralabialdrüse

Die Supralabialdrüse hat ihren Entwicklungsrückstand weitgehend wettgemacht. Im «Drüsenbäumchen», das mit seinem Stamm im Mundepithel wurzelt, entstehen in der vorhin noch soliden Drüsenanlage durch Dehiszenz die ersten Lichtungen. Dieser Vorgang erfolgt zuerst im Stamm des «Bäumchens», im Ausführungsgang. Eine Bindegewebshülle faßt die einzelnen Drüschen zum großen Drüsenkomplex zusammen, der uns unter dem Namen Glandula supralabialis oder Oberlippendrüse bekannt ist.

Stadium 5 / 31 Tage nach der Eiablage

Die knöchernen Elemente des Schlangenschädels haben sich verfestigt. Dieser Vorgang betrifft besonders den Oberkiefer-Gaumen-Apparat. Die Hirnkapsel ist bis auf eine Lücke in der Temporalregion vollständig geschlossen.

Entwicklung der Giftdrüse

Der Umbau der massiven Epithelstränge in Hohlrohre hat auch auf die peripheren Drüsenbereiche übergegriffen. Durch Auflösung der zentralen Zellmassen entstehen mehrschichtige Rohre, die primären Tubuli. An vielen Orten ist dieser Prozeß schon weitergeschritten und hat die mehrschichtigen Gebilde zu einschichtigen, funktionsbereiten Tubuli werden lassen. Wie dieser Umwandlungsprozeß im einzelnen abläuft, ist schwer zu sagen. Offenbar beteiligen sich dabei Wachstumsprozesse, die zu Verschiebungen und Umlagerungen der Epithelzellen führen. Die einschichtige Auskleidung der Hohlröhrchen besteht aus einem niederen, kubischen Epithel mit großen, beinahe den gesamten Zellraum ausfüllenden Kernen von kugeliger Gestalt. Einzelne Zellen schmiegen sich flach an die Basalmembran an. Ihre Kerne sind kleiner, chromatindichter, und deutlich abgeplattet. Sie verharren gewissermaßen in einem «embryonalen Zustand» und bilden so die Ersatzzellen. Drüsenkapsel und Septen (Trabeculae) liegen als kräftige, kollagene Hüllen vor und lassen die Aufteilung des Drüsenkörpers in Läppchen gut erkennen. Im interlobulären Raum differenziert sich das retikuläre Bindegewebe, welches als feines Maschenwerk die Tubuli umhüllt. Die Sammelgänge der Lobuli und der zentrale Ausführungsgang zeichnen sich durch besonders weite Lumina aus. Von diesem Zeitpunkt an liegt – zumindest in morphologischer Hinsicht – eine funktionsbereite Gestalt der Drüse vor.

Entwicklung der Glandula supralabialis

Die Epithelien der Supralabialdrüse bestehen aus einer einschichtigen Lage niederprismatischer Zellen. Im Unterschied zur Giftdrüse können wir hier in vielen Zellen – besonders deutlich läßt sich dies in den Ausführungsgängen beobachten – eine beginnende Sekretproduktion wahrnehmen. Die Glandula supralabialis ist damit einige Zeit früher in die Arbeitsphase eingetreten als die Giftdrüse. Die Entwicklungszeit der Oberlippendrüse ist um rund ein Drittel kürzer als die der Giftdrüse. Diese Tatsache läßt sich durch den komplizierten Bau der «Duvernoy's gland» erklären und beweist auch, daß die Giftdrüse nicht aus der Glandula supralabialis entstanden sein kann.

Stadium 6 / 35 Tage nach der Eiablage

Der Embryo, der unmittelbar vor dem Schlüpfakt steht, ist vollständig ausgebildet. Die letzten Lücken des knöchernen Neurocraniums haben sich geschlossen. Der Embryo zeigt nun typische Aktivitätsphasen.

Das Epithel der Tubuli ist in allen Teilen der Drüse einschichtig und funktionsfähig geworden. PAS-positive Substanzen, die bei adulten Würfelnattern in den vordersten Drüsenläppchen und im Gangsystem anzutreffen sind, konnten aber noch nicht nachgewiesen werden. Das im distalen Anteil des interlobulären Ganges gelegene Epithel zeigt bereits zerfallende Zellen, die ins freie Drüsenlumen auswandern. In den Zellen der serösen Tubuli stapelt sich reichlich Sekret. Ihre kugeligen Kerne liegen abgedrängt an der Zellbasis. Im caudalen Bereich der Drüse findet man öfters ganze Tubuli, deren Epithelien markante Merkmale aufweisen: Die Kerne dieser Zellen bestehen nur noch aus Bruchstücken; eine Kernmembran existiert nicht mehr. Wie es zu diesem atypischen Verhalten der sonst rein merokrinen Drüsenteile kommt, kann nur vermutet werden. Holokrine Sekretion findet man auch in der Giftdrüse des adulten Tieres, nur ist diese Sekretionsart auf den caudalen Teil des interlobulären Ganges beschränkt. Einzelne überalterte Epithelzellen in serösen Läppchen werden immer wieder aus dem Verband ausbrechen und zerfallen (vergleiche EGERER 1926 und WOLTER 1924). Möglicherweise stellt die Atrophie ganzer Sekretionseinheiten eine Art Abbau ungünstig angelegter Drüsenteile dar. Ein Beweis für diese Hypothese existiert nicht.

Stadium 7 / 36 Tage nach Eiablage

In der «Duvernoy's gland» geht der Kernzerfall des Drüsenepithels weiter und greift nun auch auf die mehr zentral gelegenen Anteile des interlobulären Ganges über. Die Ganglichtung ist dicht mit Sekret gefüllt, in dem Kernbruchstücke vorkommen. Das Sekret der Drüse füllt die Mundhöhle und mischt sich dort mit demjenigen der ebenfalls sezernierenden Glandula supralabialis.

Stadium 8 / 37 Tage – Frisch geschlüpftes Jungtier

Die während des Schlüpfaktes anzutreffende «Sekretausschüttung» hat das Drüsenepithel weitgehend erschöpft. Unmittelbar danach fixierte Tiere weisen deshalb auch besondere Drüsenverhältnisse auf. Dort wo sich Zellen von der Basalmembran gelöst haben (holokrine Sekretion), also vor allem in der mittleren und hinteren Partie des interlobulären Ganges, beginnen die Ersatzzellen (Matrixzellen) mit der Reparatur des Epithels. Vereinzelt finden wir Mitosen; der ganze Ausführungskanal ist von einem flachen Plattenepithel ausgekleidet, das diesen Matrixzellen entstammt. Ich möchte an dieser Stelle die Regenerations-

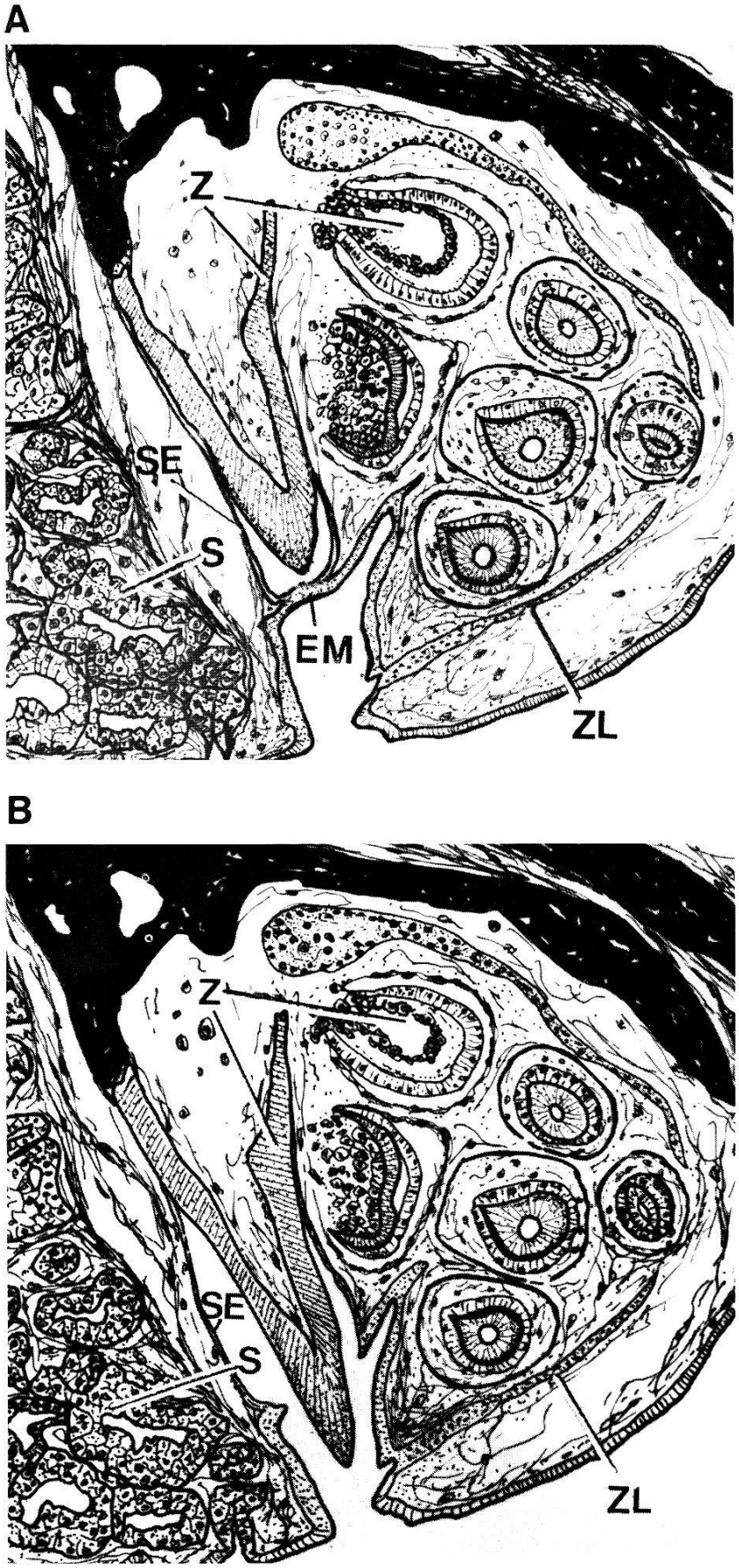

Abb. 7 A und *B*. Schematische Darstellung der Vorgänge beim Durchbruch in die Zahntasche. (Skizze mit Zeichentubus, Wild, ca. 120 ×.) Z = Zahn. ZL = Zahnleiste. S = Supralabialdrüse. EM = Epithelmauer. SE = Schmelzepithel der auswachsenden Zahnanlage.

erscheinungen nicht weiter erörtern, da eine Epithelregeneration auch bei der adulten Giftdrüse eine wichtige Rolle spielt und dort eingehend behandelt wird.

Erwähnenswert sind noch gewisse Besonderheiten des Giftapparates. Dieser hat in den letzten Tagen vor dem Schlüpfen seine endgültige Form erhalten. Wie erwähnt, taucht am 21. Tag nach Eiablage am caudalen Ende der Oberkieferzahnleisten die Zahntaschenanlage auf. Diese Epithelmauer hat kurz vor dem Schlüpfakt die Gestalt grundlegend geändert: Ausgehend von der basalen Region zerfallen die im Innern gelegenen Zellen und lassen so das Giftreservoir, die Zahntasche, entstehen.

Die funktionsfähig gewordenen Zähne brechen normalerweise an der Zahnleistenbasis in die Mundhöhle durch (vergleiche TOMES 1875, WOERDEMANN 1919 a und b sowie 1921 a und b), doch die letzten beiden Zähne des Oberkiefers treten mit der Zahntasche in Beziehung. Das Schmelzepithel dieser Zahnanlagen gelangt durch fortschreitendes Längenwachstum der Zähnchen in Kontakt mit dem Zahntaschenepithel (Abb. 7 A und B), wobei die beiden Epithelien verschmelzen. Schließlich degeneriert die gemeinsam aufgebaute Epithelmauer, und der Zahn stößt mit seiner Spitze ins Lumen der Tasche vor. Dabei wird die Höhlung der Zahntasche durch die Zahnscheide des «Giftzahns», eine aus dem Schmelzepithel entstehende Einrichtung (Abb. 7 B), noch beträchtlich erweitert.

Der Giftapparat von *Natrix tessellata* zeichnet sich nicht nur durch die Differenzierung einer Giftdrüse aus, sondern er besitzt zusätzlich ein ihm angepaßtes Injektionssystem.

Folgende Schemaskizze (Abb. 7 C und D) veranschaulicht das Funktionieren des Giftapparates. Ohne Vorhandensein von hohlen Giftzähnen wirkt er als Injektionssystem, indem aus der Zahntasche durch Druck das Gift in die vom Zahn gebohrte Wunde gepreßt wird.

F. Histologie

Histologie der Glandula supralabialis

Bei den aglyphen Nattern und auch bei den meisten opisthoglyphen Schlangen bilden Oberlippenspeicheldrüse und Giftdrüse ein zusammenhängendes Drüsenband; bei den höher entwickelten Giftschlangen sind die beiden Drüsenanlagen deutlich voneinander getrennt. Die Zusammenfassung des Oberlippendrüsenkomplexes erfolgt sekundär durch Einschluß beider Drüsenpartien in eine bindegewebige Kapsel. Die Glandula supralabialis setzt sich aus vielen gleichartig gebauten Einzeldrüschen zusammen, die durch eine Bindegewebskapsel zum Speichel-

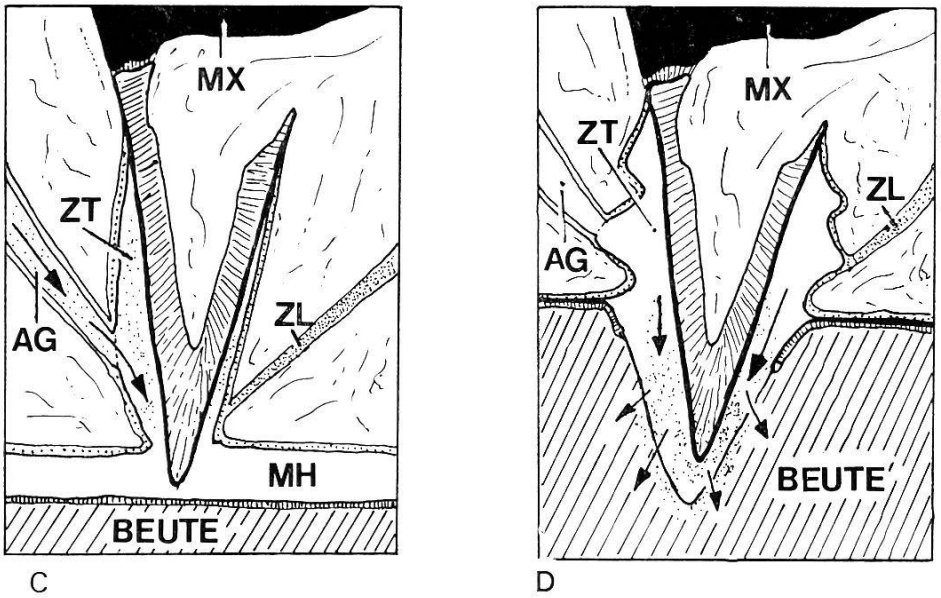

Abb. 7 C und *D*. Funktionsweise des Giftapparates von *Natrix tessellata*. Schema. (Vergleiche auch Abb. 7 A und B). Abb. 7 C: der Jochbandmechanismus pumpt das Gift in die Zahntasche. Abb. 7 D: beim Eindringen der «Giftzähne» wird die Zahntasche zusammengepreßt, wodurch sich das Toxin unter Druck in die Wunde ergießt. AG = Ausführungsgang. BEUTE = Haut des Beutetieres. MH = Mundhöhle. MX = Maxillare. Z = Zahn. ZL = Zahnleiste. ZT = Zahntasche mit Gift. → Strömungsrichtung des Giftes.

drüsenkomplex vereinigt werden. Für das Verständnis von Feinbau und Funktion genügt die Beschreibung der Histologie eines einzelnen solchen Drüschens. Ausgehend vom Mundepithel zieht der Ausführungsgang labialwärts gegen den Lippenrand. Die an seinem distalen Ende entspringenden, sekretbereitenden Tubuli gabeln sich mehrfach auf. Kollagene Septen, die von der Drüsenhülle aus gegen das Zentrum vorstoßen, teilen den Drüsenkörper in einzelne Lobuli auf. Hier verlaufen die Tubuli in spiraligen Windungen, wobei sie sich mehrfach verästeln in Sekretröhrchen zweiter, dritter und gar vierter Ordnung. Abb. 8, ein Semidünnschnitt (1 μ) durch diese Region, läßt die Anordnung dieser Elemente erkennen. Nebst dem Drüsenparenchym zeigt die Mikroaufnahme auch noch das Maschenwerk des lockeren, intralobulären Bindegewebes, das den Raum zwischen den Epithelien ausfüllt. In diesem bindegewebigen Netzwerk verlaufen größere und kleinere Blutgefäße, die für einen gleichmäßigen Material- und Gastransport sorgen. Größe und Anzahl der Gefäße lassen vermuten, daß diese Drüse außerordentlich stoffwechselaktiv sein muß. Wir finden auch Nervenfasern, die von der Drüsenkapsel oder den Bindegewebssepten her in den Zellverband einmünden und die dem Ramus maxillaris des Nervus trigeminus entstammen.

Betrachten wir die sekretbereitenden Tubuli etwas genauer. Die Glandula supralabialis muß als rein muköse, kontinuierlich tätige Drüse bezeichnet werden. Nebst ruhenden, inaktiven Epithelbezirken finden

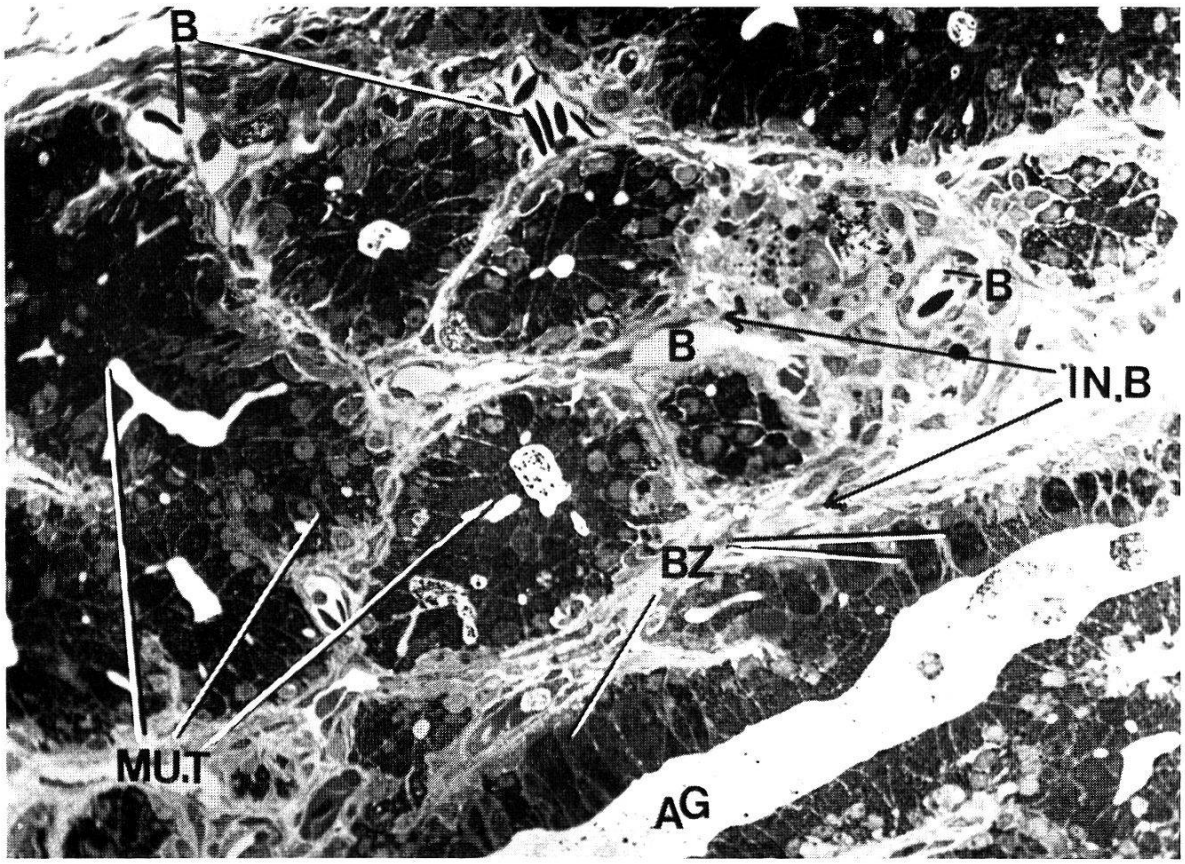

Abb. 8. Supralabialdrüse. Semidünnschnitt (1 μ), quer (90 ×). AG = Ausführungsgang. BZ = Becherzellen. B = Blutgefäße. IN.B = intralobuläres Bindegewebe. MU.T = muköse Drüsenschläuche.

wir stets Orte mit reger Sekretausschüttung. EGERER (1926) glaubte, daß die Extrusion des Sekrets merokrin erfolgen müsse. In Wirklichkeit liegt hier ein klarer Fall von holokriner Sekretausschüttung vor (Abb. 9). Reife, sekretbeladene Zellen lösen sich vom zwei- bis dreischichtigen Tubulusepithel ab und gelangen ins angrenzende Lumen. Der kugelige Kern dieser Zellen ist noch lange Zeit danach sichtbar; nach seinem Zerfall tritt das Sekret in Form feiner, scheibenförmiger Granula aus dem Zellkörper aus, wobei ein auseinanderbrechendes, netzförmiges Grundplasma übrigbleibt. Das Ablösen solcher reifer Zellen scheint durch die darunterliegenden Epithelschichten eingeleitet worden zu sein. Diese Außenschicht – sie grenzt unmittelbar an die Basalmembran an – wird von sogenannten Matrix- oder Ersatzzellen gebildet. Da ein geschlossener Zellverband vorliegt, darf man von einem Stratum germinativum sprechen, dem typischen Merkmal holokriner Drüsen. Unmittelbar nach dieser Sekretausschüttung deuten zahlreiche Mitosen auf raschen Ersatz durch Tochterzellen hin, wobei wiederum ein Teil als Stammzellen für die nächste Regenerationsphase zurückbleibt. Ruhende Ersatzzellen besitzen einen kleinen, meist langgezogenen Kern, der sich mit basischen Kernfarbstoffen gleichmäßig stark anfärbt. Teilungsbereite Matrixzellen fallen durch Kernvolumenwachstum und Auflockerung

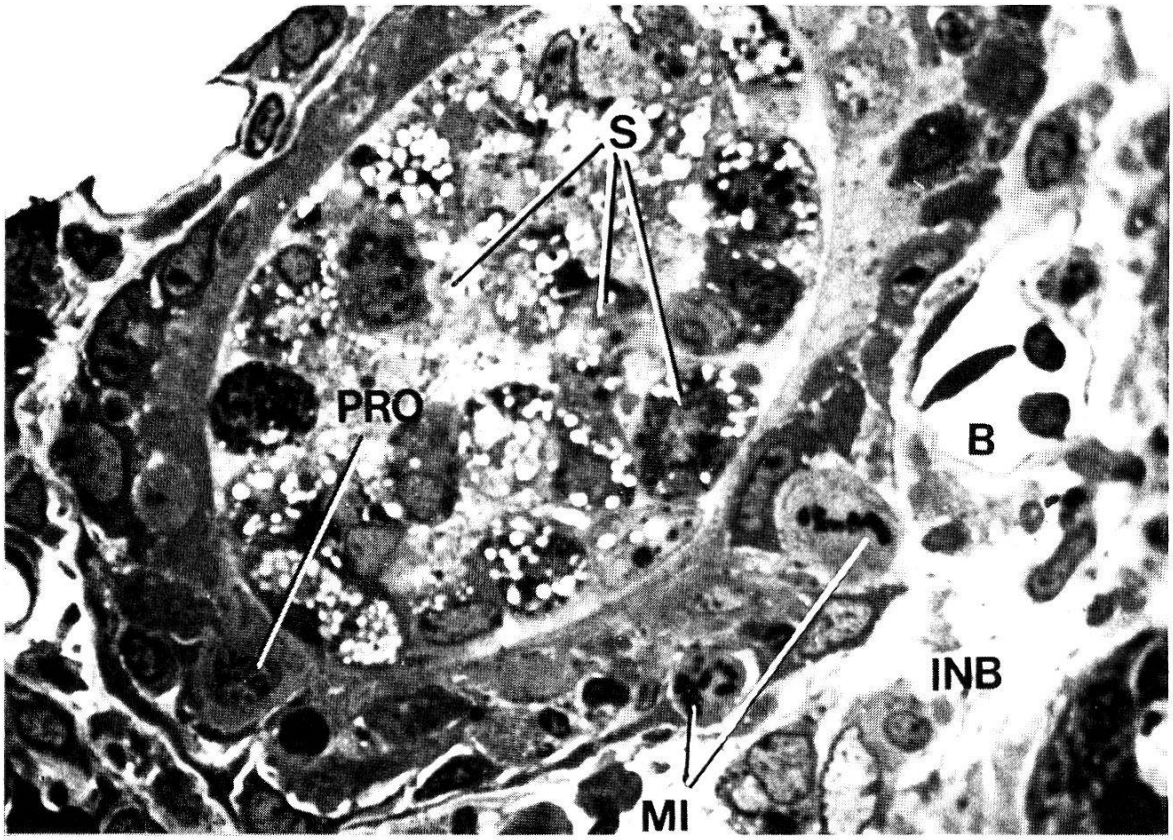

Abb. 9. Glandula supralabialis. Semidünnschnitt (1 μ) (950 ×). Mitosen im Stratum germinativum eines aktiven Tubulus. MI = Mitosen. PRO = Prophase. B = Blutgefäße. IN.B = intralobuläres Bindegewebe. S = holokrines Sekret mit Zelltrümmern.

des Chromatins auf. Im Augenblick, wo der Kern der Ersatzzelle in die ersten Phasen der Zellteilung eintritt (Prophase, Metaphase), löst sich meist auch die darüber liegende, sekretbeladene Zelle vom Epithelverband ab (Abb. 9). Sekretausschüttung und Zellersatz sind offensichtlich gekoppelte Vorgänge.

Ersatzvorgänge sind öfter falsch interpretiert worden. So hat z. B. M. PHISALIX (1922) jene Ersatzzellschicht durchaus erkannt. Sie jedoch als serösen Anteil der Glandula supralabialis beschrieben. Es muß deutlich vermerkt werden, daß sowohl bei der Ringelnatter als auch bei der Würfelnatter in der Glandula supralabialis keine serösen Elemente anzutreffen sind. Die Oberlippenspeicheldrüse ist eine rein muköse, holokrin sezernierende Drüse (vergleiche auch Histochemie).

Das produzierte Sekret fließt durch die Tubuli abwärts in den Ausführungsgang. Er sammelt den Speichel und leitet ihn nach außen in die Mundhöhle. Dieses Sammelrohr fällt durch sein weites Lumen sofort auf (Abb. 8). Ausbildung. Epithelauskleidung und Sekretionstätigkeit sind anders als bei den angrenzenden Tubuli: Histochemisch kann gezeigt werden, daß die Epithelien des Ausführungsganges geringe Mengen eines mukösen Stoffes ausscheiden, der die dem Lumen zugewandte Zelloberfläche als dünne Schicht überzieht. Die Speichel-

sekretion erfolgt merokrin. Nur noch selten tritt eine einzelne Zelle oder eine Gruppe von drei bis vier Zellen aus dem Epithelverband aus. Ob es sich dabei um ein Abstoßen degenerierender Drüsenzellen oder um holokrine Sekretion handelt, läßt sich hier nicht entscheiden. Ersatzzellen sind wohl noch vorhanden, sie bilden jedoch kein Stratum germinativum mehr, sondern schmiegen sich einzeln oder in kleinen Gruppen der Basallamelle an.

Nebst dem bereits bekannten Zelltyp, der sich durch hochprismatische Gestalt und basalständige, kugelige Kerne auszeichnet, findet man auch eine zweite Zellsorte. Die bauchige, krugförmige Gestalt und der basalständige, plattgedrückte Kern erinnern uns an eine Becherzelle (Abb. 8).

Histologischer Bau der Giftdrüse

«Lage und Funktion des Giftapparats» sind in Kapitel C behandelt worden. Nachtragend möchte ich ergänzen, daß die kollagene Drüsenkapsel (Dicke 15–30 μ) ventral und lateral zahlreiche lockere Bindegewebsfasern zur Haut aussendet. Diese Aufhängung läßt relativ große Spalträume frei, deren Gesamtheit von EGERER (1926) als Lymphraum bezeichnet wird.

Der Drüsenkörper gliedert sich in folgende Abschnitte:
A. Ausführungsgang.
B. Interlobulärer Gang (zentraler Sammelgang).
C. Intralobulärer Gang.
D. Muköse Tubuli, seröse Tubuli.

Zwischen diesen Drüsenepithelien liegt retikuläres Bindegewebe, das aus Mesenchymzellen entstanden ist. In dieser Schicht (Abb. 10 und 11) verlaufen auch die nutritiven Gefäße und die Nervenfasern des Ramus maxillaris (V_2) des Nervus trigeminus (KOCHVA 1963, TAUB 1966, LUEDICKE 1962).

Die Epithelien der inaktiven Giftdrüse

Im Unterschied zur Glandula supralabialis ist die Giftdrüse eine periodisch aktive Drüse. Während die Speicheldrüse kontinuierlich Sekret bereitet und ausschüttet, können wir bei der «Duvernoy's gland» alternierend Aktivitäts- und Ruhephasen beobachten. Die Sekretausschüttung der Giftdrüse ist mit dem Beuteerwerb direkt gekoppelt. Durch den Schlingakt werden die Drüsenepithelien dazu angeregt, ihr intrazellulär gestapeltes Sekret auszuschütten. Unmittelbar an die Extrusion anschließend folgt eine neue Sekretbildungsphase, die schon nach 2–3 Tagen beendet wird. Die Drüsenepithelien haben damit den

Sekretvorrat wieder ergänzt und sind erneut in die Ruhephase eingetreten.

Prinzipiell lassen sich also zwei Stadien der Drüsenaktivität unterscheiden:

1. Eine lang andauernde Ruhe- beziehungsweise Bereitschaftsphase, die durch intrazelluläre Sekretstapelung gekennzeichnet wird.

2. Eine auf wenige Stunden beschränkte Aktivitätsphase, während der die Zellen das gelagerte Sekret abgeben und anschließend die Erneuerung des Sekretvorrats vornehmen.

Ausführungsgang, interlobulärer Gang und intralobulärer Gang

Abb. 10 zeigt den Aufbau des Drüsenkörpers. Gut erkennbar sind die mehrfach verzweigten Tubuli der verschiedenen Drüsenläppchen, die ihr Sekret in die weiten intralobulären Gänge abgeben. Sie führen das gesammelte Material dem interlobulärem Gang zu, der als zentrales Hohlrohr den Drüsenkörper durchzieht und vorne direkt in den Ausführungsgang übergeht.

Die Wandung der Drüsengänge (intralobuläre Gänge, interlobulärer Gang und Ausführungsgang) besteht aus einem einschichtigen hochprismatischen Epithel, das sich aus folgenden Zellsorten aufbaut:

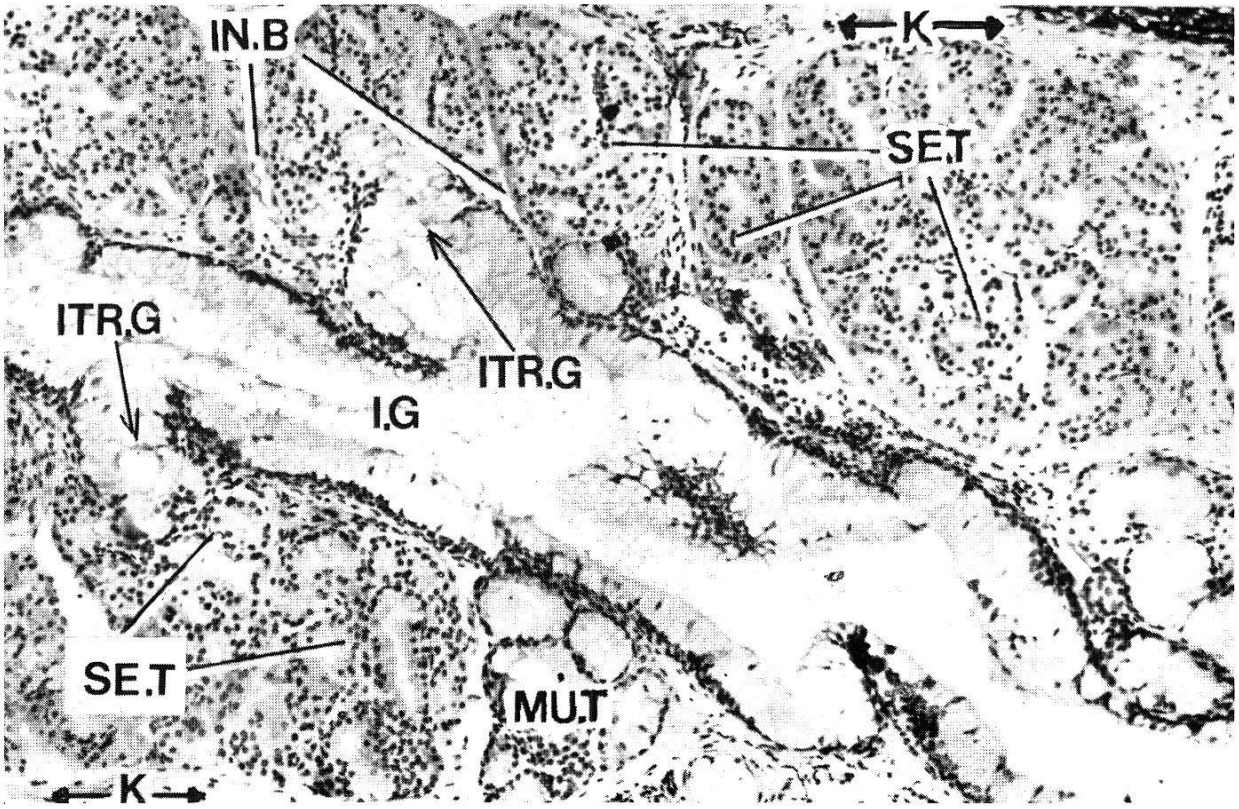

Abb. 10. Ausschnitt aus dem distalen Bezirk der Giftdrüse. Sagitalschnitt (110 ×). I.G = interlobulärer Gang. ITR.G = intralobulärer Gang. MU.T = muköse Tubuli. SE.T = seröse Tubuli. K = kollagene Drüsenhülle. IN.B = intralobuläres Bindegewebe.

1. Muköses Gangepithel.
2. Ersatzzellen (Matrixzellen/horizontal cells).

Ihr dicht strukturierter abgeplatteter Kern liegt unmittelbar über der Basalmembran. Das den gesamten Zellraum ausfüllende Sekret scheint in einem netzförmigen Grundplasma zu liegen und läßt sich mit den üblichen Übersichtsfärbungen kaum darstellen. In Semidünnschnitten zeigt es sich, daß die mukösen Sekrete in Form dicht gepackter Granula vorliegen. Elektronenoptische Untersuchungen beweisen, daß die dem Ganglumen zugewandte freie Zelloberfläche einen Mikrovillisaum trägt. Im Grundplasma zwischen den Granula findet man reichlich glattes endoplasmatisches Retikulum, während in der Umgebung des Zellkerns Mitochondrien und ein schwach entwickelter Golgi-Apparat anzutreffen sind.

Im Unterschied zu den serösen Zellen der Giftdrüse findet man in den Ausführungsgängen einzelne Elemente, die in der «inaktiven Phase» Sekret ausschütten. Aus der Zelloberfläche treten Schleimkörnchen ins Ganglumen über und verquellen dort zu einem dünnen Belag, der die Oberfläche der umliegenden Zellen gleichmäßig überzieht. Mit der Extrusion des Sekrets nimmt der Zellturgor rasch ab. Durch den von Nachbarzellen ausgeübten Druck werden die seitlichen Wände zusammengepreßt.

Interessante Formwechsel sind am Zellkern festzustellen. Der ursprünglich plattgedrückte Kern nimmt kurzfristig kugelige Gestalt an, wird dann aber durch den seitlichen Druck so deformiert, daß die Längsachse des langgezogenen Kerns diesmal senkrecht zur Basalmembran steht. Er löst sich von der Basis ab, wandert aus seiner ursprünglichen Lage aus und kommt schließlich in die Apikalregion der keilförmig zusammengepreßten Zellen zu liegen. Ihre Verteilung ist charakteristisch. In intralobulären Gängen trifft man sie selten an, im Ausführungsgang treten sie jedoch gehäuft auf.

Nebst diesen Zellsorten findet man noch einen zweiten weit unauffälligeren Zelltyp. Unmittelbar der Basalmembran anliegend, in den Winkeln zwischen den basalen Abschnitten der Gangzellen, liegen einzeln oder auch in kleinen Grüppchen Zellen, die über einen horizontal ausgerichteten Kern (horizontal cells) verfügen. Wie wir später sehen werden, können sie durch mitotische Teilung ausfallende Zellen oder Zellbezirke ersetzen. Der Ausdruck «Ersatzzellen» scheint mir deshalb zutreffender als die etwas neutrale Bezeichnung «Matrixzellen» oder «horizontal cells».

Muköse und seröse Tubuli

Obschon der größte Teil des Drüsenparenchyms aus serösen Tubuli besteht, treffen wir im vorderen Drittel der Giftdrüse gemischt mukös-

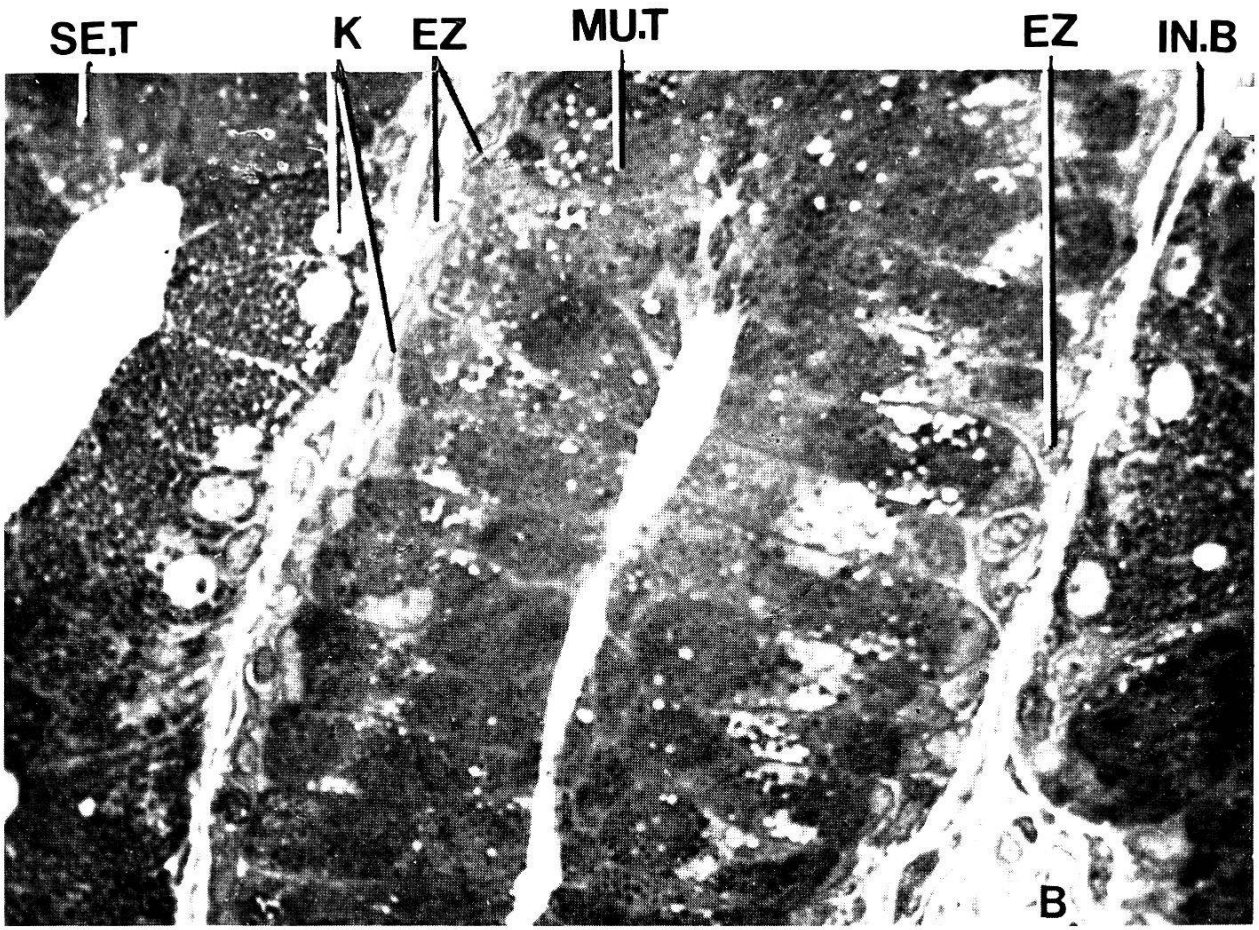

Abb. 11. Muköse und seröse Tubuli der Giftdrüse. Semidünnschnitt (1 μ). Übersicht (850 ×). MU.T = muköse Tubuli. SE.T = seröse Tubuli. K = Zellkerne. EZ = Ersatzzellen. B = Blutgefäße. IN.B = intralobuläres Bindegewebe.

seröse Epithelien an. Im proximalen Abschnitt des Drüsenkörpers liegen einzelne Drüsenläppchen, die von rein mukösen Tubuli aufgebaut werden. EGERER (1926) hat diesen Bezirk mit der accessorischen Drüse der Viperiden homologisiert. Lage, Form und Embryonalentwicklung dieser beiden Strukturen sind aber derart verschieden, daß ein solcher Vergleich kaum berechtigt sein dürfte.

Die mukösen Zellen der Tubuli sind mit den Epithelzellen der Drüsengänge identisch; Ersatzzellen sind vorhanden (vergleiche Abb. 11 und 12).

Interessanter als diese «Speichelzellen» sind die serösen Epithelzellen, welche für die Produktion des toxischen Sekrets verantwortlich sind. Wie wir der Abb. 11 entnehmen können, ist der Innenraum der serösen Zellen mit kleinsten Sekretgranula vollgestopft. Die Stapelung der Sekrete erfolgt intrazellulär (!); das Sekretionsprodukt wird erst im Augenblick des Schlingaktes (aktive Phase) ins Drüsenlumen abgegeben.

Das histologische Bild der aktiven Giftdrüse

Jede Aktivierung der Drüsenzellen verursacht eine Reihe von drastischen Veränderungen, die zeitlich so rasch auftreten, daß die Analyse

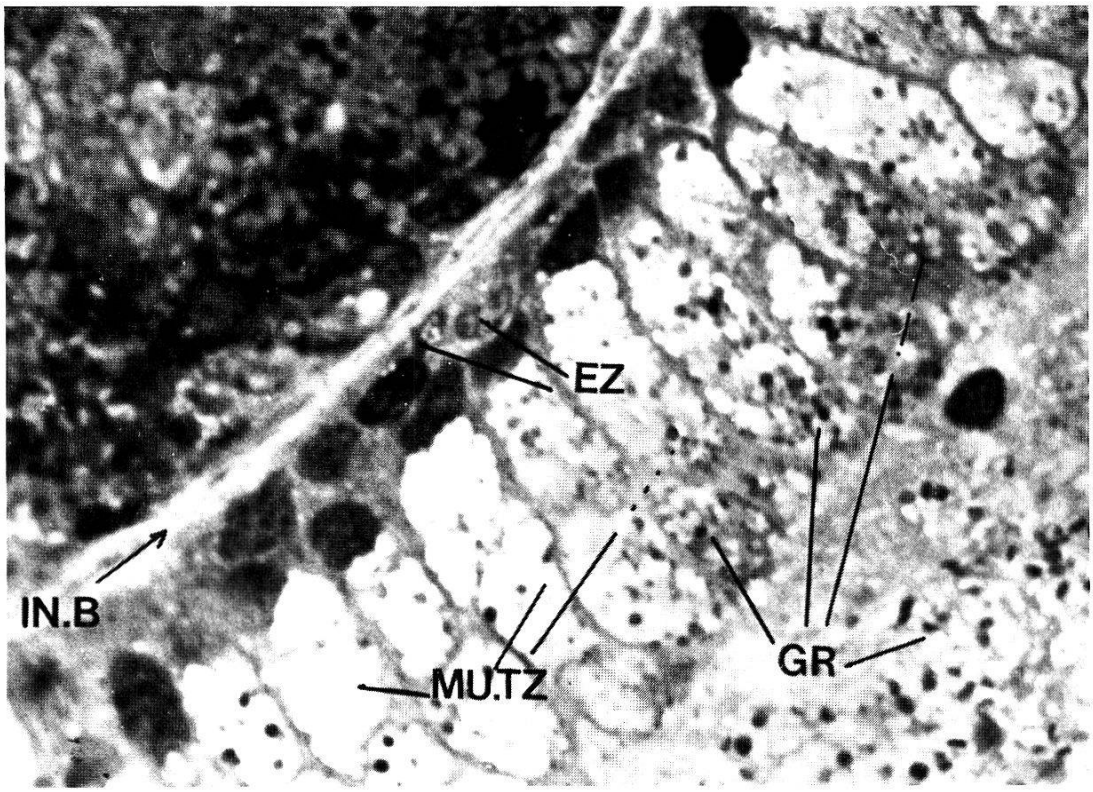

Abb. 12. Ausschnitt aus einem aktivierten mukösen Tubulusbezirk. Semidünnschnitt (1 μ) (1000 ×). MU.TZ = muköse Tubulizellen. EZ = Ersatzzellen. GR = Sekretgranula. IN.B = intralobuläres Bindegewebe.

der einzelnen Sekretionsphasen dadurch erschwert wird. Im wesentlichen bieten sich zwei verschiedenartige Methoden an, die, miteinander kombiniert, gute Resultate liefern:

1. Fütterungsversuch.
2. Künstliche Stimulierung der Drüsenepithelien.

Die erste Methode hat den Vorteil, auf einem normalen biologischen Vorgang zu beruhen. Sie ist jedoch zeitraubend und liefert meist Resultate, die kaum reproduzierbar sind. Das Verfahren besteht darin, das Versuchstier aus dem Zuchtkäfig zu entfernen und während etwa drei bis vier Wochen isoliert zu halten (ohne Futter, aber mit Wasser). Nach dieser Hungerperiode bietet man der Schlange ihre gewohnte Nahrung an, die meist sofort angenommen wird. Der Schlingakt bewirkt automatisch eine rege Sekretausschüttung.

Zur künstlichen Stimulierung des Drüsenepithels verabreicht man 1–2 ml einer 3% Pilocarpinlösung und regt so die Sekretabgabe an. Diese Technik hat folgende Vorteile: keine lange Vorbereitungsphase und reproduzierbare Versuchsergebnisse. Ein Vergleich mit den Resultaten des biologischen Verfahrens zeigt, daß durch die künstliche Stimulierung keine Veränderungen am Drüsenepithel auftreten, die nicht auch bei normalen Sekretionsprozessen zu registrieren wären.

Circa 20 Minuten nach der Pilocarpininjektion beginnt die Schlange kauende Schluckbewegungen auszuführen. Histologische Präparate zei-

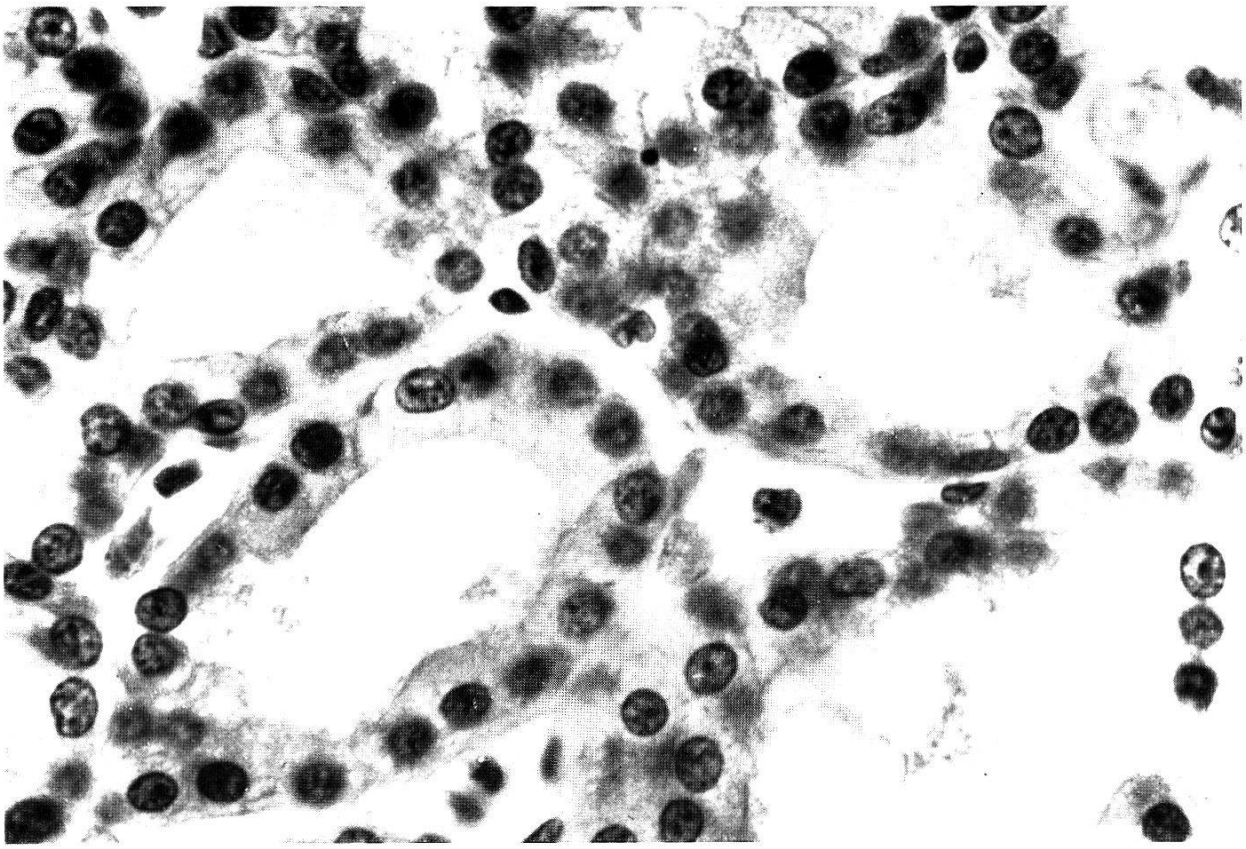

Abb. 13. Giftdrüse. Querschnitt (720 ×). Seröse Tubuli, 1½ Stunden nach Pilocarpinreizung.

gen, daß sämtliche Drüsenepithelien aktiviert worden sind. Aus den Zellen der serösen Tubuli tritt das toxische Sekret ins Ganglumen über (merokrine Sekretion). Gleichzeitig verändern sich Lage und Form des Kerns. Er vergrößert sich – offensichtlich handelt es sich um eine funktionelle Kernschwellung – und als weiteres Zeichen für die Erhöhung der Stoffwechseltätigkeit lockert sich das ursprünglich kompakt wirkende Chromatin des Ruhekerns in feine granulöse Strukturen auf (Abb. 13).

Auch in den mukösen Tubuli läuft die Sekretausschwemmung an. Die Abgabe erfolgt merokrin, wobei die hochprismatischen Zellen isoprismatische Gestalt annehmen (Abb. 11 und 12). Gelangen die Sekretgranula in die Ganglichtung, so verquellen sie zu einer amorphen Sekretschicht.

Die Epithelien der verschiedenen Sammelgänge reagieren ebenfalls auf die Pilocarpinreizung. Während die mukösen Elemente der intralobulären Gänge sich gleich verhalten wie die Zellen der mukösen Tubuli, treten im interlobulären Gang außergewöhnliche Veränderungen auf. Der größte Teil des Gangepithels gibt das Sekret auf merokrine Art ab. Im hinteren Drittel tauchen massenhaft Zellen auf, die durch Zytoplasmazerfall das gestapelte Sekret freigeben. Erstaunlicherweise findet also nebst merokriner auch noch holokrine Sekretion statt.

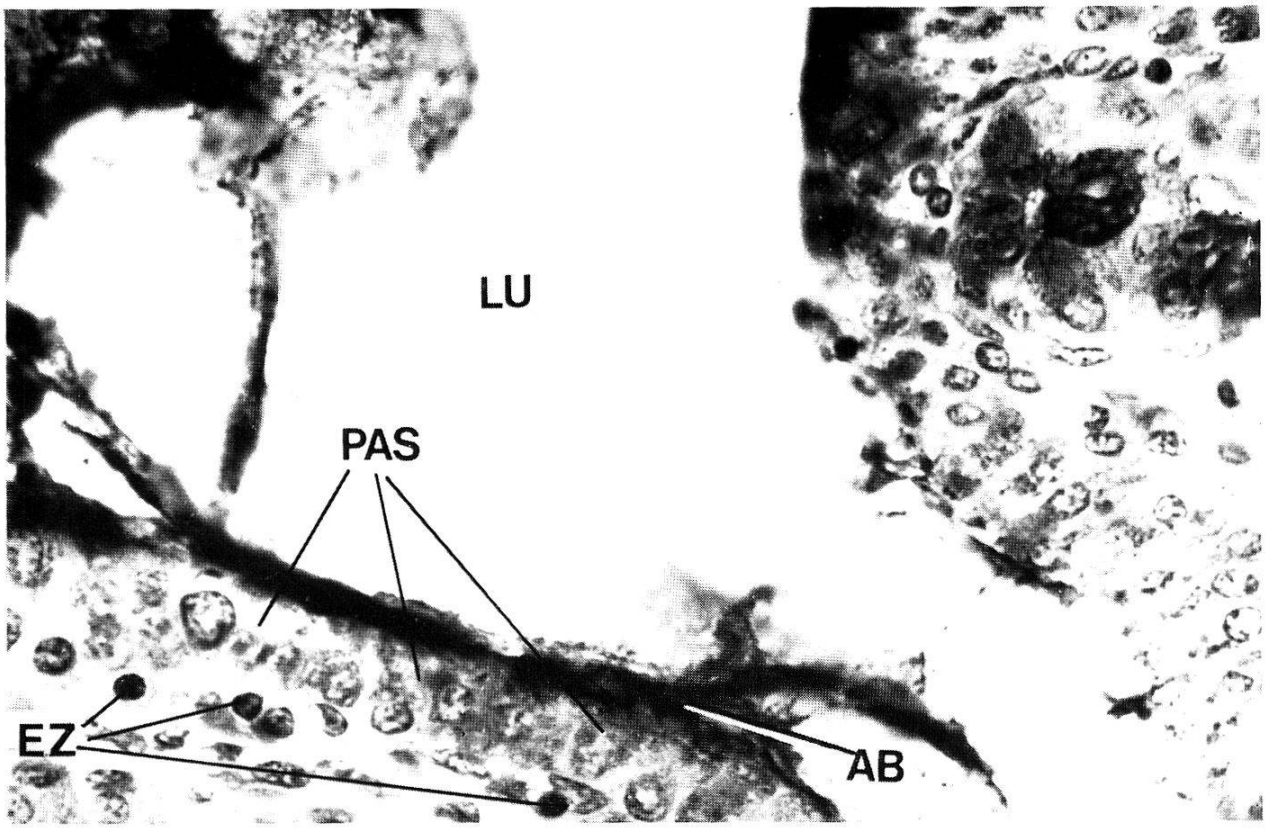

Abb. 14. Giftdrüse (Alcian Blue – PAS) (450 ×). EZ = Ersatzzellen (in den Ruhezustand übergehend). PAS = PAS-positive Substanzen (neutrale Glykoproteine). AB = alcianophile Substanzen (Sialomucine). LU = Lumen des interlobulären Ganges.

Ausgefallene Epithelstücke werden durch mitotische Teilung der Ersatzzellen regeneriert. Die Tochterzellen ordnen sich wieder zu einem einschichtigen Epithel (Abb. 14) und nehmen sogleich die Sekretproduktion auf. Wie üblich, werden nicht alle «Tochterzellen» zu Epithelzellen umgeformt. Einige bleiben an der Basalmembran liegen und bilden wieder undifferenzierte Ersatzzellen. Die ganze Regenerationsphase dauert etwa 6–8 Stunden. Später besteht die Gangauskleidung aus einem intakten einschichtigen, niederprismatischen Epithel, das sich durch enorm große, zentralständige Kerne auszeichnet (Abb. 14).

In den übrigen Epithelien treten anschließend größere Mengen an Ribonukleinsäure auf (Gallocyanin-Chromalauntest + Ribonuklease); kurz darauf erscheinen die ersten Sekretgranula; die Kerne wandern gegen die Zellbasis, und nach ca. 3–5 Tagen ist der Ausgangszustand wieder erreicht.

G. Histochemie

Histochemische Arbeiten über Giftdrüsen von Schlangen erscheinen sehr selten. Dies mag daran liegen, daß die toxischen Substanzen Proteine sind – Stoffe, die wir selbst mit modernsten histochemischen Methoden schwer charakterisieren können.

Eine der ersten bedeutenden Arbeiten verdanken wir KOCHVA & GANS (1965). Sie beschreiben die Giftdrüse von *Vipera palaestinae* in histologischer und histochemischer Sicht. Von den gleichen Autoren folgt einige Zeit später (1967) ein weiterer Beitrag, in welchem die Giftdrüsen einiger ausgewählter Schlangenarten miteinander verglichen werden (*Vipera palaestinae, Echis carinata, Atractaspis irregularis* usw.). Gleichzeitig veröffentlicht ARVY (1967) eine histoenzymologische Studie über die Giftdrüsen diverser Natternarten. ROADES, LORINCS & GENNARO (1967) untersuchen den Giftapparat von *Agkistrodon piscivorus,* wobei sie histochemische und biochemische Methoden kombinieren. Dieses Verfahren ist zeitraubend, dürfte jedoch die besten Resultate liefern. Angeregt durch diese Publikation und durch eigene Vorversuche entschloß ich mich, folgende Substanzengruppen näher zu analysieren:

I. Enzyme (Hydrolasen): alkalische Phosphatase, saure Phosphatase, unspezifische Esterase und L-Leucin-Aminopeptidase.

II. Mucopolysaccharide, Glykoproteine, Sialo- und Sulfomucine.

I. Enzyme: alkalische Phosphatase, saure Phosphatase, unspezifische Esterase und L-Leucin-Aminopeptidase

In Tabelle 2 sind die wichtigsten Untersuchungsergebnisse schematisch zusammengestellt.

Sowohl in der Giftdrüse als auch in der Oberlippenspeicheldrüse beschränkt sich die alkalische Phosphataseaktivität auf die Wandungen der Blutgefäße des intralobulären Raumes. Diese Beobachtung deckt sich mit den Resultaten von KOCHVA & GANS (1965), die bei *Vipera palaestinae* gleiche Verhältnisse vorfanden. Wie man inzwischen weiß, reagieren Myoepithelialzellen stark positiv (KOCHVA & GANS 1965 und 1966). Da an allen Epithelien positive Reaktionsorte fehlen, darf angenommen werden, daß solche kontraktilen Elemente in den beiden untersuchten Drüsen nicht vorhanden sind.

Die Untersuchungen auf saure Phosphatase verliefen gleichfalls negativ. Zwar entdeckte ich diffuse Reaktionsorte im lockeren Bindegewebe; in den Drüsenepithelien läßt sich dieses Enzym jedoch histochemisch nicht nachweisen.

Unspezifische Esterase («Acetylnaphtholesterase») tritt lediglich in erschöpften Epithelzellen der Giftdrüsengänge auf. Unmittelbar unter der apikalen Zellwand liegt – direkt über dem Kernfeld – ein stark positiver Reaktionsherd. Welche Aufgabe diesen Esterasen zukommt, ist unklar.

Bemerkenswert ist der Ausgang der L-Leucin-Aminopeptidase-Reaktion. Diese Exopeptidase finden wir ausschließlich in serösen Zellen. Es ist kaum anzunehmen, daß die proteolytische Eigenschaft des Würfel-

Tabelle 2

Enzym	Methode	Fixierung	Reaktion			
			in Speicheldrüse		in Giftdrüse	
			positiv	negativ	positiv	negativ
1. Alkalische Phosphatase	a) Calcium-Kobalt-Methode nach GOMORI & TAKAMATSU	Unfixierte Kryostatschnitte (8–10 μ) und Nachfixierung von Kryostatschnitten in neutral gepuffertem Formol (Lillie/4° C/1 h)	Blutgefäße	Drüsengewebe	Blutgefäße	Drüsengewebe
2. Saure Phosphatase	a) Bleinitrat-Methode nach GOMORI	Unfixierte Kryostatschnitte (8–10 μ) und Nachfixierung in kaltem Aceton (4° C/30 min)	interlobuläres Bindegewebe	Drüsengewebe	interlobuläres Bindegewebe	Drüsengewebe
3. Unspezifische Esterase	a) Naphtyl-Acetat-Azofarbstoff-Methode b) Naphtol-AS-Azofarbstoff-Methode	Unfixierte Kryostatschnitte (8–10 μ)		Drüsengewebe	erschöpfte Zellen im Ausführungsgang und interlobulären Gang	
4.* L-Leucin-Aminopeptidase	Methode nach NACHLAS, CRAWFORD & SELIGMAN (1957)	Unfixierte Kryostatschnitte (15–20 μ)		Drüsengewebe	seröse Epithelien +++	muköse Epithelien

* Vergleiche auch: SYLVEN & BOIS-SVENSSON (1962, 1963 und 1964); NACHLAS, FRIEDMAN & SELIGMAN (1962).

natterngiftes auf dieses Enzym allein zurückzuführen ist; sehr wahrscheinlich ist es mit einer eigentlichen Polypeptidase (Endopeptidase) vergesellschaftet, die histochemisch leider noch nicht nachgewiesen werden kann. Genauere Vorstellungen vom Wirkungsmechanismus des haemorrhagisch-nekrotischen Faktors werden wir erst durch biochemische Studien erhalten können.

II. Mucopolysaccharide, neutrale Glykoproteine, Sialo- und Sulfomucine

Zur Analyse der mukösen Epithelien wurde eine größere Zahl histochemischer Methoden eingesetzt. Ein Teil der Untersuchungen wurde an Kryostatschnitten (unfixiert oder nachfixiert), der größere Teil dagegen an Paraffinschnitten durchgeführt. Die meisten Reaktionen sind Routinetechniken (vergleiche PEARSE 1961 und 1968, KISZELY-POSALAKY 1964, und «MUCOUS SECRETIONS» / Annals of the New York Academy of Sciences 1963).

a) Giftdrüse

Die Perjodsäure-Schiff-Methode (PAS) färbt sämtliche mukösen Epithelien gleichmäßig an. Glykogen kann für diese Reaktion nicht verantwortlich sein, da das PAS-positive Material durch Diastase nicht abgebaut wird. Durch die Vorbehandlung sind in Paraffinschnitten die meisten Lipide ausgewaschen worden. Lipidfärbungen an Kryostatschnitten (Sudanschwarz B) verlaufen gleichfalls negativ. Praktisch bleiben somit Mucopolysaccharide, neutrale Glykoproteine, Sulfo- oder Sialomucine übrig. Diese Annahme wird durch Blockierungsversuche (reversible Azetylierung, Bromierung) zusätzlich erhärtet.

Die Alcian Blue-Technik gestattet uns, saure Mucosaccharide von neutralen Glykoproteinen zu trennen. Die Bezeichnung «Mucosaccharid» wird hier bewußt verwendet. Sialomucine, die öfters zur Gruppe der schwach sauren Mucopolysaccharide gezählt wurden, sind in Wirklichkeit keine «Poly-Saccharide», sondern Sialo-Glykoproteine. Auf diese Ungenauigkeiten der histochemischen Nomenklatur haben bereits ROSAN & SOUNDERS (1965) hingewiesen; SPICER, LEPI & STOWARD (1965) durch die Kritik der beiden Autoren angeregt, revidierten daraufhin die histochemische Terminologie der kohlehydrathaltigen Substanzen.

Den Arbeiten von SCOTT, QUINTARELLI & DELLOVO (1964) verdankt man, daß die Alcian Blue-Reaktion als spezifisches Nachweisverfahren für saure Mucosaccharide akzeptiert werden kann.

Alcian Blue 8 GS ist ein substituierter Kupfer-Phthalocyaninfarbstoff, dessen kationisch geladene Gruppen mit geladenen Polyanionen salz-

artige Verbindungen eingehen. Dementsprechend werden bei pH 1 stark saure Sulfomucine dargestellt, bei pH 2,5 dagegen reagieren vor allem schwach saure Mucosaccharide. (Stark saure Mucine reagieren bei pH 2,5 schwach oder überhaupt nicht.) Wie wir Tabelle 3 und Tabelle 4 entnehmen können, treten in mukösen Zellen nur schwach saure Mucosaccharide auf. Durch Hyaluronidaseeinwirkung (vergleiche LEPPI & STOWARD 1965) wird die Alcianophilie der mukösen Elemente nicht berührt. Unterzieht man die Schnitte vor der Färbung einer «milden Hydrolyse» (Michaelis-Puffer, pH 2,5 / 2 h bei 55 °C), so wird nach QUINTARELLI, TSUIKI, HASHIMOTO & PIGMAN (1961) aus Sialo-Glykoproteinen Sialinsäure abgespaltet, wodurch das Sialomucin seine sauren Eigenschaften verliert. Die am Mucinmolekül verbleibenden Hexosamin-Einheiten reagieren noch immer PAS-positiv.

Ein weiteres Testverfahren beruht auf der Veresterung der sauren Gruppen. Werden die Schnitte vor der Alcian Blue-Färbung mild methyliert (Methanol-HCl / 37 °C / 4 h), so blockiert man dadurch die Carboxylgruppen der Sialomucine. Die Blockierung kann durch Behandlung mit 1 % KOH in 70 % Aethanol / 5–7 min rückgängig gemacht werden.

Beide Proben lassen erkennen, daß die sauren Eigenschaften der alcianophilen Substanzen mit größter Wahrscheinlichkeit auf die Präsenz von Sialomucinen zurückzuführen sind. Ich verzichtete deshalb auf einen enzymatischen Abbau der Substrate. Der Sialidase-Test, von SPICER & WARREN (1961) in die Histochemie eingeführt, ist wenig spezifisch, da manche Sialomucine überhaupt nicht abgebaut werden.

Kombiniert man die Alcian Blue-Technik mit der PAS-Methode, so lassen sich neutrale Glykoproteine und Sialomucine gleichzeitig darstellen. Neutrale Glykoproteine färben sich rot an, Sialomucine sind lila oder blau getönt. Bei der inaktiven Drüse scheinen in den mukösen Zellen vorwiegend Sialomucine gestapelt zu werden. Aktiviert man die Drüsenepithelien durch Pilocarpin, so können interessante Veränderungen am histochemischen Zellbild registriert werden. Die schwach sauren Sialomucine treten in Form feinster Granula ins Ganglumen über, die neutralen Glykoproteine bleiben in der Zelle liegen. Wie ich früher schon erwähnte, erfolgt die Sekretausschüttung in den caudalen Bezirken des interlobulären Ganges holokrin. Etwa 2–3 Stunden nach Verabreichung des Pilocarpins ist durch die Tätigkeit von Ersatzzellen das Gangepithel erneuert worden; es besteht zu diesem Zeitpunkt aus isometrischen Zellen, die noch keine Sekrete beinhalten. Vier Stunden nach Versuchsbeginn tauchen über den vergrößerten Kernen der jungen Epithelzellen erstmals wieder Glykoproteine auf, und nach weiteren vier Stunden erscheinen im apikalen Bereich des Sekretfeldes auch Sialomucine (Abb. 14). Von nun an ändert sich das «Sekretbild» rasch zugunsten der Sialomucin-Granula, wobei gleichzeitig der Gehalt an

Methode	Giftdrüse												Speicheldrüse	
	proximal				zentral				distal				Aus-führungs-gang	Tubuli
	I	II	III	IV	I	II	III	IV	I	II	III	IV		
1. PAS														
a) unbehandelt	+++	+++	+++	0	+++	+++	(+++)	0	+++	+++	–	0	+++	+++ *
b) blockiert (Azetylierung)	0	0	0	0	0	0	0	0	0	0	–	0	0	0
c) Hydrolyse von b)	++	++	++	±	++	++	(++)	±	++	++	–	±	++	++
2. Alcian blue 8GS														
a) pH 1,0	0	0	0	0	0	0	0	0	0	0	–	0	0	0
b) pH 2,5	+++	+++	+++	0	+++	+++	(+++)	0	+++	+++	–	0	+++	+++
3. Alcian blue-CEC														
a) 0,1 m $MgCl_2$	0	0	0	0	0	0	0	0	0	0	–	0	(+++) [2]	0
b) 0,2/0,3/0,5 M $MgCl_2$	0	0	0	0	0	0	0	0	0	0	–	0	0	0
4. Dialysed Iron (Hale)	0	0	0	0	0	0	0	0	0	0	–	0	0	0
5. Tetrazonium-Methode (Geyer)	0	0	0	0	0	0	0	0	0	0	–	0	0	0

6. HID

a) ohne Perjod-atoxyd.	0	0	0	0	0	0	0	0	0	0	–	0	0	0
b) mit Perjod-atoxyd.	Gr-P ++	Gr-P ++	Gr-P +	0	Gr-P ++	Gr-P ++	Gr-P (+)	0	Gr-P ++	Gr-P +	–	0	Gr-P ++	Gr-P ++
c) ohne Ox./ Alcian Blue	Bl +++	Bl +++	Bl +++	0	Bl ++	Bl ++	Bl (++)	0	Bl +++	Bl ++	–	0	Bl +++	Bl +++
d) mit Ox./ Alcian Blue	Gr-P ++	Gr-P ++	Gr-P +	0	Gr-P ++	Gr-P ++	Gr-P +	0	Gr-P ++	Gr-P ++	–	0	Gr-P ++	Gr-P ++

7. LID

a) ohne Perjod-atoxyd.	Gr-P (++) [1]	Gr-P (++) [1]	0	0	Gr-P (++) [1]	Gr-P (++) [1]	0	0	Gr-P (++) [1]	Gr-P (+) [1]	–	0	Gr-P (+++) [2]	Gr-P (++) [3]
b) mit Perjod-atoxyd.	Gr-P +++	Gr-P +++	Gr-P ++	0	Gr-P +++	Gr-P ++	Gr-P +	0	Gr-P ++	Gr-P ++	–	0	Gr-P ++	Gr-P ++
c) ohne Ox./ Alcian Blue	Bl +++	Bl +++	Bl +++	0	Bl +++	Bl ++	Bl (++)	0	Bl +++	Bl ++	–	0	Bl +++	Bl +++
	S (++) [4]	S (++) [4]			S (++) [4]	S (++) [4]			S (++) [4]				S (++) [5]	S (++) [5]
d) mit Ox./ Alcian Blue	Gr-P ++	Gr-P ++	Gr-P ++	0	Gr-P ++	Gr-P +	Gr-P (+)	0	Gr-P ++	Gr-P (+)	–	0	Gr-P ++	Gr-P ++

Zeichenerklärung:

I = Interlobulärer Gang
II = Intralobulärer Gang
III = Muköses Drüsenparenchym
IV = Seröses Drüsenparenchym

* = Junge Ersatzzellen: 0

0 = keine Reaktion
± = sehr schwache Reaktion
\+ = schwache Reaktion
++ = mittelstarke Reaktion
+++ = starke Reaktion
– = Zelltyp in dieser Region nicht vertreten
( ) = Nur einzelne Zellen resp. Zellgruppen reagieren

Gr-P = Purpur-grau
Bl = Blau
S = Schwarz

[1] = LID-positive Zellen der Gangepithelien
[2] = Sulfomucin-haltige Einzelzellen!
[3] = «Junge» Epithelzellen (Ersatzzellen)
[4/5] = LID-positive Zellen

Methode	Giftdrüse												Speicheldrüse	
	proximal				zentral				distal				Aus-führungs-gang	Tubuli
	I	II	III	IV	I	II	III	IV	I	II	III	IV		
Diastase														
1 PAS	+++	+++	+++	0	+++	+++	(++)	0	+++	+++	–	0	+++	++
2. Alcian Blue pH 2,5	+++	++	++	0	++	++	(++)	0	++	++	–	0	+++	++
Hyaluronidase														
1. PAS	+++	+++	+++	0	+++	+++	(++)	0	+++	+++	–	0	+++	++
2. Alcian Blue pH 2,5	++	++	++	0	++	++	(+)	0	++	++	–	0	++	++
3. Hg-Brom-phenolblau (Proteine)	±	±	±	+++	+	±	(±)	+++	±	±	–	+++	±(+++) [1]	±(++) [1]
Schwach saure Hydrolyse														
1. PAS	+++	+++	+++	+ [2]	+++	+++	(++)	+ [2]	+++	+++	–	+ [2]	+++	+++
2. Alcian Blue pH 2,5	0	0	0	0	0	0	0	0	0	0	–	0	0(++) [3]	0
3. Hg-Brom-phenolblau (Proteine)	+	+	±	+++	+	±	(±)	+++	±	±	–	+++	±(+++) [1]	(++) [1]
4. Pepsin + Hg-Brom-phenolblau	0	0	0	0	0	0	0	0	0	0	–	0	0	0

Pepsin														
a) *Ohne Vorbehandlung*														
1. PAS	+++	+++	+++	+ [2]	+++	++	(++)	+ [2]	+++	+++	–	+ [2]	+++	+++
2. Alcian Blue pH 2,5	+++	+++	+++	0	+++	++	(++)	0	+++	+++	–	0	+++	+++
3. Hg-Bromphenolblau (Proteine)	0	0	0	0	0	0	0	0	0	0	–	0	0 [4]	0 [4]
b) *Mit Hydrolyse*														
1. PAS	±	±	0	0	±	0	0	0	±	±	–	0	±	±
2. Alcian Blue pH 2,5	0	0	0	0	0	0	0	0	0	0	–	0	0	0
3. Hg-Bromphenolblau (Proteine)	0	0	0	0	0	0	0	0	0	0	–	0	0 [4]	0 [4]

Zeichenerklärung:

I = Interlobulärer Gang
II = Intralobulärer Gang
III = Muköses Drüsenparenchym
IV = Seröses Drüsenparenchym

0 = keine Reaktion
± = sehr schwache Reaktion
+ = schwache Reaktion
++ = mittelstarke Reaktion
+++ = starke Reaktion
– = Zelltyp in dieser Region nicht vorhanden
( ) = Nur einzelne Zellen resp. Zellgruppen reagieren

[1] = Ersatzzellen
[2] = Demaskierte Glykoproteine
[3] = Sulfomucine der «Becherzellen»
[4] = Proteine der Ersatzzellen abgebaut

neutralen Glykoproteinen sinkt. Da keine Abgabe von neutralen Glykoproteinen beobachtet wird, kann diese Erscheinung nur eine Erklärung finden: Die neutralen Glykoproteine sind Vorstufen zu den reifen Sekreten, die aus Sialomucinen bestehen.

Der Metachromasie-Test mit Azur A verläuft bei pH 2 negativ; bei pH 3,5 erhalten wir eine Alkohol-labile β-Metachromasie. Durch Sulfurierung der Schnitte (Chlorsulfonsäure in Pyridin / Chlorsulfonsäure-Essigsäure-Chloroform) läßt sich ein Alkohol-stabile γ-Metachromasie erzeugen. Dies ist weiter nicht erstaunlich, da nach KRAMER & WINDRUM (1954) praktisch alle PAS-positiven Substanzen nach Sulfurierung metachromatisch werden. Die von SPICER (1965) eingeführten Low-Iron Diamine- (LID) und High-Iron Diamine-Techniken (HID) ermöglichen die Trennung der schwach sauren Sialomucine von stark sauren Sulfomucinen. Das HID-Verfahren erfaßt stark saure Sulfomucine; im Unterschied zur Alcian Blue-Reaktion oder zur Azur A-Färbung werden auch maskierte Sulfomucine dargestellt. Sulfomucine scheinen in den mukösen Zellen der Giftdrüse nicht vorhanden zu sein, denn auch die HID-Reaktion verläuft negativ. Interessante Resultate liefert die LID-Technik: Bei Durchführung einer LID-Alcian Blue-Mehrfachfärbung können wir in den mukösen Epithelien zwei verschieden reagierende Sialomucine darstellen. In manchen Zellen finden wir LID-positive Sialo-Glykoproteine; meistens überwiegt jedoch das LID-negative, alcianophile Sialomucin.

Oxydiert man die Schnitte vor der LID-Alcian Blue-Färbung mit einer Perjodlösung, so wird die Alcianophilie der PAS-positiven Substrate blockiert (siehe Tabelle 3). Die Ursache dieser Blockierungsreaktion ist noch nicht geklärt. GOTTSCHALK (1960) nimmt an, daß der bei LID-Reaktionen mit den erzeugten Aldehyden koppelnde Farbstoff die negativ geladene Carboxylgruppe der Neuraminsäuren abschirmt. Läßt man Pepsinlösung auf die Schnitte einwirken, so werden die Proteine der serösen Zellen rasch «verdaut» (Pepsin, Merck; 140 000 E./g; pH 1,6; 2 h). Die Sialomucine werden praktisch kaum abgebaut, die neutralen Glykoproteine nur geringfügig. Inkubiert man die Präparate in der gleichen Pepsinlösung etwa 20–30 Minuten lang, so wird nur ein geringer Teil des serösen Sekrets entfernt. Das im Lumen der Tubuli liegende Material reagiert nach dieser Behandlung PAS-positiv, ein Zeichen dafür, daß im serösen Sekret neutrale Glykoproteine vorkommen.

Ich nehme an, daß die Glykoproteine durch die Wirkung des proteolytischen Enzyms aus einer maskierenden Proteinbindung freigesetzt werden. Bei gefährlichen Giftschlangen ist die Glykoproteinkonzentration in den serösen Zellen bedeutend höher. Wie OSHIMA & IWANGA (1969) zeigen konnten, enthalten die Toxine der «echten» Giftschlangen außerordentlich hohe Kohlenhydratanteile – *Bitis gabonica*-Gift besteht

zu etwa 11,8 % seines Tockengewichts aus solchen Substanzen –; die Bedeutung dieser Glykoproteine für die Giftwirkung ist aber noch unklar.

Jene außergewöhnliche Widerstandsfähigkeit der Sialomucine gegenüber proteolytischen Enzymen möchte ich besonders hervorheben. Diese Substanzen bilden im Mikrovillisaum der Gangepithelien (Abb. 14) eine dicke Schicht, die den darunterliegenden Zellen Schutz vor der proteolytischen Wirkung der Toxine bieten könnte. Ob diesen Sialo-Glykoproteinen Schutzfunktionen zukommen, ist schwerlich abzuklären. Es sei hier auf eine Arbeit von GENNARO, CALLAHAN & LOVRINCZ (1963) hingewiesen, die zeigen konnten, daß das Sialomucine enthaltende Sekret der accessorischen Giftdrüse von *Agkistrodon piscivorus piscivorus* die Wirkung des Giftes zu verstärken vermag (vergleiche auch: KOCHVA & GANS 1966 und 1967).

b) Glandula supralabialis

Da bei der Oberlippenspeicheldrüse die gleichen histochemischen Techniken angewendet wurden wie bei der Giftdrüse, beschränke ich mich auf die Wiedergabe der Untersuchungsbefunde.

Das Sekret der «reifen» Tubulizellen besteht aus LID-negativen Sialomucinen. Im darunterliegenden Stratum germinativum (Ersatzzellschicht) finden wir nebeneinander die verschiedenartigsten Substanzgruppen. Durch Pilocarpinversuche konnte gezeigt werden, daß es sich dabei um Zwischenprodukte der Sekretsynthese handeln muß. Als erstes treten in den Ersatzzellen Proteine auf, die durch Pepsin leicht abgebaut werden können. Anschließend werden die Proteine in Glykoproteine überführt. Einige Zeit später (8–10 Stunden nach Pilocarpininjektion) verwandeln sich die Glykoproteine allmählich in LID-positive Sialomucine, die schließlich zum LID-negativen, alcianophilen Sekret heranreifen. Offensichtlich läuft die Sekretsynthese über folgende Zwischenschritte ab:

1. Pepsin-labiles Protein.
2. Neutrales Glykoprotein.
3. LID-positives Sialomucin.
4. Reifes, LID-negatives Sialomucin.

Im Ausführungsgang der einzelnen Drüschen der Glandula supralabialis finden wir nebst den Sialomucin-haltigen mukösen Gangzellen auch noch Einzelzellen, die schwach saure Sulfomucine enthalten. Sie treten im Mündungsgebiet des Ganges besonders häufig auf und sind sehr wahrscheinlich mit den sogenannten «Becherzellen» identisch (vergleiche Text, Seite 247, Abbildung 8).

H. Diskussion

Aufgrund histologischer Studien werden die Giftdrüsen der aglyphen Schlangen oft als jene Stammform bezeichnet, die im Laufe der Evolutionsgeschichte auch die gefährlichen Giftapparate der «echten» Giftschlangen (proteroglyphe und solenoglyphe Ophidier) hervorgebracht haben dürfte. TAUB (1967) hat sich mit einem Teil dieser Theorie kritisch auseinandergesetzt und anhand von Computeranalysen ein neues, viel allgemeiner gehaltenes Evolutionsschema aufgezeichnet.

Welche Bedingungen mußten erfüllt werden, damit bei Schlangen eine Giftdrüse entstehen konnte? Wie wir heute wissen, sind alle Schlangentoxine Proteine oder Polypeptide von mehr oder weniger hohem Molekulargewicht. Ursprünglich bestanden die Lippendrüsen der Schlangen aber aus einer Serie rein muköser «Einzeldrüschen».

Als zentrales biologischer Ereignis sind all jene Vorgänge zu bewerten, die zur Ausbildung von serösen, giftbildenden Epithelien geführt haben. Dieser erste Schritt hat die Differenzierung von gemischt mukös-serösen Labialdrüsen bewirkt – ein Drüsentyp, der als primitiver Vorläufer der Giftdrüse zu bewerten ist. Supralabialdrüsen, die diesem Typ auch heute noch angehören, finden wir bei verschiedensten Schlangenarten: *Arizona elegans, Elaphe longissima, Elaphe obsolata* usw. (aus TAUB 1967).

Die nächst höhere Entwicklungsstufe faßt die serösen Elemente in einer einzigen, vergrößerten Labialdrüse zusammen. Boidae, Uropeltidae und Aniliidae «erfanden» die sogenannte Glandula temporalis anterior, die nach Angaben von SMITH & BELLAIRS (1947) ein toxisches Sekret produziert (vergleiche auch: TAUB 1966; PHISALIX 1922). Bei den Typhlopiden stoßen wir auf eine «glande péribuccale» (PHISALIX 1922), die sich, vom Drüsenrand der Unterlippe stammend, in die Temporalregion vorschieben konnte (SMITH & BELLAIRS 1947). Bei den Dipsadinae (Unterfamilie der Colubridae/Schneckennattern) bauen sich die hoch entwickelten Infralabialdrüsen vorwiegend aus serösen Zellen auf (TAUB 1966).

Wie liegen die Verhältnisse bei den giftigen aglyphen Nattern? KOCHVA (1965) zeigte, daß die Giftdrüsenentwicklung bei *Telescopus fallax* (opisthoglyph) und *Thamnophis sirtalis* (aglyph) nach ähnlichen Prinzipien verläuft wie bei *Vipera palaestinae* (solenoglyph):

«In addition, the major features of the development of the venom gland in *Thamnophis sirtalis* are the same as in *Telescopus*. Therefore, if any conclusion is to be drawn from the limited material available, it is that the venom gland of *Vipera, Telescopus* and *Thamnophis* may be regarded as having a common origin; in these snakes, as well as in some other species, the venom gland arises as an epithelial ingrowth from the posterior region of the dental lamina of the maxillary.»

Diese Befunde treffen auch für *Natrix tessellata* zu. Die «Duvernoy's gland» der aglyphen Colubridier und die Giftdrüsen der «echten» Giftschlangen sind offensichtlich homologe Organe.

Bei der Würfelnatter formen Giftdrüse und Oberlippenspeicheldrüse einen zusammenhängenden Komplex. Deshalb liegt es nahe, die «Duvernoy's gland» als einen Abkömmling der Glandula supralabialis zu betrachten. Verschiedene Beobachtungen sprechen jedoch gegen diese Hypothese. So entwickelt sich die Giftdrüse aus einer Epithelknospe am caudalen Ende der Oberkieferzahnleisten. Das Primordium wird am ersten Tag nach der Eiablage angelegt und braucht die ganze Embryonalperiode bis zum Schlüpfakt (ca. 37 Tage), um den Drüsenkörper aufzubauen. Die Anlagen der Labialdrüsen entstehen zeitlich später aus dem Epithel der Mundhöhle (Lippenregion); ihre Entwicklungsdauer ist um rund 30–40 Prozent kürzer als die der Giftdrüse.

Überraschend, ja auf den ersten Blick unverständlich erscheint uns das Verhalten eines einzelnen Drüschens innerhalb des Infralabialdrüsenverbands. Dieses seltsame «Einzeldrüschen» wird gleichzeitig mit dem Giftdrüsenprimordium angelegt und differenziert sich ebenfalls an der Außenkante des Zahnleistenfeldes (Abb. 2 und 3). Obschon es sich völlig anders verhält als alle übrigen Anlagen der Infralabialdrüse, wird es in ihren Verband aufgenommen und bildet dort eine rein muköse Drüse aus. Meiner Ansicht nach kann dieses Phänomen nur auf eine Art erklärt werden: Die Vorfahren der Würfelnattern (und auch der Ringelnattern) besaßen sowohl in der Oberkiefer- als auch in der Unterkieferregion eine seröse Drüse. Die dem Infralabialsystem entstammende Drüse wurde im Laufe der Phylogenese durch die in Richtung Temporalregion auswachsende Giftdrüse des Oberkiefers unterdrückt, so daß wir heute nur noch die rudimentären Anlagen dieser speziellen Unterlippendrüse vorfinden. Ob es sich dabei um eine degenerierte «glande péribuccale» handelt, ist schwer zu entscheiden; dazu sind unsere Kenntnisse von der «Giftdrüse der Typhlopiden» viel zu mangelhaft.

Mit der Entwicklung einer Giftdrüse ist erst der erste, allerdings wichtigste Schritt vollzogen worden; an der Ausbildung eines Giftapparates sind noch weitere Strukturen beteiligt: Durch die Differenzierung eines Toxin produzierenden Organes wird eine Kette von Prozessen ausgelöst, die Oberkiefer, Bezahnung und Schädelmuskulatur verändern. Die Evolution der Hilfsstrukturen der Giftdrüse, d. h. all jener Systeme, die ein Injizieren des Giftes ermöglichen, hat ANTHONY (1955) dargestellt. Ich möchte in diesem Zusammenhang daran erinnern, daß auch aglyphe Nattern über einen Injektionsapparat verfügen. Dieses Zahntaschensystem wurde schon von PHISALIX (1922) bei *Xenodon severus* und von SARKAR (1923) bei *Tropidonotus stolatus* (heute *Rhabdophis stolatus* L.) und *Lycodon aulicus* beschrieben; die Entstehung

aus einer von der Zahnleiste gebildeten Epithelplatte (= Zahntaschenanlage) war bis anhin unbekannt. Beide Autoren glaubten, daß diese Höhlung durch Invagination eines Epithelfeldes im Munddach gebildet würde.

Es ist leicht verständlich, daß die «Duvernoy's gland» zum evolutionsfähigsten Drüsentyp werden sollte. Ihre günstige Lage erlaubte die Ausbreitung in die Temporalregion, und von Anfang an war der wichtige Kontakt zum Zahnsystem des Oberkiefers vorhanden.

Wir sind heute noch nicht in der Lage, die Evolution der Giftdrüsen zu verstehen. Dazu sind die Kenntnisse von deren Bau noch zu gering. Immerhin darf mit einiger Sicherheit angenommen werden, daß der Ausgangspunkt zur Entwicklung des Giftapparates der echten Giftschlangen bei den aglyphen Schlangen liegt. Man unterscheidet demnach zwei Entwicklungstypen: einen proterodonten Weg, der die proteroglyphen Schlangen hervorbrachte, und einen opisthodonten Weg, der über opisthoglyphe Formen schließlich zu den solenoglyphen Schlangen hinführte (ANTHONY 1955).

Läßt sich über die Evolution des Drüsenkörpers nur wenig aussagen, so möchte ich doch noch einige Hinweise auf die «Phylogenie» der Drüsenepithelien [2] geben:

1. Die bei primitiveren Giftschlangen (aglypher Typ) beobachtete intrazelluläre Sekretstapelung wird zugunsten einer extrazellulären Lagerung im Drüsenlumen aufgegeben.

2. Dadurch verändert sich die Gestalt der Epithelzellen:
- aglyphe Schlangen = hochprismatisch,
- proteroglyphe und solenoglyphe Schlangen = isoprismatisch.

3. Die mukösen Elemente der Giftdrüse werden abgebaut, resp. in einer «accessorischen Giftdrüse» zusammengefaßt.

4. Die serösen Epithelien der echten Giftschlangen zeichnen sich durch einen hohen Gehalt an neutralen Glykoproteinen aus, diejenigen der einfacheren Formen durch entsprechend geringeren.

Literaturverzeichnis

ANTHONY, J. (1955). Essai sur l'évolution anatomique de l'appareil venimeux des Ophidiens. – Ann. Sci. nat. Zool. *17*, 7–35.

ARVY, L. (1967). Contribution à l'étude des glandes orales des Ophidiens. – Toxicon, *5*, 79–83.

CUVIER, G. (1810). Vorlesungen über allgemeine Anatomie. Bd. III.

DUVERNOY, D. M. (1832). Mémoires sur les caractères tirées de l'anatomie pour distinguer les serpents venimeux des serpents non venimeux. – Ann. Sci. nat., 26.

EGERER, A. (1926). Entwicklung, Bau und Funktion der Oberlippendrüsen von *Tropidonotus natrix* L. Mit besonderer Berücksichtigung ihrer Bedeutung als wichtige Übergangsformen in der Phylogenie der Mundhöhlendrüsen der Wirbeltiere. – Z. wiss. Zool. *128*, 383–420.

[2] Vergleiche auch: TAUB 1967; SAINT GIRONS 1970.

FREYVOGEL, T. A. (1965). Der «Speiakt» von *Naja nigricollis*. – Acta trop. *22*, 289–302.

GENNARO, J. F., CALLAHAN, W. P. & LORINCZ, A. E. (1963). The anatomy and biochemistry of a mucus-secreting cell type present in the poison apparatus of the pit viper *Ancistrodon piscivorus piscivorus*. – Ann. N.Y. Acad. Sci. *106*, 463–471.

GOTTSCHALK, A. (1960). The chemistry and biology of scialic acids and related substances. – Cambridge: Univ. Press, 115 pp.

GYGAX, P. (1968). Die Entwicklung der Giftdrüse bei *Natrix tessellata*. – Rev. suisse Zool. *75*, 549–557.

HAGER, K. (1906). Die Kiefermuskeln der Schlangen und ihre Beziehungen zu den Speicheldrüsen. – Zool. Jahrb. Anat. *22*, 173–224.

HEDIGER, H. (1958). Kleine Tropen-Zoologie. 2. Aufl. – Acta trop. Supplementum I.

KISZELY, G. & POSALAKY, Z. (1964). Mikrotechnische und histochemische Untersuchungsmethoden. – Budapest: Akadémiai Kiado.

KOCHVA, E. (1963). Development of the venom gland and trigeminal muscles in *Vipera palaestinae*. – Acta anat. *52*, 49–89.

KOCHVA, E. (1965). The development of the venom gland in the opisthoglyph snake *Telescopus fallax* with remarks on *Thamnophis sirtalis*. – Copeia, *2*, 147–154.

KOCHVA, E. & GANS, C. (1965). The venom gland of *Vipera palaestinae* with comments on the glands of some other viperids. – Acta anat. *62*, 365–401.

KOCHVA, E. & GANS, C. (1966). Histology and histochemistry of the venom gland of some crotaline snakes. – Copeia, *3*, 506–515.

KOCHVA, E. & GANS, C. (1967). The structure of the venom gland and secretion of venom in viperid snakes. – Animal toxins, Pergamon Press, pp. 195–203.

KRAMER, H. & WINDRUM, G. M. (1954). Sulphation techniques in histochemistry with special reference to metachromasia. – J. Histochem. Cytochem. *2*, 196–208.

LEPPI, T. J. & STOWARD, P. J. (1965). On the use of testicular hyaluronidase for identifying acid mucins in tissue section. – J. Histochem. Cytochem. *13*, 406–407.

LEYDIG, F. (1873). Über die Kopfdrüsen einheimischer Ophidier. – Arch. mikroskop. Anat. *9*, 598–652.

LUEDICKE, M. (1962). Handbuch der Zoologie, 7. Band, 1. Hälfte, 5. und 6. Lieferung. – Walter de Gruyter & Co., Berlin, pp. 89–116.

MARTIN, H. (1899 a). Sur le développement de l'appareil venimeux de la *Vipera aspis*. Evolution du canal venimeux. – C. R. *28*, Sess. Sec. part. Assoc. franç. avanc. Sci., 522–527.

MARTIN, H. (1899 b). Recherches sur le développement de l'appareil venimeux de la *Vipera aspis*. – C. R. Assoc. Anat. I Sess., 56–66.

MARTIN, H. (1899 c). Etude de l'appareil glandulaire venimeux chez un embryon de *Vipera aspis*. Stade V. – Bull. Soc. zool. France, *24*, 106–116.

MECKEL, E. (1826). Über die Kopfdrüsen der Schlangen. – Arch. Anat. Physiol., 11.

«MUCOUS SECRETIONS». (1963). – Ann. N.Y. Acad. Sci. *106*, 157–809.

NACHLAS, M. M., CRAWFORD, D. T. & SELIGMAN, A. M. (1957). J. Histochem. Cytochem. *5*, 264.

NACHLAS, M. M., FRIEDMANN, M. M. & SELIGMAN, A. M. (1962). New observations on discrepances in the histochemical localization of leucine aminopeptidase. – J. Histochem. Cytochem. *10*, 315–323.

OSHIMA, G. & IWANGA, S. (1969). Occurrence of glycoproteins in various snake venoms. – Toxicon, *7*, 235–238.

PEARSE, A. G. E. (1961 and 1968). Histochemistry. – Vol. I. – London: J. & A. Churchill, Ltd.

PHISALIX, M. (1914). Propriétés venimeuses de la salive parotidienne d'une couleuvre Aglyphe, *Coronella austriaca* Laur. – C. R. Acad. Sci., 1450.

PHISALIX, M. & CAIUS, F. (1916). Propriétés venimeuses de la salive parotidienne chez les Colubridés Aglyphes des genres Tropidonotus, Zamenis et Helicops. – Bull. Mus. Hist. nat., p. 213.

PHISALIX, M. & CAIUS, F. (1917). Propriétés venimeuses de la salive parotidienne chez les Colubridés Aglyphes des genres Tropidonotus, Zamenis, Helicops, Dendrophis et Lycodon. – Bull. Mus. Hist. nat., 343.

PHISALIX, M. (1922). Animaux venimeux, II.

QUINTARELLI, G., TSUIKI, S., HASHIMOTO, Y. & PIGMAN, W. (1961). Studies of sialic acid – containing mucins in bovine submaxillary and rat sublingual glands. – J. Histochem. Cytochem. *9,* 176–183.

RHOADES, R., LORINCZ, A. E. & GENNARD, F., jr. (1967). Polysaccharide content of the poison apparatus of the cottonmouth moccasin *Agkistrodon piscivorus piscivorus.* – Toxicon, *5,* 125–131.

ROMEIS, B. (1968). Mikroskopische Technik. 16. Aufl., 757 pp., ill. – München/Wien: R. Oldenbourg Verlag.

ROSAN, R. C. & SOUNDERS, A. M. (1965). On the histochemical nomenclature for sialomucins. – J. Histochem. Cytochem. *13,* 518.

ROSEN, N. (1905). Über die Kaumuskeln der Schlangen und ihre Bedeutung bei der Entleerung der Giftdrüse. – Zool. Anz. *28,* 1–7.

SAINT GIRONS, H. (1970). Histologie comparée des glandes salivaires du vestibule buccal chez les Lézards et les Serpents et évolution de la fonction venimeuse. – 2nd International Symposium on Animal and Plant Toxins/Programme Abstracts, 76–77.

SARKAR, S. CH. (1923). A comparative study of the buccal glands and teeth of the Opisthoglypha, and a discussion on the evolution of the order from Aglypha. – Proc. zool. Soc. London (1), 295–322.

SCOTT, J. E., QUINTARELLI, G. & DELLOVO, M. C. (1964). The chemical and histochemical properties of alcian blue. – Histochemie, *4,* 73–112.

SMITH, M. & BELLAIRS, A. (1947). The head glands of snakes, with remarks on the evolution of the parotid gland and teeth of the Opisthoglypha. – J. Lim. Soc. Zool. *41,* 351–368.

SPICER, S. S. & WARREN, L. (1961). Biochemical and histochemical identification of sialic acid containing mucins of rodent vagina and salivary glands. – J. Histochem. Cytochem. *9,* 400–408.

SPICER, S. S. (1965). Diamine methods for differentiation mucosubstances histochemically. – J. Histochem. Cytochem. *3,* 211–234.

SPICER, S. S., LEPPI, T. J. & STOWARD, P. J. (1965). Suggestions for a histochemical terminology of carbohydrate-rich tissue components. – J. Histochem. Cytochem. *13,* 599–603.

STEMMLER, C. (1937). Zur Gefangenschaftsbiologie von *Natrix natrix* und *Natrix tessellatus.* – Zool. Garten Leipzig, *11,* 229–230.

STEMMLER, O. & ZINGG, F. (1969). Das Betäuben von Schlangen. – Der Zoologische Garten, *37,* 76–80.

SYLVEN, B. & BOIS, I. (1962). Studies on the histochemical "leucin aminopeptidase" reaction. I. Identity of the enzymes possibly involved. – Histochemie, *3,* 65–78.

SYLVEN, B. & BOIS, I. (1963). Studies on the histochemical "leucin aminopeptidase" reaction. II. Chemical and histochemical comparison of the encymatic and environamental factors involved. – Histochemie, *3,* 341–353.

SYLVEN, B. & BOIS-SVENSON, I. (1964). Studies on the histochemical "leucin aminopeptidase" reaction. IV. Chemical and histochemical characterization

of the intracellular and stromal LNA reactions in solid tumor transplants. – – Histochemie, *3*, 484–486.

SYLVEN, B. & SNELLMAN, O. (1964). Studies on the histochemical "leucin aminopeptidase" reaction. III. On the different LNA-splitting enzymes from spleen. Histochemie, *3*, 484–486.

TAUB, A. M. (1966). Ophidian cephalic glands. – J. Morph. *118*, 529–542.

TAUB, A. M. (1967). Comparative histological studies on Duvernoy's gland of colubrid snakes. – Bull. Amer. Mus. nat. Hist. *138*, 1–50.

TIEDEMANN, F. (1813). Über die Speicheldrüsen der Schlangen. – Denkschriften Akad. Wiss. München.

TOMES, C. S. (1876). On the structure and development of the teeth of Ophidia. – Phil. Trans. roy. Soc. London, *165*, 297–302.

WEST, G. S. (1898). On the histology of the salivary, buccal, and harderian glands of the Colubridae with notes of their tooth succession and the relationship of the poison-duct. – Phil. Trans. roy. Soc. London, *26*, 517–526.

WOERDEMANN, M. W. (1919 a). Beiträge zur Entwicklungsgeschichte von Zähnen und Gebiß der Reptilien. – Beitrag I: Die Anlage und Entwicklung des embryonalen Gebisses als Ganzes und seine Beziehung zur Zahnleiste. – Arch. mikrosk. Anat. *92*, 104–182.

WOERDEMANN, M. W. (1919 b). Beitrag II: Über die Anlage des Ersatzgebisses und den Zahnwechsel. – Arch. mikrosk. Anat. *92*, 183–230.

WOERDEMANN, M. W. (1921 a). Beitrag IV: Über die Anlage und Entwicklung der Zähne. – Arch. mikrosk. Anat. *95*, 265–395.

WOERDEMANN, M. W. (1921 b). Beitrag V: Über die Beziehung der Mundhöhlendrüsen zum Zahnsystem. – Arch. mikrosk. Anat. *95*, 396–413.

WOLTER, M. (1924). Die Giftdrüse von *Vipera berus*. – Jena. Z. Naturw. *60*, 305–362.

Résumé

1. Le présent travail décrit de développement, la structure et la fonction de la glande à venin (glande de Duvernoy) et de la glande supralabiale (Glandula supralabialis) de *Natrix tessellata*. La glande supralabiale et la glande à venin sont réunies en un complexe par une capsule mesenchymateuse. Le long du maxillaire, la glande supralabiale s'étire en une mince bande qui s'étend du prémaxillaire jusqu'à l'articulation mandibulaire. Mais dans son dernier tiers, elle est recouverte par la glande à venin et réduite à un étroit ruban. Le court canal excréteur de la glande à venin se termine à l'extrémité caudale de la mâchoire supérieure en un réservoir à venin spécial, la poche dentaire, qui, avec les dents postérieures de la mâchoire supérieure, forme un système d'injection.

2. Le système d'injection permet la pénétration du venin dans la peau de la proie. Des essais de toxicité avec des homogénats de glande à venin montre que *Natrix tessellata* produit un venin hémorrhagique et nécrotique. Si l'on injecte une dose de 25 γ par g de poids, dans une veine de la queue d'une souris blanche, l'animal meurt dans les 2 à 3 minutes. Le venin appliqué par voie sous-cutanée agit beaucoup plus lentement et cause de larges nécroses de la peau et du tissu musculaire sous-jacent.

3. L'ébauche de la glande à venin se forme le premier jour après l'oviposition. Elle se développe à partir d'un bourgeon epithélial qui surgit à l'extrémité caudale de la mâchoire supérieure. La Glandula supralabialis, qui se compose de petites « glandes individualisées », se différentie à partir d'une série de bourgeons de proliférations épithéliaux situés dans la région du palais. On observe ces ébauches glandulaires au plutôt 15 à 20 jours après la ponte. Les 2 types de glandes sont fonctionnels au moment de la ponte. La durée du développement de la glande

supralabiale est de 40 % plus court que celle de la glande de Duvernoy et cela s'explique par le fait que la glande de Duvernoy est d'une anatomie plus compliquée. Ainsi se trouve démontré que la glande à venin ne peut être un dérivé évolutif de la glande supralabiale.

4. L'histologie de la Glandula supralabialis se laisse étudier sur une seule des « glandes individuelles » car toutes sont identiques. Il s'agit d'un système glandulaire tubuleux formé d'un pur tissu épithélial muqueux. La production des sécrétions est de nature holocrine. Les cellules tubulaires, gonflées de sécrétion, se détachent du stratum germinativum, migrent dans la lumière du canal et abandonnent là leur sécrétion par destruction du cytoplasme. Les épithelia détruits sont constamment reconstitués par des cellules basales de remplacement qui se multiplient par mitoses.

La glande à venin se compose d'un mélange d'éléments muqueux et séreux où les séreux sont les principaux. Le canal excréteur, purement muqueux, a son origine dans la poche dentaire et atteind la partie proximale de la glande; là, il devient le canal interlobulaire qui doit être considéré comme le canal collecteur central de tout le corps glandulaire. Il le traverse d'ailleurs dans toute sa longueur. De ce canal central partent des canaux intralobulaires, radiairement placés, qui sont chargés de collecter les sécrétions des divers lobules glandulaires. Ces canaux sont bordés d'une couche épithéliale muqueuse. On trouve, au pôle antérieur de la glande à venin, quelques lobules dont les canaux glandulaires sont soit muqueux, soit mélangés muqueux et séreux. Les tubuli des régions glandulaires centrales et distales sont purement séreux; c'est ici que sont produits les sécrétions toxiques. L'expulsions des sécrétions est du type mérocrine dans toutes les parties de la glande à venin. Des éléments contractiles, tels que des cellules myoépithéliales, ne purent jamais être mis en évidence.

5. Les substances suivantes furent étudiées par les méthodes de l'histochimie:

– enzymes (phosphatase alcaline et acide, estérase nonspécifique et la L-leucineaminopeptidase),

– mucopolysaccharides, glycoproteines, sialo- et sulfomycines.

Aussi bien dans la glande à venin que dans la glande salivaire, l'activité de la phosphatase alcaline se limite aux parois des vaisseaux sanguins. La phosphatase acide se trouve de manière diffuse dans le tissu conjonctif lâche; elle est absente de l'épithélium glandulaire. L'estérase non-spécifique apparaît dans les cellules vides des canaux de la glande à venin. Dans les parties séreuses, nous trouvons de hautes concentrations de L-leucineaminopeptidase. Cet enzyme (exopeptidase) laisse supposer que dans la toxine de la couleuvre tesselée se trouvent des fractions protéolytiques (endopeptidases?).

Le deuxième groupe de substances est localisé dans les épithelia muqueux. La sécrétion des cellules muqueuses de la glande salivaire et de la glande à venin est constituée de sialomucine, dont la synthèse se laisse particulièrement bien observer dans la glande supralabiale. Tout d'abord apparait une protéine labile à la pepsine qui, rapidement (en 5 heures environ), se transforme en une glycoprotéine. Le produit final semble être la sialomucine, qui est résistente à l'action de la pepsine.

6. En résumé, on peut affirmer que la glande de Duvernoy est une véritable glande à venin. La comparaison de l'évolution de cette glande avec l'évolution de la glande des espèces opistoglyphes (Kochva 1965) permet de conclure que toutes deux sont des organes homologues.

Summary

1. In the present work, a description is given of the development, morphology, and function of the venom gland (Duvernoy's gland) and supralabial salivary

gland (Glandula supralabialis) of *Natrix tessellata*. A fibrous capsule unites the supralabial gland and venom gland so that they constitute a single complex. The glandula supralabialis, which runs as a thin band along the maxilla, reaches from the premaxilla to the mandibular joint; in its posterior third, however, it is overlapped by the venom gland and reduced to a narrow fringe. The short efferent duct of the venom gland terminates at the caudal end of the upper jaw in a special venom-reservoir, the dental pocket, which – together with the back teeth of the upper jaw – forms an injection system.

2. This injection system ensures that the venom penetrates into the skin of the snake's prey. Toxicity studies carried out with venomgland homogenates have shown that *Natrix tessellata* produces a haemorrhagic-necrotic venom. When a dose of 25 mcg/g is injected into the tail vein of a mouse, the animal dies within 2–3 minutes. Venom administered subcutaneously acts much more slowly, causing extensive necrosis of the skin and of the underlying muscle tissue.

3. The primordium of the venom gland appears on the first day after the eggs have been laid. It develops from an epithelial bud which sprouts from the caudal end of the supramaxillary dental lamina. The Glandula supralabialis, which is composed of individual «glandlets», becomes differentiated from a series of epithelial proliferations originating from the epithelium lining the roof of the mouth. These glandular anlages cannot be observed until at least 15–20 days after the laying of the eggs. By the time the eggs are hatched, both types of glands are fully capable of functioning. The fact that the glandula supralabialis requires approximately 40 % less time to develop than "Duvernoy's gland" can be ascribed to the latter's complicated structure; this also indicates that the venom gland presumably cannot develop from the supralabial gland.

4. It is possible to describe the histology of the Glandula supralabialis by reference to only one of its individual "glandlets", because all these glandular elements are identically constructed. The composite tubular system of the gland is composed of purely mucous epithelia. The process by which the secretion becomes extruded is of the holocrine type. Tubular cells filled with secretion detach themselves from the underlying stratum germinativum and pass into the lumen of the duct, where their cytoplasm then disintegrates to release the secretion. The lost epithelial cells are constantly replaced by new cells from the basal stratum, the supply of fresh cells being maintained by mitotic division.

The venom gland is of mixed mucous and serous composition, in which the serous elements strongly predominate. The purely mucous, efferent duct leads from the dental pocket to the proximal end of the gland; here, it opens into the interlobular duct, which – in the form of a central collecting tube – traverses the body of the gland throughout its entire length. Running radially from this duct are the intralobular ducts which take up the secretions from the individual glandular lobules and convey them to the central collecting tube. All these ducts are lined with a single layer of mucous epithelium. Located at the anterior pole of the venom gland are single lobules containing glandular tubules either of a purely mucous or of a mixed mucous and serous type. The tubules in the central and distal portions of the gland are purely serous; it is here that the toxic secretion is produced. In all parts of the gland the secretion is released by a merocrine process. Nowhere could any evidence be found of contractile elements, such as myo-epithelial cells, etc.

5. The following two groups of substances were studied histochemically:

– enzymes (alkaline phosphatase, acid phosphatase, non-specific esterase, and L-leucine aminopeptidase),

– mucopolysaccharides, glycoproteins, sialomucins and sulphomucins.

Both in the venom gland and in the salivary gland the alkaline phosphatase activity is confined to the walls of the blood vessels. Acid phosphatase is found

diffusely distributed in the loose connective tissue, but is absent in the glandular epithelia. Non-specific esterase is encountered only in exhausted cells of the venom-gland ducts. In the serous parts, high concentrations of L-leucine aminopeptidase were detected. The presence of this enzyme (exopeptidase) may be regarded as indicating that proteolytic fractions (as well as endopeptidases?) are contained in the toxin of *Natrix tessellata.*

The second group of substances is found in the mucous epithelia. In the salivary gland, as well as in the venom gland, the fully synthesised secretion from the mucous cells consists of sialomucins. Its synthesis can be studied particularly well in the supralabial salivary gland: firstly, a pepsin-labile protein is produced, which is then rapidly (within approx. 5 hours) converted into a glycoprotein; the final product is the pepsin-resistant sialomucin.

6. To sum up, it may be said that "Duvernoy's gland" is a genuine venom gland. A comparison of its development with that of opisthoglyphous forms (Kochva 1965) clearly reveals that the venom gland of *Natrix tessellata* and the venom gland of opisthoglyphous snakes are homologous organs.