Zeitschrift: Acta Tropica
Herausgeber: Schweizerisches Tropeninstitut (Basel)
Band: 16 (1959)
Heft: 3

Artikel: Miscellanea : Ungewöhnlich ablaufender Fall von Onchocerciasis
Autor: Piringer, W.
DOI: https://doi.org/10.5169/seals-310815

Nutzungsbedingungen
Die ETH-Bibliothek ist die Anbieterin der digitalisierten Zeitschriften auf E-Periodica. Sie besitzt keine Urheberrechte an den Zeitschriften und ist nicht verantwortlich für deren Inhalte. Die Rechte liegen in der Regel bei den Herausgebern beziehungsweise den externen Rechteinhabern. Das Veröffentlichen von Bildern in Print- und Online-Publikationen sowie auf Social Media-Kanälen oder Webseiten ist nur mit vorheriger Genehmigung der Rechteinhaber erlaubt. Mehr erfahren

Conditions d'utilisation
L'ETH Library est le fournisseur des revues numérisées. Elle ne détient aucun droit d'auteur sur les revues et n'est pas responsable de leur contenu. En règle générale, les droits sont détenus par les éditeurs ou les détenteurs de droits externes. La reproduction d'images dans des publications imprimées ou en ligne ainsi que sur des canaux de médias sociaux ou des sites web n'est autorisée qu'avec l'accord préalable des détenteurs des droits. En savoir plus

Terms of use
The ETH Library is the provider of the digitised journals. It does not own any copyrights to the journals and is not responsible for their content. The rights usually lie with the publishers or the external rights holders. Publishing images in print and online publications, as well as on social media channels or websites, is only permitted with the prior consent of the rights holders. Find out more

Download PDF: 20.08.2025

ETH-Bibliothek Zürich, E-Periodica, https://www.e-periodica.ch

Ungewöhnlich ablaufender Fall von Onchocerciasis.

Von W. PIRINGER.

Laboratorio clinico INMEDICA, Bogotá, Colombia.

Die Onchocerciasis (O.), mit größter Wahrscheinlichkeit durch kranke Neger im 16. und 17. Jahrhundert aus Afrika in die neue Welt eingeschleppt, wurde in den Berichten aus den spanischen Kolonien an den Hof in Sevilla schon im Jahre 1571 erwähnt; Mitglieder des Ordens der Dominikaner berichteten darüber in einer so zutreffenden Weise, daß über das Vorkommen der Erkrankung zur damaligen Zeit kein Zweifel bestehen kann: Bolas que se forman en la cabeza, ojos que se arrugan y van perdiendo la noción de ver y piel que se torna como pergamino: (Knoten, die sich am Kopf entwickeln, Augen, die sich runzeln und das Sehvermögen verlieren, und die Haut, die sich pergamentartig verändert) (GARCIA, 1947). Nach dieser ersten Information erschienen nun zahlreiche bekannt gewordene und teilweise heute schon vergessene Mitteilungen über diese Krankheit, die bis in die jüngste Zeit in Zentralamerika noch vielfach den lokalen Namen «Erisipela de la costa» trägt.

Es war das große Verdienst des guatemaltesischen Arztes und Wissenschafters, weiland Prof. Dr. RUDOLFO ROBLES, der im Jahre 1915 die wahre Ursache, den Erreger der amerikanischen O., gefunden und erkannt hat. ROBLES (1919) ließ nach längeren Studien vorerst seinen Schüler CALDERON (1917) in Guatemala darüber berichten, und erst nach weiteren Forschungen wurde seine Arbeit in Paris in der Gesellschaft für exotische Pathologie veröffentlicht.

In Zentralamerika unterscheidet man auch heute noch 5 verschiedene Krankheitsherde in Guatemala, so in Huehuetenago, Sololá, Escuintla, Jutiapa und Santa Rosa, in Mexico 2 Herde, Oaxaca und Chiapas, in welchen zahlreiche Erkrankungen festzustellen sind. In Guatemala allein dürften etwa an die 35 000 Personen an O. leiden, deren größter Teil allerdings heute unter ärztliche Kontrolle und in Behandlung gebracht werden konnte. Auch in Venezuela wurden in letzter Zeit endemische Vorkommen von O. durch GONZALEZ et al. (1950) beschrieben; STOLL (1947) schätzt in seiner bekannten Publikation die Anzahl der Kranken an O. in Zentral- und Südamerika auf etwa 800 000. In dieser gewaltigen Anzahl müssen aber m. E. die abgeheilten Fälle, wie Neuinvasionen, der letzten Dezennien mitinbegriffen sein.

Morphologisch werden die Erreger, *Onchocerca volvulus* Leukart, die in Zentralafrika häufig vorkommende Art, und die amerikanische *Onchocerca* Brumpt, oder wie sie hier vielfach genannt wird, *Onchocerca volvulus* spec. Robles, als identisch angesehen; die Weibchen der Filarien sind bis 500 mm, die Männchen bis 40 mm lang, beide Formen haben eine Durchschnittsbreite von etwa 0,15—0,25 mm. Die im Uterus spiralig gewundenen Mikrofilarien sind von einer dünnen Membran umgeben, die nach dem Austritt und Übergang in das Gewebe des Wirtes verloren geht, so daß sie ungescheidet vorliegen. Nur dort wo sich im Gewebe weibliche und männliche Filarien vergesellschaften, kommt es zur Ausbildung von Mikrofilarien.

Die Entwicklung der Filarien verläuft über einen Zwischenwirt, die sogenannte Kriebelmücke, der Gattung *Simulium;* es sei bei dieser Gelegenheit mit Nachdruck darauf verwiesen, daß schon ROBLES (1919) in eindeutiger Form auf *Simulium* als Zwischenwirt hingewiesen hat. Die Ansicht mancher nordamerikanischer Autoren, daß es erst wesentlich später BLACKLOCK (1926), BEQUAERT (1928) in Afrika und STRONG (1931) in Guatemala gelang, den Zwischenwirt erstmals nachzuweisen, ist irrig und absolut richtigzustellen. In Zentralamerika sind es vor allem *Simulium (S.)ochraceum,* weniger häufig die Arten

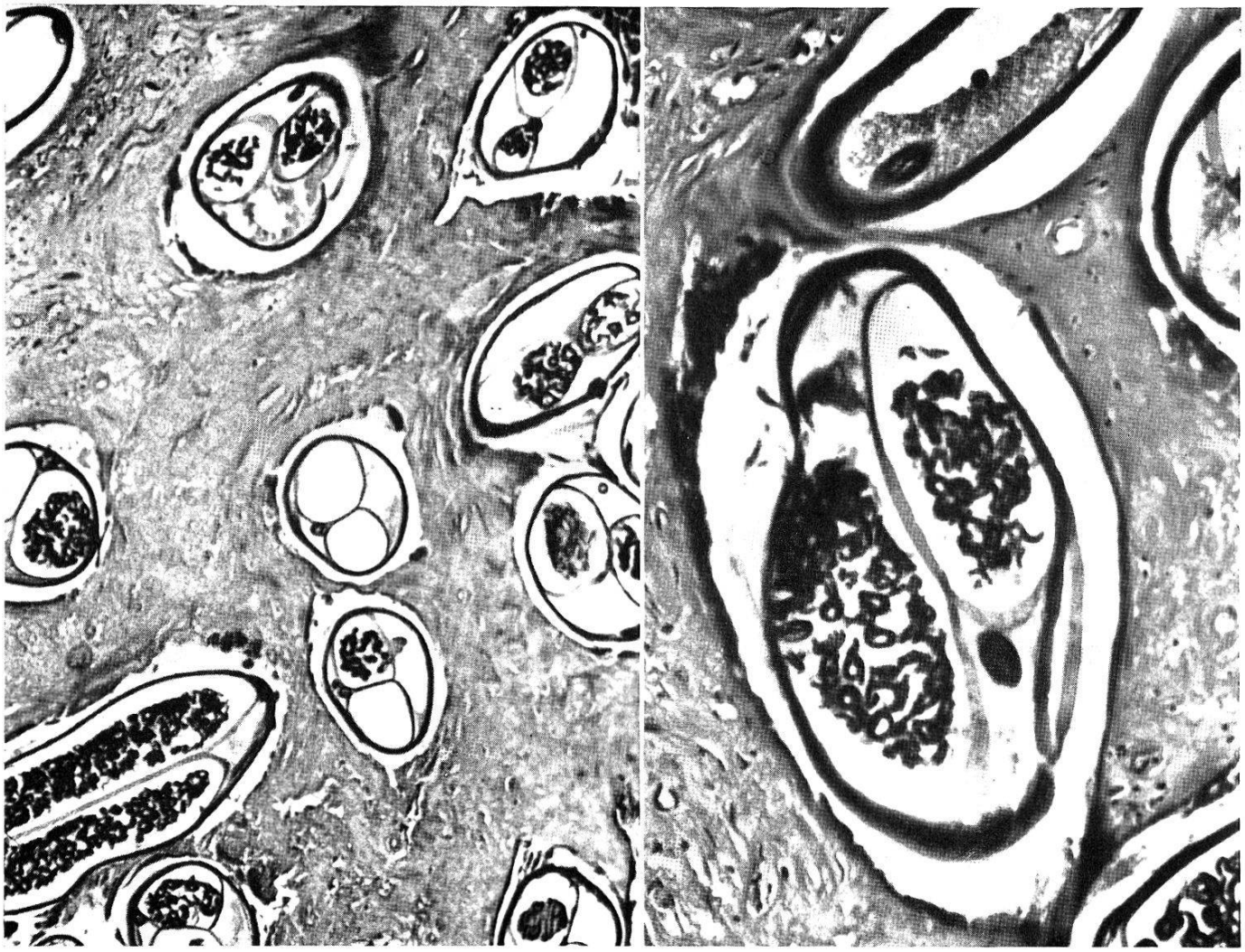

1 2

Abb. 1. Übersichtsaufnahme mit zahlreichen Quer- und Schrägschnitten durch weibliche Filarien. Vergr. 1 : 32.

Abb. 2. Ausschnitt aus dem vorigen Bild, stärkere Vergrößerung. 1 : 80.

S. metallicum, *S. callidum* und *S. exiguum*, die als Überträger bekannt wurden. Sämtliche Arten stechen nur bei Tage, finden sich so gut wie nie in Behausungen; interessant erscheint, daß *S. ochraceum* vor allem in Gesichtshöhe, die anderen mehr in Kniehöhe die nackte Haut befallen, um Blut zu saugen. Die Mücken nehmen beim Saugakt mit dem Blut die unter Umständen vorhandenen, im subcutanen Gewebe bis in das Stratum papillare vordringenden Mikrofilarien auf; nach der Passage des Magen-Darmes bohren sich die Mikrofilarien unter Umbildung und Entwicklung eines eigenen Darmkanales in die posterioren Abschnitte der Thoraxmuskulatur (VARGAS, 1942) und finden sich bereits am 8. oder 9. Tag nach Einwanderung in den Mückenkörper im Rüssel des Tieres, vollkommen invasionsfähig. Nach BLACKLOCK (1926) sind diese Larven bis zu 760 μ lang und bis zu 20 μ breit.

Sticht nun eine solche invadierte Mücke den Menschen, so werden mit dem Speichel eine Anzahl von Larven in die oberen Hautschichten eingeimpft; diese eingebrachten Larven wandern nun im subcutanen Bindegewebe umher und können die ersten, oftmals fälschlich ausgelegten Hautreaktionen auslösen.

Innerhalb von 1 bis 2 Jahren kommt es nun bei durch *O. volvulus* befallenen Menschen in der Regel zur Ausbildung von Hautknoten, die in Einzahl, aber auch in gehäufter Form zur Entwicklung gelangen können. Bei der in

Zentralamerika vorliegenden Invasion finden sich meist 1 bis höchstens 6 bohnen- bis hühnereigroße subcutane Knoten im Bereiche der Kopfhaut. In diesen finden sich meist 2—3 weibliche und 1—2 männliche, zu einem Knäuel verschlungene Filarien, die wallartig, von einem derben Bindegewebe umgeben, abgekapselt sind; im akuten Stadium lassen sich im angrenzenden Gewebe reichlich Leuko- und Lymphozyten nachweisen, in älteren Knoten beobachtet man in den Randzonen eine spärliche lympho- und leukozytäre Infiltration, daneben Fibroblasten und Plasmazellen; daneben lassen sich im Gewebe vereinzelte Mikrofilarien ermitteln, ohne daß diese eine besondere entzündliche Reaktion auslösen. Die Knoten fühlen sich sehr derb an, die Haut darüber erscheint gespannt, verdünnt und verändert sich nach längerem Bestand faltig, pergamentartig; die Haare über diesen Knoten fallen vielfach aus, oft bleiben nur wenige Strähnen bestehen. Gelegentliche Entzündungen, Schwellungen der angrenzenden Hautpartien, häufigere sekundäre Infektionen mit Streptococcen verändern die Farbe der Haut des Knotens bläulich-rotbläulich; dies gab der Erkrankung den Namen «Erisipela de la costa». Bekannt sind der starke Juckreiz der betroffenen Partien, nicht selten urticarielle Exantheme der gesamten Hautdecke, vor allem während der Nachtzeit, leichte Fieberschübe. Die Hautveränderungen bei O. werden von GOLDMANN & ORTIZ (1951) sowie von LOEWENTHAL (1943) in annähernd gleicher Weise beschrieben; die wiederkehrenden Hautreaktionen führen im Bereiche der bedeckten Körperteile zur exanthematösen, lichenförmigen, pruriginösen Dermatitis und in der Folge hievon zu Veränderungen, wie Sklerodermie, Xerodermie und gelegentlicher Pseudoichthyose. Während diese sekundären Krankheitserscheinungen bei der amerikanischen O. seltener sind, werden sie bei der afrikanischen O. gehäuft beobachtet; als Ursache dieser Erkrankungen werden einerseits die Wanderung von Mikrofilarien, anderseits die Ablagerung von Stoffwechselprodukten der Filarien selbst aufgefaßt.

Je näher die entwickelten Knoten der O. dem Auge liegen, um so leichter kann es zur Einwanderung und Ansiedlung von Mikrofilarien in der Bindehaut kommen; von dieser aus dringen in zahlreichen Fällen die Mikrofilarien in die Hornhaut und Iris vor und führen auf diese Weise zu schweren Hornhauttrübungen, Verwachsungen der Iris und in der Folge zur Erblindung. Während sich schon nach dem ersten Jahr, in einzelnen Fällen schon vor diesem Zeitablauf, nach Befall mit *O. volvulus* deutliche Hautknoten bilden können (NAUCK, 1956), kommt es bei unbehandelten Kranken erst wesentlich später, meist nach 8—10 Jahren, zur Invasion der Augenhäute (HISETTE, 1932). Auch PACHECO (1941) berichtete über das späte Erkranken eines oder beider Augen; er weist aber auch mit besonderem Nachdruck auf die verschieden stark vorkommenden Fälle von Keratitis, Iridocyclitis hin, die nicht nur durch das Hindurchwandern der Hornhaut von Mikrofilarien, sondern auch durch allergische Reaktionen ausgelöst werden können.

Wir haben nun vor kürzerer Zeit einen Patienten beobachtet, der auf der Durchreise in Kolumbien plötzlich wiederholte Erysipele der Kopfhaut erlitt und deswegen einen Hautarzt aufsuchte.

Der Patient N. N., 40 Jahre, Deutscher, seit 1948 in Mexico, Geschäftsreisender, war in den letzten Jahren je zweimal in jedem der zentralamerikanischen Staaten; er kann sich außer wiederholter Infektionen mit Amöben und einer einmaligen Erkrankung an Malaria an keine wesentlichen Störungen in seinem Befinden erinnern. Seit über einem Jahr bemerkte der Patient über dem rechten Hinterhauptsbein eine kleine derbe Geschwulst, die nach seiner Angabe langsam an Größe zunahm und sich vor allem nach starker Insolation durch stärkeren Juckreiz fühlbar machte. Mehrmals wurde dem Patienten angeraten, das «Fibrom» entfernen zu lassen; da es aber keineswegs störte, im übrigen von

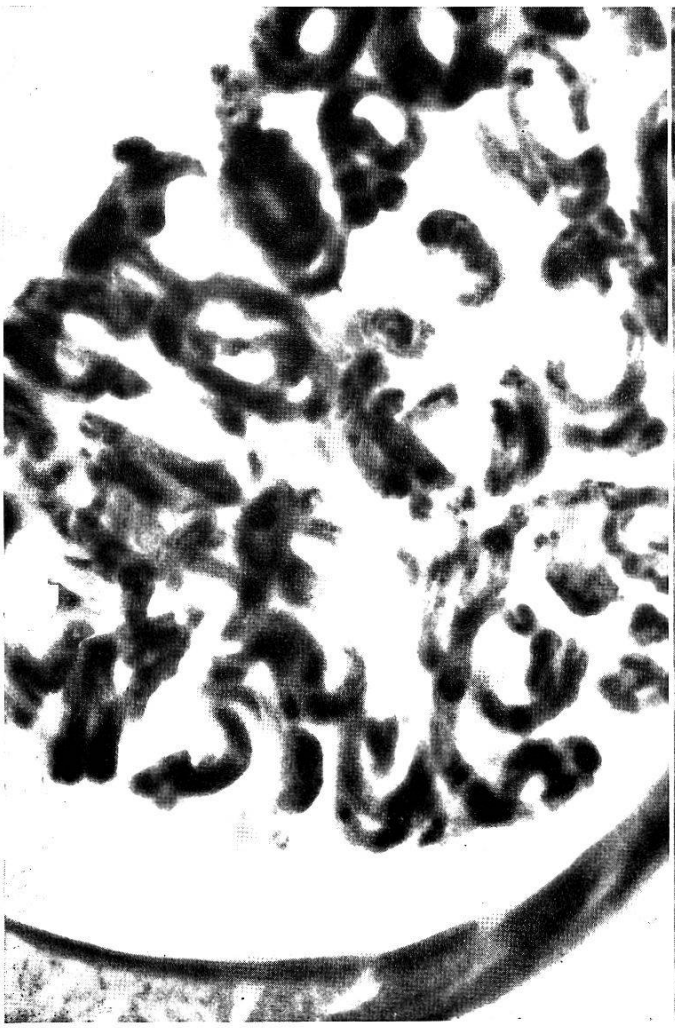

3

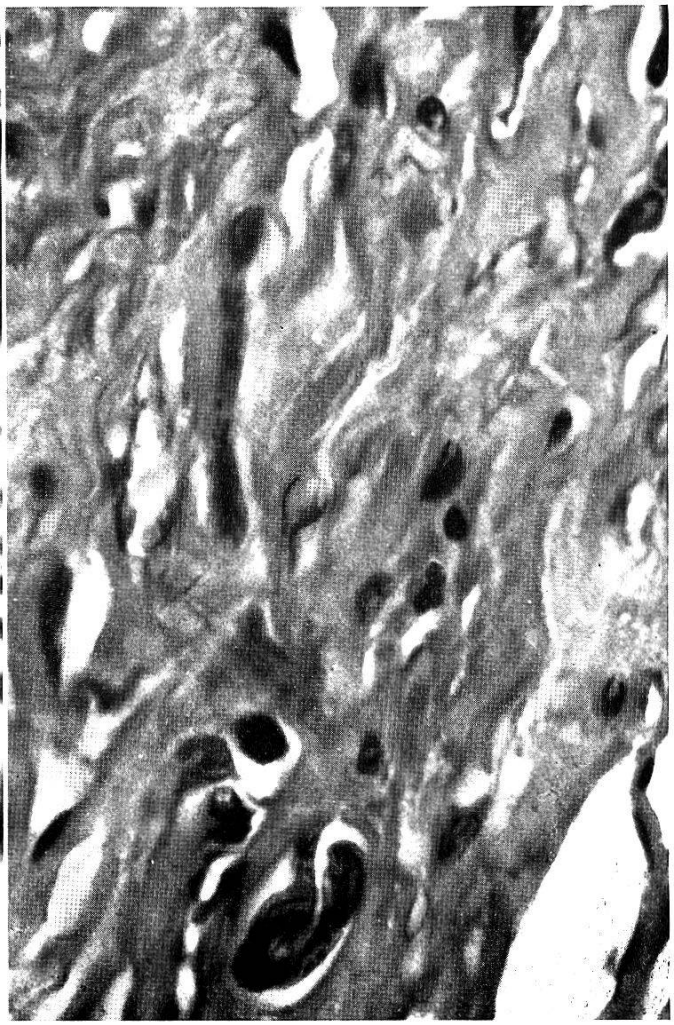

4

Abb. 3. Ausschnitt einer Filarie mit deutlich spiralig gewundenen Mikrofilarien. Vergr. 1 : 360.

Abb. 4. Rand einer Filarienumscheidung und im Gewebe, spärlich durchsetzt von Lympho- und Leukozyten 2 Mikrofilarien, eine hievon lang gestreckt, die andere in gerollter Lage angetroffen. Vergr. 1 : 360.

Haaren verdeckt werden konnte, hatte er von dieser Maßnahme Abstand genommen. Anscheinend durch Kratzeffekte bedingt, hatte sich während der Reise zweimal von dieser Geschwulst aus ein erysipelartiges Zustandsbild ergeben; beide Male wurde dieses mit Penicillininjektionen und lokaler Behandlung zum Verschwinden gebracht. Das Fieber während dieser Infektionen war auffallend gering, andere Störungen bestanden nicht. Nach Abheilung der letztaufgetretenen akuten Infektion ließ sich der Patient mehr aus kosmetischen Erwägungen die Geschwulst, ein klinisch als hartes Fibrom imponierender Tumor, in lokaler Betäubung entfernen.

Der entfernte subcutane Knoten war etwa 12 : 7 : 15 mm groß, im Zentrum graugelblich, von feinen Lücken durchbrochen, im übrigen gegen die Umgebung durch eine derbere Kapsel aus straffem, mehr grauweißlichem Bindegewebe abgegrenzt; durch einen Zufall wurde die Geschwulst histologisch untersucht und ergab einwandfrei das Bild einer Onchocerciasis.

Der histologische Befund war ebenso eindeutig wie überraschend; erst auf Grund dieser Diagnose wurde nach anderen Knoten oder Veränderungen der Haut gesehen; die mit größter Sorgfalt durchgeführte erneute Untersuchung

brachte keine andere abnorme Hautaffektion. Die Augenuntersuchung verlief gleichfalls ergebnislos und erbrachte normale Befunde.

Da der Patient wieder abreiste, wurde mit einer Hetrazankur sogleich begonnen und ihm empfohlen, in Mexico eine zusätzliche Behandlung mit Germanin, wie sie BURCH (1949) vorschlug, durchführen zu lassen.

Der Krankheitsfall war zweifellos ungewöhnlich in seinem Ablauf; der Patient verspürte in den letzten Monaten, abgesehen von den erwähnten letzterfolgten Erscheinungen seitens des O.-Knotens, keinerlei Beschwerden. Auch allgemeine Hautreaktionen wurden anscheinend, zumindest über Befragen, nicht angegeben. Die langsam entstandene Geschwulst hatte bei dem Patienten keine besondere Beachtung gefunden, da er schon zweimal, noch in Europa, an Lipomen operiert worden war. Aus der Befragung des Kranken ergab sich, daß er wohl zu wiederholten Malen in Guatemala war, doch nie eines der erwähnten verseuchten Gebiete besuchte; er hatte wohl Fahrten in das Kaffeeanbaugebiet unternommen, doch konnte er sich nicht an eine besondere Plage seitens der dort häufig stechenden Mücken erinnern.

Epidemiologisch kann nun dieser Krankheitsfall auf verschiedene Weise geklärt werden; die einfachste und wahrscheinlichste Art der Invasion war wohl jene, daß eine invadierte oder auch mehrere aus den endemischen Gebieten mit dem Transportgut eines Lastwagens verschleppte Mücken in das sonst von Simulium freie Areal eindrangen und bei dem Stich den Erreger übertrugen. Andere Erklärungen für das Zustandekommen dieses Krankheitsfalles wären möglicherweise ebenso zutreffend, aber weniger überzeugend. Der Zeitpunkt der Invasion des Kranken mit Mikrofilarien konnte entsprechend dem letzten Besuch in Guatemala auf etwa 1 Jahr vor Auftreten des Knotens geschätzt werden.

Literatur.

GARCIA, V. M. (1947). Tesis de grado, Universidad San Carlos, Guatemala.
ROBLES, V. R. (1919). Bull. Soc. Path. exot. *12*, No. 7.
CALDERON, V. M. (1917). La Juventud medica *17*, 8.
GONZALEZ, C. L., POTENZA, L., VOGELSANG, E., ANDUZE, P. J. & TORRES, E. P. (1950). Bol. Ofic. sanit. panamer. *29*, 147.
STOLL, N. R. (1947). J. Parasit. *33*, 1.
BLACKLOCK, R. R. (1926). Ann. trop. Med. Parasit. *20*, 1.
BEQUAERT, J. C. (1938). Amer. J. trop. Med. *18*, 116.
STRONG, R. P., HISETTE, J., SANDGROUND, J. M. & BEQUAERT, J. C. (1938). Amer. J. trop. Med., Suppl. *18*, 1.
VARGAS, L. (1942). Rev. Inst. Salubr. Enferm. trop. *3*, 57.
GOLDMANN & ORTIZ, cit. in: CRAIG, CH. F. & FAUST, E. C. (1951). Clinical Parasitology. 5th ed. Philadelphia: Lea & Febiger.
LOEWENTHAL, L. J. A. (1943). Amer J. trop. Med. *37*, 147.
NAUCK, E. G. (1956). Lehrbuch der Tropenkrankheiten. Stuttgart: Georg Thieme.
HISETTE, J. (1932). Ann. Soc. belge Méd. trop. *12*, 433.
PACHECO, L. R. (1941). Guatemala médica, No. 1. Amer. J. Ophthal. *24*, 10.
BURCH, TH. A. (1949). Bol. Ofic. sanit. panamer. *28*, 233