

Zeitschrift: Acta Tropica
Herausgeber: Schweizerisches Tropeninstitut (Basel)
Band: 15 (1958)
Heft: 2

Artikel: Miscellaneum : Hepatocystis kochi
Autor: Bauer, F. / Hohorst, W.
DOI: <https://doi.org/10.5169/seals-310747>

Nutzungsbedingungen

Die ETH-Bibliothek ist die Anbieterin der digitalisierten Zeitschriften auf E-Periodica. Sie besitzt keine Urheberrechte an den Zeitschriften und ist nicht verantwortlich für deren Inhalte. Die Rechte liegen in der Regel bei den Herausgebern beziehungsweise den externen Rechteinhabern. Das Veröffentlichen von Bildern in Print- und Online-Publikationen sowie auf Social Media-Kanälen oder Webseiten ist nur mit vorheriger Genehmigung der Rechteinhaber erlaubt. [Mehr erfahren](#)

Conditions d'utilisation

L'ETH Library est le fournisseur des revues numérisées. Elle ne détient aucun droit d'auteur sur les revues et n'est pas responsable de leur contenu. En règle générale, les droits sont détenus par les éditeurs ou les détenteurs de droits externes. La reproduction d'images dans des publications imprimées ou en ligne ainsi que sur des canaux de médias sociaux ou des sites web n'est autorisée qu'avec l'accord préalable des détenteurs des droits. [En savoir plus](#)

Terms of use

The ETH Library is the provider of the digitised journals. It does not own any copyrights to the journals and is not responsible for their content. The rights usually lie with the publishers or the external rights holders. Publishing images in print and online publications, as well as on social media channels or websites, is only permitted with the prior consent of the rights holders. [Find out more](#)

Download PDF: 16.01.2026

ETH-Bibliothek Zürich, E-Periodica, <https://www.e-periodica.ch>

Miscellaneum.

Hepatocystis kochi.

Von F. BAUER und W. HOHORST.

Parasitologisches Institut der Farbwerke Hoechst AG.
(Leiter: Dr. W.-H. WAGNER).

Bei der Untersuchung des Blutes von Weißkehlmeerkatzen, die aus Südafrika nach Deutschland importiert worden waren, konnte in mehreren Fällen eine Infektion durch *Hepatocystis kochi* festgestellt werden.

Die Meerkatzen (*Cercopithecus albogularis*) hatten insgesamt etwa 3 Monate in Gefangenschaft gelebt, bevor sie von uns untersucht werden konnten.

ROBERT KOCH hatte schon 1898 bei Affen diesen Parasiten festgestellt, der zunächst als *Plasmodium kochi* bezeichnet wurde. Er wurde dann in Ostafrika von KOSSEL; BRUCE und NABARRO; GRAY und TULLOCH; ROSS; KINGHORN und YORKER; GARNHAM u. a. beschrieben, in Westafrika von DUTTON, TODD und TOBEY; THEILER; GARNHAM und PICK; LEFROU und MARTIGNOLES u. a. beobachtet, vor allem bei Affen aus den Gattungen *Cercopithecus*, *Cercocebus* und *Papio*. (MALAMOS und NAUCK; GARNHAM; REICHENOW.)

Charakteristisch für *Hepatocystis kochi* ist es, daß im Blute nur Geschlechtsformen der Parasiten zu beobachten sind, keine Teilungsstadien. Man findet in den Erythrocyten zunächst nur einen kleinen Chromatinpunkt mit einem dünnen Protoplasmasaum. Als nächste Entwicklungsstadien beobachtet man sehr kleine Ringformen, die heranwachsen und amoeboide Gestalt an-

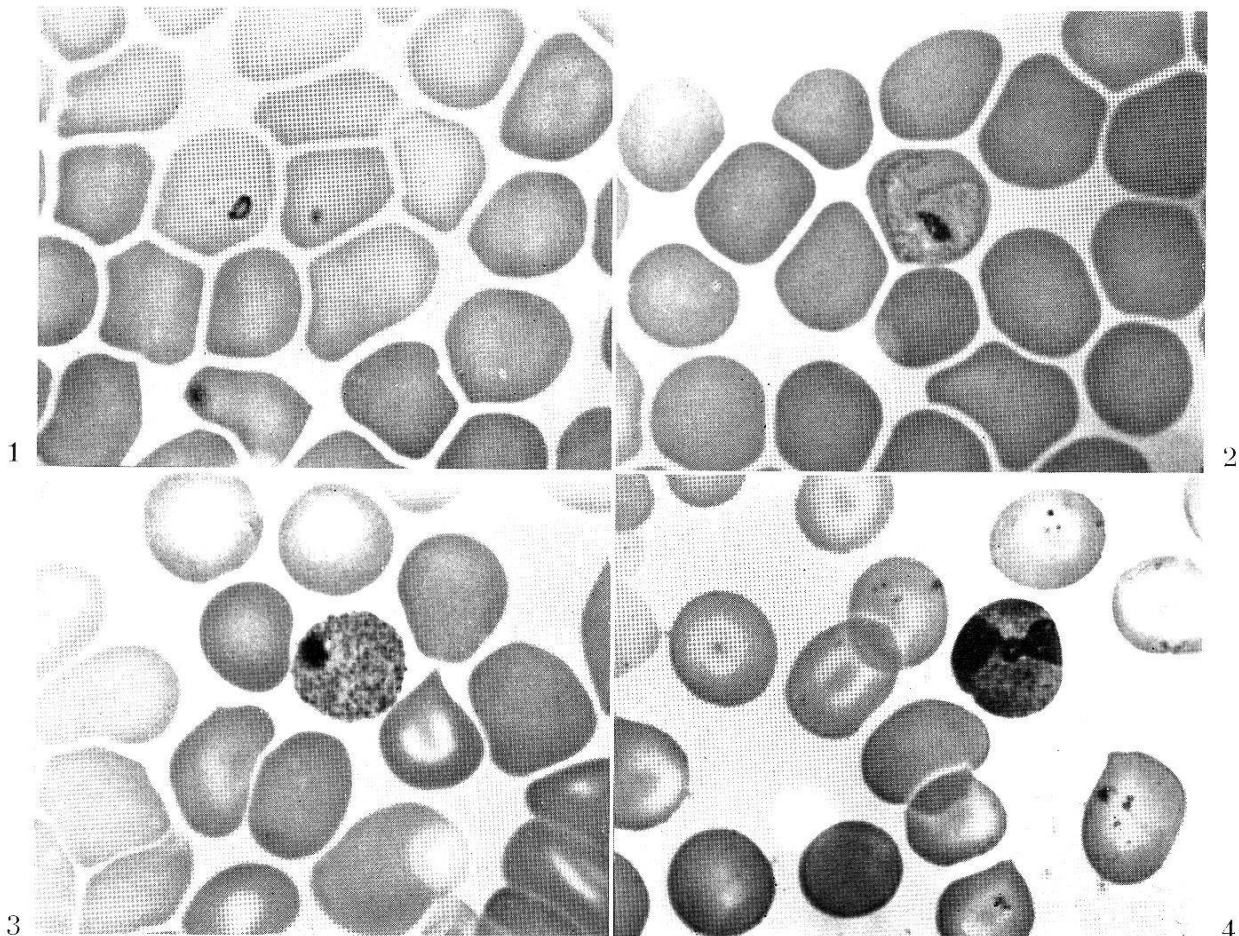


Abb. 1—4.

nehmen. In den Parasiten lagern sich dann zahlreiche Pigmentkörnchen ab, die auch den erwachsenen Geschlechtsformen ein getüpfeltes Aussehen verleihen. — Bei den befallenen Erythrocyten ist keine Vergrößerung, Abblassung oder Tüpfelung zu beobachten. Die erwachsenen Gametocyten füllen das Blutkörperchen jedoch ganz aus oder sind sogar etwas größer. — Makrogametocyten und Mikrogametocyten unterscheiden sich vor allem durch ihre Kerne: während erstere einen kleinen, meist randständigen Kern besitzen, der sich bei Giemsa-Färbung intensiv blau färbt, nimmt der Kern der Mikrogametocyten etwa ein Drittel des Zellraumes ein und ist mehr rötlich-violett gefärbt (s. Abb. 1, 2, 3, 4). Bei Zusatz von phys. NaCl-Lösung zu einem Blutstropfen läßt sich die Bildung der 9–15 μ langen Mikrogameten schon nach wenigen Minuten beobachten, wobei aus einem Gametocyten nicht mehr als 4 Mikrogameten gebildet werden (GARNHAM, REICHENOW).

Die Schizogonie-Stadien des Parasiten findet man in der Leber der Affen. LEVADITI und SCHOEN beobachteten schon 1932 diese Entwicklungsformen, brachten sie jedoch nicht mit dem damals als *Plasmodium kochi* bekannten Parasiten in Verbindung. — Erst die Untersuchungen von GARNHAM (1947/48) brachten die Erkenntnis, daß die beobachteten «Lebereysten» Schizogonie-Stadien von *Plasmodium (Hepatocystis) kochi* sind¹.

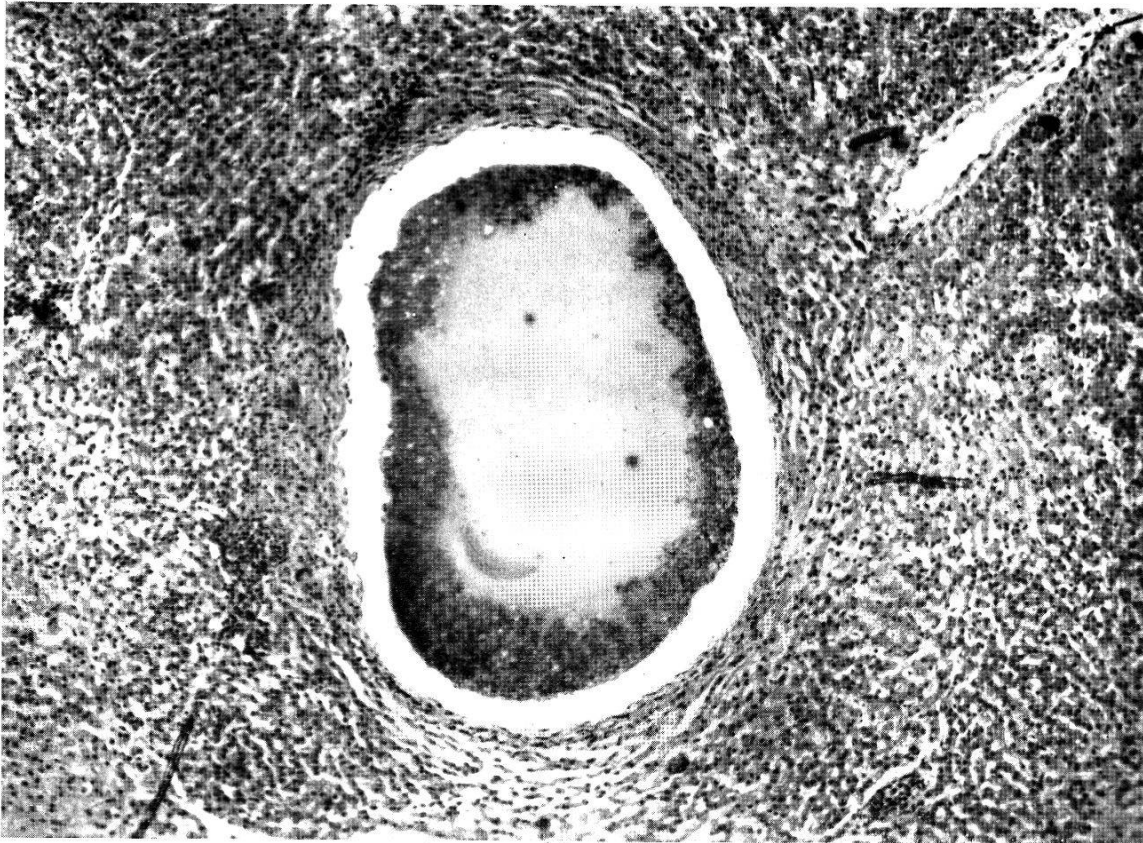
Als jüngste Formen der Schizogonie beobachtet man in den Leberparenchymzellen 4–5 μ große Schizonten mit regelmäßig peripher angeordneten Kernen. Sie wachsen unter ständiger Kernvermehrung und Hypertrophie der Wirtszelle heran, bis schließlich das reife, von GARNHAM als «Merocyste» bezeichnete Stadium einen Durchmesser von 1–2 mm besitzt. Diese Cyste ist von grauweißer Farbe, durchscheinend, enthält im Innern eine koagulierte, homogene Restkörpermasse, umgeben von einer etwa 100 μ breiten Außenschicht, die unzählige, winzige Merozoiten enthält (Abb. 5).

Abweichend gebaute, multilokulare Merocysten, die zahlreiche Kristalle eines Tyrosin- und Tryptophan-haltigen Proteins enthielten und einen Durchmesser von 4 mm aufwiesen, beobachteten GARNHAM und PICK bei 2 Affen in Franz.-Guinea.

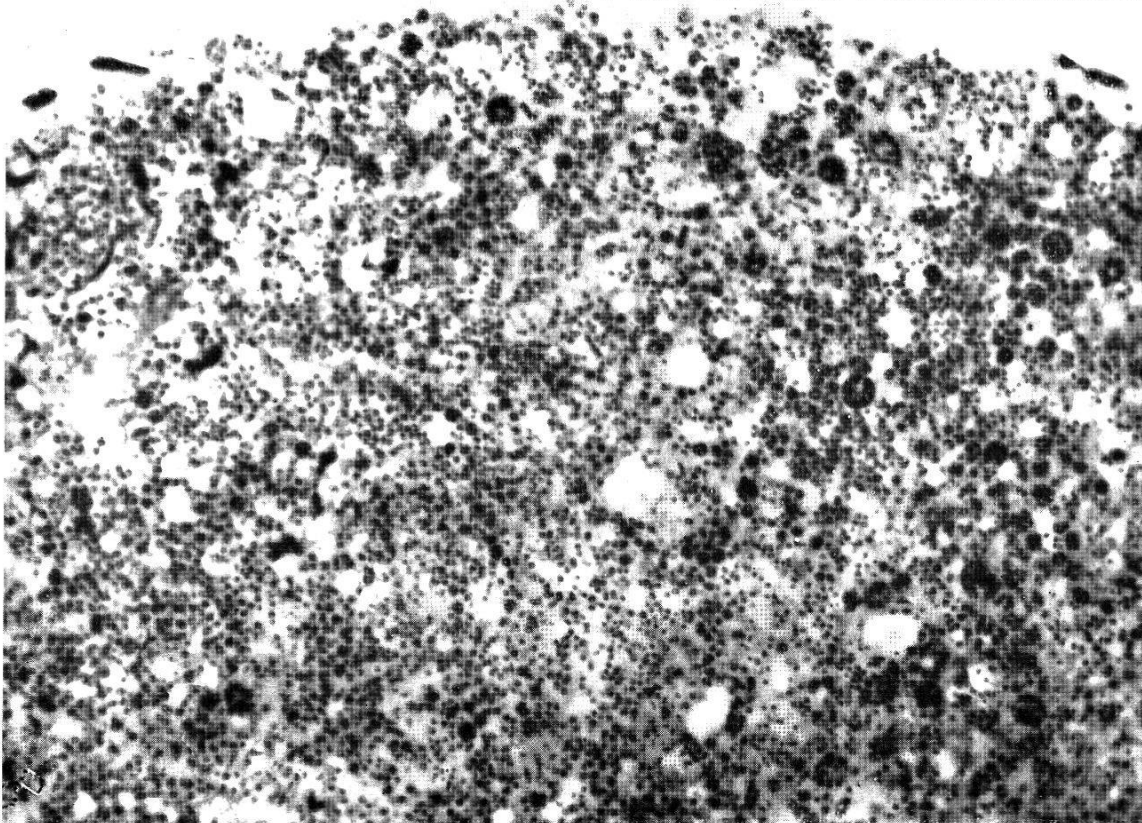
Die Außenschicht der reifen Merocyste hat schwammigen Bau, und die Merozoiten liegen darin im allgemeinen strukturlos nebeneinander (Abb. 6). Beim Platzen der Cyste kommen sie in die Lebersinus, die Blutgefäße der Leber und in den Kreislauf. Nicht selten dringt dabei in die Cyste etwas Blut ein. Außerhalb der Wand der heranwachsenden Merocyste sind schon frühzeitig Lymphocyten, Makrophagen, Fibroblasten und auch Riesenzellen zu beobachten. Beim Platzen der reifen Cysten dringen diese Zellen ein und führen zu deren Destruktion. Eine Periodizität wie bei der Malaria-Infektion kommt bei *Hepatocystis kochi* nicht vor (GARNHAM, eigene Beobachtung).

GARNHAM hielt infizierte Affen 15 Monate lang unter Moskito-sicheren Bedingungen, ohne daß die Parasiten aus dem Blute verschwanden. Er glaubt deshalb, daß ein Teil der in den Lebereysten gebildeten Merozoiten die Entwicklung im Gewebe fortsetzt — nicht zu Geschlechtsformen wird — und daß deshalb die Infektion ohne weitere Reinfektion lange Zeit bestehen kann. Er konnte jedoch bei den Merozoiten keine morphologischen Unterschiede feststellen. — Bei 2 von uns untersuchten Meerkatzen, die als Wildfänge aus Südafrika nach 3 Monaten Gefangenschaft zu uns kamen und 6 Monate später getötet wurden, konnten in den Lebern immer noch zahlreiche Mero-

¹ Die in der jüngst erschienenen Arbeit LEFROU und MARTIGNOLES (1955) hiervon abweichende Darstellung der Schizogonie von *Hepatocystis kochi* ist wohl damit zu erklären, daß die Verfasser die GARNHAM'schen Untersuchungen nicht kannten.



5



6

Abb. 5 und 6.

cysten festgestellt werden, obwohl beide Tiere im Beobachtungszeitraum von 6 Monaten laufend einen starken Befall des Blutes durch Geschlechtsformen aufwiesen (3000—24 000 pro mm³ Blut).

Bei mehreren Versuchen ist es bis jetzt nicht gelungen, durch Blutübertragung von infizierten Tieren auf nicht infizierte Affen die *Hepatocystis*

kochi-Infektion zu übertragen (HAWKING und HUNT; COWDRY und COWELL; GARNHAM).

Wir selbst übertrugen von 2 stark infizierten Meerkatzen je 3.0 ccm Blut i.p. auf 2 Meerkatzen, die bei einer 3 Wochen lang vorher durchgeführten Kontrolle keine Entwicklungsstadien von *Hepatocystis kochi* im Blute aufwiesen. Nach der Blutübertragung wurden 4 Wochen lang Blutaussstriche der Tiere untersucht. In einem Fall konnten bis zum 7. Tage nach der Übertragung ganz vereinzelt Entwicklungsstadien von *Hepatocystis kochi* beobachtet werden, die dann jedoch endgültig verschwanden. Das 2. Tier blieb negativ. — Wir möchten wie GARNHAM annehmen, daß es möglich ist, mit dem Blute infizierter Tiere Entwicklungsstadien der Gameten von *Hepatocystis kochi* mechanisch zu übertragen, daß diese Stadien im neuen Wirt weiterwachsen und sich einige Tage halten können, daß damit jedoch nicht die Infektion als solche übertragbar ist.

Es gelang uns nicht, mit je 1.0 ccm Blut von stark infizierten Affen die Infektion auf Meerschweinchen zu übertragen.

Übereinstimmend mit anderen Autoren (GARNHAM, MALAMOS und NAUCK; HAWKING und HUNT; LEFROU und MARTIGNOLES) konnten wir bei der Beobachtung von 5 Meerkatzen über einen Zeitraum bis zu 6 Monaten hin keine klinischen Krankheitserscheinungen feststellen und keine Fieber-Reaktion, die durch *Hepatocystis kochi* bedingt waren. Bei 2 Tieren mit sehr starker Infektion war vielleicht eine gewisse Anaemie durch *Hepatocystis* bedingt. Da diese Affen jedoch gleichzeitig mit *Bilharzia mansoni* infiziert waren, konnte dies nicht genau geklärt werden.

Trotz zahlreicher Untersuchungen und Übertragungsversuche ist es bisher noch nicht gelungen, den Überträger, bzw. Zwischenwirt, von *Hepatocystis kochi* ausfindig zu machen.

CONNAL und COGHILL kamen bei 5 verschiedenen Mückenarten zu negativen Ergebnissen. MACFIE war mit *Anopheles gambiae*, *Aedes argentipes* und *Mansonioides africanus* ebenfalls erfolglos. GARNHAM konnte bei fast 1000 wild gefangenen *Aedes*- und *Culex*-Arten aus dem Ngong-Forest in Kenya, wo *Hepatocystis kochi* bei Affen vorkommt, keine Sporozoiten in den Speicheldrüsen finden. Simuliden und Glossinen fehlen in dieser Waldgegend, so daß auch sie als Überträger der Infektion nicht in Frage kommen. Fütterungsversuche, die GARNHAM mit *Aedes aegypti* und *Culicoides* sp. durchführte, blieben ebenfalls ergebnislos. — Nachdem HOOGSTRAAL die Anwesenheit von Sporozoiten — wahrscheinlich von einem zu den Haemoproteiden gehörenden Parasiten — bei *Argas vespertilionis* berichtet hatte, prüfte GARNHAM durch Freilandbeobachtungen und Laborversuche, ob Schild- oder Lederzecken als mögliche Zwischenwirte für *Hepatocystis kochi* in Betracht kommen können. Versuche mit *Ornithodoros erraticus*, *Argas fischeri*, *Argas persicus*, *Argas reflexus*, *Rhipicephalus appendiculatus* und *Amblyomma variegatus* fielen jedoch negativ aus.

In eigenen Versuchen wurden 22 ♀♀ von *Aedes aegypti*, nachdem sie an einem stark infizierten Affen gesaugt hatten, 1 bis 11 Tage nach dem Saugakt getötet und in Serienschnitten histologisch untersucht. In keinem Falle konnten irgendwelche Entwicklungsstadien von *Hepatocystis kochi* in den Mücken beobachtet werden.

Bei verschiedenen infizierten Affen konnten wir einen starken Befall durch Läuse (*Pedicinus patas* Fahrenholz 1916) feststellen². Mehrere Läuse wurden

² Miss TH. CLAY vom Britischen Museum London und Herrn Prof. H. WEIDNER vom Zoologischen Museum Hamburg danken wir für die Unterstützung bei der Bestimmung dieser Läuseart und für Literaturhinweise.

abgesammelt und ebenfalls in Serienschnitten histologisch untersucht, ohne daß irgendwelche Sporozoitien beobachtet werden konnten.

Ferner wurden 2×120 Läuse von stark infizierten Meerkatzen abgesammelt, im Mörser fein zerrieben und mit etwas phys. NaCl-Lösung 2 nicht infizierten Meerkatzen subcutan injiziert. — Im Beobachtungszeitraum von 8 Wochen nach der Injektion zeigten sich jedoch keine Entwicklungsstadien von *Hepatocystis kochi* im peripheren Blute dieser Tiere. Läuse der Gattung *Pedicinus* kommen daher als Zwischenwirte oder Überträger von *Hepatocystis kochi* ebenfalls nicht in Betracht.

Literatur.

1. CONNALL, A. & COGHILL, H. S. (1914). Ann. Rep. for 1914, med. Res. Inst. Nigeria Ref. in: Trop. Dis. Bull. 8, 215.
 2. GARNHAM, P. C. C. (1948). The developmental cycle of *Hepatocystis* (*Plasmodium*) *kochi* in the monkey host. — Trans. roy. Soc. trop. Med. Hyg. 41, 601-616.
 3. GARNHAM, P. C. C. (1957). Trees, Ticks, and Monkeys: Further Attempts to discover the Invertebrate Host of *Hepatocystis kochi*. — Z. Tropenmed. Parasit. 8, 91-96.
 4. GARNHAM, P. C. C. & PICK, F. (1952). Unusual Form of Merocysts of *Hepatocystis* (= *Plasmodium*) *kochi*. — Trans. roy. Soc. trop. Med. Hyg. 46, 535-537.
 5. LEFROU, G. & MARTIGNOLES, J. (1955). Contribution à l'étude de *Plasmodium kochi*. *Plasmodium* des singes africains. — Bull. Soc. Path. exot. 48, 227-234.
 6. MACFIE, J. W. S. (1928). A Malaria Infection of the Baboon, *Papio sphinx*. — Proc. roy. Soc. Med. 21, 467-471.
 7. MALAMOS, B. & NAUCK, E. G. (1935). Die Malariaplasmodien der Affen. — Zbl. Bakt. I. Abt. Ref. 117, 193-218; 241-261.
 8. REICHENOW, E. (1953). Lehrbuch der Protozoenkunde, 6. Aufl., Bd. II, 2. Hälfte, S. 896. — Jena: Gustav Fischer.
-