Zeitschrift: Acta Tropica

Herausgeber: Schweizerisches Tropeninstitut (Basel)

Band: 11 (1954)

Heft: 4

Artikel: Über Toxoplasma gondii und seine Affinität zu den Geweben des Wirtes

Autor: Holz, Joachim

DOI: https://doi.org/10.5169/seals-310492

Nutzungsbedingungen

Die ETH-Bibliothek ist die Anbieterin der digitalisierten Zeitschriften auf E-Periodica. Sie besitzt keine Urheberrechte an den Zeitschriften und ist nicht verantwortlich für deren Inhalte. Die Rechte liegen in der Regel bei den Herausgebern beziehungsweise den externen Rechteinhabern. Das Veröffentlichen von Bildern in Print- und Online-Publikationen sowie auf Social Media-Kanälen oder Webseiten ist nur mit vorheriger Genehmigung der Rechteinhaber erlaubt. Mehr erfahren

Conditions d'utilisation

L'ETH Library est le fournisseur des revues numérisées. Elle ne détient aucun droit d'auteur sur les revues et n'est pas responsable de leur contenu. En règle générale, les droits sont détenus par les éditeurs ou les détenteurs de droits externes. La reproduction d'images dans des publications imprimées ou en ligne ainsi que sur des canaux de médias sociaux ou des sites web n'est autorisée qu'avec l'accord préalable des détenteurs des droits. En savoir plus

Terms of use

The ETH Library is the provider of the digitised journals. It does not own any copyrights to the journals and is not responsible for their content. The rights usually lie with the publishers or the external rights holders. Publishing images in print and online publications, as well as on social media channels or websites, is only permitted with the prior consent of the rights holders. Find out more

Download PDF: 09.01.2026

ETH-Bibliothek Zürich, E-Periodica, https://www.e-periodica.ch

Institut für Parasitologie der Freien Universität Berlin
(Direktor: Prof. Dr. Schmidt-Hoensdorf).

Über Toxoplasma gondii und seine Affinität zu den Geweben des Wirtes.[1]

Von Joachim Holz.

(Eingegangen am 4. März 1954.)

Trotz vielfacher Forschungsarbeiten ist bisher relativ wenig über die Erreger der Toxoplasmose, über das Verhalten von *Toxoplasma gondii* im Wirt und über die Reaktion der betroffenen Gewebe auf die Parasiteninvasion hin bekannt. Dazu kommt, daß die Feststellung der Erkrankung klinisch nicht vorgenommen werden kann, da die Symptome nur allzu unspezifisch sind. Wie eigene Untersuchungen gezeigt haben, sind die heute gebräuchlichen Sero-Reaktionen bisher nicht geeignet, einwandfrei das Vorliegen der Erkrankung zu bestätigen oder abzulehnen. So bleibt als Methode der Wahl immer noch der Erregernachweis.

Besonders wichtig erscheint in jedem Falle die genaue Kenntnis der Erscheinungsformen der Toxoplasmen. Ziel dieser Arbeit war es, das Auftreten der Parasiten in den verschiedenen Geweben des Wirtes, insbesondere im Blut, zu erfassen, um so die Grundlage für die Diagnostik der Toxoplasmose mit Hilfe des Blutausstriches zu schaffen.

A. Übersicht über den heutigen Stand der Toxoplasmoseforschung.

a) Toxoplasma gondii.

Morphologie.

Der Erreger der Toxoplasmose ist das *Toxoplasma gondii*. Außer dieser Art, die erstmalig in dem in Nordafrika beheimateten Gundi gefunden wurde, vermutete man die Existenz von 24 Toxoplasma-Arten bei anderen Tieren. Man hatte ihnen, ohne Rücksicht auf mögliche Beziehungen der Arten untereinander, jeweils den Namen des Wirtes gegeben, bei dem man sie fand. Wie Mesnil schon 1918 annahm, handelt es sich aber sicher um nur eine einzige Toxoplasma-Art, die sich verschiedenen Wirten angepaßt hat. Das erwiesen vielerlei Übertragungsversuche des Parasiten von einer Tierart auf eine andere mit gleichzeitiger immunbiologischer Prüfung. Derselbe Erregerstamm konnte in Hund, Katze, Kanin-

[1] Mit Unterstützung durch die Deutsche Forschungsgemeinschaft.

chen, Meerschweinchen, Maus, Taube und Spatzen angezüchtet werden.

Trotz eingehender Untersuchungen über die Morphologie der Toxoplasmen ist es bisher nicht gelungen, die Stellung der Parasiten im natürlichen System zu klären. Auf diese Forschungen soll im folgenden näher eingegangen werden.

Im Nativpräparat erscheint der Parasit halbmondförmig bis rund. Er hat eine Länge von ca. 2—8 μ und eine Breite von ca. 0,4 bis 3 μ. Im fast homogenen Cytoplasma finden sich namentlich an den Enden kleine lichtbrechende Körperchen. Mittelständig liegt ein runder bis ovaler gut ausgeprägter Kern. Der Erreger erscheint unbeweglich. Man hat den Eindruck, als ob sich bei den freien Parasiten oftmals Querteilungsstadien finden. Bei der intrazellulären Lage sind die Erreger bis zu mehreren Hundert in einer Zelle zur sogenannten Pseudocyste vereint. Hier vermehren sich die Toxoplasmen eindeutig durch Längsteilung.

In dem nach *Giemsa gefärbten Präparat* ist das Cytoplasma blau. Der dunkelrötliche Kern ist rund. Seine Innenstruktur ist nicht weiter differenziert. Metachromatische Granula finden sich an den Polen des Erregers.

Andere morphologische Befunde konnten auch bei Anwendung weiterer Spezialfärbungen nicht erhoben werden. Trotz unserer verhältnismäßig geringen Kenntnis der Morphologie des Erregers wurden von verschiedenen Autoren folgende Einordnungsversuche in das natürliche System vorgenommen:

1. Den Parasiten wurde eine Eigenstellung eingeräumt. Auf Grund des Vorhandenseins eines Karyosomkernes und freier Chromatinkörnchen zählte man sie zu den Protozoen (BLAND, J. O. W. [7], COULON, G. [10], COWDRY, E. V. & NICHOLSON, F. M. [12], COWDRY, E. V. [13], FANO, C. [16], ADAMS, F. H., COONEY, M., ADAMS, J. M. & KABLER, P. [1, 2]).

a) Man nahm eine Beziehung der Toxoplasmen zu den Piroplasmen, namentlich den Babesien, an. Bei diesen in den Erythrocyten sich entwickelnden Erregern findet man in den Vermehrungsstadien knospungsartige Vorgänge. Bei der Einleitung der Teilung der Toxoplasmen stellte man zwar auch ein hantelförmiges Aufspalten des Karyosomkernes fest, jedoch konnte man sonst keinerlei Übereinstimmung zwischen diesen beiden Parasiten finden (FRANCA, C. [17, 18]).

b) Die weiter hier in Betracht kommenden Leukogregarinen zeichnen sich durch den Besitz von festen Hüllen bei allen schizogonär entstandenen Formen aus. Das ist bei den Toxoplasmen nicht der Fall.

c) Ferner wurde eine Zugehörigkeit von *Toxoplasma gondii* zu den Haemosporidien angenommen. Besonders wurde an die Gattung Dactylosoma gedacht. Es besteht nämlich eine große Ähnlichkeit zwischen den hierher gehörenden extraerythrocytären Formen der Vogelmalaria-Erreger und den Toxoplasmen. Es fällt auf, daß in diesen Arbeiten immer wieder auf die Möglichkeit von Verwechslungen mit *Haemoproteus* hingewiesen wird (COULSTON, F. [11], HEGNER, R. & WOLFSON, F. [23], MANWELL, R. D. [34], UEGAKI, J. [38]).

Eine Übereinstimmung mit den Sarcosporidien, Trypanosomen und Leishmanien konnte von Nachuntersuchern bisher nicht bestätigt werden (FRANCHINI, G. [19], GILMORE, H. R., KEAN, B. H. & POSEY, F. M. [20], LEVADITI, C., NICOLAU, S. & SCHOEN, R. [32], WESTPHAL, A. [40, 41], HOLZ, J. & BRINGMANN, G. [28], KEAN, B. H. & GROCOTT, R. [31]).

2. Eine Einordnung der Toxoplasmen unter gewisse Pilze ist nach neueren Untersuchungen, die bei den Parasiten einen typischen Protozoenkern und aktive Eigenbewegung sicherstellten, unwahrscheinlich (HOLZ & ALBRECHT [25], BRINGMANN & HOLZ [8]).

In morphologischer Hinsicht sind von mir mit Hilfe der Elektronenmikroskopie einige neue Tatsachen festgestellt worden. Die Elektronenmikroskopie konnte bisher in der Protozoologie nur vereinzelt angewendet werden, da die meisten hier zur Untersuchung kommenden Parasiten durch ihre Körperdichte für die Elektronenstrahlen undurchdringbar sind. Das trifft auch bei *Toxoplasma gondii* zu. Große Mengen von plasmatischer Ribonucleinsäure, die sich in der hohen Basophilie des lichtmikroskopischen Bildes kundtut, lassen die Erreger nur als Schatten erscheinen. Vereinzelte noch dunklere Einschlußkörper dürften den metachromatischen Körnchen des lichtmikroskopischen Bildes entsprechen. Nach der hohen Elektronenstreuung zu schließen, handelt es sich hierbei um Anhäufungen von Phosphaten (Abb. 1).

Zahlreiche Vorversuche führten nunmehr zur Ermittlung eines Verfahrens, das die Anwendung der Elektronenmikroskopie für morphologische Studien an *Toxoplasma gondii* ermöglicht. Die für die Elektronenstrahlen undurchdringliche Masse der plasmatischen Ribonucleinsäure wurde durch Aqua bidest. bei 60° C herausgelöst, ein Verfahren, das verhältnismäßig schonend ist und eine klare Differenzierung des Cytoplasmas und der Einschlußkörper erlaubt. Wie Abbildung 2 zeigt, können bei den so behandelten Toxoplasmen lediglich Cytoplasma, Einschlußkörper und Kern einwandfrei als Bestandteile der Erreger gesichert werden. Achsenstiel und Geißeln fehlen. Dagegen erstreckt sich, vom spitzen Pol der Erreger beginnend, ein Fibrillennetz bis über den

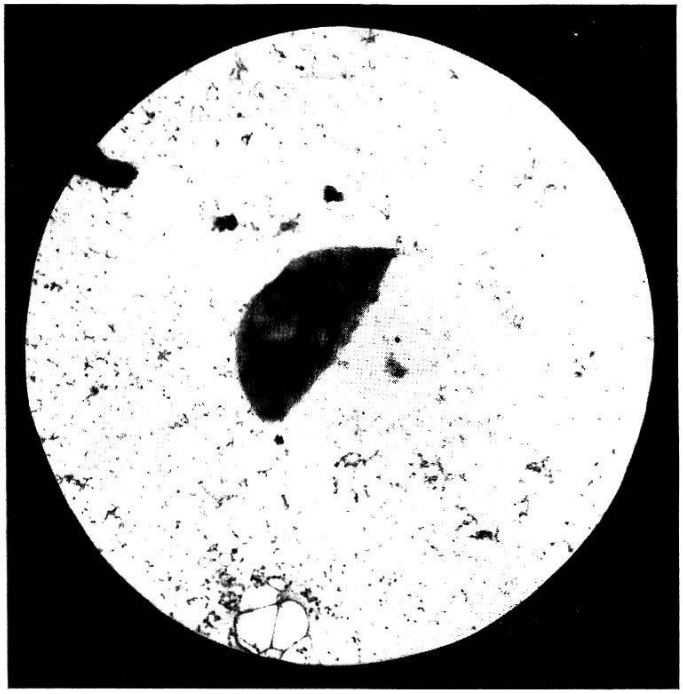

Abb. 1. Durchstrahlbares Toxoplasma. Elektronenbild, 10 000 : 1/80 kV.



Abb. 2.

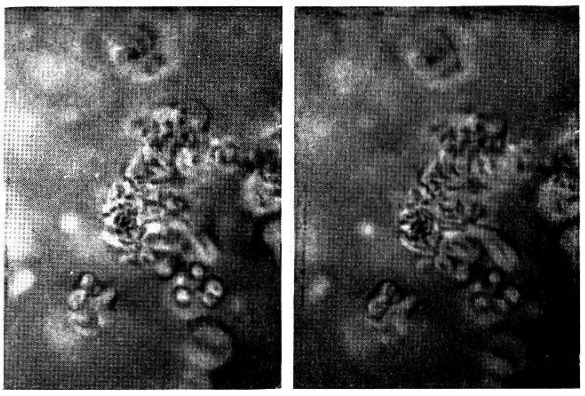

Abb. 3.

Abb. 2. Bewegungsorganell von *Toxoplasma gondii*. Elektronenbild, 10 000 : 1/100 kV.
Abb. 3. Freisetzung der Erreger aus einer Zelle.

Kern hin. Diese Fibrillen scheinen die Bewegungsorganellen der Toxoplasmen zu sein. Ihren Ursprung nehmen sie von feinsten Basalkörnchen, die am Rande der trichterförmig aufgeworfenen Trombicula angeordnet sind (Abb. 2).

Biologie.

Zwar konnten durch morphologische Untersuchungen Einzelheiten im Bau der freien und der intrazellulär liegenden Parasiten erkannt werden. Über die Eigenheiten im Lebensablauf der Erreger konnte aber mit den bisher gebräuchlichen Methoden nur wenig gefunden werden (JACOBS, L. [30]).

Man findet Toxoplasmen praktisch in allen Zellarten, doch haben sie eine besondere Affinität zu den Zellen des Zentralnervensystems und des retikuloendothelialen Systems (RUCHMAN, I. & FOWLER, J. C. [35], TODD, J. L. & WOLBACH, S. B. [37]). Der obligate intrazelluläre Parasitismus der Toxoplasmen erschwert die Untersuchungen über ihre Biologie. Um sie lebend erhalten zu können, mußte man die Erreger in Tierpassagen fortzüchten. Erst 1942 gelang es, die Parasiten in Embryonalgewebe zu vermehren (in diesem Falle in der Chorioallantois des bebrüteten Hühnereis) (BEVERIDGE, W. I. B. & BURNET, F. M. [5], WOLFSON, F. [43—45], MACFARLANE, J. O. & RUCHMAN, I. [33]). Trotz dieser Fortschritte war man immer wieder auf die Anfertigung von Ausstrichpräparaten angewiesen und konnte doch nur morphologische Befunde erheben. Das änderte sich auch nicht, als 1943 die Züchtung der Parasiten in Carrel-Flaschen möglich wurde (GUIMARAES, F. N. & MEYER, R. H. [21, 22]).

Weitere Erkenntnisse über die Biologie der Toxoplasmen konnten erst gewonnen werden, als es in eigenen Versuchen gelang, die Parasiten in Deckglas-Gewebekultur fortzuzüchten.

Auf einem großen Deckglas wird Hühnerembryonalgewebe in ein Gemisch von Hühnerplasma und Embryonalextrakt eingesetzt. Nach Gerinnung des Tropfens wird die Kultur mit einem Hohlschliffobjektträger bedeckt und die Ränder werden mit Paraffin abgeschlossen. Das in dieser Kultur vorhandene Nährmedium gewährleistet ein optimales Wachstum der Zellen für 48 Stunden. Die notwendige Temperatur erzielt man mittels eines heizbaren Objekttisches. Das Verhalten der Erreger gegenüber lebenden Zellen kann nunmehr in jeder mikroskopischen Vergrößerung beobachtet werden. Wie der nachfolgende Ausschnitt (Abb. 3) aus einem Schmalfilm erkennen läßt, sind die Toxoplasmen einwandfrei beweglich. Durch diese Feststellung konnte ein langer Streit um die Frage der Eigenbewegung der Parasiten entschieden werden. Geißeln, wie sie angeblich gesehen wurden, konnten auch bei Anwendung dieser Methode nicht festgestellt werden. Das aktive Vordringen der Erreger gegen die Wirtszellen findet durch rotierend-drehende Bohrbewegungen statt.

Nach HARTMANN (Allgemeine Biologie, Fischer, Jena 1947, S. 124) sind folgende Bewegungsarten der Lebewesen zu unterscheiden:

A. Kontraktionsbewegungen

1. Bewegung durch Pseudopodien (Protoplasmabewegung).
2. Bewegung durch Undulipodien (Flimmerbewegung).
3. Muskelbewegung.

B. Indirekte Bewegungen

4. Gleitbewegung durch Sekretion.
5. Fallen und Steigen durch Änderung des spezifischen Gewichts.
6. Bewegung durch Veränderung des Turgors.

Vergleicht man diese Bewegungsarten, so trifft für *Toxoplasma gondii* die unter A/3 aufgeführte, nur bei Tieren gefundene Bewegung mit Hilfe von Myomeren zu. Ist die Zelle erreicht, so dringen sie mit dem spitzen Pol in kurzer Zeit in das Cytoplasma ihres Wirtes ein. Hier runden sie sich ab, vermehren sich durch vielfache Teilung und bohren sich endlich im reifen Zustand durch die Zellmembran nach außen durch (Abb. 3).

b) Klinik und Pathologie der Toxoplasmose.

Neben der Möglichkeit der Übertragung von *Toxoplasma gondii* von Mutter auf Kind auf dem diaplacentaren Wege können die Erreger der Toxoplasmose mit dem Blute der Patienten durch stechende Insekten auf einen neuen Wirt überimpft werden (HOLZ, J. [27], WEYER, F. [42]). Wie eigene Versuche zeigten, kommen als Überträger neben Zecken und Milben auch Flöhe in Frage. Weiterhin wird die Toxoplasmose durch Exkrete (Urin, Kot, Lungenschleim) der mit Toxoplasmen infizierten Tiere und Menschen verbreitet. Es ist bekannt, daß insbesondere Hunde und Katzen, die mit dem Menschen engstens zusammenlebenden Haustiere, oftmals spezifisch erkranken (FANKHAUSER, R. [15]). Da nach dem Kriege die Haltung dieser Tiere anstieg, wurde vermutet, daß die Verbreitung der Toxoplasmose, wie sie in den letzten Jahren zu beobachten war, hiermit in Zusammenhang steht. Um zu klären, ob eine Toxoplasmose-Infektion auf per-oralem Wege zustande kommen kann, wurde folgender Versuch durchgeführt:

Toxoplasmen, die aus dem Ascites von weißen Mäusen gewonnen worden waren, wurden nach dreimaligem Waschen mit Aqua bidest. auf Platinblenden aufgebracht, die mit einem Kollodiumfilm überzogen waren. Hierauf wurde künstlicher Magensaft (Pepsin-Salzsäure) 30 Sekunden, 1 Minute, 2 Minuten, 5 Minuten, 10 Minuten, 15 Minuten, 20 Minuten und 30 Minuten bei 37° C hinzugegeben. Wie elektronenmikroskopische Untersuchungen zeigten, werden die Toxoplasmen unter diesen Verhältnissen schon innerhalb von 10 Minuten zerstört. Damit ist eine Verbreitung der Toxoplasmose durch die per-orale Übertragung ihrer Erreger weitgehend ausgeschlossen, wenn nicht Läsionen zwischen Mundspalte und Mageneingang den Parasiten den Eintritt in das Blut ermöglichen.

Folgende tierexperimentelle Untersuchungen bestätigten diese Befunde:

1. Eine Toxoplasma-Infektion konnte durch Einbringen der mit Magensaft vorbehandelten Erreger in die Bauchhöhle weißer Mäuse nicht erzielt werden.

2. Weiße Mäuse starben auch nicht, wenn man sie über Wochen mit frisch getöteten spezifisch infizierten Versuchstieren fütterte. (HOLZ, J. & BRINGMANN, G. [24]). Ist die Infektion erfolgt, so entsteht nach kurzer Inkubationsdauer ein typisches Krankheitsbild. Drei Hauptformen der Toxoplasmose bei Mensch und Tier lassen sich hierbei unterscheiden:

1. die akute,
2. die subakute,
3. die chronische.

In manchen Fällen kommt es gar nicht zum Ausbruch der Erkrankung. Ob diese asymptomatischen Formen durch unbekannte Momente aktiviert werden können, wird wohl angenommen, ist jedoch nicht sicher bewiesen. In der Humanmedizin unterscheidet man fernerhin eine embryopathische von einer postnatalen Toxoplasmose. Bei ersterer lassen sich primär Hemmungsmißbildungen feststellen, bei letzterer die Erkrankung einzelner Organe unter den Anzeichen einer Infektionskrankheit (Fieber, Schüttelfröste, Benommenheit usw.). Von welchen Faktoren der Infektionsablauf abhängt, ist noch nicht ganz geklärt. Hierbei ergibt sich die Frage, in welchen Geweben und unter welchen Umständen *Toxoplasma gondii* im Organismus lebt und welche Schäden der Erreger bedingt.

Bei der intrauterinen Infektion werden die heranwachsenden Foeten, bei allen anderen Infektionsarten die erwachsenen Individuen von *Toxoplasma gondii* befallen. Auf Grund vielfacher Erfahrungen kann heute gesagt werden, daß gerade dann schwerste Schädigungen auftreten, wenn im Embryonalleben die Organisatoren betroffen werden. Die Beeinträchtigung des unreifen Gewebes führt in allen Fällen, wenn es zur Lebendgeburt kommt, zu viel nachteiligeren und ausgedehnteren Schäden als bei der Erkrankung der ausgereiften Einzelzelle. Untersuchungen zeigten, daß im Infektionsverlauf auf entzündlicher Grundlage Veränderungen des Gewebes entstehen. So beginnt wahrscheinlich die Toxoplasma-Encephalomyelitis beim Foeten mit einer Vasculitis. Von dieser ausgehend entwickeln sich kleinste Granulome in der Wand der Kapillaren. Diese bestehen aus gliösen, endothelialen und zuweilen auch aus epitheloiden Zellen. In diesem Zusammenhang interessiert der gleichfalls histiocytäre Bau der Malariagranulome im Gehirn. Diese werden nur von dem Erreger der Malaria tropica hervorgerufen. Die Granulome verdanken ihre Entstehung

sowohl mechanischen Schädigungen der Gefäßwandung durch Thromben von Parasitenhaufen, Pigment und gequollenen Endothelzellen, als auch der direkten Toxinwirkung der Protozoen. Es kommt zu einer Lockerung der Kittleisten, der Wandzellen der Kapillaren und zu perivasculären Ringblutungen. Hieran schließt sich eine Nekrose des umliegenden Gewebes an. Gegen das weitere Vordringen der Parasiten und ihrer Toxine schützt sich die nervöse Substanz durch Bildung eines Walles von Gliazellen, sogenannten Körnchenzellen. Diese dringen auch in das anliegende intakte Gewebe vor. Hierdurch entstehen umschriebene Erweichungen in der Umgebung des eigentlichen Schadenherdes. Bleiben die Gliazellwucherungen perikapillär begrenzt, so bildet sich das sogenannte Malariagranulom um ein nekrotisches Zentrum. Bei der Toxoplasmose entwickeln sich um die sehr ähnlich gebauten Granulome herum Ödeme und Zellansammlungen. Monocyten, Plasmazellen und Eosinophile sammeln sich in einem fibrinösen Exsudat an. Letzteres neigt zur Verkalkung. In diesen Kalkniederschlägen finden sich entweder die freien Erreger, oder aber der Aufbau der Kalkansammlung spricht für das Vorliegen einer Toxoplasmacyste (Terminalkolonie). Es ist erklärlich, daß bei Ausbildung dieser Kalkablagerungen am Boden der Ventrikel, unter dem Ependym oder im Bereich des Plexus chorioideus es leicht zum Verschluß der liquorabführenden Wege und damit zur Ausbildung eines Okklusions-Hydrocephalus kommen kann. Die Meningen zeigen in diesen Fällen meist das Bild einer Entzündung. Der Liquor in den Hirnkammern und im Subduralraum ist zellreich, leicht trübe, in einigen Fällen xanthochrom. Selten sind entgegengesetzte Befunde zu erheben. Bei der Dehnbarkeit des fötalen Knochengerüstes ist es nicht verwunderlich, daß es beim Hydrocephalus zu einer Dehnung der Schädelkapsel kommen kann. Röntgenologisch und bei der Sektion findet man weite Ventrikel und randständige Lagerung der Gehirnmasse. Bei reiner Induktorenschädigung kommt es nicht zum Hydrocephalus, sondern sehr leicht zum Mikrocephalus. Das Gesamtwachstum aller Gewebe im Bereich des Gehirnes ist dann so weit geschädigt, daß die Aufbauprozesse nur zögernd stattfinden.

Das Auge als vorgelagerter Anteil des Gehirnes wird bei der Embryonalinfektion ebenfalls gern von Toxoplasmen befallen. Man nimmt an, daß der Parasit über die Zentralarterie eindringt. Primär entwickelt sich in diesen Fällen eine Chorio-Retinitis. Die Retina wird herdförmig zerstört, das Pigmentepithel aufgesplittert. Es kommt zum Bild des Pfeffer- und Salz-Fundus. Fibrinöses Exsudat, entzündliche Infiltrate und Nekrosen finden sich verhältnismäßig selten. Klingt der Prozeß ab, so kommt es auch hier zu Kalk-

einlagerungen. Der Nervus opticus wird mehr oder weniger mit in den Krankheitsverlauf einbezogen. In einzelnen Fällen kommt es sogar zu Opticus-Atrophie. Diagnostisch treten nur die schwersten Neuritiden in den Vordergrund. Zusätzliche Schädigungen des Auges liegen meist im Bereich der Iris und der Linse. Die Pupillarmembran bleibt fast immer frei. Glaskörper und Skleren sind, wenn überhaupt, dann nur sehr wenig verändert.

Diese beim Menschen erhobenen Befunde konnten bisher bei unseren Haustieren nicht bestätigt werden.

Die Visceral-Organe sind je nach der Stärke des Allgemeinbefalles verschieden stark von der Infektion mitbetroffen. Das Herz kann in seinem muskulösen Anteil sowohl mit frischen Cysten durchsetzt sein, als auch durch Ausbildung von Nekrosen oder Verkalkungs- und Schwielenbildung toxoplasmatisch geschädigt werden. Myocarditische Bilder sieht man verhältnismäßig selten. Meist verläuft der Prozeß latent. Beim Befall der Herzklappen kommt es oft zu Veränderungen, die sie in ihrer Funktion beeinträchtigen. Inwieweit congenitale Vitien auf Befall mit Toxoplasmen zurückzuführen sind, ist noch offen. Die Lungen sind meist blutreich und weisen bei stärkerem Befall das Bild einer Pneumonie auf. Die Parasiten finden sich in den Alveolarräumen teils frei, teils in Cystenform. Die erbsengroßen grau-weißen Nekroseherde können das Lungengewebe weitgehend durchsetzen. Durch die Hepatisation des Gewebes erscheint beim Durchtrennen des Organes die Schnittfläche fest. Histologisch ist das Bild sehr vielgestaltig. Neben der Hyperaemie ist hier meist eine catarrhalisch-eitrige bis fibrinöse Pneumonie festzustellen. Die grauweißen Infektionsherde sind im Zentrum strukturlos. Makrophagen, Leukocyten und Lymphocyten umgeben die Nekrosen. In den Randpartien findet man hie und da Entwicklungsstadien der Toxoplasmen. In der blutreichen Milz weisen die nekrobiotischen Herdchen auf eine spezifische Infektion hin. Entgegen den rein toxischen Veränderungen des Milzgewebes bei anderen Infektionskrankheiten sind diese kleinen, weißlichen Nekrosen, welche meist im Bereich der Malpighischen Gefäße liegen, mit den typischen Parasiten durchsetzt. Während beim Menschen nur wenige Toxoplasmafunde in der Leber bekannt wurden, liegen Berichte eines fast regelmäßigen Befalles dieses Organs bei Allgemeininfektion unserer Haustiere vor. Die makroskopisch hyperaemisch erscheinende Leber zeigt mikroskopisch in ihren Läppchen vielfache Nekroseherde auf. In den Randgebieten der Nekrosen finden sich auch hier wieder die spezifischen Erreger. Das umliegende Gewebe zeigt meist keine Reaktion. Auffällig ist es, daß die Nieren fast nie befallen sind. Die Berichte über das Vorliegen von Nierenverände-

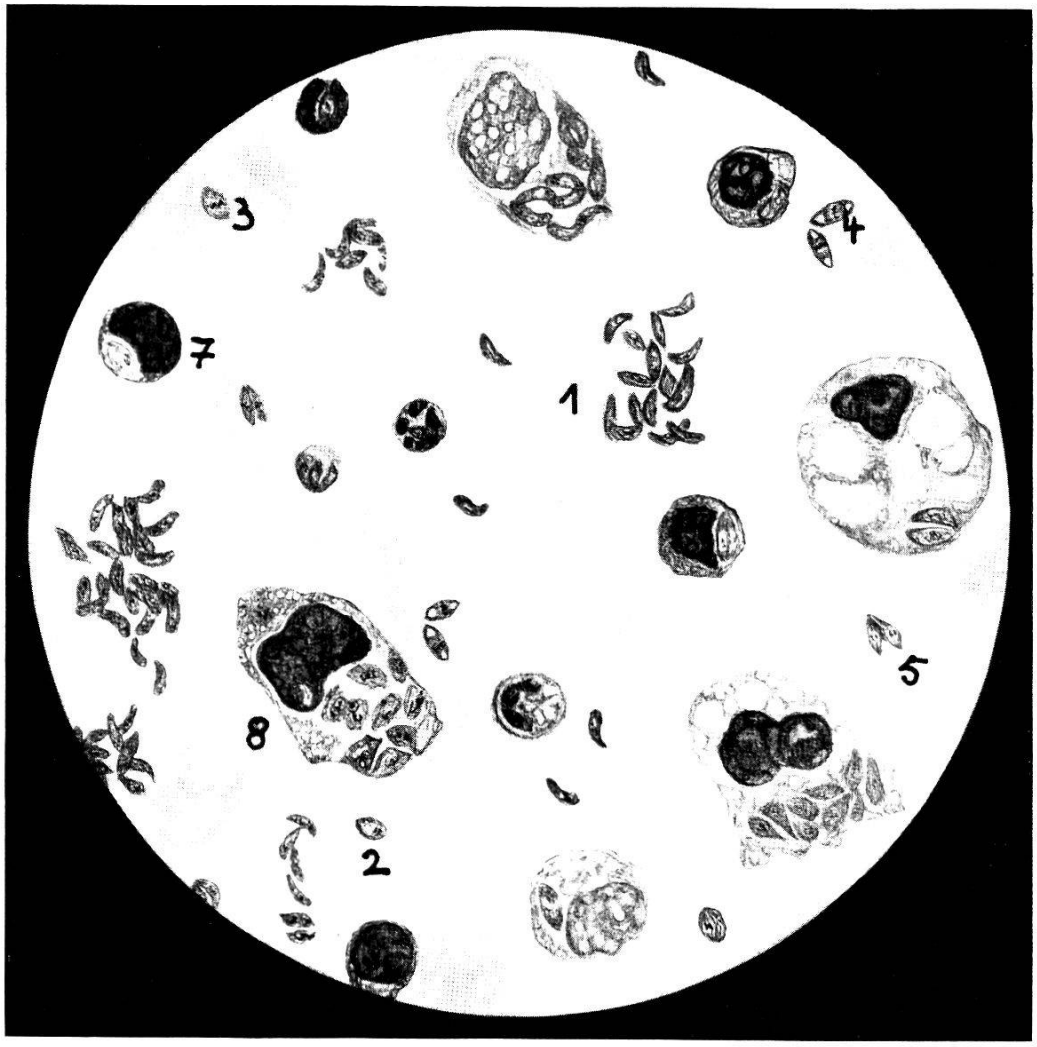

Abb. 4. 1 = kompakte sichelförmige Toxoplasmen. 2 = Parasiten mit aufgelockertem Kern. 3 = Teilungsstadium. 4 = Makro-Form. 5 = unvollendete Teilung. 6 = Pseudocyste. 7 = infizierter Lymphocyt. 8 = Morula-Formen.

rungen bei Toxoplasmose sprechen nur verhältnismäßig selten vom Auftreten multipler Nekrosen. Sind Veränderungen festzustellen, so sind diese immer in der Region der Tubuli lokalisiert.

Nebenniere, Thyreoidea, Ovarien und Testes können parasitenhaltige Herde mit Nekrosebildung und entzündlicher Reaktion enthalten.

Vom Verdauungstraktus ist zu sagen, daß sich im Magen, im Dünndarm und vereinzelt auch im Dickdarm multiple Ulcera bis zu einem Durchmesser von 10 mm teils oberflächlich, teils submucös gelagert finden können. Bei den größeren Geschwüren ist eine Wallbildung bis zu 2 mm Höhe zu beobachten. Neben Schleimhautblutungen in diesem Bereich kann man gelbe nekrotische Krusten in den Ulcera feststellen. Mikroskopisch sind auch hier neben den Makrophagen und Lymphocyten Toxoplasmaformen in der Demarkationslinie zu finden.

Bei Allgemeininfektionen sind die Lymphknoten regelmäßig von

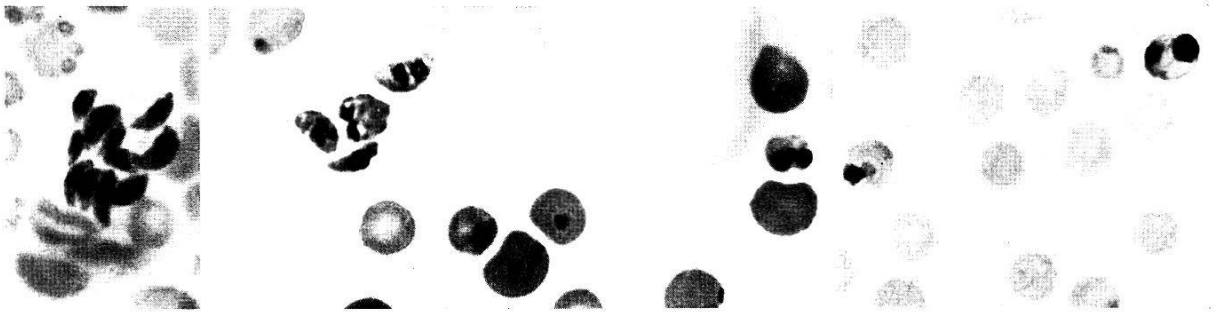

5 6 7 8

Abb. 5. Im strömenden Blute lassen sich die Toxoplasmen 24 Stunden nach intravenöser, 72 Stunden nach subcutaner und ca. 80 Stunden nach intraperitonealer Infektion nachweisen. Besonders häufig finden sich die üblichen Sichelformen der Parasiten. Das Plasma ist in den meisten Fällen kompakt, nur selten vakuolisiert. Wie das Bild zeigt, sind diese größeren vakuolisierten Formen keineswegs in irgendeiner Weise geschädigt, sondern scheinen, wie ihre Lagerung in Gruppen beweist, gerade aus einer Zelle freigesetzt worden zu sein. Hier läßt sich an das mögliche bessere Gedeihen der Parasiten im Blute denken. Die Formen sind ausgereift und befinden sich nur in einem Falle noch im Stadium der Plasmateilung. Nach den Beobachtungen der Parasitenformen des Ascites weisen diese Plasmaverbindungen auf junge Entwicklungsstadien der Erreger hin.

Abb. 6. Diese Gruppe der Parasiten ist besonders interessant. Hier liegt neben einem typischen Toxoplasma eine recht selten zu beobachtende ovale Form. Darunter findet sich im Bilde ein Erreger im Zustand der Teilung. Beide Kerne sind voll ausgebildet, und die Plasmaeinschnürung zu der begonnenen Längsteilung hat in der Kernregion schon angefangen. Betrachtet man im Vergleich zu dieser offenkundlichen Längsteilung das darüberliegende Toxoplasma, welches zwei unausgebildete Kerne in der Längsebene hintereinanderliegend aufweist, so meint man in diesem Falle unbedingt auf eine Querteilung schließen zu müssen. Die Vielgestaltigkeit der Formen erschwert beim Auffinden eines solchen eben beschriebenen Toxoplasmas bei einem Patienten mit unklarem Krankheitsbild die Diagnostik ungemein. Immer wieder wird man im Zweifel sein, ob es sich hierbei nicht um Entwicklungsstadien der Sarcosporidien oder der Coccidien handeln kann. In diesen Fällen führt der Tierversuch die notwendige Klärung herbei.

Abb. 7. Eine Toxoplasmarundform mit einem Kern und eine mit Doppelkern. Die Zugehörigkeit zu den Toxoplasmen ist auf Grund der künstlichen Infektion der Versuchstiere mit diesen Erregern anzunehmen. Auffällig ist allerdings, daß die sonst im Plasma von Toxoplasmen fast regelmäßig zu findenden Chromatinkörnchen hier nicht in Erscheinung treten.

Abb. 8. Eine scharfe Abtrennung von *Toxoplasma gondii* von den Leishmanien ist möglich, wenn, wie in dieser Abbildung, die Parasiten nur einen Hauptkern besitzen. Die rechte Form befindet sich in der Teilung. Die Größe der Erreger ist etwa gleich der der Erythrocyten. Diese Parasitenformen fanden sich neben langgestreckten Toxoplasmen im Blute. Unter welchen Umständen diese morphologischen Abarten entstehen, kann noch nicht sicher gesagt werden. Da sie erst etwa zwischen dem 6. und 10. Tag nach der Infektion auftreten, ist eine Beziehung zu geschlechtlichen Parasitenformen nicht auszuschließen. Überimpft man Blut mit diesen Rundformen auf andere Versuchstiere, so entstehen bei diesen ausschließlich die üblichen Halbmondformen. Auch in diesen neuen Versuchstieren treten die Rundformen erst wieder im Spätstadium der Infektion auf.

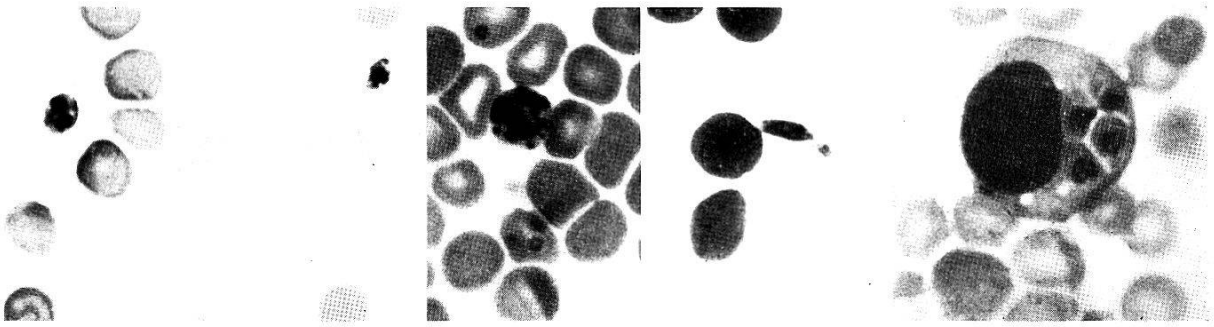

9 10 11 12

Abb. 9. Bei dieser Rundform kann man wohl deutlich schon eine Abtrennung der beiden Kerne beobachten, jedoch ist eine Plasmaeinschnürung noch nicht zu erkennen. Da die Zelle ganz rund ist, ist nicht zu entscheiden, ob die Teilung längs oder quer verläuft. Differentialdiagnostisch fällt die Abtrennung gegenüber Leishmanien und entsprechenden Entwicklungsstadien der Trypanosomen recht schwer. Namentlich finden sich, wie auch in diesem Bilde, oft Chromatinkörnchen zufällig in einer Anordnung, die an das Vorhandensein von Nebenkernen denken lassen.

Abb. 10. In sehr seltenen Fällen war ein Übergang der in Abb. 7—9 dargestellten undifferenzierten Toxoplasmaformen in eine mit vielen Kernen versehene Kugel festzustellen. Diese Kugel hat große Ähnlichkeit mit den Kochschen Kugeln bei Piroplasmose. Wie bei diesen Parasiten, findet man die hier dargestellte Form ca. am 10. Tage nach der Infektion in der Milz, nur sehr selten im Blute. Verwechselungen mit Zellkernen wurden in Betracht gezogen, nach reiflicher Prüfung aller Möglichkeiten jedoch verworfen. Eine Piroplasmose der Versuchstiere lag einwandfrei nicht vor.

Abb. 11. Im Spätstadium der Infektion treten im Blute von weißen Mäusen oftmals sogenannte «Anhängerformen» auf. Ein typisch geformtes Toxoplasma trägt in diesen Fällen an einem Ende einen kleinen Protoplasma-Anhang. Hierin findet sich kein Kern, selten einzelne Chromatinkörnchen. Ob es sich hier lediglich um die bei anderen Zellen auch zu beobachtenden Plasma-Abschnürungen, oder ob es sich um mitgeführte Reservestoffe der Parasiten handelt, kann nicht gesagt werden. Eine gewisse Ähnlichkeit dieser Toxoplasmaformen mit den Hämoproteusarten ist nicht zu leugnen. Nicht infizierte Kontrolltiere zeigten diese Formen nicht.

Abb. 12. Die Toxoplasmen befallen Blutzellen aller drei Systeme. Besonders klar zeichnen sich in diesem Bild die Parasiten im Plasma eines Monocyten ab. Wie bei Frischinfektionen von Zellen oftmals beobachtet wurde, sind auch hier die Erreger der Toxoplasmose keineswegs spindlig oder sichelförmig gebaut. Sie zeigen vielmehr eine runde bis vieleckige Form. Kern und Plasma sind jedoch auch hier einwandfrei getrennt. Es fehlen lediglich die freien Chromatinkörnchen im Plasma, wie man sie sonst in reifen Toxoplasmen beobachten kann. Eigentümlich ist es, daß das Plasma der Blutzelle in der Umgebung der eingelagerten Parasiten gar keine Reaktion zeigt. Aus der Anordnung der Toxoplasmen läßt sich in diesem Falle kein Rückschluß auf die Art der vorhergegangenen Teilung ziehen. Die Parasiten haben große Ähnlichkeit mit den Leishmanien, nur fehlt ihnen der bei diesen Protozoen stets vorhandene Nebenkern. Die Erkrankung des Gesamtorganismus drückt sich in der vielgestaltigen Formung der roten Blutzellen aus (Poikylocytose).

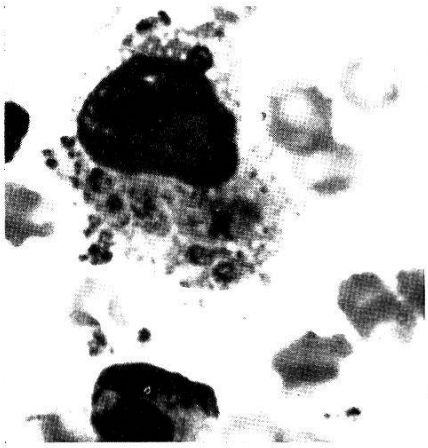

13

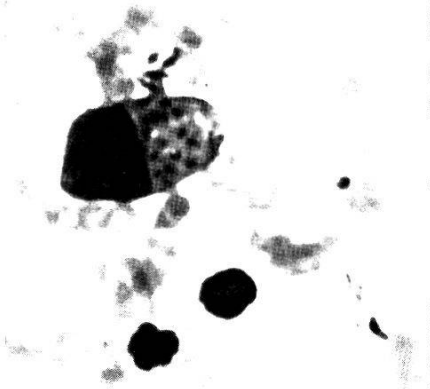

14

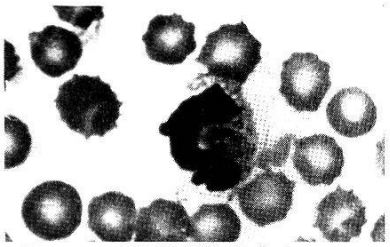

15

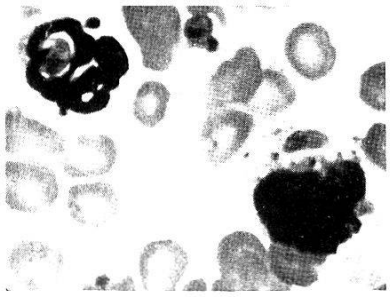

16

Abb. 13. Eine Retikulumzelle zeigt in ihrem Plasma die typischen Erreger. Eine Parasitenzelle ist gerade im Stadium der Längsteilung getroffen. Die Verlagerung des Toxoplasmas in die Kernregion ist offenbar durch die Ausstrichtechnik entstanden. Ganz besonders interessant sind die Kleinformen der Parasiten, die sich in dem Erythrocyten rechts neben der Retikulumzelle und in der rechten Ecke des Bildes finden. In beiden Fällen ist es schwer zu entscheiden, ob es sich nicht um eine Auflagerung handelt. Über die Natur der Kleinformen läßt sich nach diesem Präparat nichts aussagen. Wohl ähneln sie weitgehend Entwicklungsstadien der Malaria-Erreger, doch kann es sich auch um Absprengungen des Plasmas der Retikulumzelle oder um Reste abgebauter Toxoplasmen handeln.

Abb. 14. Eine Plasmazelle befindet sich gerade im Stadium der Freisetzung der Tomonten. Das Plasma der Zelle besteht fast nur noch aus den dicht aneinanderliegenden Parasiten. Merkwürdig ist die relativ gute Beschaffenheit des Kernes. Auffällig ist ferner, wenn man die Färbbarkeit der Toxoplasmen in den verschiedenen Ausstrichen vergleicht, daß diese beim Freisetzen aus der Zelle denselben Farbton haben können wie das Plasma ihrer Wirtszelle. Bei längerem Aufenthalt der Toxoplasmen im Blutstrom nehmen sie bei der hier verwendeten Färbung einen hellblauen Farbton an.

Abb. 15. Wie bei fast allen Infektionskrankheiten ist auch bei der Toxoplasmose im Blutbild eine Linksverschiebung festzustellen, deren erster Ausdruck eine Vermehrung der stabkernigen Neutrophilen ist. Das im Cytoplasma des Stabkernigen liegende Toxoplasma hat sich abgerundet. Eine Kernteilung ist eingeleitet. Die Plasmahülle des Parasiten erscheint aufgelockert. Es handelt sich um das Stadium kurz vor der Längsteilung. Vom Beginn bis zur Vollendung der Teilung vergeht ca. eine halbe Stunde. Man kann sich gut vorstellen, daß es im Verlaufe der nun von den neugebildeten Erregern immer wieder durchgeführten Zweiteilungen sehr bald zur Bildung einer Pseudocyste kommt.

Abb. 16. Zwei verschiedenartige Blutzellen mit Toxoplasmen in einem Blickfeld. In dem unten rechts gelagerten Monocyten liegt ein soeben eingedrungener Parasit. Er hat noch die typische Sichelform. Das Plasma der Wirtszelle ist unverändert. Die eingelagerten kleinen Azurgranula sind normaler Bestandteil der Zelle. In dem links oben liegenden segmentkernigen Neutrophilen findet sich ein Toxoplasma-Teilungsstadium.

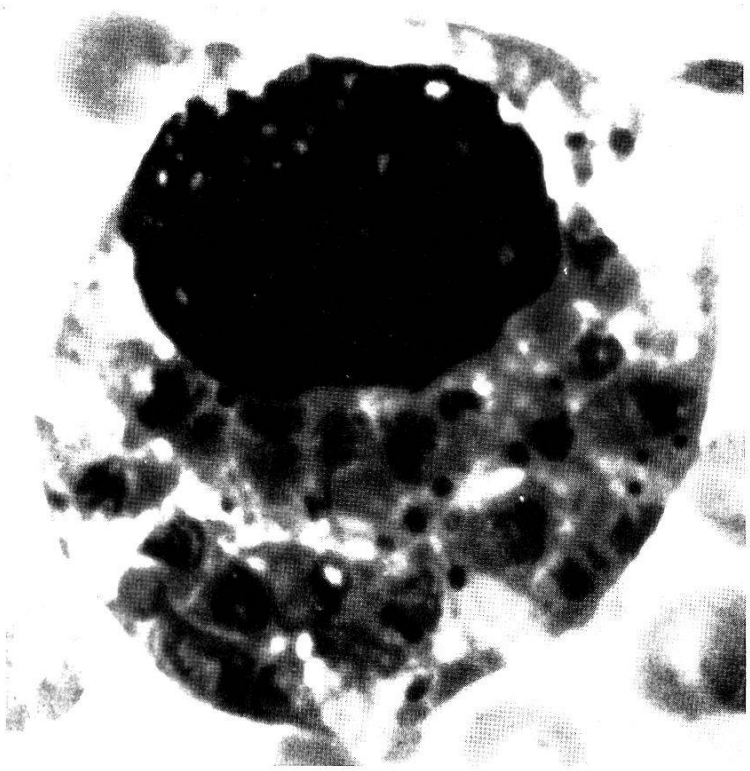

Abb. 17. Eine *Toxoplasma gondii*-Pseudocyste wurde sehr stark vergrößert, um zu ermöglichen, Einzelheiten besser zu erkennen. Die Wirtszelle ist ein Makrophage. Der Kern ist gut erhalten. Das Plasma ist vakuolisiert. Im Plasma liegen verschiedenartig geformte Parasiten. Im Hinblick auf die Beurteilung der frei im Blut befindlichen Toxoplasmen sind die hier angetroffenen Formen sehr aufschlußreich. Neben den üblichen sichelförmigen Toxoplasmen sind viele Teilungsstadien der Parasiten erkennbar. In den meisten Fällen handelt es sich um Entwicklungsstufen im Stadium der Längsteilung. Die Kerne zeigen außer der Längs-, der Rund-, der Herz- auch die Kleeblattform. Ihre Größe wechselt beträchtlich. Merkwürdigerweise schwankt auch die Kern-Plasma-Relation in weiten Grenzen. In einigen Fällen glaubt man sogar an ein Überwiegen des Kernes über das Plasma. Die Vielgestaltigkeit der Toxoplasmen wird entweder durch rege Eigenbewegung oder aber durch den Einfluß des umgebenden Cytoplasmas der Wirtszelle bedingt. Hervorzuheben sind insbesondere die verhältnismäßig großen kugelig gebauten Erreger. Ihr Kern ist nicht nur fast immer besonders groß, sondern oftmals von Nebenkernen umgeben. Diese Toxoplasmen stimmen mit den frei im peripheren Blut angetroffenen Rundformen überein. Die vielfach im Plasma der Makrophagen im Bereich der Toxoplasmen, aber auch weit von ihnen entfernt liegenden Chromatinanhäufungen sind wohl zu den Toxoplasmen zu rechnen. Es ist zu vermuten, daß sie mit den im peripheren Blut wiederholt angetroffenen Toxoplasma-Kleinstformen in engem Zusammenhang stehen, oder aber Kernreste der dem Abwehrmechanismus der Wirtszelle zum Opfer gefallenen Parasiten sind. Auf letzteres weisen die in unmittelbarer Umgebung dieser Kernreste liegenden Vakuolen hin. Sie haben weitgehende Ähnlichkeit mit ersten Entwicklungsstufen der Toxoplasmen.

den Erregern befallen. Die Knoten sind von einer festen bis gummiartigen Konsistenz. Beim Durchschneiden erscheinen sie gelb-streifig und oftmals nekrotisch. Die Parasiten lassen sich in Ausstrichpräparaten in Massen nachweisen.

Im Knochenmark ließen sich bisher pathologisch-anatomisch keine wesentlichen Befunde erheben. Nur selten konnten hierin Toxoplasmen gefunden werden.

In vereinzelten Fällen konnte man einen multiplen Befall der gesamten Muskulatur durch die Toxoplasmen feststellen.

B. Eigene Untersuchungen über Toxoplasma gondii und seine Affinität zu den Geweben des Wirtes.

Umfangreiche Forschungen (BLANC, G. [6], CASTELLANI, A. [9], ADAMS, F. H. & COONEY, M. [2], ADIE, J. R. [3], VAN THIEL, P. H. [36], VERLINDE, J. D. [39], HOLZ, J. [27]) an weißen Mäusen und Beobachtungen an infizierten Menschen sicherten die Möglichkeit der intrauterinen Übertragung der Toxoplasmen. Die die Krankheit übertragenden Parasiten mußten aus dem Blute der Mutter stammen. Versuche, durch Blutausstriche die Erreger der Toxoplasmose bei den Patienten nachzuweisen, gelangen nur selten und wurden als zu mühsam verworfen (WESTPHAL, A. [40]).

Die nachfolgend beschriebenen eigenen Untersuchungen an künstlich infizierten weißen Mäusen hatten zum Ziel, die während des gesamten Infektionsablaufes im Blut auftretenden Toxoplasmaformen zu studieren und zu erfassen.

Die Versuchsreihen gliederten sich in:

1. Vergleich des zeitlichen Ablaufes der Toxoplasmose bei verschiedenem Infektionsmodus und der dabei nachzuweisenden Erregerformen.
2. Zusammenstellung der normalen Blutzellen bei weißen Mäusen.
3. Studium der in den Blutausstrichen aufgefundenen Sonderformen der Parasiten.

In einem Parallelversuch wurde je eine Reihe von 70 weißen Mäusen mit 0,25 ccm einer Toxoplasma-Suspension mit ca. 25 Parasiten im Blickfeld bei einer Vergrößerung von 1 : 400

a) intravenös
b) subcutan
c) intraperitoneal

infiziert.

Wie die Kurve I zeigt, treten die Toxoplasmen bei der intravenösen Infektion nach ca. 24 Stunden, bei der subcutanen nach ca. 80 Stunden und bei der intraperitonealen nach ca. 95 Stunden

Kurve I. Auftreten der Toxoplasmen im peripheren Blut.

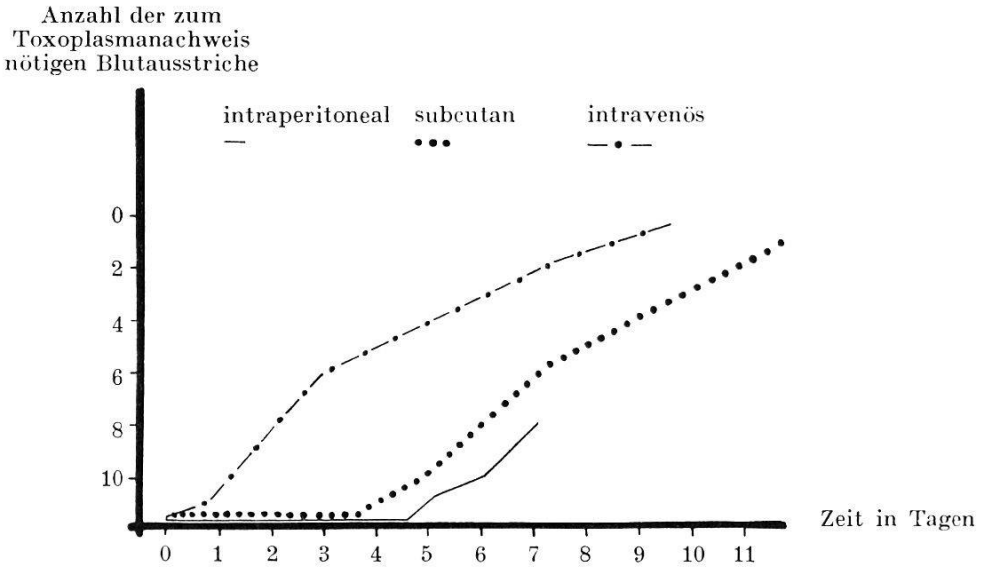

Kurve II. Toxoplasmen im Sektionsmaterial.

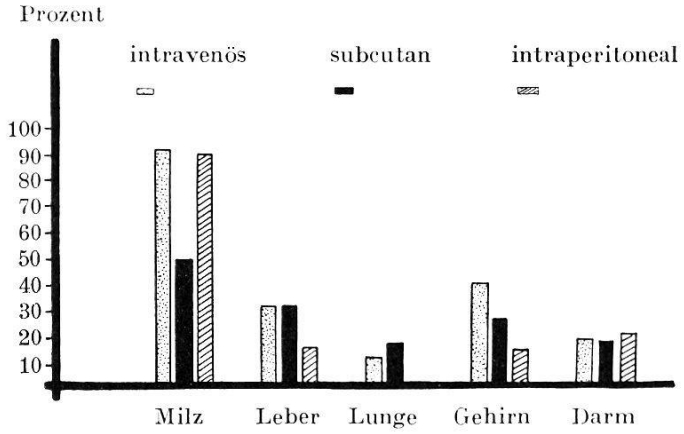

im peripheren Blut auf. Finden sich im strömenden Blute viele Parasiten, so erhöht sich die Möglichkeit ihres Nachweises in von den Patienten hergestellten Blutausstrichen. Wie ersichtlich, sind ca. 5 Präparate von jedem Tier anzufertigen, um die Erreger der Toxoplasmose aufzufinden. Die Tiere sterben ca. nach dem 3. Tage der Invasion der Parasiten in die Blutbahn.

In Kurve II ist dargestellt, wie sich anteilmäßig die Parasiten in den Organen der an Toxoplasmose gestorbenen Versuchstiere fanden. Besonders stark befallen ist die Milz, dann folgen in einigem Abstand die Leber, das Gehirn, der Darm und schließlich die Lunge. Es ist anzunehmen, daß die Parasiten in den Organen nur zu einem geringen Teile eine Vermehrung durchgemacht haben; sie sind vielmehr mit dem Blutstrom passiv in die Organe eingeschwemmt und hier abgefangen worden.

Zu diesem Schluß muß man kommen, wenn man bedenkt, wie häufig in der Routinediagnostik wohl in Gehirn und Lunge die Parasiten in Vermehrungsstadien nachgewiesen werden konnten,

Kurve III. Auftreten der Toxoplasmen im Ascites.

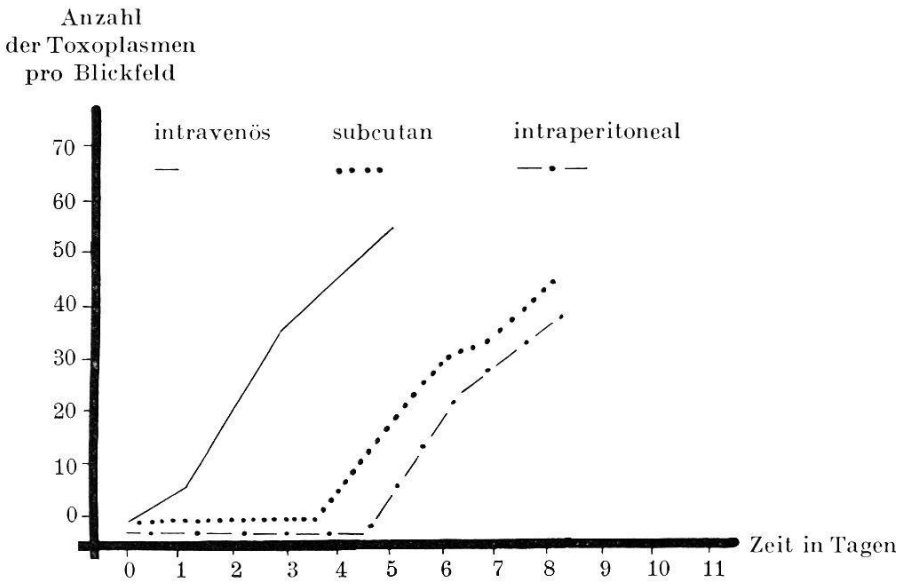

Kurve IV. Eintritt des Todes bei den verschiedenen Infektionsarten.

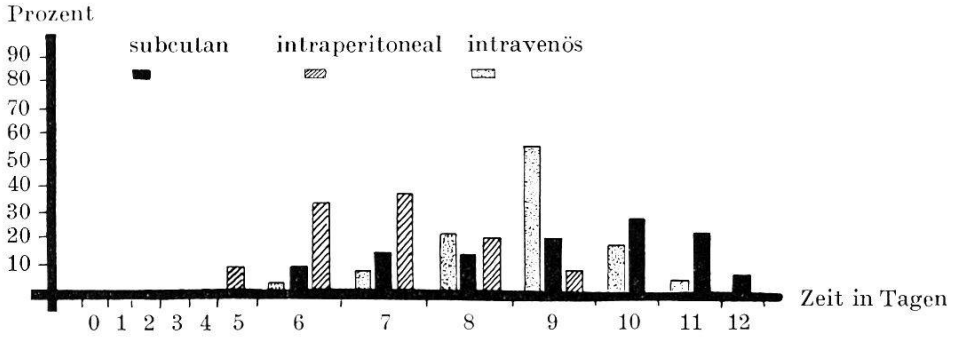

nicht aber in der Leber und der Milz, den bei meinen Versuchen meist infiziert erscheinenden Organen.

Es ist eigenartig, daß nicht nur die Versuchstiere, die intraperitoneal, sondern auch die, die subcutan oder intravenös mit Toxoplasma-Suspensionen infiziert worden waren, bei ihrem Tode fast die gleiche Anzahl der Parasiten im Ascites hatten. Kurve III zeigt die Zeit des Auftretens der Erreger in der Bauchhöhle nach verschiedenartiger Infektion. Bei der intraperitonealen Infektion werden die Parasiten direkt in den Ascites eingebracht, bei der subcutanen und intravenösen Infektion müssen sie jedoch über den Blutweg in die Lymphräume einwandern. Hierdurch tritt eine Verzögerung von ca. 3 Tagen auf.

In der Peritonealhöhle vermehren sich die Toxoplasmen besonders gut. Aus Kurve IV ist zu schließen, daß sie durch Freisetzung toxischer Substanzen in der Bauchhöhle den Gesamtorganismus zum Erliegen bringen können. Wie schon früher berichtet wurde, ist die Affinität zum Lymphgewebe nicht so groß, daß die Parasiten nicht auch in andere Gewebe abwandern. Das zeigt deutlich der

Übergang der Toxoplasmen schon nach ca. 3 Tagen nach intraperitonealer Infektion aus der Bauchhöhle in die freie Blutbahn. Ungeklärt ist noch die Frage, ob diese Überwanderung durch besondere Toxoplasmaformen, oder aber durch den sukzessiven Befall der in den Grenzmembranen sich vermehrenden Tomonten stattfindet.

Das Blutbild der weißen Maus unterscheidet sich kaum von dem des Menschen. Abweichend verhält sich ein Teil der myeloischen Zellen der Maus, bei denen Ringkerne auftreten. Recht häufig ist auch Doppelkernigkeit bei den Lymphocyten.

Wie bei anderen Infektionskrankheiten, haben auch bei schweren Toxoplasmosefällen die Zellen des blutbildenden Systems die Tendenz, Plasma abzuschnüren. Bei den lymphatischen Zellen ist in den Plasma-Abschnürungen oft noch ein Kern enthalten. Diese, wie auch die basophil punktierten Erythrocyten, dürfen keinesfalls mit Toxoplasmaformen verwechselt werden.

Auf der Grundlage dieser Erkenntnisse konnte das systematische Studium der im Blut der weißen Maus kreisenden Toxoplasmaformen begonnen werden.

Zur Untersuchung kamen

1. Die in Kurve I—IV erfaßten weißen Mäuse.
2. 2000 weiße Mäuse, die zur Anzüchtung von Toxoplasmen für die Durchführung des Sabin-Feldman-Testes dienten.

Die Tiere wurden unter Wahrung strengster Sterilität mit Toxoplasmasuspensionen infiziert. Tägliche Kontrollen des Blutes, das aus der eröffneten Schwanzvene der Tiere gewonnen wurde, in Nativ- und nach Koch-Kleine gefärbten Präparaten vermittelten einen Eindruck der unter der Infektion auftretenden Veränderungen der Blut- und der Parasitenzellen. Alle im Blut aufgefundenen Toxoplasmaformen wurden in 1000facher Vergrößerung photographisch aufgenommen.

Zum Vergleich der nach künstlicher Infektion mit Toxoplasmen in der Peritonealhöhle auftretenden verschiedenen Parasitenformen zu den nachfolgenden Blutformen wurde dieses Übersichtsbild zusammengestellt. Hier haben wir neben den sichelförmigen freien Toxoplasmen, bei denen Kern und Plasma gut getrennt sind, auch mehr runde bzw. längs-oval erscheinende Erreger mit unregelmäßiger Verteilung der Kernmasse im Cytoplasma. In einigen Fällen ist der Kern besonders aufgelockert, vermutlich im Beginn des Teilungsstadiums. Nicht immer hat man hierbei den Eindruck, daß es sich um eine einwandfreie Längsteilung handelt, sondern man meint Ansätze zu Querteilungen zu erkennen. Größenmäßig überwiegt die Form mit einer Länge von ca. 5—7 μ und der Breite von 0,4—2 μ. In sehr seltenen Fällen sind die Parasiten bis zu 12 μ

lang und ca. 4 μ breit. Das Plasma der Erreger ist dann besonders reich granuliert und vakuolisiert. Ähnliche Formen findet man bei der Anzüchtung der Parasiten im Hühnerei. Ob es sich nun hierbei um Degenerationsprodukte der sonst kompakten sichelförmigen Toxoplasmen handelt, oder aber ob diese Formen besonders gut ausgewachsen sind, ist schwer zu beurteilen. Hie und da finden sich ferner Toxoplasmen, die an den Enden noch zusammenhängen. Es scheint sich hierbei um noch nicht ganz ausgereifte Parasiten zu handeln, die beim Platzen von Pseudocysten frühzeitig freigesetzt worden sind. Diese Pseudocysten bestehen im Ascites in den meisten Fällen aus Makrophagen und aus Plasmazellen und den Parasiten. Der Kern ist hier von den in Massen im Plasma eingebettet liegenden Tomonten völlig überdeckt. Oftmals hat man den Eindruck, als ob die Toxoplasmen auch in die Zellkerne eingedrungen sind. Das sind jedoch wohl lediglich optische Täuschungen, die durch die bei der Anfertigung der Ausstrichpräparate angewandte Technik unvermeidlich sind. Die im Zellplasma liegenden Erreger haben nicht immer die typische Toxoplasmaform, sondern erscheinen in vielen Fällen abgerundet, ja manchmal sogar morulaähnlich. Teilungsstadien sind sehr oft zu beobachten. Die Makrophagen sind durch die Parasiten offenbar geschädigt. Das Plasma ist besonders aufgelockert, und die Kerne sind dunkel gefärbt.

Diese Toxoplasmaformen sind bereits bekannt und wurden zum Studium ihrer Entwicklung durch Einbringen der Parasiten in Zellkulturen von uns erfaßt. Die hierbei angewandte Technik ist im Kapitel «Biologie» dargestellt.

C. Diskussion.

Es darf wohl als erwiesen gelten, daß die Komplementbindungsreaktion und der Serofarbtest nach Sabin-Feldman für die Routinediagnostik der Toxoplasmose ungeeignet sind. Damit bleibt als diagnostische Methode der Erregernachweis übrig.

Beim toten Menschen und beim toten Tier steht hier an erster Stelle der Nachweis der Parasiten im histologischen Schnitt. Hierbei ist zu bedenken, daß die Parasiten fast nie so ideal getroffen werden, daß man sie im Schnitt ohne weiteres diagnostizieren kann. Finden sich doch Sarkosporidien, Malaria-Erreger und das Encephalotozoon in ähnlicher Lokalisation und Anordnung wie die Toxoplasmen. Es fehlen bis heute — mit Ausnahme der Gram-Färbung, die jedoch nur für eine Unterscheidung zwischen pflanzlichen und tierischen Organismen geeignet ist — spezifische Differentialfärbungen. Nach meinen Erfahrungen wird die Histologie

für die Toxoplasmose-Diagnostik erst bei gleichzeitiger Durchführung von Tierversuchen wertvoll. Im Tierversuch hat sich auch bei meinen Versuchen als ganz besonders geeignet die weiße Maus erwiesen. In ihr entwickeln sich die Toxoplasmen trotz Zusatz gegen Bakterien gerichteter Antibioticis.

Am lebenden Patienten kann man bisher die Diagnose einer Infektion mit Toxoplasmen nur durch den Nachweis der Parasiten in Liquor und Harn, am besten nach vorangehender Sedimentierung der Parasiten, durch Mikroskopie oder Tierversuch stellen. Die Anzahl der so ermittelten Toxoplasmosefälle ist jedoch sehr klein. Müssen doch in diesen Fällen entweder das Zentralnervensystem oder aber das System der abführenden Harnwege betroffen sein. Einen Verdacht auf Vorliegen einer spezifischen Toxoplasmose-Infektion kann man auch dann aussprechen, wenn röntgenologisch in bestimmten Lokalisationen Kalkablagerungen festgestellt werden. Diese Kalkablagerungen können eine Reaktion auf das Vorhandensein von Toxoplasmen sein, sie müssen es jedoch nicht. Beweisend bleiben in diesen Fällen auch die nach der Sektion möglichen Nachweise der Erreger im Schnitt und im Tierversuch.

Da es mir nun in eigenen Versuchen wiederholt gelungen war, durch blutsaugende Insekten die Toxoplasmose von Tier zu Tier zu übertragen, vermutete ich, daß Toxoplasmen wenigstens auf der Höhe der Infektion auch im peripheren Blute der Patienten vorhanden sein müssen. Ich setzte mir zum Ziel, festzustellen, welche Erregerformen zu welchem Zeitpunkt des Infektionsgeschehens im Blute auftreten. Um einen Gesamtüberblick zu gewinnen, untersuchte ich nicht nur das periphere Blut, sondern auch die inneren Organe (Leber, Milz, Gehirn, Lunge) von insgesamt 2210 künstlich mit Toxoplasmen infizierten weißen Mäusen. Hierbei bestätigte sich meine Vermutung, daß die Toxoplasmen mit großer Regelmäßigkeit auf der Höhe der Infektion im peripheren Blut vorhanden sind und im Ausstrichpräparat oder im dicken Tropfen nachzuweisen sind. Die Parasiten sind hier allerdings nicht immer in der typischen Sichelform, sondern auch in Rundformen anzutreffen. Aus der Vielzahl der Befunde wurden für den Praktiker alle besonders wichtig erscheinenden, meist erstmalig festgestellten Formen der Toxoplasmen im Lichtbild festgehalten. Welche Berechtigung diese Untersuchungen haben, zeigen die in der Literatur immer wieder zur Diskussion gestellten, nicht sicher einer bestimmten Parasitenart zuzuordnenden parasitären Gebilde aus dem Blute von Patienten. Diese Organismen können auf Grund meiner Untersuchungen mit großer Wahrscheinlichkeit zu den Toxoplasmen gerechnet werden. Bisher bleibt jedoch für die Praxis immer noch die Forderung bestehen, daß man neben dem Nachweis von

Entwicklungsstadien der Toxoplasmen im Blutausstrich auch noch die Anzüchtung der Parasiten in Versuchstieren, insbesondere der weißen Maus, ergänzend heranzieht. Später wird man sich dann vielleicht auf Grund von vielfachen Erfahrungen bei verschiedenen Tierarten auf die Anfertigung von mikroskopischen Präparaten beschränken.

Bei meinen Tierversuchen dürften einige Befunde zur Klärung der Natur der Toxoplasmen beitragen. In Zusammenarbeit mit Fräulein Dr. Albrecht gelang es zum ersten Male, Toxoplasmen in Deckglasgewebekulturen anzuzüchten. Diese Züchtungsmethode ermöglicht nicht nur die Beobachtung der Parasiten, sondern auch ihre mikrokinematographische Darstellung. Wir konnten nun feststellen, daß sich die Toxoplasmen durch schizogonäre Längsteilung vermehren, was allerdings nur für die Sichelform der Parasiten zutrifft. Weiterhin konnte erstmalig beobachtet werden, daß sich die Toxoplasmen aktiv fortbewegen. Ich vermutete damals, daß diese Bewegung durch Myomeren möglich wird. Jedenfalls waren lichtmikroskopisch keine Bewegungsorganellen, wie Geißeln, vorhanden. Meine Vermutung bestätigte sich durch elektronenmikroskopische Aufnahmen der Parasiten, die mir erstmalig in Zusammenarbeit mit Herrn Dr. Bringmann gelangen. Bisher wurde die Elektronenmikroskopie als ungeeignet für die Darstellung von Protozoen angesehen, da die Elektronenstrahlen nicht in der Lage waren, die Parasiten zu durchdringen. Es ist uns nun gelungen, durch eine neuartige Präparationsmethode die plasmatische Ribonucleinsäure aus den Erregern herauszulösen und damit ihre inneren Strukturen zur Darstellung zu bringen. So wurde es möglich, bei *Toxoplasma gondii* ein Fibrillennetz festzustellen, welches sich wie ein Geflecht, vom spitzen Pol des Erregers beginnend, bis über den Kern hin erstreckt. Weiterhin konnten über den Kern und die «Chromatinkörperchen» der Toxoplasmen wichtige Befunde erhoben werden.

Durch diese eigenen Untersuchungen konnten Zuordnungen der Toxoplasmen zu den Trypanosomen, zu den Leishmanien und den Sarkosporidien abgelehnt werden. Charakteristisch für die ersten beiden Protozoenfamilien ist der Besitz eines Nebenkerns, den ich bei *Toxoplasma gondii* nicht finden konnte. Die Sarkosporidien erscheinen im Elektronenmikroskop bei unserer Präparationsmethode undurchstrahlbar, da sie entgegen den Toxoplasmen eine feste Körperhülle besitzen.

Toxoplasma gondii scheint vielmehr zu den schizogon entstehenden Entwicklungsstadien der Sporozoa verwandtschaftliche Beziehungen zu haben. In diese Richtung weisen die von mir festgestellten sichelförmigen Toxoplasmen mit einem zusätzlichen

Protoplasmafortsatz, wie sie im Blute infizierter weißer Mäuse aufzufinden waren. Diese Form hat beinahe vollständige morphologische Übereinstimmung mit dem bei Vögeln im Blut auftretenden Hämoproteus. Diese Parasiten führen wie die Toxoplasmen ein parasitäres Leben in den Endothelien und den Blutzellen. Sie besitzen, was ich auch bei *Toxoplasma gondii* feststellen konnte, eine hohe Toxizität für den Wirt.

Die Toxoplasmen sind durch eine merkwürdige Affinität zu den Endothelien ausgezeichnet. So sterben die weißen Mäuse in jedem Falle erst dann, wenn die Parasiten in gleichbleibender Anzahl (hierbei ist die vorhergehende Infektionsart ohne Einfluß) in der Bauchhöhle der Tiere gefunden werden. Ich dachte daher an eine Zuordnung der Erreger zu den Merozoiten der Kokzidien. Dagegen spricht jedoch, daß ich bisher von keiner Kokzidienart diese Entwicklungsstadien in der Bauchhöhle von weißen Mäusen anzüchten konnte. Außerdem haben die Toxoplasmen im elektronenmikroskopischen Bild am spitzen Pol einen Zellmund, was die Verwandtschaft mit den Merozoiten ausschließt. Ich glaube vielmehr, daß die große Anzahl der im peripheren Blut aufgefundenen Toxoplasmaformen in der Entwicklung gehemmte Parasiten sind.

Ein großer Teil der Toxoplasmen wird bei seiner intrazellulären Vermehrung durch die Einwirkung von Zellfermenten geschädigt. Diese so entstehenden Rundformen werden bei der Sprengung der Membran der Wirtszelle durch die nicht geschädigten normalen sichelförmigen Toxoplasmen freigesetzt. Wie weit sie noch lebensfähig sind, ist ungeklärt. Ihr Auftreten weist in jedem Falle auf eine bestehende Toxoplasmose hin.

Literatur.

1. *Adams, F. H., J. M. Adams, P. Kabler & M. Cooney.* (1948). Toxoplasmosis in children. Pediatrics *2*, 511.
2. *Adams, F. H., M. Cooney, J. M. Adams & P. Kabler.* (1949). Experimental toxoplasmosis. Proc. Soc. exper. Biol. a. Med. *70*, 255.
3. *Adie, J. R.* (1908). Note on a parasite in the sparrow. Indian med. Gaz. *43*, 176.
4. *Aragao, H. de Beaurepaire.* (1933). Considération sur les hémogrégarines des oiseaux. C. r. Soc. Biol. Paris *113*, 214.
5. *Beveridge, W. I. B., & F. M. Burnet.* (1945). The cultivation of viruses and rickettsiae in the chick embryo. Med. Res. Council. Spec. Rep. No. 256.
6. *Blanc, G. & J. Bruneau.* (1950). Préparation du sérum animal neutralisant le virus de la toxoplasmose. Bull. Acad. nat. Méd. *134*, 240.
7. *Bland, J. O. W.* (1930/31). Glandular fever. The protozoal nature of the experimental disease. Lancet 52 — Brit. J. exper. Path. *12*, 311.
8. *Bringmann, G., & J. Holz.* (1953). Toxoplasma gondii im Elektronenbild. Zschr. Hyg. u. Inf.kr. *137*, 186.
9. *Castellani, A.* (1914). Note on certain protozoa-like bodies in a case of protracted fever and splenomegalie. J. trop. Med. *17*, 113.

10. *Coulon, G.* (1929). Présence d'un nouvel Encephalitozoon (E. brumpti) dans le liquide céphalorachidien d'un sujet atteint de Méningite suraiguë. Ann. Parasitol. *7,* 449.
11. *Coulston, F.* (1941). The use of diaphane for mounting Giemsatype preparations. J. Labor. a. clin. Med. *26,* 869.
12. *Cowdry, E. V., & F. M. Nicholson.* (1924). The co-existence of protozoan-like parasites and meningo-encephalitis in mice. J. exper. Med. *40,* 51.
13. — (1924). Meningo-encephalitic lesions and protozoan-like parasites. J. Amer. med. Assoc. *82,* 545.
14. *Cowen, D., & A. Wolf.* (1945). Toxoplasmosis in the monkey. Acute fetal infection experimentally produced in a young macaca mulatta. J infect. Dis. *77,* 144.
15. *Fankhauser, R.* (1951). Zwei neue Fälle von Toxoplasmosis beim Hund. Schweiz. Arch. Tierheilk. *93,* 12.
16. *Fano, C. Da.* (1924). Protozoan-like parasites in spontaneous encephalitis of rabbits. J. Path. *27,* 329. Ref. Med. Science *10,* 355.
17. *Franca, C.* (1927). Sur la classification des hémosporidies. J. Sci. Med. Fis. e Nat. Acad. Sci. Lisboa *1,* 26.
18. — (1917). Quelques considerations sur la classification des hématozoaires. J. Sci. Med. Fis. e Nat. Acad. Sci. Lisboa *1,* 221.
19. *Franchini, G.* (1924). Observations sur les hématozoaires des oiseaux d'Italie. Ann. Inst. Pasteur *38,* 470.
20. *Gilmore, H. R., B. H. Kean & F. M. Posey.* (1945). A case of sarcosporidiosis with parasites found in heart. Amer. J. Path. *21,* 467.
21. *Guimarães, F. N.* (1943). Toxoplasmose humana. Meningo-encefalomielite toxoplasmica; ocorrencia em adulto e em recemnascido. Mem. Inst. Cruz. *38,* 257.
22. *Guimarães, F. N., & R. H. Meyer.* (1942). Cultivo de «Toxoplasma» Nicolle-Manceaux, 1909, em Culturas de tecidos. Rev. brasil. Biol. *2,* 123.
23. *Hegner, R., & F. Wolfson.* (1938). Toxoplasma-like parasites in canaries infected with plasmodium. Amer. J. Hyg. *27,* 212. — Association of Plasmodium and Toxoplasma-like parasites in birds. Amer. J. Hyg. *28,* 437.
24. *Holz, J. & G. Bringmann.* (1953). Zur Möglichkeit peroraler Infektion mit Toxoplasma gondii. Bln. u. Münch. Tierärztl. Wschr. 142.
25. *Holz, J., & M. Albrecht.* (1953). Zur Züchtung von Toxoplasma gondii in Zellkulturen. Ztschr. Hyg. *136,* 605.
26. *Holz, J.* (1951). Neue Erkenntnisse der Toxoplasmoseforschung. Tierärztl. Umschau 287.
27. — (1953). Zur Diagnostik der Toxoplasmose des Hundes. Tierärztl. Umschau 68.
28. *Holz, J., & G. Bringmann.* (1954). Licht- u. Elektronenmikroskopische Untersuchungen zur Klärung der möglichen Verwandtschaft zwischen Toxoplasmen u. Sarcosporidien. Ztschr. Hyg. (im Druck).
29. *Holz, J.* (1953). Die Bewegungsorganellen von Toxoplasma gondii. Riassunti delle Comunicazioni, Vol. II, Roma, VI. Internationaler Mikrobiologenkongreß.
30. *Jacobs, L.* (1953). The biology of Toxoplasma. Amer. J. trop. Med. & Hyg. *2,* 365.
31. *Kean, B. H., & R. G. Grocott.* (1945). Sarcosporidiosis or toxoplasmosis in men and guinea pig. Amer. J. Path. *21,* 467.
32. *Levaditi, C., S. Nicolau & R. Schoen.* (1923). L'étiologie de l'encéphalite épizootique du lapin, dans ses rapports avec l'étude expérimentale de l'encéphalite léthargique, Encephalitozoon cuniculi. C. r. Soc. Biol. Paris *177,* 985.

33. *Macfarlane, J. O., & I. Ruchman.* (1948). Cultivation of toxoplasma in the developing chick embryo. Proc. Soc. exper. Biol. & Med. *67,* 1.
34. *Manwell, R. D.* (1941). Avian toxoplasmosis with invasion of the erythrocytes. J. Parasitol. *27,* 245.
35. *Ruchman, I., & J. C. Fowler.* (1951). Localisation and persistence of toxoplasma in tissues of experimentally infected white rats. Proc. Soc. exper. Biol. & Med. *76,* 793.
36. *Thiel, P. H. van.* (1948). De parasitologie van toxoplasmosis. Nederl. Tijdschr. Geneesk. *92,* 1666. — (1949). The transmission of Toxoplasmosis and the role of Calliphora erythrocephala Meig. Documenta Neerl. et Indones. de Morbis Trop. *1,* 264.
37. *Todd, J. L., & S. B. Wolbach.* (1912). Parasitic protozoa from the Gambia. J. med. Res. *21,* 195.
38. *Uegaki, J.* (1928). Über den Hämoproteus von Zosterops palpebrosa peguensis aus Formosa. Fukuoka Acta med. *21,* 8.
39. *Verlinde, J. D.* (1950). Parasitologische en serologische onderzoekingen bij congenitale Toxoplasmosis. Nederl. Tijdschr. Geneesk. *94,* 3515.
40. *Westphal, A.* (1950). Die Entwicklung und Formvariabilität von Toxoplasma gondii, einem intrazellulären Parasiten des Menschen. Verh. dtsch. Zool. Marburg.
41. — (1953). Die Toxoplasmen als Trypanosomidae; Riassunti delle Comunicazioni Vol. II, Roma, VI. Internationaler Mikrobiol. Kongreß.
42. *Weyer, F.* (1951). Ein exp. Beitrag zur Frage der Übertragung von Toxoplasma gondii durch Arthropoden. Zs. Tropenmed. & Parasit. *3,* 65.
43. *Wolfson, F.* (1940). Organisms described as avian toxoplasma. Amer. J. Hyg. *32,* 88.
44. — (1941). Mammalian toxoplasma in erythrocytes of canaries, ducks and duck embryos. Amer. J. trop. Med. *21,* 653.
45. — (1942). Maintenance of human toxoplasma in chicken embryos. Abstract in J. Parasitol. Suppl. Dec.

Résumé.

1° De nouvelles découvertes furent faites sur la morphologie des Toxoplasmes à l'aide de la microscopie électronique.

2° Ces constatations furent complétées par l'étude des parasites dans des cultures de tissu. Il a été ainsi possible de découvrir des détails sur le mouvement, le mode d'invasion et la multiplication par division binaire.

3° Après un résumé des connaissances actuelles de la pathologie de la toxoplasmose, l'auteur décrit ses expériences faites sur un grand nombre d'animaux, afin d'étudier la réaction des parasites dans les divers tissus des hôtes.

4° Les parasites augmentent suffisamment, après une infection sous-cutanée de 80 heures, une infection intra-péritonéale de 95 heures ou une infection intraveineuse de 24 heures pour qu'on puisse les constater dans le sang périphérique.

5° Quel que soit le mode d'infection, les animaux d'expérimentation ne meurent qu'au moment où le nombre d'agents pathogènes dans la cavité péritonéale est le même.

6° Différentes formes de Toxoplasmes se trouvent dans le sang de la souris blanche ; elles peuvent cependant toutes être ramenées aux périodes du développement impubère du parasite.

7° Ces formes du parasite sont décrites et représentées par des microphotographies, afin de permettre le diagnostic de la maladie dans le sang périphérique. On a constaté que tous les trois systèmes des cellules sanguines peuvent être envahis.

8⁰ Lors de l'autopsie des animaux infestés par les Toxoplasmes, les organes suivants se trouvent envahis : rate, foie, cerveau, intestins, poumons. Une multiplication des parasites paraît avoir lieu surtout dans le cerveau et dans les poumons.

Summary.

1. New statements have been made on the morphology of *Toxoplasma* by means of light and electron microscopy.

2. These statements have been completed by investigations of parasites in tissue cultures. In this way special problems about motility, mode of invasion and multiplication have been solved.

3. Extensive experiments concerning the pathology of Toxoplasmosis have been performed on animals in order to study the behaviour of the parasite in different tissues of the hosts.

4. It could be shown that the parasite appeared in the peripheral blood within 80 hours after a sub-cutaneous infection; within 95 hours after an intra-peritoneal infection and within 24 hours after an intra-venous infection.

5. The animals that were used for the experiments died only if the same quantity of infectious agents in their peritoneal cavity was found, despite the different modes of infection.

6. Various forms of *Toxoplasma* were found in the blood of the white mouse, they were, however, only immature specimens of the parasite.

7. These forms of the parasite have been described in detail and shown in microphotographs in order to find a basis for the diagnosis of the disease from the peripheral blood. All three systems of blood cells can be invaded.

8. The following organs have been found invaded at the autopsy of test animals: spleen, liver, brain, intestine, lungs. The parasites seem to multiply mainly in the brain and in the lungs.