Zeitschrift: Acta Tropica

Herausgeber: Schweizerisches Tropeninstitut (Basel)

Band: 7 (1950)

Heft: 2

Artikel: Pathologisch-anatomische Untersuchung des Okapi "Bambe" : Beitrag zur Frage der Leberveränderungen infolge Helminthiasis

Autor: Scheidegger, S.

DOI: https://doi.org/10.5169/seals-310290

Nutzungsbedingungen

Die ETH-Bibliothek ist die Anbieterin der digitalisierten Zeitschriften auf E-Periodica. Sie besitzt keine Urheberrechte an den Zeitschriften und ist nicht verantwortlich für deren Inhalte. Die Rechte liegen in der Regel bei den Herausgebern beziehungsweise den externen Rechteinhabern. Das Veröffentlichen von Bildern in Print- und Online-Publikationen sowie auf Social Media-Kanälen oder Webseiten ist nur mit vorheriger Genehmigung der Rechteinhaber erlaubt. Mehr erfahren

Conditions d'utilisation

L'ETH Library est le fournisseur des revues numérisées. Elle ne détient aucun droit d'auteur sur les revues et n'est pas responsable de leur contenu. En règle générale, les droits sont détenus par les éditeurs ou les détenteurs de droits externes. La reproduction d'images dans des publications imprimées ou en ligne ainsi que sur des canaux de médias sociaux ou des sites web n'est autorisée qu'avec l'accord préalable des détenteurs des droits. En savoir plus

Terms of use

The ETH Library is the provider of the digitised journals. It does not own any copyrights to the journals and is not responsible for their content. The rights usually lie with the publishers or the external rights holders. Publishing images in print and online publications, as well as on social media channels or websites, is only permitted with the prior consent of the rights holders. Find out more

Download PDF: 09.12.2025

ETH-Bibliothek Zürich, E-Periodica, https://www.e-periodica.ch

Aus dem Pathologisch-anatomischen Institut der Universität Basel
(Vorsteher: Prof. A. Werthemann).

Pathologisch-anatomische Untersuchung des Okapi «Bambe».

Beitrag zur Frage der Leberveränderungen infolge Helminthiasis.

Von S. Scheidegger.

Pathologisch-anatomische Untersuchung. Bei der 4 Stunden nach dem Tode vorgenommenen Autopsie, T. S. 55/49 (Obduzent Prof. Scheidegger), fand sich:

Kadaver eines männlichen ausgewachsenen Okapi. Das *Fell* zeigt an mehreren Stellen kleine frische Schürfungen. Am Rücken, in der Flankengegend und auch im Bereich der vorderen Extremitäten ist die Haut an einzelnen Stellen haarlos und leicht ulceriert. Das an solchen Stellen vorliegende cutane Gewebe ist stark durchblutet. Das Blut ist hier etwas eingetrocknet. Es handelt sich überall um umschriebene frische Schürfungen. Im übrigen ist das Fell zum Abtasten eigenartig fettig. Es läßt sich wenig einer bräunlichen schmierigen Masse abstreifen. Das *Skelett* im übrigen allgemein intakt. Die Hornbildungen sind in den oberen Teilen nicht von Haaren bedeckt. Nur die unteren zwei Drittel sind mit Haaren überzogen. Die Hufe sind gleichmäßig abgenützt. An der Ansatzstelle ist der Huf ganz wenig gelöst.

Das *subcutane Fettgewebe* ist in mittelbreiter Schicht vorhanden und im ganzen etwas blutarm.

Auch bei Eröffnung des Abdomens fällt auf, daß das Peritoneum und die gesamten Eingeweide stark blutarm erscheinen. Das *Peritoneum* ist im übrigen spiegelnd. Nur im Gebiet des ganzen Colon ist die Serosa vor allem an umschriebenen Stellen stark gerötet, manchmal fühlt sich die Darmwand verdickt an. Neben Blutungen sind auch weißliche Verdickungen erkennbar. Die Dünn- und Dickdarmschlingen erscheinen allgemein auffallend blaß. Die Leber und die Milz sind leicht verwachsen mit dem Zwerchfell. Es ist die Milzkapsel, vor allem aber die Leberkapsel bindegewebig stark verdickt, weißlich, oft beinahe schnig. Eine Gallenblase fehlt. Die Brust und z. T. die Halseingeweide werden im Zusammenhang herauspräpariert, ohne Eröffnung des Thorax.

Halsorgane: Die *Zunge* ist sehr lang, schmal und zeigt eigenartige Pigmentflecken. Es ist die Oberfläche und die Unterfläche in dem vorderen Drittel schwärzlich verfärbt. Dann findet sich an der Unterfläche wieder eine unpigmentierte größere Stelle, und dann kann wieder ein schwarz pigmentierter Bezirk nachgewiesen werden (Abb. 18). Die *Schilddrüse* ist symmetrisch. Es finden sich zwei Lappen von 40 : 30 : 18 mm Größe: Sie bestehen aus einem bräunlichen fleischigen groblappigen Gewebe. Dieses Gewebe ist nicht sehr stark kolloidglänzend, aber allgemein sehr stark durchblutet. Die *Trachea* zeigt feine Blutungen. Sie ist angefüllt mit einem etwas zähen Schleim. Die Trachea ist sehr weit und gut elastisch. Im Gebiet der Bifurkation und in den Hauptbronchien ist die Mucosa auch stellenweise schwärzlich verfärbt, d. h. fein-fleckig pigmen-

tiert. Es handelt sich dabei um größere und kleinere Pigmentflecken, die spritzerförmig angeordnet sind (Abb. 20). Daneben finden sich überall zähe Schleimmassen in der Lichtung.

Die beiden *Lungen* sind groß, schwer und nicht mit der Pleura verwachsen. Es ist das Lungengewebe sehr blutreich und fest. Ueberall quellen aus den Bronchien etwas schaumige blutige Massen. Der Luftgehalt der Lungen ist überall erkennbar, im ganzen aber herabgesetzt. Die feinen Lungengefäße sind stark mit Blut angefüllt. Die Pleura ist spiegelnd. Teilweise kommt es im Bereich der Interstitien zur Bildung von großen Luftblasen. Hauptsächlich in den abhängigen Lungenbezirken sind solche Blasenbildungen den Interstitien entlang nachweisbar.

Das *Herz:* Der *Herzbeutel* ist zart. Die beiden Blätter des Herzbeutels sind spiegelnd. Das Herz ist nicht besonders groß im Verhältnis zur Körpergröße (Gewicht: 1000 g). Es zeigt eine kräftige linke Ventrikelwandung. Der rechte Ventrikel zeigt innen eine auffallend glatte Wand, er ist nicht sehr kräftig entwickelt. Im ganzen ist das Herz totenstarr und gut kontrahiert. Die Pulmonalklappe und die Aortenklappen sind zart. Tricuspidal- und Mitralklappe erscheinen ebenfalls zart. Die Aorta ist sehr dickwandig, gut elastisch und zeigt vereinzelte feine weiße und gelbliche Intimaflecken. Die Kranzgefäße sind zart und weit. Das Myocard zeigt ein helles braunrötliches Gewebe, das stark getrübt ist und leicht gelblich und quellend erscheint. Es ist das Myocard saftvermehrt, blutarm. Die bronchalen und trachealen auch die cervicalen *Lymphknoten* sind knapp mittelgroß, ganz wenig grau verfärbt und zeigen auf Schnitt hie und da kleine weißliche oder grauweißliche Knötchen, die gut sichtbar sind.

Bauchorgane: Die *Milz* ist sehr groß, von dunkelgrauroter Farbe. Das Trabekelsystem ist sehr kräftig ausgebildet. Z. T. erscheint die Milz auch ausgesprochen rostfarbig. Die Follikel sind nicht sehr gut erkennbar. Pulpa fest. Die *Leber* läßt sich etwas schwer von den Verwachsungen lösen. Sie muß z. T. scharf präpariert werden. Sie ist hart und relativ klein. Man kann im Bereich der Leberkapsel weißliche, sehnige Bildungen erkennen und kleine Flecken und Platten. Auf Schnitt ist das Leberparenchym etwas grob gelappt, von einer hellen, graugelblichen nur wenig rötlichen Farbe. Ueberall sind die Gallengänge sehr deutlich erkennbar. Sie sind außerordentlich dickwandig. Einige der Gallenwege zeigen eine weißliche Wand von 3—5 mm Dicke. Im Inneren der Gallenwege ist vorwiegend Schleim vorhanden, mit etwas gallig gefärbten Massen durchsetzt. In diesen Gängen finden sich Parasiten. Es handelt sich dabei um längliche Rundwürmer, von etwa 2—3 cm Länge, die eine bräunliche bis gelbliche Farbe zeigen. Es sind die mittelgroßen und feineren Gallengänge von solchen Parasiten durchsetzt, z. T. bilden diese verdickten Gallengänge ein derbes System. Die Leber erscheint dadurch netzförmig von weißlichen sehnigen Strängen durchzogen. Die *Nebennieren* sind beide groß, zeigen einen deutlichen Markgehalt und eine breite, etwas orangegelb gefärbte Rinde. Ebenfalls sind die *Nieren* groß, kugelig, von der Faserkapsel gut zu lösen. Es wird nur eine Niere seziert, die andere als Organ unseziert aufgehoben. Die Nierenkapsel ist stark vascularisiert. Die Oberfläche ist glatt. Auf Schnitt ist Mark und Rinde deutlich zu unterscheiden. Das *Nierenbecken* ist ziemlich eng, die Mucosa ist blaß. Es wird das Nierenbecken wenig von Fettgewebe umgeben. Die Rinde besteht in der Schichtdicke von 1—1½ cm.

Beckenorgane: Die *Harnblase* ist ziemlich weit, enthält wenig klaren Urin. Die Schleimhaut ist blaß. Die *Urethra* ist auffallend eng. Die *Hoden* sind beide eher klein. Es ist das Hodengewebe blaßgelblich. Die Samenkanälchen sind nicht ausziehbar. Die *Nebenhoden* sind fest. *Magen-Darm-Traktus: Oesophagus* weit, Mucosa blaß. Bei der Eröffnung des Magens werden *Pansen*, *Netzmagen*, *Blättermagen* und *Labmagen* genau kontrolliert. Die Inhaltsmassen werden vor-

erst untersucht. Es finden sich keine Fremdkörper darin, auch keine groben Ballenbildungen. Der *Inhalt* ist allgemein flüssig, er besteht aus den typischen pflanzlichen Nahrungsmassen mit einzelnen Getreidekörnchen. Im *Rumen* ist die Wandung ausgesprochen feinzottig, wobei diese einzelnen Zotten an den Enden fast keulenförmig etwas verdickt sind (Abb. 1). Im *Reticulum* kommt es nicht eigentlich zur Bildung kleiner Divertikel. Es ist hier die Magenwand glatt und zeigt nur eine eigenartige netzförmige Zeichnung, welche den Divertikeln entspricht, wie sie beim Rind auftreten. Die Zeichnung des Reticulum ist vergleichbar einer Fläche, die durch Aneinanderreiben von meist 5 bis 6 eckigen Steinplatten entstanden ist (Abb. 2). Das *Psalterium* ist relativ klein und zeigt auf den einzelnen Blättern noch feine zapfenförmige Hornbildungen (Abb. 3). Im *Abomasus* ist die Schleimhaut mit einem eigenartig blutig verfärbten, zähen Schleim bedeckt. Ueberall kann man hier kleine Ulcera von Stecknadelkopfgröße erkennen. Diese Ulcera sind etwas in den Randteilen erhaben, im Grund rötlich belegt. Deutliche Epitheldefekte sind mit bloßem Auge nicht erkennbar. Es ist der Abomasus bedeckt mit feinen Parasiten. Es handelt sich dabei um dünne, langgestreckte Nematoden, die aufgerollt in der Mucosa liegen (Abb. 10). Der *Dünndarm* ist mittelweit, enthält ziemlich viel Schleim, keine eigentlichen Nahrungsmassen. Diese Schleimmassen haften der Mucosa ziemlich fest an. Im *Coecum* finden sich ganz wenig Parasiten vom Typus: Trichuris. Es ist bei diesen Parasiten ein deutlicher Fortsatz vorhanden, der in der Mucosa etwas verankert ist. Der Parasit selbst ist kaum gefärbt. Im *Dickdarm* finden sich reichlich Rundwürmer im ganzen Verlauf des Colon, analwärts nehmen sie mengenmäßig noch stark zu und bilden hier eigentliche Knäuel (Abb. 12 und 13). An diesen Stellen, mit starker Häufung solcher leicht dunkel gefärbter Rundwürmer, die einen feinen Saugnapf zeigen, der mit Lupenvergrößerung eben erkennbar ist, zeigt die Schleimhaut kleine Ulcerationen und Blutungen. Es ist an allen Stellen, wo sich gehäufte Parasiten im Colon feststellen lassen, die Mucosa allgemein verdickt. Die ganze Darmwand fühlt sich an solchen Stellen hart an. Im übrigen ist die Darmwandung allgemein sehr blaß. Die Parasiten im Colon sind verfolgbar bis gegen die Analöffnung zu.

In der Skelettmuskulatur kann man an einzelnen Stellen, hauptsächlich im Gebiet des Halses längliche flache Gebilde nachweisen, die z. T. zungenförmige Gestalt haben (Abb. 19).

Gewicht des Tieres 240 kg. Herzgewicht 1000 g. Länge des Dünndarmes 33,5 m. Länge des Colon m. Coecum 20 m.

Histologische Untersuchungen:

Abomasus: zeigt eine schwere entzündliche Infiltration der Mucosa und Submucosa. Muskulatur gut erhalten. In der Schleimhaut mehrfach kleine Ulcera mit vermehrter zelliger Infiltration, vor allem von polymorphkernigen Leukocyten und Lymphocyten (Abb. 11).

Colon: Verschiedene Stellen des Colon zeigen in den Präparaten eine schwere allgemeine schleimige Entzündung der gesamten Mucosa. Die zelligen Reaktionen sind bis in tiefe Darmschichten verfolgbar, sie reichen überall in die Submucosa und auch in die Muskulatur, teilweise bis in die Serosa. Die Schleimhaut allgemein verbreitert, schleimig belegt, mit haematogenen Entzündungszellen durchsetzt. In den oberen Schleimhautschichten sind Parasiten vorhanden (Abb. 13 und 14). In den tieferen Schichten lassen sich histiogene Entzündungszellen gehäuft nachweisen, vor allem auch im Gebiet der Serosa. In den äußersten Schichten an der Serosaseite auch Granulocytenansammlungen und Fibrinausschwitzungen.

Leber: Das Lebergewebe zeigt eine etwas unregelmäßige, ziemlich grobe Läppchenstruktur mit diffuser Bindegewebsneubildung. In den Gallengängen,

sowohl in den feineren Aesten wie in den gröberen Gallenwegen ist eine schwere Entzündung vorhanden mit gesteigerter Schleimbildung und teilweiser Gallestauung (Abb. 4). Das Epithel ist hoch, proliferierend. In den Gängen sind desquamierte Epithelien und kleine kugelige mit Kalksalzen inkrustierte Detritusmassen vorhanden (Abb. 5). Das Epithel der Gänge zeigt eine weitgehende Ueberhöhung, es ist mehrschichtig und vielfach stark atypisch. Mitosen sind allgemein gesteigert, es lassen sich auch manchmal atypische Kernteilungen finden. Das Epithel beginnt autochthon in die Wandung einzuwachsen. In der Umgebung ist es zur stark entzündlichen Reaktion gekommen (Abb. 6). Neben diesen Epithelwucherungen ist auch eine Bindegewebsneubildung vorhanden. Hauptsächlich das um die Gänge herumliegende Bindegewebe ist vermehrt. Es kommt zur Verbreiterung der Glissonschen Scheiden, wobei dieses Gebiet ebenfalls eine entzündliche Reaktion zeigt. In den Kupfferschen Sternzellen und im Epithel ist wenig Haemosiderinpigment abgelagert. Die Leberepithelien zeigen vielfach vakuoläre Umänderungen, auch Kernpyknosen. Die Disseschen Spalten sind weit.

Milz: Pulpa allgemein stark hyperplastisch, mit allgemeiner Auflockerung des Parenchyms. In der roten Pulpa sehr viel Haemosiderin gespeichert, manchmal finden sich auch Megakaryocyten. Ueberall vermehrter Zerfall von Pulpaelementen. Trabekel breit. Milzkapsel unregelmäßig bindegewebig verdickt (Abb. 17).

Lymphknoten: Die verschiedenen Lymphknoten zeigen eine allgemeine Hyperplasie des Gewebes mit reticulären Wucherungen und starkem Sinuskatarrh. Dieser Entzündungsprozeß hat bereits zu bindegewebigen Neubildungen geführt (Abb. 7). Es ist die Kapsel verbreitert und zellig infiltriert. In den mesostenialen Lymphknoten ist der Prozeß ein besonders starker (Abb. 8 und 9). Es liegt hier auch eine allgemeine Eosinophilie vor. Die reticulären Wucherungen sind intensiv, es kommt häufig auch zu starken Atypien und zur Riesenzellbildung. Die eigentlichen lymphatischen Follikel sind kaum mehr erkennbar. Im Mesostenium geht die Entzündung vom Lymphknoten diffus in das umliegende Fettgewebe.

Knochenmark: Es läßt sich an den untersuchten Stellen nur ein reines Fettmark nachweisen. Eine blutbildende Reaktion ist nicht vorhanden. Es sind die Zeichen stärkerer Haemosiderinspeicherung überall nachzuweisen, gleichfalls beginnt im Mark eine fibröse Umänderung (Abb. 16).

Niere: Epithel der Kanälchen allgemein stark trüb geschwollen. Vielfach sind die Epithelien überhöht, und es können Epithelzylinder nachgewiesen werden. In den Schleifenstücken scheint der Prozeß am intensivsten. Es sind hier die Exsudationen besonders starke, wobei das Epithel wesentliche Kernveränderungen zeigt (Abb. 15). Die Glomerula sind groß bei geringer Exsudation in den Kapselraum.

Myocard: Die Fasern sind unterschiedlich breit und allgemein stark fragmentiert. Vielfach sind Fasern auch vakuolär umgeändert und enthalten Lipoide. Einzelne Fasern sind stark verschmälert, andere wiederum breit, schollig. Im Zwischengewebe ist eine diffuse Ansammlung histiogener, seltener auch haematogener Entzündungszellen vorhanden.

Lunge: zeigt eine schwere passive Hyperaemie. Die Alveolarsepten sind sehr weit, es kommt auch zur starken Entzündung der Bronchien, insbesondere zu einer Desquamation des Epitheles in den feineren Bronchialästen. Die Bronchialknorpel sind häufig stark kalkhaltig. Manchmal finden sich kleine Knochenmetaplasien. In den Alveolen sind häufig große einkernige Elemente, welche die Lichtung ausfüllen.

Trachea und *Bronchus:* zeigen fleckförmig starke Pigmenteinschlüsse. Es sind hier in den Epithelzellen feine Pigmentkörner vorhanden, welche die Epi-





Abb. 1. Rumen. Innenfläche. Feine, zottenartige, an den Enden leicht kolbig verdickte Bildungen. (Natürl. Größe.)

Abb. 2. Reticulum. Innenfläche. Netzförmige Struktur mit kleinen polygonalen Feldern, durch feine hornartig verdickte, kammartige Wälle abgegrenzt, an solchen Grenzschichten feine Hornpapillen. (Natürl. Größe.)

Abb. 3. Psalterium. Innenfläche. Feine Hornzapfen auf den einzelnen Blättern. (Natürl. Größe.)

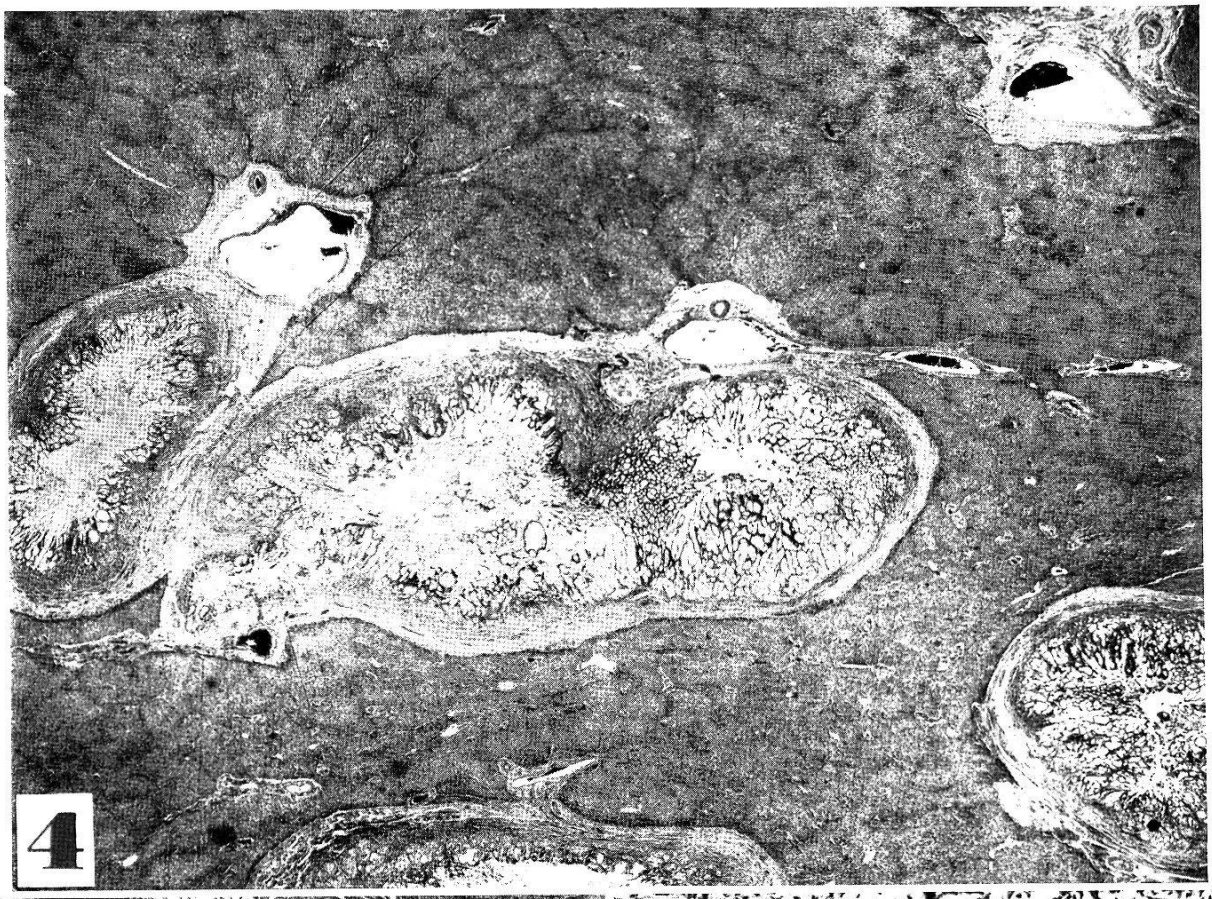

Abb. 4. Leber. Dilatation der Gallenwege. Schleimige hypertrophische Entzündung. (Vergröß. 1 : 5,5.)

Abb. 5. Leber. Gallengang. Starke Epithelproliferation mit schleimiger Entzündung. Vergröß. 1 : 12.

Abb. 6. Leber. Schwere Entzündung der Gallengänge mit tumorförmiger Proliferation und Atypien des Epitheles. Starke reaktive Entzündung. (Vergröß. 1 : 73.)

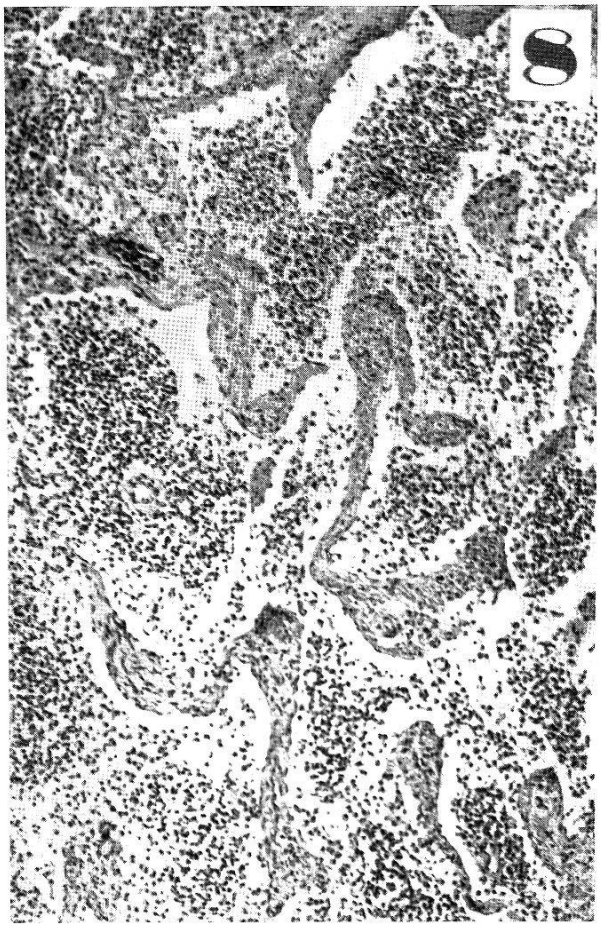

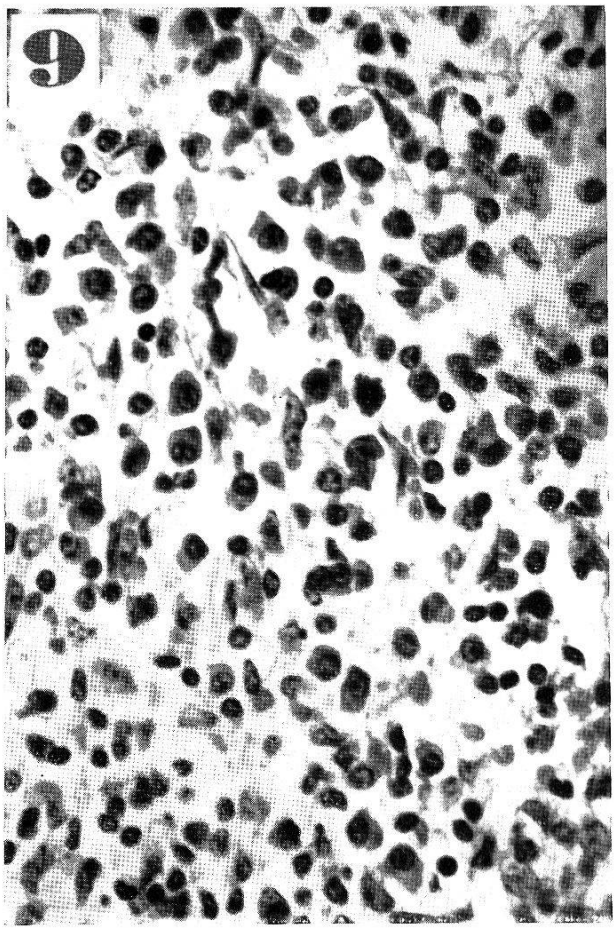

Abb. 7. Mesostenialer Lymphknoten. Allgemeine starke Entzündung unspezifischer Art mit reticulären Zellwucherungen. (Vergröß. 1 : 17.)

Abb. 8. Mesostenialer Lymphknoten. Starker Sinuskatarrh mit reticulären Wucherungen. (Vergröß. 1 : 34.)

Abb. 9. Bronchaler Lymphknoten. Starke diffuse Lymphadenitis mit reticulärem Reizzustand. (Vergröß. 1 : 480.)

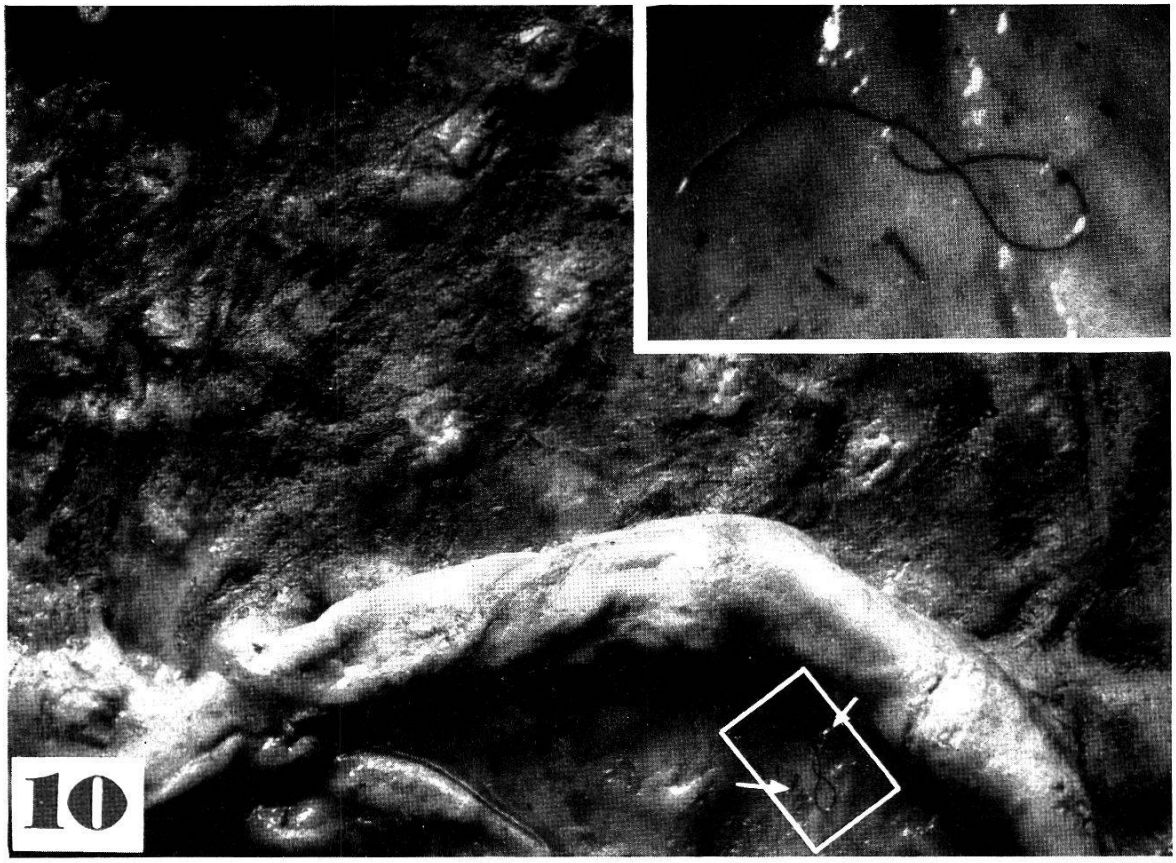

Abb. 10. Abomasus. Innenfläche. Schleimige ulceröse Entzündung. Kleine Ulcerationen mit feinen zentralen Blutungen. An mehreren Stellen lange fadenförmige Parasiten (Nematoden). Ausschnitt in starker Vergrößerung.

Abb. 11. Abomasus. Starke nekrotisierende haemorrhagische Entzündung der Mucosa. (Vergröß. 1 : 17.)

13 14

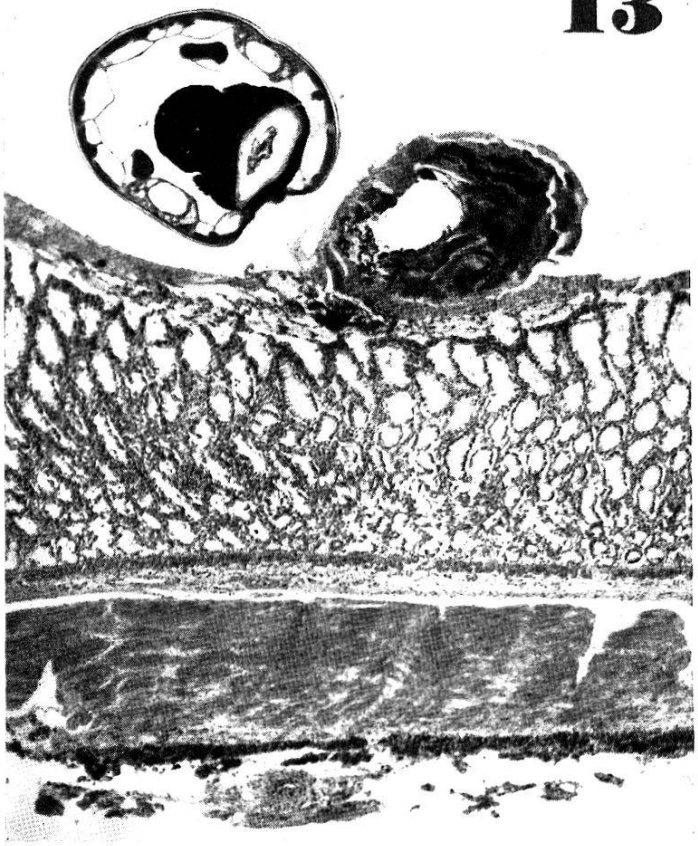

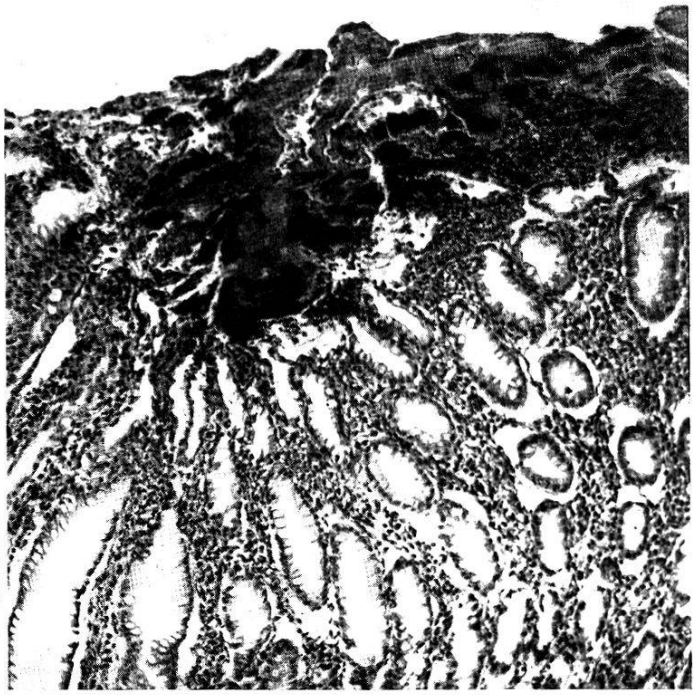

Abb. 12. Colon. Schwere schleimige hypertrophische Entzündung mit multiplen Parasiten in der Schleimhaut. (Natürl. Größe.)

Abb. 13. Colon. Schleimige Entzündung mit vereinzelten Helminthen in der Mucosa. (Vergröß. 1 : 30.)

Abb. 14. Colon. Schleimige Entzündung. Umschriebene kleinere Epitheldefekte bei haemorrhagisch-nekrotisierender Entzündung. (Vergröß. 1 : 70.)

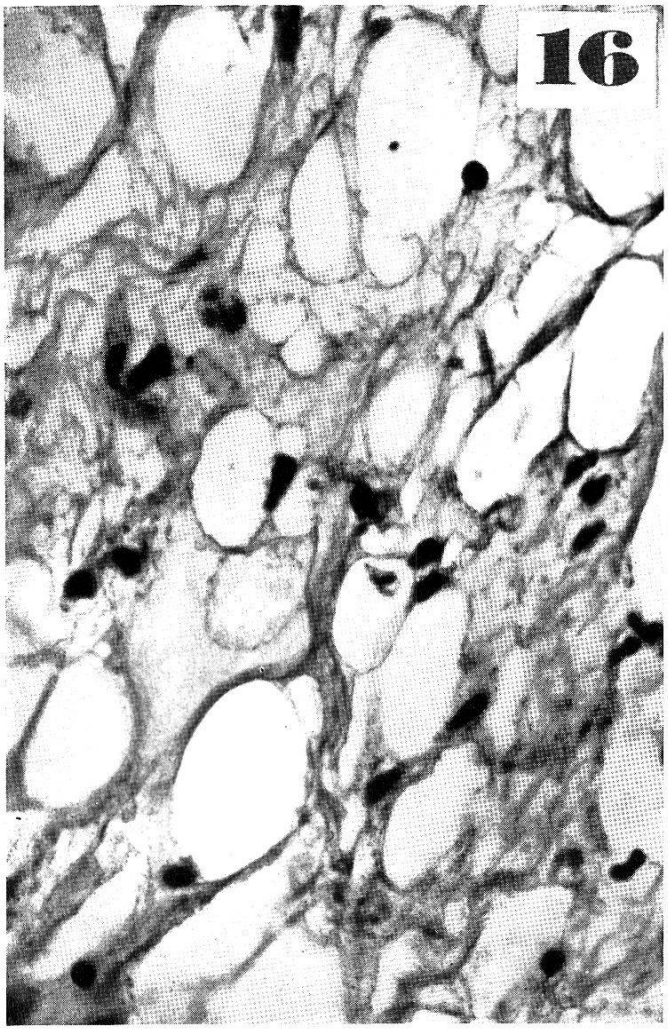

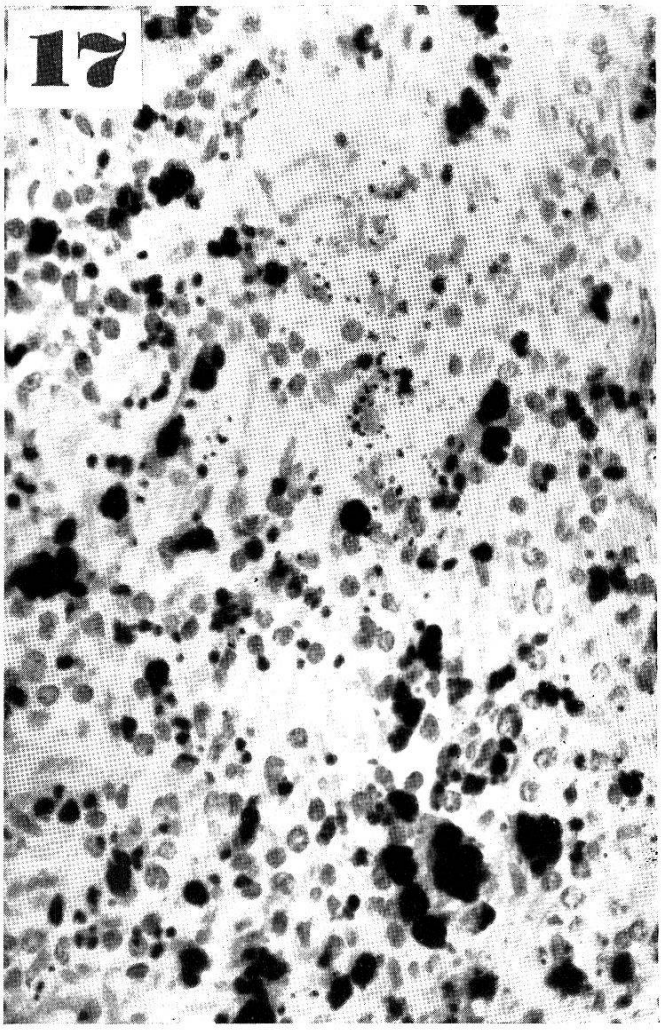

Abb. 15. Niere. Starke Trübung des Epitheles, vor allem der Schleifenstücke. Exsudation in den Kapselraum der Glomerula. (Vergröß. 1 : 120.)

Abb. 16. Knochenmark. Schwere Degeneration des Markes, z. T. mit faseriger Umwandlung und Gallertmarkbildung. (Vergröß. 1 : 480.)

Abb. 17. Milz. Hyperplasie der Pulpa mit starker Haemosiderose. (Vergröß. 1 : 480.)

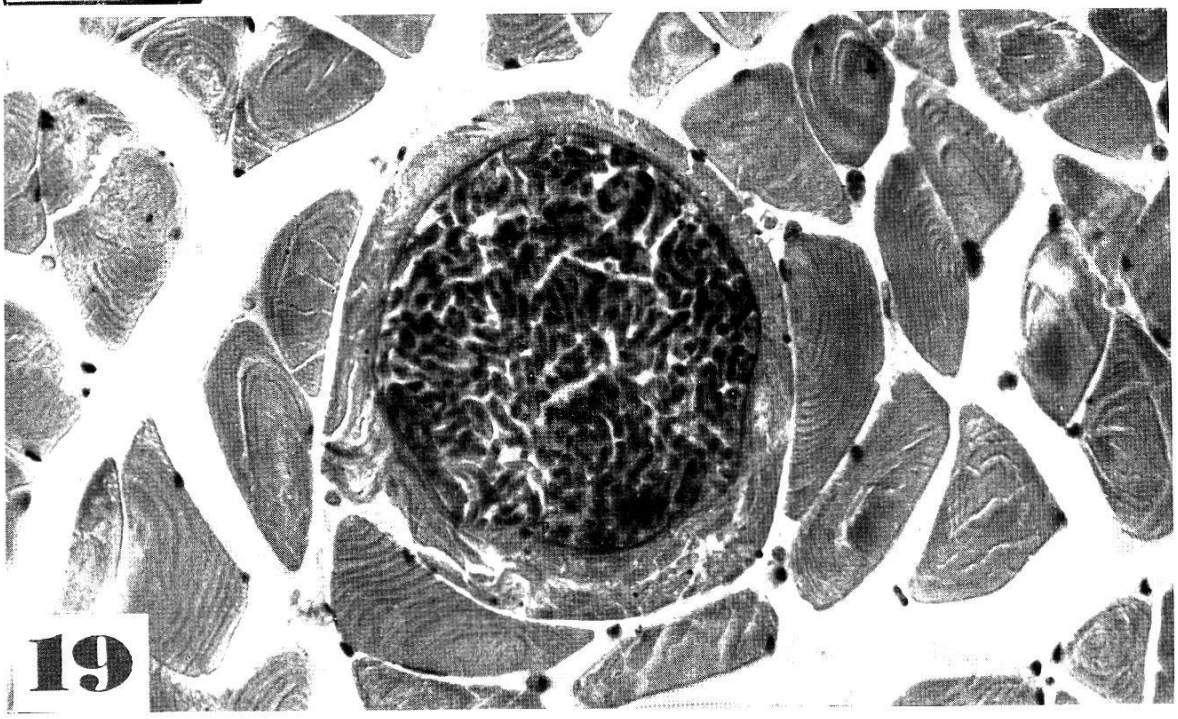

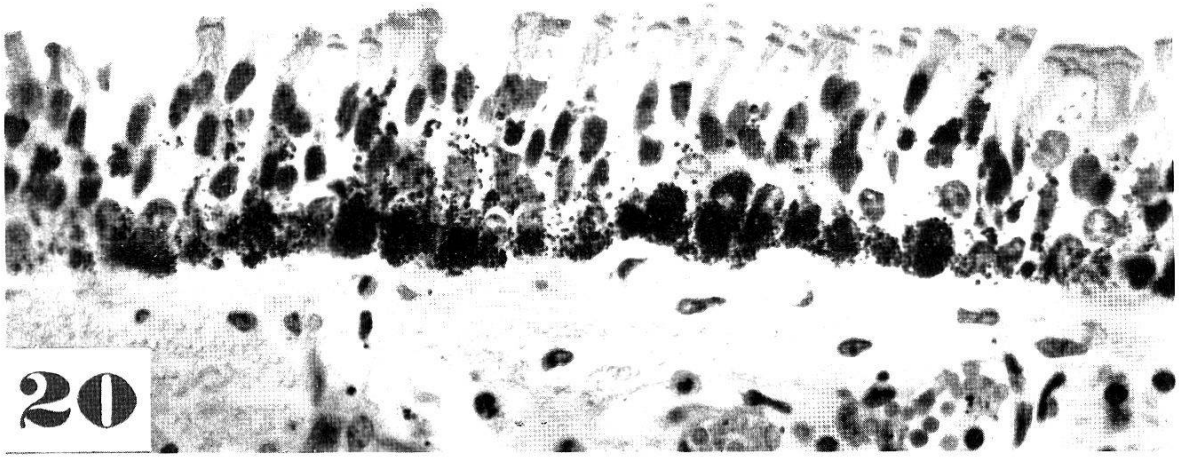

Abb. 18. Zunge. Umschriebene, hauptsächlich in den seitlichen Abschnitten ausgeprägte Pigmentierung.
Abb. 19. Skelettmuskulatur. Sarkozysten. (Vergröß. 1 : 480.)
Abb. 20. Bronchus. Starke Pigmentbildung in den Flimmerepithelien. (Vergröß. 1 : 480.)

thelien oft stark umändern, indem fast der ganze Zelleib mit feinen körnigen Einschlüssen durchsetzt wird (Abb. 20).

Hoden: Spermiogenese allgemein gering. Das Zwischengewebe ist faserreich, es kommt zur Vermehrung an Leydigschen Zwischenzellen, wobei diese Elemente wenig Pigment aufgenommen haben. Vielfach sind die Hodenkanälchen frei von einer Spermiogenese, etwas fibrös, und enthalten nur noch Sertoli-Zellen.

Die abschließende pathologisch-anatomische Diagnose lautet: Helminthiasis: Starke Helminthiasis des gesamten Colon durch zahlreiche oft in größeren Gruppen beisammenliegende Nematoden (Okapistrongylus). Umschriebene Ulcerationen der Mucosa des Colon mit feinen Blutungen und umschriebener Durchwanderungsperitonitis. Diffuse Entzündung der Darmserosa im gesamten Colon, vor allem in der Pars descendens. Trichuris im Coecum. Starke schleimig-haemorrhagische und ulceröse Gastritis des Abomasus. Multiple Ulcerationen in diesem Magenteil bei feinen filariaartigen Nematoden in der Mucosa (Cooperia).

Schwere Cholangitis und Cholangiolitis bei Nematoden-Infektion der Leber, fortgeschrittene Epithelatypien mit schweren Proliferationen und praecanceröser Umwandlung des Epitheles der Gallengänge. Umschriebene fibröse Perihepatitis, leichte allgemeine diffuse Bindegewebsproliferation der Leber. Starke trübe Schwellung, Dissoziation und leichte braune Entartung des Leberparenchymes. Trübe Schwellung und vakuoläre Degeneration des Myocardes bei Oligämie. Geringe Dilatation des rechten Ventrikels. Subendocardiale Blutungen in der Ausflußbahn der Aorta. Starke passive Hyperämie des Lungengewebes. Blutungen der Bronchialschleimhaut. Blutungen in der Trachea bei haemorrhagischer Diathese. Leichte Verwachsungen der Leber- und der Milzkapsel. Gallertige Atrophie und leichte Fibrose des Knochenmarkes. Starke Oligämie des Leber- und des Nierenparenchymes. Pigmentierung der Tracheal- und Bronchialschleimhaut. Sarcocysten in der Skelettmuskulatur. Gallertige Atrophie des Fettgewebes. Allgemeine Oligämie.

Auf Grund der vorliegenden Ergebnisse der pathologisch-anatomischen Untersuchungen lassen sich die wesentlichen Veränderungen auf die schwere Helminthiasis zurückführen. Als Grundkrankheit kann nur der Wurmbefall angeführt werden. Auch die unmittelbare Todesursache geht auf diesen Prozeß zurück. Die starke gallertige Degeneration des Knochenmarkes und des Fettgewebes, die weitgehenden degenerativen Veränderungen der parenchymatösen Organe mit Verfettung, Dissoziation und brauner Entartung vor allem der Leber sind Folge des starken Befalles mit Parasiten. Die verschiedenartigen Helminthen haben in den Organen eine unterschiedliche Reaktion bedingt. Schwer ist die Ver-

änderung des Myocardes mit den starken vakuolären Umänderungen der Fasern und der chronisch-proliferierenden Entzündung. Stark ist außerdem auch die Schädigung des blutbildenden Apparates mit der allgemeinen Oligämie.

Der in der Leber nachgewiesene Parasit *Monodontella* muß hier noch besonders erwähnt werden, denn es sind in diesem Organ auffallende histologische Veränderungen zustande gekommen. Es sind nicht nur degenerative Prozesse, sondern auch allgemeine Reaktionen, die neben einem Gewebsuntergang vor allem auch starke tumorförmige Proliferationen bedingt haben. So haben diese Parasiten, d. h. ihre toxischen Zerfallsprodukte, in der Leber eine ungewöhnliche Epithelproliferation hervorgerufen. In dem gesamten System der Gallengänge, welche die Parasiten enthielten, sind tumorförmige Gewebswucherungen und Neubildungsprozesse zu finden. Die gröberen und feineren Gallengänge waren allgemein stark ausgeweitet bei gleichzeitiger Gallestauung. Das diese Gänge auskleidende Epithel war allgemein stark überhöht, mehrschichtig, polypös gestaltet und wies auch Atypien auf. Neben gehäuften Mitosen waren in den feineren Gallengängen proliferierende Epithelien mit autochthonem Wachstum festzustellen. Es ist hier noch nicht zu einem schrankenlosen Einwachsen in die Umgebung gekommen. Auch fanden sich noch keine Metastasen. Der Reizzustand entzündlicher Natur ist hier jedoch ein stark gesteigerter, und die Reaktionen sind unter dem Begriff einer sog. Praecancerose einzurechnen.

Auffallend ist, daß gerade die Infektion der Leber bei der Helminthiasis zu solchen tumorförmigen Umänderungen Anlaß geben kann. Die Leberparasiten spielen in der Geschwulstaetiologie der Reiztumoren eine wesentliche Rolle. Beim Studium der Trematoden-Infektion und der Frage deren Einwirkung auf die Entwicklung echter Geschwülste hat HENSCHEN bei der Infektion mit dem Katzenegel wesentliche Reaktionen am Epithel der Schleimhäute, insbesondere in den größeren Gallengängen, nachweisen können. Der Prozeß hat sich hier auch weiter auf das Pankreasgewebe ausgebreitet, auch da wurden nur gerade die Ausführungsgänge betroffen. Der Reizzustand durch die Trematoden bedingte auch eine fibromuskuläre Wucherung des Stützgewebes mit starker eosinophiler Infiltration von Schleimhäuten und Gefäßscheiden. Auch eine allgemein gesteigerte Bindegewebsproliferation ließ sich feststellen. HENSCHEN konnte durch seine Studien wahrscheinlich machen, daß auf Grund dieser Egelinfektionen einmal ein schwerer entzündlicher Reizzustand hervorgerufen wird, mit Wandhyperplasie und die zudem auch geschwulstartige Umänderungen des Epitheles in den Gallengängen zur Folge haben. Dieser Autor konnte auch zeigen, daß die geschwulstartige Wuche-

rung an mehreren Stellen zugleich in Erscheinung tritt, so daß die Bildung eines multicentrischen Leberkrebses verständlich gemacht werden kann.

Die tumorförmige Umänderung des Epitheles bei den Parasiteninfektionen der Leber ist teilweise als Versuchsobjekt gewählt worden, um Geschwülste experimentell zu erzeugen. So wurde auch die Frage der Einwirkung der Coccidien in der Leber mehrfach studiert. So haben ASKANAZY, MARCHAND und PFEIFFER die Einwirkung solcher Parasiten auf das Lebergewebe zum Ausgangspunkt wesentlicher Untersuchungen über die Entstehung der Geschwülste gemacht. Bekannt sind beim Kaninchen durch Coccidien hervorgerufene Adenombildungen der Gallenwege. Es treten hier hyperplastische Prozesse auf mit Sprossungen des Epitheles, der Gallengänge, wobei auch hier blastomatöse Wucherungen gefunden werden. Neben den Epithelsprossungen tritt jeweils auch eine bindegewebige Proliferation ein. Es scheinen hier wohl toxische Produkte der Parasiten solche Gewebsumänderungen hervorzurufen. Bei der Kaninchen-Coccidiose tritt die papilläre Epithelsprossung schon sehr rasch ein. Allerdings scheinen diese Parasiten während ihrer Entwicklung in den Gallengängen primär eine schädigende Wirkung auf das Epithel auszuüben, die Proliferation, d. h. die Neubildung, ist erst etwas Sekundäres. Durch LUBARSCH wurde diese primäre schwere Epitheldestruktion bei der Kaninchencoccidiose sichergestellt. Die Coccidien bedingen primär in ihrer nächsten Umgebung Zellzerstörungen. In der weiteren Umgebung finden sich dann hyperplastische Wucherungen des bindegewebigen Stützapparates und adenomatöse Sprossungen der Mucosa. Dieser Befund ist nun von SAUL so gedeutet worden, daß nur die Intensität des Giftstoffes das bedinge. Er nahm an, ein konzentriertes Toxin — in Umgebung eines Parasiten — bedinge eine Zerstörung. Ein infolge Diffusion abgeschwächtes Toxin soll eine andere Wirkung ausüben, und zwar im Sinne eines Wachstumsreizes. Ob diese Angabe von SAUL tatsächlich zu Recht besteht, scheint allerdings fraglich. Es ist nicht anzunehmen, daß die Einwirkung der toxischen Parasitenstoffe rein nur auf physikalisch-chemische Gesetze zurückgehe. Die Bedingungen für die Einwirkung derartiger Produkte in einem lebenden Organismus sind sicher viel kompliziertere und nicht nur nach rein mechanisch-statischen Ueberlegungen wie Diffusion usw. lösbar. Die allgemeinen intensiven Durchblutungen, die Lymph- und Galleströmungen können nicht vernachlässigt werden. Das Nebeneinander von Destruktion und Neubildung ist ein Prozeß, der allgemein bei der Ausbildung von Blastomen gefunden wird. Besonders sog. Reizcarcinome, zu welchen die von Parasiten hervorgerufenen Carcinome gehören, lassen dieses Nebeneinander

von Gewebszerstörung und Gewebsneubildung erkennen. Wesentlich für die Geschwulstbildung ist wohl die dauernde Schädigung des sich regenerierenden Epithels. Primär tritt immer, auch bei nicht toxischen, sondern beispielsweise mechanischen Reizen eine Epithelnekrose ein. Erst im Verlauf längerer Zeit kommt es dann zu einer Proliferation, wenn das neugebildete Epithel dauernd schweren Reizen ausgesetzt ist.

Eigenartig ist der Unterschied in der Häufigkeit des Lebercarcinomes beim Menschen und beim Tier. Die relative Seltenheit des Leberkrebses des Menschen ist allgemein darauf zurückgeführt worden, daß beim Menschen — im Gegensatz zu den Tieren — Leberparasiten so selten gefunden werden. Diese Annahme wird wohl zum Teil zu Recht bestehen, wobei aber anzugeben ist, daß die Lebercarcinome beim Tier nicht immer nur auf Parasiteninfektionen beruhen. Auffallend ist, daß die Helminthen, welche sich bei verschiedenen Tieren normalerweise finden, wie beispielsweise die Coccidien beim Kaninchen oder Hasen in der Regel keine malignen Geschwülste hervorrufen, sondern nur Adenombildungen. Was von Lebertumoren infolge Helminthiasis bekannt wurde beim Tier, betrifft meistens gefangengehaltene Tiere oder Versuchstiere, die oft unter abnormen Bedingungen — Ernährung! — gehalten werden, und wobei eine abnorme Vermehrung der Parasiten eher möglich wird. Die häufige Coccidiose der Leber der Feldhasen bedingt wohl Gallengangsadenome, d. h. gutartige Tumoren, nicht aber Carcinome. SAUL hat beim Kaninchen durch Coccidieninfektionen Leberadenome erzeugen können. LUBARSCH hat bei der Untersuchung solcher Geschwülste wahrscheinlich gemacht, daß die Adenome sich infolge mechanischer Schädigung der Coccidien ausbilden. Wesentlich ist die Feststellung, daß bei der Tumorbildung — handle es sich nun um ein gutartiges oder bösartiges Blastom — der Parasit gar nicht mit der Epithelzelle direkt in Kontakt zu treten braucht, beispielsweise indem er die Epithelzelle während seiner Entwicklung bewohnen würde. Reine mechanische Reize vermögen das auszulösen. Die schon erwähnte Wucherung des Stützgewebes vermag bei einer länger bestehenden parasitären Lebererkrankung z. B. beim Hasen infolge von Cysticercose, beim Reh und anderem Wild nach Distomatose zu einer Leberzirrhose zu führen. Daraus geht hervor, wie der langdauernde entzündliche Reiz unterschiedlich auf das Gewebe einwirkt. Es sind reine Bindegewebsproliferationen möglich; Epithelumwandlungen und Tumorbildungen können ganz fehlen. Bei der Distomatose vom Wild wurden durch STROH sog. Distomatöse Lebercirrhosen bei der Gemse und beim Hasen gefunden. Die Distomatose beim Reh zeigt gewisse Besonderheiten in anatomischer Hinsicht. STROH, der sich um die Abklärung dieser Infektionen

bemüht hat, konnte bei frischen Infektionen vorwiegend Blutungen feststellen, bei chronischen Prozessen waren Knotenbildungen und Zysten vorhanden. Eigentliche Epithelumänderungen in den Gallenwegen fanden sich keine. Er konnte auch keine Kalkinkrustationen finden, wie diese beim Rind nicht so selten sind. Bei Cerviden sind derartige zirrhotische Leberprozesse mehrfach gefunden worden. Beim Elch wurden Infektionen mit einem besonderen Leberegel beschrieben, welche ebenfalls starke Bindegewebsproliferationen verursacht haben. Aehnliche Angaben sind von STROH noch gemacht worden bei der Gemse, beim Moufflon, beim Feldhasen und beim Wildkaninchen. Auch bei einem Elefanten des Hagenbeckschen Tierparkes hat HOLZ eine Leberegelerkrankung gefunden, wobei eine schwere, vorwiegend degenerative Leberschädigung zustande kam.

Es läßt sich daraus wiederum entnehmen, daß eine Parasiteninfektion in der Leber häufig vorkommt, selten aber nur zur Entwicklung maligner Tumoren Anlaß gibt. Diese Tatsache scheint bemerkenswert.

Findet sich ein Lebertumor, der auf eine Parasiteninfektion zurückgeht, so ist ohne weiteres wahrscheinlich zu machen, daß hier besondere Verhältnisse vorgelegen haben müssen. Entweder kann angenommen werden, daß die Infektion durch einen für die betreffende Tierart nicht gewöhnlichen Parasiten zustande kam, oder aber es muß eine sehr massige Infektion eingetreten sein, oder besondere Bedingungen beim Parasitenträger — Ernährung — sind dafür anzuschuldigen. Es ist jedoch schwierig, aus solchen pathologisch-anatomischen Befunden sehr viel zu entnehmen, das für die Geschwulstaetiologie wertvoll wäre. Die histopathologischen Reaktionen sind oftmals außerordentlich kompliziert. KOPSCH, der die Tumorentstehung infolge einer Nematoden-Infektion beim Frosch untersucht hat, fand Wucherungen, die sich später als reine Granulationsbildungen erwiesen und gar nicht als Blastome anzusprechen waren. Derartige Verwechslungen sind mehrfach vorgekommen. Geschwulstbildungen, die einwandfrei auf eine Parasiteninfektion zurückzuführen sind, kann man als selten bezeichnen. Einen Markstein in der Geschwulstforschung stellt die Entdeckung von FIBIGER dar, dem es gelang, ein Magencarcinom bei der Ratte zu erhalten. Als Parasit war hier Spiroptera neoplastica (Ganglyonema neoplasticum) anzuschuldigen. Bei einer größeren Rattenserie, in der die Tiere etwa 2—11 Monate lebten, fanden sich typische Magencarcinome in über 50%. Wesentlich ist dabei, daß hier die Frühstadien der Krebse untersucht werden konnten. Auch da ließen sich zuerst heterotope hyperplastische Epithelwucherungen finden, später Papillome und dann Car-

cinome. Das Cysticercussarkom der Rattenleber, ebenfalls ein experimenteller Tumor, kann in einer großen Zahl von Tieren gefunden werden. Es werden dabei an Ratten, Faeces von Katzen, welche mit Taenia crassicollis behaftet sind, verfüttert. Es entstehen hier typische polymorphzellige gefäßreiche Spindelzellensarkome in Einzahl oder Mehrzahl, die von der bindegewebigen Kapsel der Cysticercusblasen ausgehen. Auch Metastasen können gefunden werden. Frühestens 8 Monate nach Uebertragung der Eier, manchmal auch erst 15 Monate später, war das Sarkom zur Entwicklung gelangt. Eigenartig ist bei allen solchen Experimenten die unterschiedliche Anfälligkeit verschiedener Rattenstämme gegenüber der Parasiteninfektion. Bei einzelnen Rattenstämmen war es überhaupt nicht möglich, Cysticercussarkome zu erhalten. Bei der Maus, bei welcher der gleiche Parasit in der Leber häufig vorkommt, ist ein Sarkom fast nie zu beobachten.

Die Untersuchung der Leberveränderungen in den Gallengängen des Okapi läßt eine stark gesteigerte Epithelatypie mit praecancerösen Umänderungen erkennen. Es sind auch hier die Parasiten für diese Epithelwucherungen anzuschuldigen. Das Epithel findet sich in einem starken Reizzustand. Es weist häufige Mitosen auf und beginnt autochthon zu wachsen. Aus den verschiedenen Angaben über Lebererkrankungen und Tumorbildung beim Tier läßt sich entnehmen, daß meistens abnorme Bedingungen für das Zustandekommen einer solchen Helminthiasis vorliegen. Entweder hat es sich um einen besonders massigen Befall gehandelt, oder es waren Parasiten, die für das betreffende Tier nicht obligat waren, oder aber das Wirtstier ist unter besonderen Bedingungen gehalten worden, wobei vor allem Ernährungsfaktoren etwas Wesentliches darstellen. So können wir auch aus dieser Untersuchung bei dem Okapi den Schluß ziehen, daß wohl abnorme äußere Bedingungen eine derartige intensive Vermehrung an Parasiten ermöglicht haben.

Literatur.

Askanazy, M. Lehrbuch d. pathol. Anatomie, hrsg. von Aschoff, Bd. 1, 1936.
Fibiger. Zschr. f. Krebsforschg. Bd. 17, S. 1, 1919.
Fibiger. Bull. de l'association franç. pour l'étude du cancer. Bd. 10, 233, 1921.
Henschen, F. Svenska Läkaresällskapets Handlingar Bd. 42, 1916.
Holz, C. Hagenbecks illustr. Tier- und Menschenwelt 3, 122, 1928/29.
Kopsch. G. Thieme, Leipzig 1919.
Lubarsch. Patholog. Anatomie u. Krebsforschg., Wiesbaden 1902.
Marchand. Hdb. d. allg. Pathol. Bd. 1, 1908.
Pfeiffer, R. Die Coccidienkrankheit der Kaninchen, Berlin 1892.
Saul, E. Zbl. f. Bakteriol. 88, 548, 1922.
Stroh. Münch. tierärztl. Wschr. 385, 1930.

Résumé.

Le résultat de l'examen anatomo-pathologique de l'Okapi « Bambe » donna comme maladie principale une helminthiase grave généralisée à tout l'appareil digestif. On trouva un grand nombre de parasites dans l'estomac, dans le côlon et dans le foie. Il y avait une forte lipoïdose dégénérative de l'épithelium des organes parenchymateux, lipoïdose qui atteignait également le myocarde. La moelle osseuse surtout avait subi une forte transformation dégénérative. Les parasites de la glande hépatique avaient provoqué des altérations importantes de l'épithelium des voies biliaires avec prolifération épithéliale rappelant la précancérose. On rencontre des transformations analogues du foie chez d'autres animaux, elles sont rapportées presque toujours à l'influence d'un milieu anormal, cause favorisante cette helminthiase généralisée.

Summary.

The post-mortem examination of the Okapi "Bambe" revealed a serious general helminthiasis as the principal cause of death.

Parasites were found in great number in the stomach, the colon, and the liver.

The epithelium of the parenchymatous organs as well as the myocardium showed a fatty degeneration.

The epithelium of the liver presented a strong alteration, similar to praecancerosis.

The author refers to alike transformations found in the liver of animals and suggests that such a generalisation of helminthiasis is mostly caused by abnormal conditions of existence.