

Zeitschrift: Acta Tropica
Herausgeber: Schweizerisches Tropeninstitut (Basel)
Band: 4 (1947)
Heft: 4

Artikel: Miscellanea : Pianides psoriasiformes
Autor: Vanbreuseghem, R.
DOI: <https://doi.org/10.5169/seals-310099>

Nutzungsbedingungen

Die ETH-Bibliothek ist die Anbieterin der digitalisierten Zeitschriften auf E-Periodica. Sie besitzt keine Urheberrechte an den Zeitschriften und ist nicht verantwortlich für deren Inhalte. Die Rechte liegen in der Regel bei den Herausgebern beziehungsweise den externen Rechteinhabern. Das Veröffentlichen von Bildern in Print- und Online-Publikationen sowie auf Social Media-Kanälen oder Webseiten ist nur mit vorheriger Genehmigung der Rechteinhaber erlaubt. [Mehr erfahren](#)

Conditions d'utilisation

L'ETH Library est le fournisseur des revues numérisées. Elle ne détient aucun droit d'auteur sur les revues et n'est pas responsable de leur contenu. En règle générale, les droits sont détenus par les éditeurs ou les détenteurs de droits externes. La reproduction d'images dans des publications imprimées ou en ligne ainsi que sur des canaux de médias sociaux ou des sites web n'est autorisée qu'avec l'accord préalable des détenteurs des droits. [En savoir plus](#)

Terms of use

The ETH Library is the provider of the digitised journals. It does not own any copyrights to the journals and is not responsible for their content. The rights usually lie with the publishers or the external rights holders. Publishing images in print and online publications, as well as on social media channels or websites, is only permitted with the prior consent of the rights holders. [Find out more](#)

Download PDF: 11.01.2026

ETH-Bibliothek Zürich, E-Periodica, <https://www.e-periodica.ch>

Pianides psoriasiformes.

Par Dr R. VANBREUSEGHEM.

(Reçu le 15 juillet 1947.)

Cette courte note n'a pour raison que d'introduire deux photographies d'une forme rare de pian secondaire représentée par des pianides psoriasiformes.

On sait que le psoriasis est extrêmement rare dans la race noire. Sayer, de New York, en a récemment présenté un cas¹ et il n'a pu, dans la littérature américaine des quinze années précédentes, en retrouver aucun autre. Aussi s'efforce-t-il de prouver que son malade était bien un nègre pur et non un sang mêlé.

C'est parce qu'à première vue le diagnostic de psoriasis s'imposait dans le cas que j'ai rencontré, que mon attention a été attirée. J'avais cependant déjà été frappé par deux symptômes qui ne cadrent pas avec un diagnostic

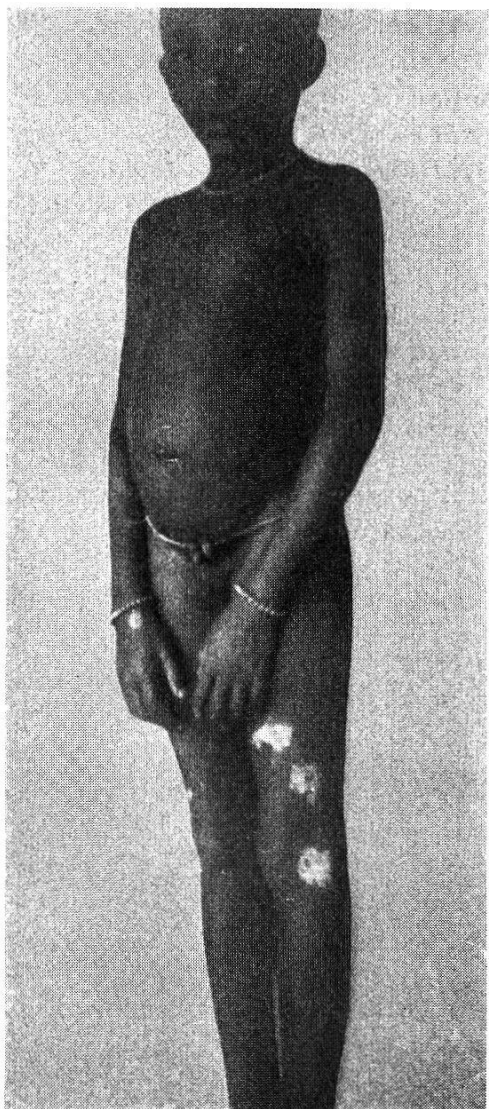


Fig. 1.

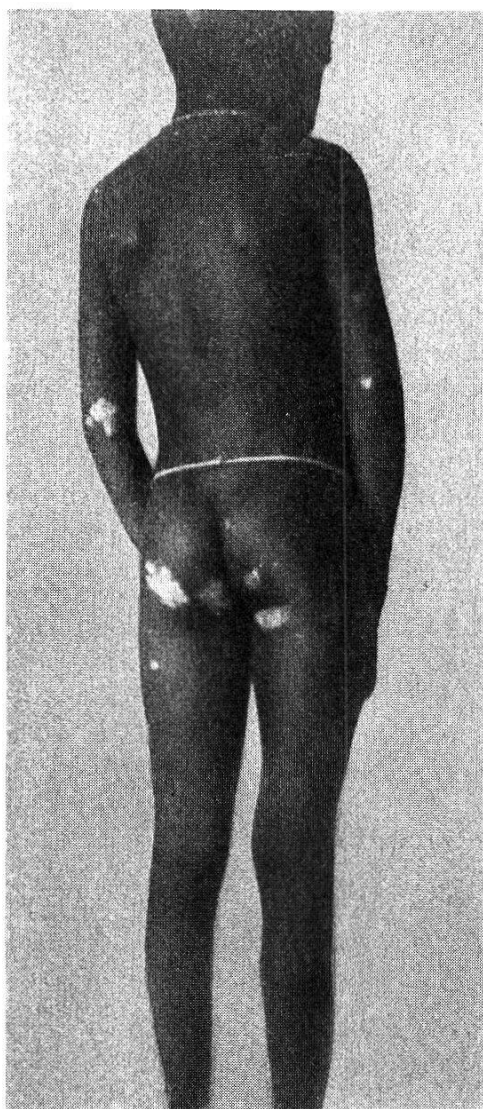


Fig. 2.

de psoriasis. D'abord le prurit, peu accusé, mais net. En second lieu, l'entreprise des faces de flexion par les lésions psoriasiformes.

Il s'agissait d'une enfant de race Musonge, âgée d'une dizaine d'années, à peau très claire. En juillet 1944, c'est-à-dire douze mois avant le moment où elle se présenta à ma consultation, elle aurait fait une éruption pianique généralisée, constituée par des boutons ordinaires de pian secondaire, et contre laquelle elle n'a reçu comme tout traitement qu'une seule injection. Celle-ci, momentanément, semblait avoir produit son effet, et la mère de l'enfant n'attribuait pas beaucoup d'importance à ces plaques blanches, squameuses et lisses qui avaient fait leur apparition sur le corps de l'enfant.

Le symptôme présenté au moment de mon examen a fait son apparition un mois et demi auparavant. Il n'a pas beaucoup changé depuis et est constitué de plaques blanches faites de squames légères. Le grattage systématique ne permet de mettre en évidence ni le signe de la tache de bougie ni le signe de la rosée sanglante. Ces plaques sont assez régulièrement ovoïdes ou circulaires, allant d'un diamètre de 1 à 6 ou 7 centimètres. Leur base n'est pas indurée (signe important de discrimination des syphilides psoriasiformes d'avec les psoriasis, d'où sans doute des pianides d'avec le pian). Elles sont érythémateuses et portent aussi bien sur les faces d'extension que sur les faces de flexion, ce que les deux figures représentent assez mal.

Aux pieds et aux mains existaient quelques macules papuleuses rougeâtres, non couvertes de squames, d'aspect lisse, et qui ressemblent assez bien à des lésions de psoriasis qu'on a soumis à l'action d'un onguent réducteur. Une de ces lésions est bien visible au poignet droit (Cf. fig. 1).

Il n'y a pas de lésions unguéales et le cuir chevelu est indemne.

La recherche de la positivité de la réaction de *Bordet-Wassermann* n'a pu être faite.

Sous l'influence d'un traitement arsénical les pianides psoriasiformes disparurent. Trois mois plus tard, la jeune malade fut à nouveau hospitalisée pour une plaie infectée. Les pianides n'avaient laissé que quelques cicatrices gaufrées dont je pus constater la présence.

Cependant, deux mois plus tard, (c'est-à-dire huit mois après que le diagnostic avait été posé) la petite malade se représenta à l'hôpital. La guérison n'était pas complète car elle présentait plusieurs lésions papulo-squameuses circinées qui ne laissaient aucun doute sur la nature de l'affection.

Conclusion.

Un cas de pianides psoriasiformes est décrit chez une fillette de 10 ans au Congo Belge. Elle est de race noire. La discrimination d'avec le psoriasis est faite sur des bases cliniques. Sous l'influence d'un traitement arsénical les lésions ont disparu pour faire place quelques mois plus tard à des lésions papulo-squameuses circinées.

¹ Arch. Derm. Syph. 47 : 1, p. 102, Jan. 1943.