

Zeitschrift: Das Schweizerische Rote Kreuz
Herausgeber: Schweizerisches Rotes Kreuz
Band: 68 (1959)
Heft: 6

Anhang: Bilder : Gesichtsmisbildungen

Nutzungsbedingungen

Die ETH-Bibliothek ist die Anbieterin der digitalisierten Zeitschriften auf E-Periodica. Sie besitzt keine Urheberrechte an den Zeitschriften und ist nicht verantwortlich für deren Inhalte. Die Rechte liegen in der Regel bei den Herausgebern beziehungsweise den externen Rechteinhabern. Das Veröffentlichen von Bildern in Print- und Online-Publikationen sowie auf Social Media-Kanälen oder Webseiten ist nur mit vorheriger Genehmigung der Rechteinhaber erlaubt. [Mehr erfahren](#)

Conditions d'utilisation

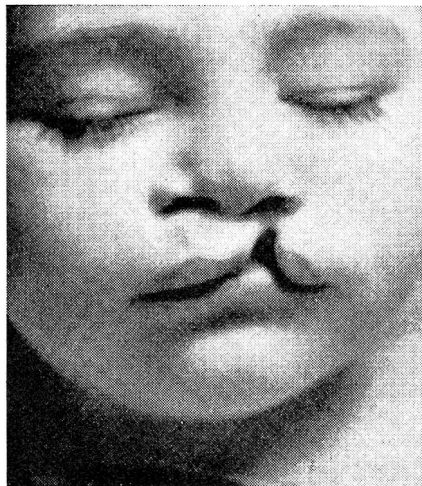
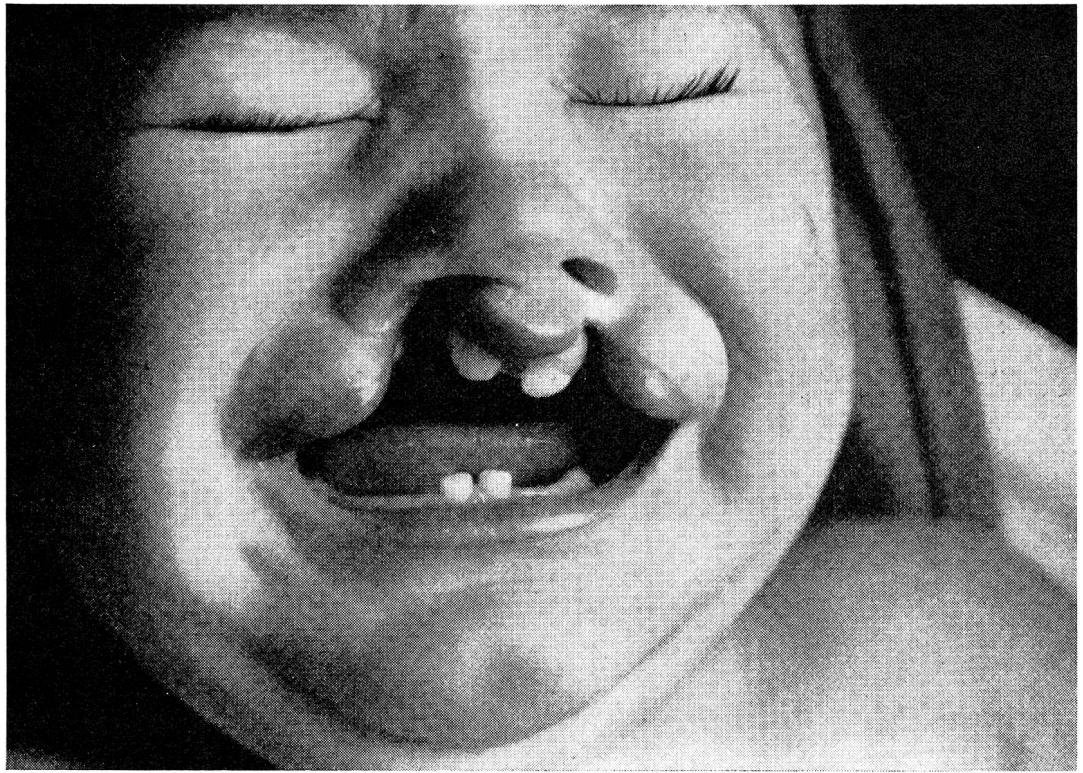
L'ETH Library est le fournisseur des revues numérisées. Elle ne détient aucun droit d'auteur sur les revues et n'est pas responsable de leur contenu. En règle générale, les droits sont détenus par les éditeurs ou les détenteurs de droits externes. La reproduction d'images dans des publications imprimées ou en ligne ainsi que sur des canaux de médias sociaux ou des sites web n'est autorisée qu'avec l'accord préalable des détenteurs des droits. [En savoir plus](#)

Terms of use

The ETH Library is the provider of the digitised journals. It does not own any copyrights to the journals and is not responsible for their content. The rights usually lie with the publishers or the external rights holders. Publishing images in print and online publications, as well as on social media channels or websites, is only permitted with the prior consent of the rights holders. [Find out more](#)

Download PDF: 09.12.2025

ETH-Bibliothek Zürich, E-Periodica, <https://www.e-periodica.ch>



Angelina wurde mit einer doppelten Hasenscharte geboren; der Anblick des Kindes erschütterte die Eltern, und Trauer erfüllte sie, wenn sie sich das schwere Leben, das dem missbildeten Töchterchen bevorstand, ausmalten. Da machte sie der Arzt auf das Pavillon für Gesichtsverstümmelte in Mailand aufmerksam; sofort meldeten sie Angelina an. Monatlang musste das Kind warten, die Liste der Wartenden war lang. Endlich konnten die Eltern mit dem kleinen, noch nicht zweijährigen Mädchen nach Mailand reisen und es dort vertrauensvoll in die Hände der Schwestern legen. Erst merzten die Chirurgen die eine Hasenscharte aus, dann, einige Monate später, auch die zweite. Heute ist Angelina sechs Jahre alt; sie ist mit ihrem blonden Haar und den dunklen Augen ein hübsches Kind. Wie Angelina, warten ständig Hunderte von Kindern auf den schicksalswendenden Eingriff. Welch ein Glück für sie, dass es ein Pavillon für Gesichtsverstümmelte gibt!

Das Bild der kleinen Angelina vor und nach den Operationen entnehmen wir einer aus dem Pavillon für Gesichtsverstümmelte in Mailand stammenden wissenschaftlichen Arbeit: «Labio-Palatoschisi - Nuovi orientamenti di assistenza e di terapia chirurgica» von Gustavo Sanvenero-Rosselli. (Siehe Seite 25: «Sorgen eines Instituts für Gesichtsverstümmelte.»)