

Die Geschichte der Schädeldachplastik

Autor(en): **Stula, D.**

Objektyp: **Article**

Zeitschrift: **Gesnerus : Swiss Journal of the history of medicine and sciences**

Band (Jahr): **41 (1984)**

Heft 3-4

PDF erstellt am: **25.09.2024**

Persistenter Link: <https://doi.org/10.5169/seals-521305>

Nutzungsbedingungen

Die ETH-Bibliothek ist Anbieterin der digitalisierten Zeitschriften. Sie besitzt keine Urheberrechte an den Inhalten der Zeitschriften. Die Rechte liegen in der Regel bei den Herausgebern. Die auf der Plattform e-periodica veröffentlichten Dokumente stehen für nicht-kommerzielle Zwecke in Lehre und Forschung sowie für die private Nutzung frei zur Verfügung. Einzelne Dateien oder Ausdrucke aus diesem Angebot können zusammen mit diesen Nutzungsbedingungen und den korrekten Herkunftsbezeichnungen weitergegeben werden. Das Veröffentlichen von Bildern in Print- und Online-Publikationen ist nur mit vorheriger Genehmigung der Rechteinhaber erlaubt. Die systematische Speicherung von Teilen des elektronischen Angebots auf anderen Servern bedarf ebenfalls des schriftlichen Einverständnisses der Rechteinhaber.

Haftungsausschluss

Alle Angaben erfolgen ohne Gewähr für Vollständigkeit oder Richtigkeit. Es wird keine Haftung übernommen für Schäden durch die Verwendung von Informationen aus diesem Online-Angebot oder durch das Fehlen von Informationen. Dies gilt auch für Inhalte Dritter, die über dieses Angebot zugänglich sind.

Die Geschichte der Schädeldachplastik

Von D. Stula

Einleitung

Die Trepanation ist wahrscheinlich eine der ältesten chirurgischen Interventionen. Sie wurde schon im Steinzeitalter mit Erfolg durchgeführt. Die ersten Beweise stammen von dem französischen Arzt Prunières, der 1873 mehrere prähistorische, trepanierte Schädel in Südfrankreich (Département Lozère) gefunden und beschrieben hat (4). Inzwischen gibt es in der ganzen Welt zahlreiche Funde aus der prähistorischen Epoche. Die reichsten Fundstätten für Schädeltrepanationen sind die Friedhöfe von Paracas und Prachamac in Peru. Die hier gefundenen Schädel stammen aus verschiedenen Epochen, von der prähistorischen Inka-Kultur 3000 v. Chr. bis hin zur Inka-Kultur vom 10. bis 16. Jh. n. Chr. Durchgeführt wurden die prähistori-

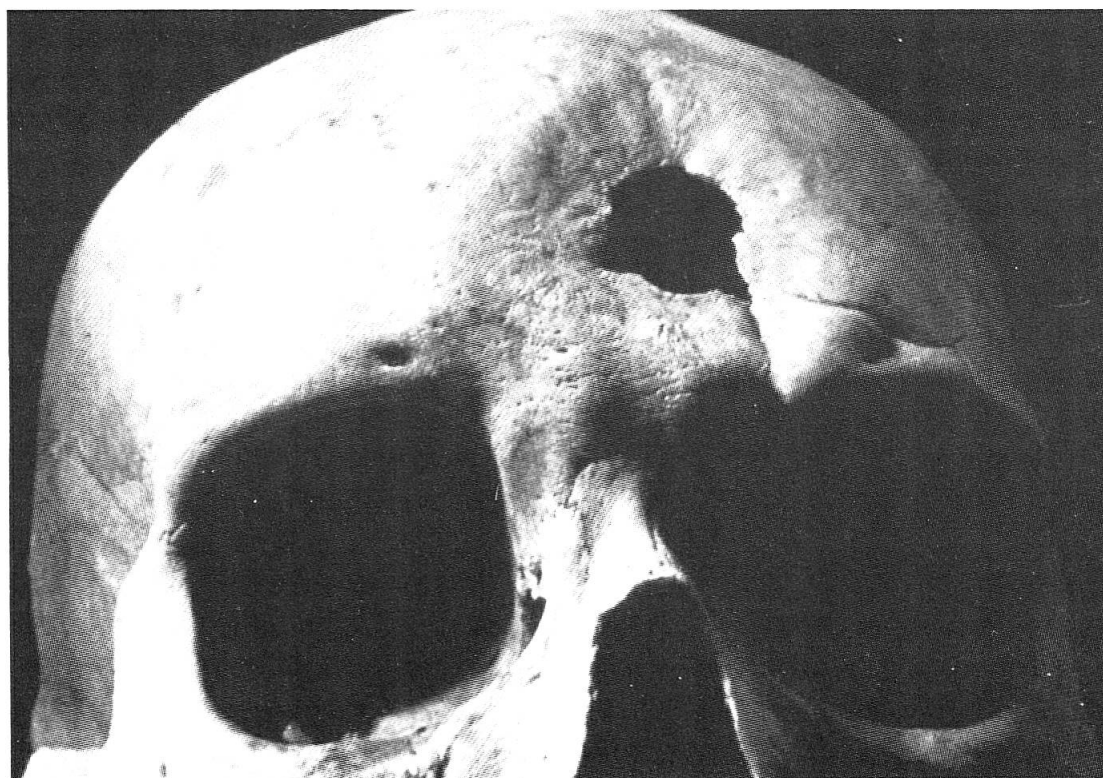


Abb. 1. Trepanierter Inkaschädel. Die Knochenneubildungen am Rande der Trepanation be- weisen, daß der Patient den Eingriff überlebt hat (aus Kunz, Z. Neurochirurgie, Praha 1968)

schen Schädeltrepanationen mit verschiedenen Instrumenten: zuerst mittels einer Steinklinge, später mit Bronze- oder Eisenmessern. Wie in der modernen Neurochirurgie wurden Fräse und Säge auch benutzt. Wahrscheinlich waren die Motive für diese Operationen aber eher mystischer oder religiöser Art (7).

Hippokrates (ca. 460–370 v. Chr.) kannte die Trepanationstechnik sehr gut. Er wandte sie bei Kopfschmerzen, Epilepsie, Frakturen und Erblindung an. Während dieser Epoche verbesserten die Griechen und Römer zwar die Technik der Trepanation; eine eigentliche intrakranielle Chirurgie entwickelten sie aber nicht.

Es gibt viele Beweise für Schädelverletzungen aus der Zeit der Renaissance (Berenger, de Capi, A. Paré, A. della Croce, J. Scultetus). Man findet hier auch Beschreibungen von Trepanationsinstrumenten, die von berühmten Künstlern und Ärzten angefertigt wurden, wie z. B. von Benvenuto Cellini, Ambroise Paré und A. della Croce (7).

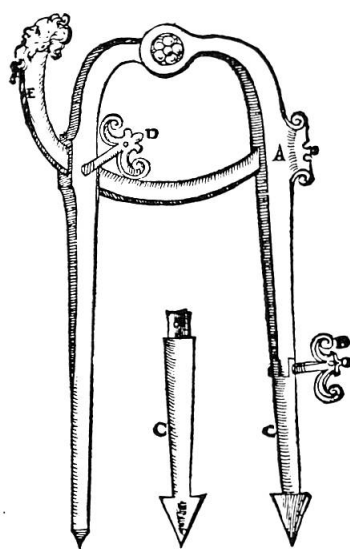


Abb. 2
Zirkeltrepan nach Ambroise Paré
1510–1590
(aus «Ciba-Zeitschrift» 39, 1936)

Von der Renaissance bis ins 19. Jahrhundert hat sich die Schädelchirurgie in Europa nicht wesentlich entwickelt; die Neurochirurgie existierte praktisch nicht. Die Trepanationen wurden bei epiduralen Hämatomen, infektiösen Prozessen und – seltener – bei Epilepsie und Melancholie sporadisch durchgeführt. Cerebrale Tumore waren in jener Zeit noch nicht diagnostizierbar. Exakte Daten (aus dieser Epoche) besitzen wir kaum.

Die Schädeldachplastik bis Anfang des 20. Jahrhunderts

Das ganz frühe Interesse für die Trepanation brachte mit sich, daß auch die Kranioplastik bald kein unbekanntes Gebiet mehr war. Sie wurde im ganzen Verbreitungsraum der Trepanation angewandt. Schon bei aus dem europäischen Neolithikum stammenden trepanierten Schädeln hat man oft in ihnen liegende «Rondellen» gefunden, die aus fremden Schädeln stammten und in die Trepanationsöffnung paßten. In Peru hat man in alten Gräbern Gold- und Silberstücke entdeckt, die in der Größe und Form den vorhandenen Schädeldefekten entsprachen. Möglicherweise sind diese Funde als erste Versuche von Schädeldachplastiken anzusehen (4).

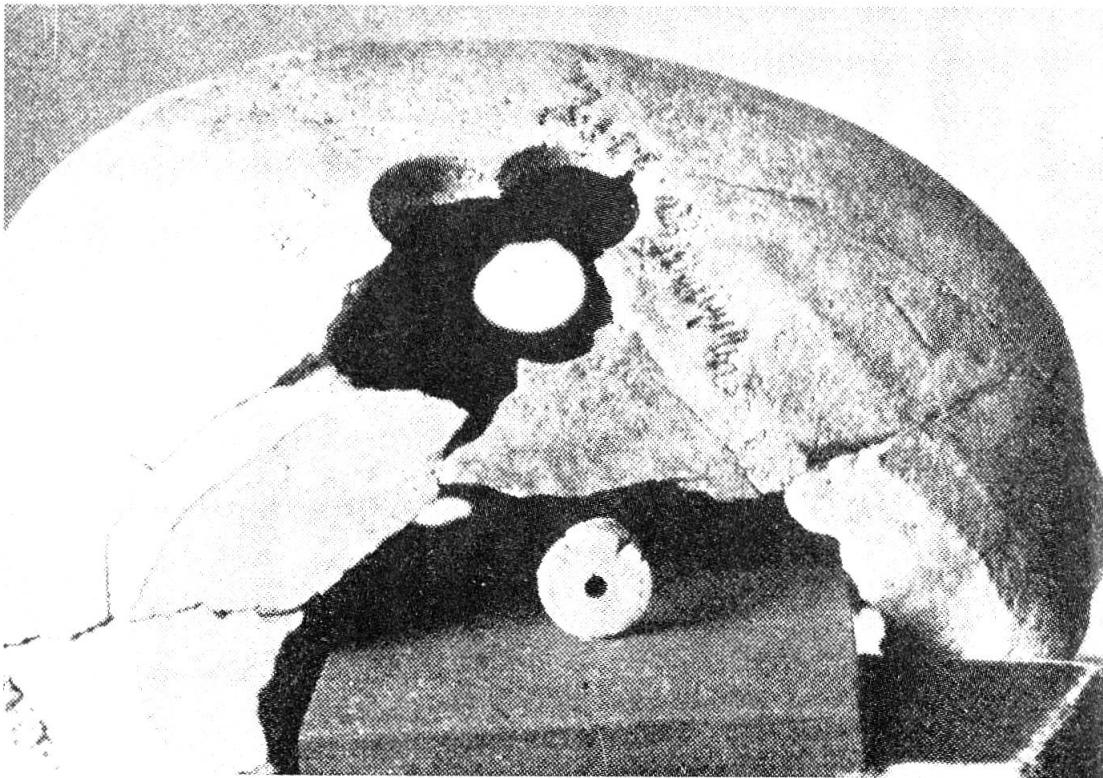


Abb. 3. Mehrfach mit dem Zirkeltrepan trepanierter Kelten-Schädel. In ihm liegen runde Knochenstücke, «Rondellen», die aus einem fremden Schädel stammen und auf die Operationsöffnung passen (aus «Ciba-Zeitschrift» 39, 1936)

Bei einigen primitiven Volksstämmen der polynesischen Inseln wurden von Medizinmännern Schädeldefekte mit Kokosnußschalen überbrückt und mit dem Skalp bedeckt (10).

Mehrere Schriftgelehrte der Alten Welt haben die Frage der Sanierung kranieller Verletzungen erörtert. Die erste detaillierte Beschreibung über eine Schädeldachplastik mit alloplastischem Material – einer Goldplatte – finden wir aber erst 1565 bei Petronius (12). Nur 45 Jahre später hat Fallopius die Wiedereinsetzung nicht verunreinigter Knochen nach einer Trepanation bei intakter Dura empfohlen, jedoch nach traumatischen Verletzungen die Entfernung der Fragmente und die Implantation einer Goldplatte angeraten (10). Es ist nicht uninteressant zu erwähnen, daß mehrere damalige Ärzte von der Goldplatte abrieten mit der Begründung, daß nur allzuoft das kostbare Material in den Taschen skrupelloser Praktiker verschwinde, anstatt der Reparatur des defekten Schädels zu dienen. Im Jahre 1670 führte der Holländer van Meekren eine erfolgreiche Kranioplastik mit einem Hundeknochen durch (11). Wegen kirchlicher Opposition und Drohung mit der Exkommunikation mußte die Plastik jedoch wieder entfernt werden.

Die Deckung der Schädeldefekte galt früher als die klassische Domäne der Heteroplastik und wurde häufig durchgeführt: Schmidt 1893, verwendete entkalktes Hasenbein, Hensch 1916, Büffelhorn und Babcock 1917, gekochtes Schulterblatt vom Schaf, «Suppenknochenkranioplastik» (13).

Es gibt heute noch immer Chirurgen, die die Heteroplastik nicht fallengelassen haben, wie Haritonowa, der 1952 einen Defekt mit einem 2 mm dicken Rinderhorn erfolgreich verschloß (3). Diese Methode kann unter optimalen Bedingungen im geschlossenen Knochenlager, wo keine mechanische Belastung besteht, erfolgrbringend sein. Meistens jedoch wird der Knochen resorbiert und abgestoßen.

Die Schädeldachplastik bis zum Zweiten Weltkrieg

Es gibt viele Berichte über Schädeldefektversorgungen mit autoplastischem Material. Benutzt wurden: Tibia mit Periost (Seydel, 1898); Haut-Periost-Knochenlappen (Wagner, Müller, König Nicolladini, van Hacker, Durante, 1889–1912); Knochenspan aus der Tabula externa (Keen, 1905); Rippe mit doppeltem Periost (Röppke, 1912); Beckenkamm (Mauclaire, Klapp, Rehn, Lexer, 1914–1934); Rippenknorpel (Wilson, 1918) (13). Maßgebend für ihre Verwendung war die Erfahrung, daß die Zellen des Autotransplantates in überwiegender Zahl am Leben bleiben, weiterwachsen und mit der neuen Umgebung in organische Verbindung treten und daß die absterbenden Areale sukzessive ersetzt werden.

Nachdem Barth 1893 seine Lehre über die Gleichwertigkeit frischer lebender und toter Knochen (gekocht oder mazeriert) bekanntgegeben hatte, trat die Transplantation mit frischen Knochen etwas in den Hintergrund (2). Homologe Knochen, die am ehesten als Ersatz für autologe Knochen angesehen wurden, fanden breite Anwendung. Diese Knochen wurden anfangs durch Methoden konserviert, die die Zellstruktur veränderten, z. B. mit Alkohol (Kausch) oder durch Abkochen (Krähenbühl). Später wurden Methoden angewandt, die die physikalische und chemische Struktur der Zellen nicht wesentlich veränderten (Einfrieren bis ca. -20°C , CO_2 auf -70°C oder flüssiges N bis -190°C) (13).

Merrem verwendete angeblich mit gutem Erfolg ausgekochte Leichenknochen (8).

Die Implantation autologer und homologer Knochendeckel in die Schädellücke war nicht immer einfach. Das Einpassen des Transplantates gestaltete sich hier, ebenso wie bei Verwendung toter Knochen, oft recht schwierig.

Durch die Konservierung und Aufbewahrung mit laufenden Sterilitätsproben sind die Kosten erheblich gestiegen. Entgegen früheren Behauptungen mancher Autoren, daß diese Transplantate eine einwandfreie knöcherne Konsolidierung gewährleisten, berichten neuere Publikationen über beträchtliche, ja sogar totale Resorptionen dieser Knochendeckel. H. Eberle schreibt 1976, daß über 60 % aller autoplastischen Schädelkalottentransplantate komplett resorbiert seien. Die Größe des Implantates, die Dauer der Tiefkühlzeit und besonders das Anbringen multipler Bohrlöcher, die bei postoperativ auftretenden epiduralen Reizergüssen die Drainage und das Abpunktieren erleichtern und andererseits eine Fixation der Platte durch spätere bindegewebige Durchwachsungen ermöglichen sollten, förderten die Osteolyse besonders stark (5).

Die Schädeldachplastik nach dem Zweiten Weltkrieg

Durch die Entwicklung der Technik haben sich in den letzten Jahren andere Stoffarten für die rekonstruktive Schädelchirurgie angeboten: Metalle und Kunststoffe.

Während man in Amerika zur Deckung von Schädellücken mit alloplastischen Materialien eher Metalle bevorzugte, haben sich im mitteleuropäischen Raum die Kunststoffe, insbesondere schnell härtende Acrylate (Palacos), immer mehr durchgesetzt. Noch vor und während des Ersten Weltkriegs

ges wurden Gold-, Silber- und sogar Bleiplatten verwendet. Zur Zeit des Zweiten Weltkrieges und des Koreakonfliktes bestand das zur Deckung von Schädeldefekten verwendete und gebrauchte Material aus rostfreien Stahl-, Vitalium-, Aluminium- und Ticoniumplatten. Diese Metalle mußten der Form des Defektes durch Hämmern angepaßt werden. Nach ausreichender Defektdeckung gab es trotzdem häufig schlechte Resultate. Als Folge des Fremdkörperreizes traten Granulationswucherungen, Fistelbildungen und Sequestrierungen auf (1). Dies sowie schlechte Mobilisierbarkeit, Temperaturempfindlichkeit, Undurchlässigkeit für Röntgenstrahlen und – bis zu einem gewissen Grade – auch die Korrosion des Metalles, Vergiftungen (Blei) und Nekrosen (Tantal) standen einer weiteren Verwendung dieser Metalle entgegen (13).

Kunststoffe haben nach dem Versuch von Kraenkel (1894), der Schädeldefekte mit Celluloid verschloß, keinen eigentlichen Zugang mehr zur plastischen Chirurgie gefunden, da Kleinschmidt im Celluloid geweber reizende und karzinogene Eigenschaften nachweisen konnte. Erst 1939 erfuhr der Kunststoff durch Clark und Walker auf diesem Einsatzgebiet seine Wiedergeburt. Sie fanden in einer Reihe der Polymethylmetacrylate unter anderem Plexiglas, einen bindegewebefreundlichen Stoff. Daraus wurde später auch Palacos – Bone cement – entwickelt.

Als dann Woringer 1951 eine von ihm entwickelte Methode der Schädeldachplastik mit schnellhärtenden Acrylaten bekanntgab, begann eine neue Ära der rekonstruktiven Schädel-Chirurgie (14).

Der Vorteil des Polymerisations-Kunststoffes (Palacos) besteht darin, daß durch Mischung eines Pulvers (Polymer) mit einer Flüssigkeit (Monomer) rasch und bei normaler Zimmertemperatur, auch in feuchter Umgebung, eine Härtung (Polymerisation) des – bis nach dem Zusammenfügen halb flüssigen und dem Defekt ideal anpaßbaren – Stoffes stattfindet. Über Jahre hinaus wurde von mehreren Chirurgen diese elegante, einfache und nicht zuletzt billige Methode verfeinert und in der Technik noch weiter vereinfacht. Sie hat in der rekonstruktiven Schädel-Chirurgie inzwischen den ersten Platz eingenommen.

Es ist sicher zu erwarten, daß die Zukunft uns noch weitere Neuerungen auf diesem Gebiet bringt.

Literaturverzeichnis

1. Ahyai A., Schmitt E., Late intracranial Infection after Tantalum Cranioplasty. *Neurochirurgia* 25, 103–104, 1982.
2. Bart A., Über künstliche Erneuerung von Knochengewebe über die Ziele der Osteoplastik. *Berl. Klinik. Wschr.* 33, 8–11, 1896.
3. Charitonowa K.K., Ersatz von Schädeldefekten durch Hornplatten. *Fragen der Neurochir.* 4, 37, 1952 (Russ.)
4. Dominik D., Wölfel J., Vom Sinn der Trepanation. *Ciba-Zeitschrift* 39 (4), 1326–1347, 1936.
5. Eberle H., Das Schicksal tiefgefrorener autoplastischer Schädelkalottenreimplantate nach Schädel-Hirn-Trauma. *Helv. chir. Acta* 43, 713–716, 1976.
6. Kleinschmidt O., Plexiglas zur Deckung von Schädellücken. *Der Chirurg* 9, 273–277, 1941.
7. Kunz Z., *Stati Zdravotnicke Nakla Datelstvi*. Neurochirurgie 11–14, Praha 1968.
8. Merrem G., Die Versorgung der Trepanationslücke mit Fremdknochen. *Acta Neurochir. Suppl.* 3, 31–35, 1955.
9. Ollier L., De la production artificielle des os au moyen de la transplantation de perioste et des greffes osseuses. *Gaz.méd. de Paris*, 30, 266, 1859.
10. Reeves D.L., *Cranioplasty*. American Lecture Series, 39, Charles C. Thomas, Publisher, Springfield 1950.
11. Van Meekren J., *Observations medicochirurgical*, 393, 6 pl. Henrici and T.Bloom, Amsterdam, 1682
12. Venable C.S., Stuck W.G., A general consideration of metal for buried applicances in surgery. *Surg. Gynec. and Obst.*, 76, 297–304, 1943.
13. Wagner A., Umbach W., Die plastische Deckung von knöchernen Schädeldefekten. *Dtsch. Med. Journal* 7, 191–197, 1963.
14. Woringe E., Schweg B., Brogly G., Schneider J., Nouvelle technique ultra-rapide pour la réfection de brèches osseuses craniennes à la résine acrylique. *Rev. Neurol.* 85 (6), 527–635, 1951.

Summary

The history and the development of cranial bone plastics is told. This intervention which until now has been somewhat underestimated and looked upon as purley a cosmetic operation can be followed far back in history.

The surgical problems from those times, the types of material used and the chronological progress in this field are discussed.

The new operating technique (Woringe) and todays material in use for cranial bone plastics is referred too.

Dr. med. D. Stula, Oberarzt
Neurochirurgische Universitätsklinik, Kantonsspital, CH-4031 Basel