Wie lautet ihre Diagnose? : Welche Massnahmen schlagen sie vor?

Autor(en): **Nägeli, F. / Flückiger, M. / Montavon, P.M.**

Objekttyp: **Article**

Zeitschrift: **Schweizer Archiv für Tierheilkunde SAT : die Fachzeitschrift für Tierärztinnen und Tierärzte = Archives Suisses de Médecine Vétérinaire ASMV : la revue professionnelle des vétérinaires**

Band (Jahr): **132 (1990)**

Heft 9

PDF erstellt am: **14.05.2024**

Persistenter Link: https://doi.org/10.5169/seals-593725

Nutzungsbedingungen

Die ETH-Bibliothek ist Anbieterin der digitalisierten Zeitschriften. Sie besitzt keine Urheberrechte an den Inhalten der Zeitschriften. Die Rechte liegen in der Regel bei den Herausgebern.
Die auf der Plattform e-periodica veröffentlichten Dokumente stehen für nicht-kommerzielle Zwecke in Lehre und Forschung sowie für die private Nutzung frei zur Verfügung. Einzelne Dateien oder Ausdrucke aus diesem Angebot können zusammen mit diesen Nutzungsbedingungen und den korrekten Herkunftsbezeichnungen weitergegeben werden.
Das Veröffentlichen von Bildern in Print- und Online-Publikationen ist nur mit vorheriger Genehmigung der Rechteinhaber erlaubt. Die systematische Speicherung von Teilen des elektronischen Angebots auf anderen Servern bedarf ebenfalls des schriftlichen Einverständnisses der Rechteinhaber.

Haftungsausschluss

Alle Angaben erfolgen ohne Gewähr für Vollständigkeit oder Richtigkeit. Es wird keine Haftung übernommen für Schäden durch die Verwendung von Informationen aus diesem Online-Angebot oder durch das Fehlen von Informationen. Dies gilt auch für Inhalte Dritter, die über dieses Angebot zugänglich sind.

Ein Dienst der *ETH-Bibliothek*
ETH Zürich, Rämistrasse 101, 8092 Zürich, Schweiz, www.library.ethz.ch

http://www.e-periodica.ch

SCHWEIZ. ARCH. TIERHEILK. 132, 529—532, 1990

Aus der Veterinär-Medizinischen Klinik und Röntgenabteilung und der Veterinär-Chirurgischen Klinik der Universität Zürich

WIE LAUTET IHRE DIAGNOSE? WELCHE MASSNAHMEN SCHLAGEN SIE VOR?

F. NÄGELI, M. FLÜCKIGER, P. M. MONTAVON, P. BECK

SIGNALEMENT

Epagneul Breton, männlich kastriert, 9 Jahre alt.

ANAMNESE

Der Hund war vor 6 Wochen von einem anderen Hund im rechten Ellbogenbereich gebissen worden. Darauf hatte er eine hochgradige Stützbeinlahmheit gezeigt. Der Privattierarzt hatte eine Wundrevision und Gelenksexploration von lateral mit Entfernung von Knochenfragmenten und nachfolgender antibiotischer Behandlung vorgenommen. Trotz Behandlung blieb eine Schwellung des rechten Ellbogengelenkes bestehen und der Hund belastete die rechte Vordergliedmasse nicht. Darauf wurde er bei uns vorgestellt.

Abb. 1

KLINISCHE UNTERSUCHUNG

Das Allgemeinbefinden war unauffällig, die Temperatur normal. Der Hund belastete die rechte Vordergliedmasse nicht. Das Ellbogengelenk war stark geschwollen. Die Flexion des Ellbogens war leicht schmerzhaft, während Supination und Pronation unauffällig waren.

Blutstatus: Leukozyten 5000/µl.

Röntgen: Mediolaterale und kraniokaudale Aufnahme des rechten Ellbogens (Abb. 1 und 2).

WIE LAUTET IHRE DIAGNOSE? WIE GEHEN SIE VOR?

Abb. 2

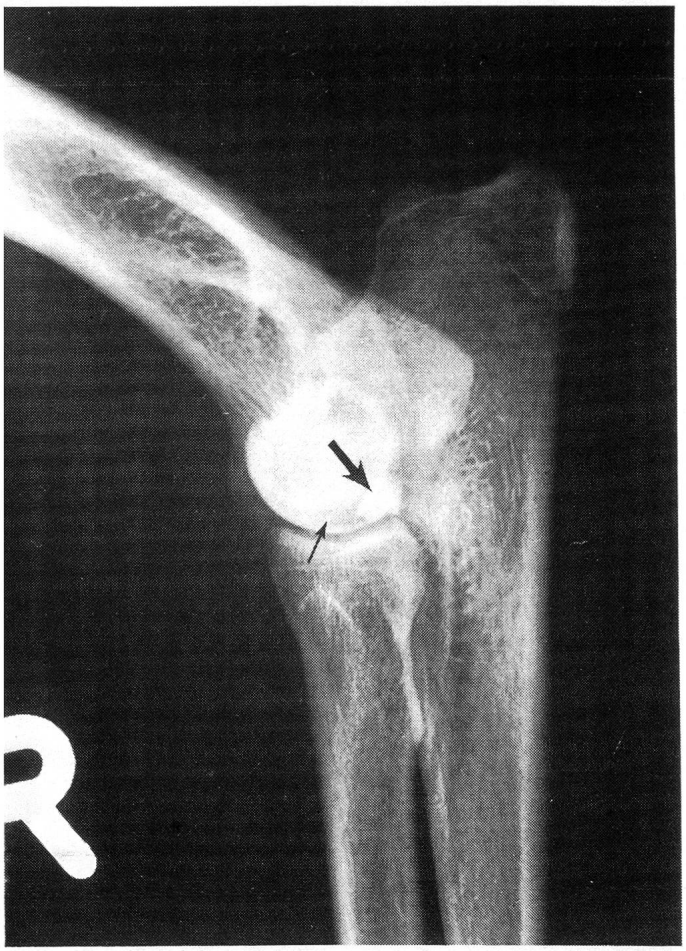

Abb. 3

Abb. 4

Röntgenbefund

Mässige intra- und extraartikuläre Weichteilschwellung. Leichte periostale Zubildungen medial, kaudal und lateral am Humerus distal, an den Epikondylen und proximal am Processus anconaeus. Dreieckiges, röntgendichtes Gebilde von 4 × 3 mm im medialen Gelenksanteil (Abb. 3 und 4: grosser schwarzer Pfeil). Kleiner ovoider Defekt in der Gelenksfläche des Processus coronoideus medialis (Abb. 4: leerer Pfeil). Schollige Verkalkungen im lateralen Gelenksbereich. Subchondrale Knochenlyse im Bereich des Sulcus intercondylaris (Abb. 3: kleiner schwarzer Pfeil).

RÖNTGENDIAGNOSE

Gelenksflächendefekt, intraartikuläre kleine Fragmente und Fremdkörper, vermutlich Zahnfragment im rechten Ellbogengelenk. Befunde vereinbar mit wenig aktiver Arthritis nach perforierender Bissverletzung.

WEITERER VERLAUF

Das Ellbogengelenk wurde aufgrund der Anamnese und der klinischen und radiologischen Befunde chirurgisch exploriert. Um eine gute Gelenksübersicht zu erreichen, wurde ein medialer Zugang mit Osteotomie des Epicondylus gewählt. Im Gelenk fand sich eine starke Synovitis mit Pannusbildung. Im Radio-Ulnargelenk wurde die Spitze eines Zahnes gefunden. Die Knorpeloberfläche zeigte Defekte am kaudalen Rand des Radiuskopfes, am lateralen Teil des Sulcus intercondylaris und am Processus coronoideus medialis. Zur bakteriologischen Untersuchung der Synovia wurde eine Tupferprobe entnommen. Nach Entfernung der Zahnspitze und einer partiellen Synovektomie wurde das Gelenk mehrmals gespült. Anschliessend wurde der Epicondylus medialis mit einer 3,5 mm Kortikalisschraube refixiert.

Zur Nachbehandlung wurde ein Breitspektrum-Antibiotikum (Clamoxyl per os für 8 Tage) gegeben. Laut bakteriologischem Befund war der Gelenksinhalt steril.

Drei Wochen nach der Operation belastete der Hund die rechte Vordergliedmasse im Stehen normal, hinkte nur leichtgradig und war bewegungsfreudig.

DISKUSSION

Bei Bissverletzungen besteht neben der Infektion die Gefahr, dass ein Fremdkörper eingedrungen ist. Der Gelenksraum ist schlecht vaskularisiert, so dass eine artikuläre Verletzung leicht zu einer kompartimentierten Infektion führen kann, die mit systemischen Antibiotikagaben nur schwierig beeinflussbar ist. Der Gelenksknorpel ist ein sehr empfindliches Gewebe und wird bei Gelenksinfektionen schnell und irreversibel zerstört. Zu Beginn einer septischen Arthritis fehlen radiologisch erfassbare Befunde am Knochen. Meist ist nur eine artikuläre Weichteilschwellung zu sehen. Veränderungen am Knorpel sind im Leerbild, das heisst ohne Kontraststudien nicht darstellbar, und Knochenveränderungen werden erst nach 7 bis 10 Tagen sichtbar. Andererseits liefert die sofortige radiologische Untersuchung wichtige Informationen über den Schweregrad der Läsionen, mögliche artikuläre Frakturen, Bandschäden und Instabilitäten, evtl. vorhandene Fremdkörper oder schon vorbestehende degenerative Gelenksveränderungen.

In diesem Fall war die radiologische Untersuchung zur Beurteilung der Schädigung besonders wertvoll. Da seit dem Unfall bereits 6 Wochen verstrichen waren, konnten sich zusätzliche, radiologisch erfassbare Veränderungen ausbilden. Das relativ geringe Ausmass der Knorpel- und Knochenzerstörung ist vermutlich darauf zurückzuführen, dass der Fremdkörper eine glatte Oberfläche hatte und dass der erstbehandelnde Tierarzt bereits eine Gelenkspülung durchgeführt und den Hund mit Antibiotika versorgt hatte.

Im Fall einer Gelenkseröffnung ist eine sofortige korrekte Behandlung entscheidend zur Wiederherstellung der normalen Funktion. Bei frischen Verletzungen wird das Gelenk unter sterilen Bedingungen punktiert, die Synovia bakteriologisch untersucht und ein Antibiogramm erstellt. Der Gelenksraum wird mehrmals mit einer isotonischen, isoosmotischen, sterilen Lösung gespült. Ideal ist eine gepufferte Lösung mit pH 7,4; Ringerlaktat hat einen pH von 6,7 und 0,9%ige NaCl-Lösung einen pH von 5,7. Gleichzeitig wird eine systemische Therapie mit einem Breitspektrumantibiotikum eingeleitet. Die intraartikuläre Anwendung von Antibiotika oder anderen Medikamenten ist wegen eventuellen reizenden oder toxischen Effekten auf den Knorpel umstritten.

Bei fortgeschrittenen septischen Arthritiden ist eine chirurgische Revision zur Entfernung der intraartikulären Entzündungsprodukte angezeigt. Je nach Schweregrad der Veränderungen wird das Gelenk wieder geschlossen oder eine temporäre Drainage mit täglichen Spülungen durchgeführt. Bei periartikulären Weichteilverletzungen mit ausgedehntem Gewebeverlust wird das Gelenk offen belassen bis zur Heilung «per secundam intentionem». Eine täglich mehrmalige passive Bewegung des Gelenkes soll Verklebungen und eine Gelenksversteifung verhindern und eine protektive Wirkung auf den Knorpel haben.

LITERATUR

Piermattei D. L., Greeley R. G. (1979): An atlas of surgical approches to the bones of the dog and the cat. WB Saunders Company, Philadelphia, 2. Auflage, 104–105. — *Slatter D. H.* (1985): Textbook of small animal surgery. WB Saunders Company, Philadelphia, 2030–2034.

NACHTRAG

Kurz nach Abschluss dieses Artikels haben wir einen ähnlichen Fall einer Bissverletzung im Ellbogenbereich beobachtet. Dabei war ein Zahnfragment extraartikulär in der Muskulatur zu lokalisieren (Abb. 5 und 6).

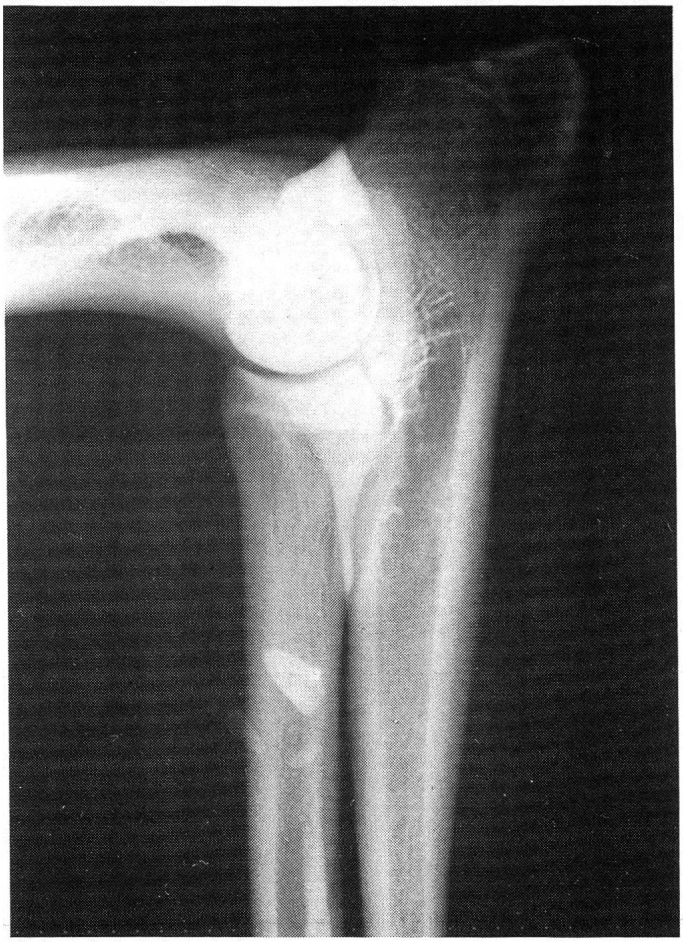

Abb. 5

Abb. 6

Adresse: F. Nägeli
Vet. med. Klinik
Winterthurerstrasse 260
CH-8057 Zürich

Manuskripteingang: 27. November 1989