Zeitschrift: Schweizer Archiv für Tierheilkunde SAT : die Fachzeitschrift für Tierärztinnen und Tierärzte = Archives Suisses de Médecine Vétérinaire ASMV : la revue professionnelle des vétérinaires

Herausgeber: Gesellschaft Schweizer Tierärztinnen und Tierärzte

Band: 131 (1989)

Heft: 5

Artikel: La periorchite e periepididimite cronica del bovino

Autor: Gimbo, A. / Cristarella, S. / Domina, F.

DOI: https://doi.org/10.5169/seals-590566

Nutzungsbedingungen

Die ETH-Bibliothek ist die Anbieterin der digitalisierten Zeitschriften auf E-Periodica. Sie besitzt keine Urheberrechte an den Zeitschriften und ist nicht verantwortlich für deren Inhalte. Die Rechte liegen in der Regel bei den Herausgebern beziehungsweise den externen Rechteinhabern. Das Veröffentlichen von Bildern in Print- und Online-Publikationen sowie auf Social Media-Kanälen oder Webseiten ist nur mit vorheriger Genehmigung der Rechteinhaber erlaubt. Mehr erfahren

Conditions d'utilisation

L'ETH Library est le fournisseur des revues numérisées. Elle ne détient aucun droit d'auteur sur les revues et n'est pas responsable de leur contenu. En règle générale, les droits sont détenus par les éditeurs ou les détenteurs de droits externes. La reproduction d'images dans des publications imprimées ou en ligne ainsi que sur des canaux de médias sociaux ou des sites web n'est autorisée qu'avec l'accord préalable des détenteurs des droits. En savoir plus

Terms of use

The ETH Library is the provider of the digitised journals. It does not own any copyrights to the journals and is not responsible for their content. The rights usually lie with the publishers or the external rights holders. Publishing images in print and online publications, as well as on social media channels or websites, is only permitted with the prior consent of the rights holders. Find out more

Download PDF: 09.07.2025

ETH-Bibliothek Zürich, E-Periodica, https://www.e-periodica.ch

SCHWEIZ. ARCH. TIERHEILK. 131, 267–275, 1989

Istituto di ostetricia e ginecologia veterinaria dell'Università di Messina

LA PERIORCHITE E PERIEPIDIDIMITE CRONICA DEL BOVINO

POSSIBILITÀ DI RAPPORTI CON LA INFESTAZIONE DA ‹SARCOCISTI› DEL MUSCOLO CREMASTERE

A. GIMBO, S. CRISTARELLA, F. DOMINA, T. YESILDERE

RIASSUNTO

Gli Autori descrivono la vaginalite cronica del bovino in allevamento intensivo, presente in tutti i 78 casi esaminati, accompagnata da idrocele firbrinoso. Le lesioni esordiscono al cordone testicolare e coda dell'epididimo con granulomi e ponti fibrinosi fra le vaginali proprie del testicolo e dell'epididimo. Successivamente compaiono aderenze fibrose e sinecchie che fissano il deferente e il corpo dell'epididimo al didimo, la cui albuginea si ispessisce. Sinecchie si istituiscono anche fra vaginale propria peritesticolare e comune. Istopatologicamente si osserva: papille simil-peritoneali con metaplasia mesoteliale; infiltrazione diffusa linfo-plasmacellulare con eosinofili e mastcellule; intensa angiogenesi capillare.

Le più importanti lesioni epididimali sono: infiltrazione diffusa di mononucleati; periarterite nodosa; proliferazioni papillari del l'endotelio; degenerazione endoteliale, ectasie e stenosi tubulari, cisti intraepiteliali. Nel testicolo si rileva: periarterite nodosa; fibrosi dell'albuginea; vacuolizzazione spermatocitaria; spermatidi multinucleati; desquamazione epiteliale.

Gli Autori fanno rilevare: gli esami sierologici e batteriologici forniscono risultati non conclusivi o negativi; la sola patologia costantemente presente é una massiccia infestazione di Sarcocisti del Cremastere, cui viene attribuita la etiopatogenesi della flogosi, cronica fin dall'esordio. Gli Autori propongono la denominazione di «Vaginalite cronica peritesticolare e periepididimale» oppure di «Periorchite e Periepididimite cronica».

PAROLE CHIAVE: bovini – vaginalite – periorchite – periepididimite – sarcocisti

THE CHRONIC PERIORCHITIS AND PERIEPIDIDYMITIS OF THE BULL

The Authors describe chronic vaginalitis of bovins in intensive breeding. All of the 78 subjects examined presented vaginalitis, accompanied by fibrinous hydrocele. On the spermatic cord and the tail of epididymis, initial lesions consisted of granulomas and fibrinous bridges between vaginalis propria of testicle and of epididymis. Subsequently appeared adherence and synechiae, wich join the deferens and epididymis body to didymis, and thickening of albuginea. Synechiae can develop between peritesticular vaginalis propria and comunis. Histopathological findings: peritoneal-like papillary structures with metaplastic mesothelial cells; diffuse lympho-plasmacellular infiltration with eosinophils and mastcells; intense capillary angiogenesis.

The epididymal lesions are: diffuse mononuclear infiltration; periarteritis nodosa; papillary proliferations of endothelium; endothelial degeneration; tubular ectasia and stenosis; intraepithelial cyst. Noticeable within testis: periarteritis nodosa; fibrosis of albuginea; spermatocytes vacuolisation; multinucleate spermatides; epitelial shedding.

The Authors pointed out: the serological and bacteriological testings furnished inconclusive results; only pathological finding always present is a large infestation of cremasteric muscle with Sarcocystis, to wich is attributed the etiopathogenesis of flogosis, that is chronic from the beginning. The Authors propose the terminology of «Chronic peritesticular and periepididymal vaginalitis» or «Chronic Periorchitis and periepididymitis».

KEY WORDS: Bovins – Vaginalitis – Periorchitis – periepididymitis – Sarcocystis

Lavoro effetuato con finanziamento 40% del Ministero della Pubblica Istruzione

Uno spazio pressocché inesistente é stato fin qui dedicato alle lesioni delle vaginali testicolari nelle specie domestiche. In quella bovina *Donham* e *Simms* (1931) (citati da *Ladds,* 1985 e da *König,* 1964) per primi hanno riportato una elevatissima percentuale (75,8% su 201 tori) di aderenze fra le due pagine sierose.
McEntee (1958), nello stato di New York, fra l'epididimo e la vaginale propria del testicolo riscontrò aderenze filiformi che ritenne comuni e prive di relazione con la fertilità malgrado il coevo reperto di lesioni flogistico-degenerative testicolo-epididimali. *Galloway* (1961), in Australia, accertò le aderenze peritesticolari nel 96,9% di 327 soggetti. Detratti i casi con flogosi infettiva (3,7%) e quelli con fibrosi cronica del testicolo e aderenze peritesticolari (3,7%), la percentuale rimaneva elevatissima. L'Autore interpretò le aderenze come una forma di modesta periorchite traumatica priva di conseguenze sul testicolo e sullo epididimo. Su 550 tori esaminati nel Queensland, *Ladds* et al. (1973) riscontrarono aderenze delle vaginali nell'11,5%. Anche in questo caso mancò l'istituzione di un rapporto con altre lesioni testicolo-epididimali. Ancora *Ladds* (1985) definì comuni le aderenze delle tuniche vaginali, distinguendole da quelle infettive ed attribuendo loro origine da una flogosi acuta, fibrinosa.
Non esiste cenno, in bibliografia, sulla struttura di tali aderenze, cosicché la corretta classificazione della lesione permane irrisolta. Manca parimenti una interpretazione del divario fra le indicate percentuali. Suscita perplessità, infine, il fatto che la possibilità di lesioni testicolo-epididimali a partire da quelle delle vaginali, non sia stata oggetto di attenta valutazione. Appare difatti improbabile che, almeno le aderenze più cospicui, possano rimanere prive di effetto sugli organi parenchimatosi o tubulari sottostanti.

MATERIALI E METODI

Abbiamo condotto la ricerca su 78 bovini, di età compresa fra 9 e 24 mesi, tenuti in allevamento intensivo e abbattuti in un macello privato. L'appartenenza razziale dei soggetti era la seguente: Charollaise 33, Limousine 16, Modicana 13, incroci 16.
Realizzato lo scuoiamento, il complesso testicolo-epididimo-cordone veniva prelevato racchiuso nella fascia sottocutanea, dopo avere applicato una stretta allacciatura al di sotto dell'anello inguinale esterno, per impedire la penetrazione batterica entro le cavità vaginali. I reperti erano subito avviati al laboratorio dove la vaginale comune veniva aperta con ogni cautela, per non modificare la esistente situazione prima di averne preso conoscenza.
Aree di tessuto comprendenti lesioni in vario stadio sono state prelevate dalla vaginale comune, ma soprattutto dalla propria, unitamente a grossi frammenti del sottostante epididimo e/o testicolo. Da ciascun muscolo cremastere di 24 soggetti sono stati prelevati più frammenti a differente altezza. Le fissazioni usate sono state: formalina tamponata al 10%, Bouin-Hollande e liquido di Halmi. Non raramente il testicolo é stato prefissato mediante perfusione.
Dai tessuti fissati sono stati ricavati blocchetti orientati opportunamente affinché consentissero un proficuo studio delle proiezioni simil-villose, delle aderenze e dei sottostanti tessuti. Colorazione di routine é stata la Ematossilina-Eosina-Arancio e spesso anche il PAS e il Verhoeff per le fibre elastiche.
Campioni di sangue, sistematicamente prelevati prima dell'abbattimento, hanno fornito risultati sierologici sempre negativi nei confronti delle più comuni infezioni (Brucellosi, Clamidiosi, Salmonellosi, Leptospirosi, IBR).
In 17 soggetti, per un totale di 31 organi testicolari, la vaginale comune é stata aperta con le precauzioni suggerite dalla tecnica per effettuare sull'idrocele esami batteriologici e micologici (*Di Bella* et al., 1988).

REPERTI ANATOMO-PATOLOGICI

Lesioni delle sierose peritesticolari sono presenti in tutti i casi. Nel cavo vaginale é sempre reperibile della sierosità (2–15 cc) certamente eccedente quella normale, cui pertanto compete la definizione di idrocele, di colore giallo citrino o rosato. Esso, raccolto in provetta, da subito luogo alla formazione di voluminosi coaguli fibrinosi, anche questi di colore giallo citrino o rosato. I coaguli non si formano se il liquido viene raccolto in provette eparinizzate o citratate e agitate.
La superfice della vaginale propria appare opaca, variamente ispessita. Su di essa sono spesso evidenti piccole aree circolari di 1–6 mm di diametro, di colore rosato intenso o rosso vivo, rilevate, a superfice vellutata e aspetto simil granulomatoso (fig. 1). Il loro numero non é solitamente elevato e l'identificazione può anche richiedere l'uso di una lente di ingrandimento. I granulomi, sebbene reperibili dappertutto, sulla vaginale comune come sulla propria, hanno tuttavia sede più frequente sulla propria del funicolo, del polo inferiore del testicolo e della coda epididimale.
Indipendentemente dalla presenza di lacinie a ponte, la vaginale propria può presentare sottilissime villosità libere fluttuanti, lunghe fino a 2 cm, grigiastre.

Fig. 1: Cordone testicolare e testa dell'epididimo. Si notano: 2 granulomi (▶) sulla vaginale comune e numerosi altri sulla propria con dimensioni fino a 6 mm; una lacinia fibrinosa fra la propria e la comune (→); una lacinia fibrosa, gia organizzata, molto evidente; una sinecchia fra la propria e la comune alla testa dell'epididimo (*).

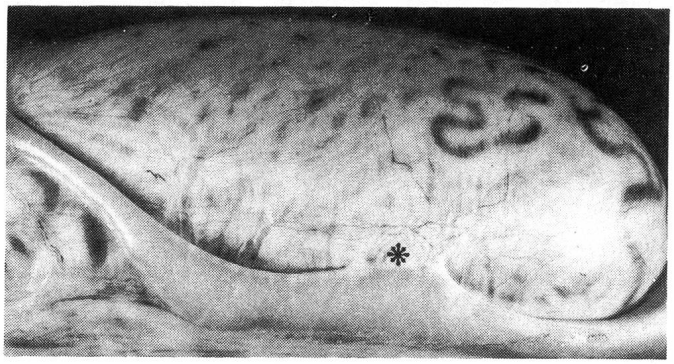

Fig. 2: Sinecchia, con fissazione del didimo all'epididimo, che ne risulta deformato (*).

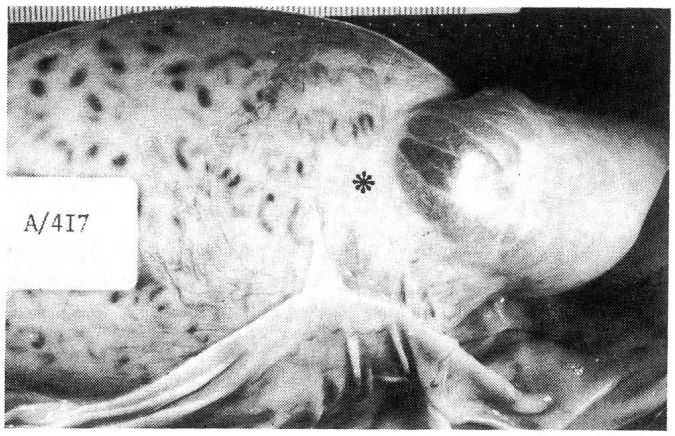

Fig. 3: Sinecchia fibrosa tra vaginale peritesticolare e comune. Sopra la sinecchia, la vaginale propria presenta una estesa area (*) opaca di ispessimento fibroso.

Sottili o anche sottilissimi filamenti fibrinosi, grigiastri o rosati, sono presenti fin dalle fasi iniziali e collegano la vaginale propria della coda epididimale a quella comune e, ancor più, la propria del testicolo a quella dell'epididimo (Fig.1). Il colore rosato può intensificarsi con l'aumento di spessore dei filamenti, o può cambiare verso il grigio col procedere dell' organizzazione. In tal caso si tratta gia di sinecchie, anche se non ancora resistenti alla rottura per trazione. La resistenza aumenta tuttavia con il loro ispessimento, fino a dar luogo a un modesto scricchiolio alla trazione stessa. In casi più evoluti coda e corpo dell'epididimo aderiscono alla vaginale propria del testicolo per tratti più o meno estesi, con scomparsa del caratteristico solco intermedio, perdita della mobilità e assunzione di dimensioni non uniformi per ectasie e stenosi fra di loro in successione (Fig. 2). L'epididimo può persino fissarsi alla vaginale comune mediante aderenze a benda di colore madreperlaceo per consolidate organizzazione (Fig. 3). In casi ancora più evoluti, ma rari, la separazione delle vaginali, anche al di fuori dell'epididimo, oppone difficoltà da modeste a notevoli, fino a richiedere l'uso di un tagliente per separare le parti. In due casi le aderenze sono risultate tanto estese ed organizzate da rendere problematica la separazione.
A carico dell'epididimo, l'esame anatomo-patologico non evidenzia, oltre quelli citati, aspetti rilevanti. Fatti di sclerosi e fibrosi del testicolo appaiono, in sede anatomopatologica, di incerta e soggettiva valutazione.
Il cremastere presenta ordinariamente colore meno intenso del normale, o anche pallido, e superfice di sezione asciutta o persino arida.

REPERTI ISTOPATOLOGICI

Vaginali: Sulla vaginale propria, in totale assenza di segni di flogosi acuta, si istituiscono aree di sollevamento esitanti in papille (Fig. 4 e 5). Sia all'interno di esse, che nelle adiacenti aree della sierosa da cui traggono origine, il connettivo sub-mesoteliale assume la struttura a fasci ondulati di quello elastico con fibroblasti sovente di aspetto giovanile e discreta, diffusa presenza di plasmacellule, macrofagi, rari eosinofili e mastcellule. Solo in papille meno recenti il connettivo riacquista le caratteristiche di quello fibroso. In taluni casi plasmacellule e cellule reticolari possono infiltrare massicciamente singole papille, costituendo dei veri e propri focolai. Questi ultimi, che caratterizzano soprattutto i granulomi iniziali delle lesioni, sono stati descritti in altra sede (*Gimbo* et al., 1988 b).
Segni di grande interesse si rilevano a carico della circolazione locale (fig. 6, 8 e 9). Esiste una capillarizzazione atti-

va, costituita da capillari gia evoluti, ma con endotelio ancora giovane, a cellule globose, periciti evidenti e lume in diverso grado di formazione; e altresì un gran numero di gemme endoteliali solide, costituite da un variabile numero di cellule, talvolta solo una, con citoplasma basofilo, allungato, grandissimo. Ma vi sono anche esempi di capillari gia degeneranti, le cui cellule endoteliali hanno forma assai appiattita e nucleo picnotico. Aspetti dello stesso tipo sono osservabili anche a carico della sierosa propria del testicolo.

Fig. 4 e 5: Vaginale propria epididimale: Differenti modalità di formazione delle papille che imitano la struttura del peritoneo. Rispetto a questo, tuttavia, si nota frequente iperplasia-metaplasia del mesotelio di rivestimento, attiva angiogenesi e infiltrazione flogistica diffusa.

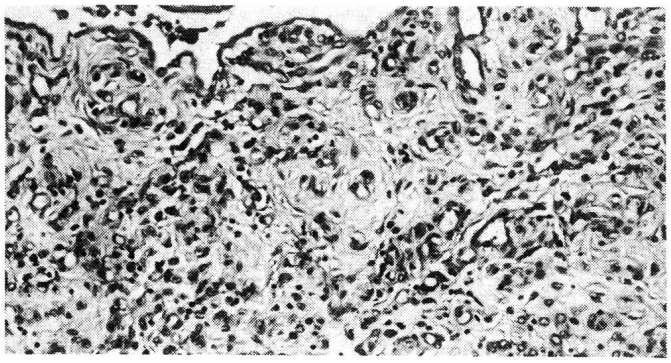

Fig. 6: Area granulomatosa con intensa angiogenesi e infiltrazione diffusa linfo-plasmocitaria

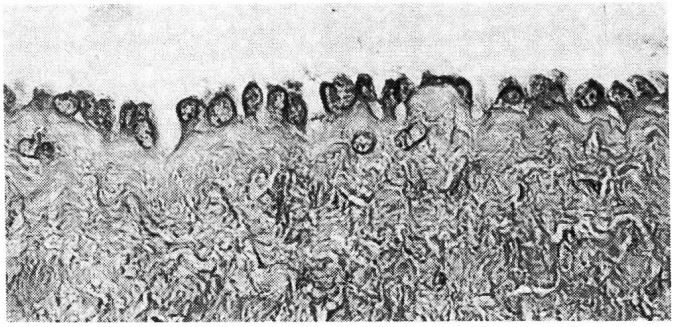

Fig. 7: Iperplasia-metaplasia delle cellule mesoteliali di una papilla, che hanno assunto aspetto cubico.

Fig. 8: Area di infiltrazione linfo-plasmocitaria diffusa e intensa angiogenesi in papilla gia organizzata.

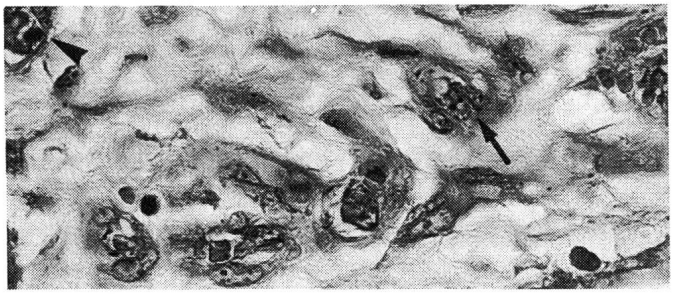

Fig. 9: Focolaio di angiogenesi capillare. Si può notare un lume in via di escavazione (▶) e gemme endoteliali ancora solide (→).

Il connettivo elastico delle papille, ma anche estese aree della vaginale vera e propria, é rivestito da cellule mesoteliali più alte del normale o anche leggermente cubiche e

persino, talora, nettamente cubiche con nucleo basale e disposizione diradata (metaplasia) (Fig. 7). Assai raro é il reperto di piccole isole di cellule mesoteliali invaginate nello spessore del connettivo sottosieroso, in apparenza prive di collegamento con la superfice di origine.
Laddove il processo flogistico é meno recente subentra una organizzazione fibrosa delle strutture, entro le quali può nondimeno persistere la sporadica presenza di linfociti, eosinofili e plasmacellule in forma diffusa.
La albuginea appare diffusamente ispessita, anche in assenza di papille, per presenza di tessuto fibroso in strati esuberanti.
Epididimo. Oltre ai reperti descritti a carico della sierosa, sono comuni i fatti di periarterite a focolaio a carico delle piccole arterie (Fig. 10, 11 et 12), con presenza anche cospicua di linfociti, plasmacellule, istiociti, cellule reticolari, rare mastcellule e qualche macrofago. Vi può anche essere tendenza alla formazione di cellule giganti. I focolai possono essere addossati a un tratto della parete o disposti a manicotto. La parete muscolare può presentarsi jalinizzata oppure sostituita da focolai di istiociti e fibroblasti, assumendo così la periarterite carattere produttivo. Gli elementi istiocitari possono spingersi fin dentro il lume, occludendolo. Esistono anche aree di iperplasia della muscolare, esse pure tendenti a introflettersi verso il lume.

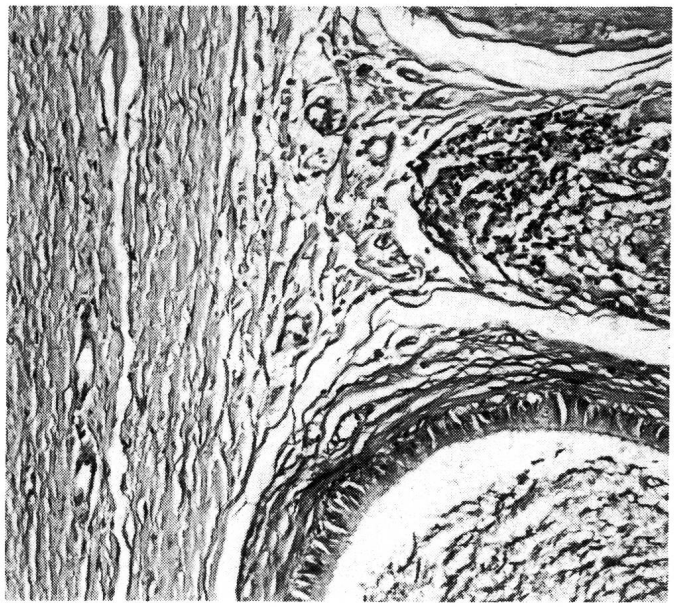

Fig. 10: Area di vaginalite con fibrosi della sierosa propria (a sinistra); focolaio di periarterite nodosa nell'interstizio del tubulo epididimale (a destra).

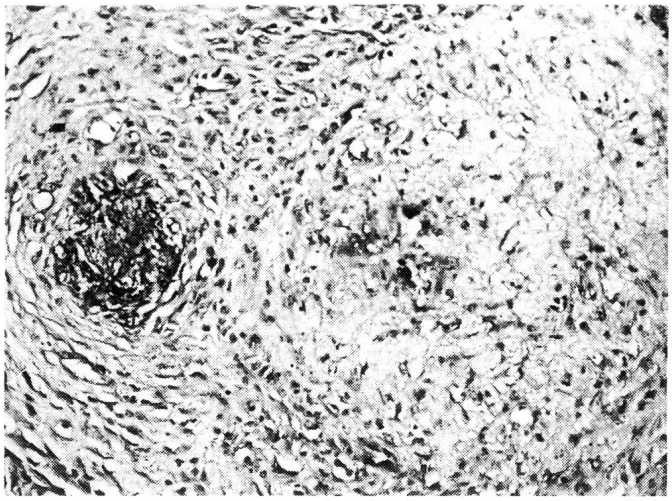

Fig. 11: Epididimo. Esiti di periarterite nodosa a manicotto. A sinistra permane un focolaio probabilmente fibrinoso; a destra la struttura vascolare appare sostituita.

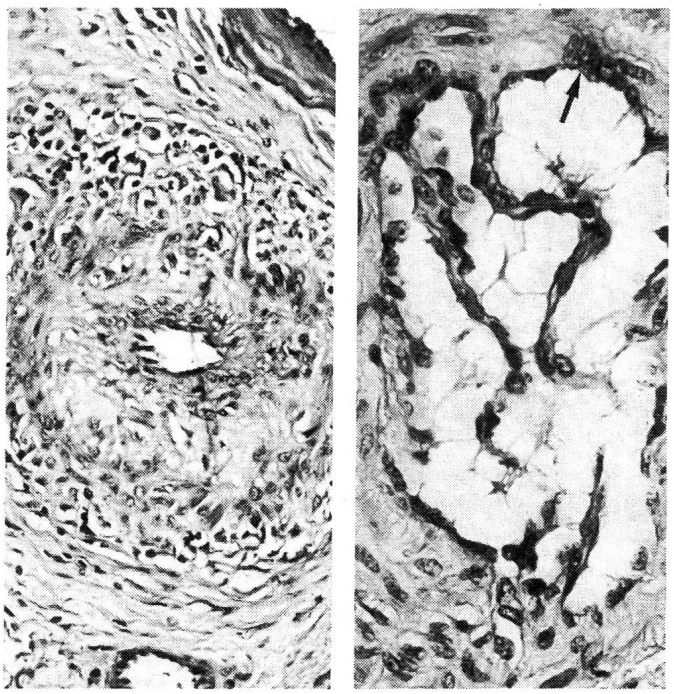

Fig. 12: Epididimo. Periarterite nodosa a manicotto. La parete conserva una struttura apprezzabile, malgrado l'infiltrazione linfo-plasmacellulare e macrofagica tenda gia ad erodere l'avventizia e la muscolare.

Fig. 13: Epididimo. Proliferazione papillare in una piccola arteria. Gemme endoteliali si spingono in profondità nel lume. Qualche altra gemma accenna a formarsi nella parete (→).

L'intima é molto aumentata di spessore, edematosa, omogenea, talora infiltrata da qualche neutrofilo; le cellule endoteliali presentano forma irregolare, picnosi nucleare intensa, distacco e desquamazione entro il lume. Sovente, anche in apparente assenza di segni flogistici, aggetti assai lunghi di cellule endoteliali, di aspetto simil papillare, si spingono entro il lume arterioso ivi rimanendo, con ogni evidenza, liberi di fluttuare (fig. 13).
I capillari epididimali presentano lesioni coincidenti, con edema delle cellule endoteliali, cui segue degenerazione e desquamazione.
Numerose plasmacellule e linfociti sono presenti, in forma diffusa, nel connettivo intertubulare. Sia questa presenza, come del resto le lesioni vascolare, sono presenti in modo molto variabile.
Fibrosi del connettivo intertubulare, soprattutto degli strati peritubulari, é sporadicamente rilevabile. Comuni sono invece le ectasie o, al contrario, le riduzioni del lume epididimale; le villosità epiteliali intraluminali; la metaplasia squamosa dello strato basale dell'epitelio e le cisti intraepiteliali.
Testicolo. A carico degli epiteli seminali sono comunissimi i seguenti elementi: scarsa tendenza maturativa e frequenti spermatidi giganti; degenerazione vacuolare e carioressi, soprattutto degli spermatociti, desquamazione totale dell'epitelio seminifero e collassamento del tubulo.

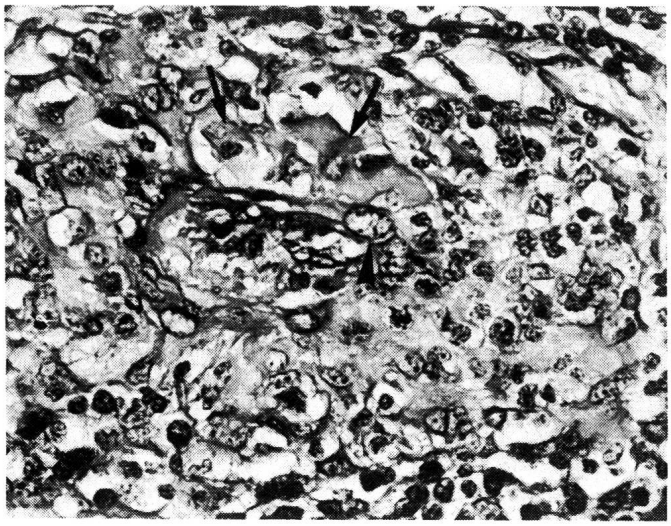

Fig. 14: Testicolo. Periarterite nodosa. La parete non é più chiaramente identificabile; il lume é centrato da qualche emazia e da elementi non riconoscibili; linfociti e plasmacellule prevalgono all'esterno; nella parte interna sono presenti cellule reticolari (▶) e macrofagi (→) probabilmente tendenti alla formazione di cellule giganti.

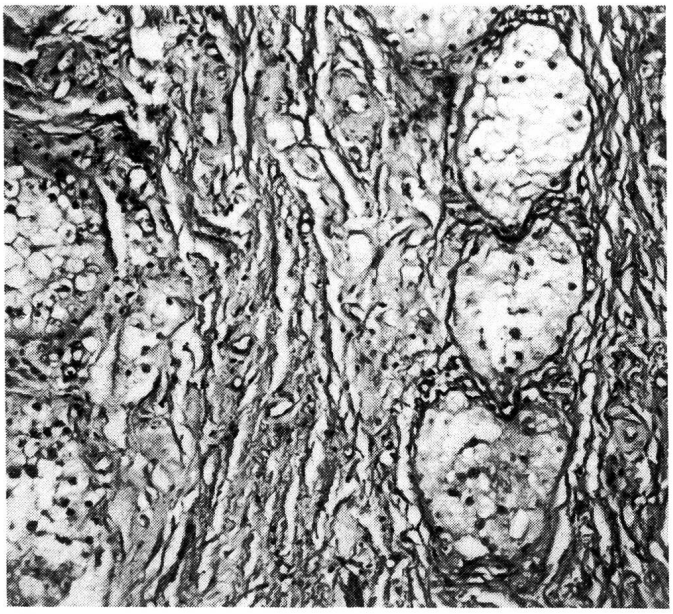

Fig. 15: Testicolo. Ispessimento e fibrosi dell'albuginea la quale, non più chiaramente delimitata dal parenchima (a sinistra), ha sequestrato tre tubuli (a destra).

Fig. 16: Sarcocisti matura nelle fibre muscolari del cremastere, in stretta contiguità con la fascia cremasterica profonda e la relativa vaginale cumune.

In presenza di ispessimento fibroso dell'albuginea, gli strati più interni di questa isolano e sequestrano formazioni tu-

bulari anche numerose, abitate solo da cellule di Sertoli (Fig. 15).
Nell'interstizio testicolare sono occasionalmente presenti aspetti della descritta periarterite, mentre non abbiamo individuato con certezza le lesioni degenerative degli endoteli capillari. Modesti fatti di fibrosi peritubulare possono essere rilevati.
Muscolo cremastere. Sono state osservate le medesime lesioni descritte nel muscolo uretrale e relativo sistema vascolare (*Gimbo* et al., 1988 a), ma di intensità e diffusione maggiori, con sistematico reperto di Sarcocisti mature (Fig. 16).

CONSIDERAZIONI

Si segnala anzitutto che, pur in una estesa gamma di situazioni evolutive, le sierose peritesticolare e periepididimale presentano lesioni nei 78 casi esaminati (percentuale: 100 %).
Il processo flogistico, essenzialmente produttivo nei suoi esiti, può inizialmente mimare la sierosa peritoneale, dalla quale tuttavia si differenzia per la comune tendenza metaplastica del mesotelio. E' verosimile che tale atteggiamento sia in rapporto con la presenza della fibrina e con la attività fibrinolitica solitamente attribuita alle cellule mesoteliali. Pure in rapporto alla presenza della fibrina appare la prevalente localizzazione dei granulomi e delle lacinie iniziali nell'area perifunicolare, della coda e del corpo epididimale, che sono quelle direttamente interessate alla prima formazione della fibrina oppure al suo accumulo e ristagno. Vi é piuttosto da chiedersi se le lacinie, prima che si traducano in sinecchie, non meritino la definizione di «papille», come gia é stato fatto da *Morgan* (1964) in similari situazioni della specie umana.
Le aderenze delle vaginali sono state in precedenza (*McEntee,* 1958; *Ladds,* 1985) giudicate prive di conseguenze. Noi riteniamo invece che le lesioni degenerative degli endoteli e le correlate occlusioni vascolari giustifichino ampiamente le alterazioni degli epiteli epididimali e testicolari, così come le coartazioni e deformazioni introdotte da sinecchie e fibrosi leggittimino ectasie e stenosi epididimali.
Non abbiamo incertezze, di contro al parere di *Ladds* (1985), circa la cronicità delle descritte lesioni flogistiche. In tal senso orientano più elementi e fra questi: Le modeste dimensioni dei focolai flogistici, peraltro mai numerosi; la più comune e tenue infiltrazione diffusa; la sistematica presenza di taluni citotipi (linfociti, plasmacellule, macrofagi, ma anche eosinofili) e non di altri (polimorfonucleati; il reperto, nell'idrocele fibrinoso, degli stessi citotipi (*Domina* et al., 1988); la conferma del tipo di infiltrato sia nella sua forma diffusa che in quella focale e persino nei granulomi, ottenuta con lo studio su sezioni semifini (*Gimbo* et al., 1988 b, c). Pertanto é nostro parere che si tratti di un processo flogistico singolare, nel quale il carattere fibrinoso scaturisce dal danno endoteliale cronico, in assenza degli epifenomeni consueti alle flogosi fibrinose ad etiologia batterica. Ci sembra pertanto giustificata la definizione, che qui proponiamo, di «Vaginalite periepididimale e peritesticolare cronica» o, in alternativa, di «Periepididimite e Periorchite cronica».
I fatti flogistici e degenerativi vascolari descritti per le sierose si estendono ai capillari e alle piccole arterie epididimale e testicolari coinvolgendo, in queste ultime, i vari strati della parete. Dal punto di vista sistematico tali arteriti appaiono riconducibili al tipo della arterite nodosa, e rappresentano gia una novità nel campo della patologia riproduttiva, sebbene non manchi in bibliografia qualche fugace accenno. *Kenney* (1971), ad esempio, le attribuisce a diversi agenti batterici e *Al-Aubaidi* et al. (1972) ad infezione da Mycoplasma bovigenitalium.
Circa l'etiologia, l'ipotesi traumatica (*Galloway,* 1961; *Ladds,* 1985) non sembra ulteriormente sostenibile. Gli ordinari dispositivi morfo-funzionali del complesso scroto-epididimo-testicolare escludono di per se l'ipotesi, ulteriormente contraddetta dalla elevatissima frequenza delle lesioni. Esclusa altresì l'etiologia batterica e micotica da indagini parallele (*Di Bella* et al., 1988), i soli elementi attualmente certi sono costituiti dalle cisti parassitarie del cremastere e dalla presenza di merozoiti di Sarcocystis nelle cullule endoteliali dei focolai angioblastici della vaginalite (*Gimbo* et al., 1988 c). Abbiamo prospettato, in quest'ultimo lavoro, che la patogenesi può discendere dalle lesioni vascolari del cremastere e dal colio nel cavo vaginale del relativo essudato fibrinoso, probabilmente veicolante anche merozoiti liberi. Senza escludere questa ipotesi, si può ritenere in alternativa che le lesioni degenerative endoteliali e parietali delle piccole arterie, come pure quelle flogistiche delle vaginali e dell'epididimo derivino da localizzazione di merozoiti di Sarcocystis pervenuti per via ematica, come é stato dimostrato per numerosi tessuti parenchimatosi e non (*Dubey* et al., 1981; *Smith* et al., 1987). La reazione papillare delle sierose vaginali e quella organizzativa che la segue potrebbero pertanto rappresentare, almeno in parte, l'esito di un processo morboso che riconosce i suoi momenti iniziali in un tessuto diverso anche se adiacente, cioé in quello muscolare del cremastere. Riteniamo non casua-

le, a tal proposito, il fatto che la prostata bovina, inserita in un muscolo uretrale infestato da Sarcocystis, presenti lesioni vascolari e aspetti flogistici cronici (*Gimbo* et al., 1988 a) del tutto sovrapponibili a quelli ora descritti per le vaginali e per l'epididimo.
Molti aspetti della vaginalite cronica, soprattutto quelli inerenti le ripercussioni su epididimo e testicolo sono in attesa di approfondimenti. Sin da ora, tuttavia, sembra possibile affermare che la patologia di questi due organi, così come oggi é nota, appare meritevole di rielaborazione.

BIBLIOGRAFIA

Al-Aubaidi J. M., Mc Entee K., Lein D. H., Roberts S. J. (1972): Bovine seminal vesiculitis and epididymitis caused by Mycoplasma bovigegenitalium. Cornell Vet. *62,* 581–595. – *Di Bella C., Oliveri S., Magliarditi D., Balbo S. M.* (1988); Ricerche batteriologiche e micologiche sul cavo vaginale peritesticolare di giovani bovini affetti da vaginalite cronica fibrinosa. Atti Acc. peloritana Pericolanti *LXXVI* (in corso di stampa). – *Domina F., Cristarella S., Giannetto S., Gimbo A.* (1988): La componente cullulare nell'idrocele fibrinoso di bovini con vaginalite cronica. Atti Soc. it. Sci. Vet. *XLII* (in corso di stampa). – *Dubey J., Weisbrode S., Speer C., Sharma S.* (1981): Sarcocystosis in goat: Clinical signs and pathological and hematological findings. J. A. V. M. A. *78,* 683–699. – *Galloway D. B.* (1961): Testicular pathology in bulls sent for slaughter in N. S. W.: a preliminary survey. Aust. Vet. J., *37,* 335–341. – *Gimbo A., Blandino G., Cristarella S., Domina F., Yesildere T.* (1988 a): Prostatiti croniche e correlate vasculopatie in bovini giovani affetti da sarcocistosi del muscolo uretrale. Atti Soc. it. Buiatria *XX,* 265–269. – *Gimbo A., Giannetto S., Domina F.* (1988): I granulomi di esordio della vaginalite cronica del bovino con sarcocistosi cremasterica. Atti Soc. it. Sci. Vet. *XLII* (in corso di stampa). – *Gimbo A., Giannetto S., Domina F., Cristarella S.* (1988): Aspetti flogistici e angioblastici negli stadi iniziali della vaginalite cronica di bovini con sarcocistosi cremasterica. Atti Acc. peloritana Pericolanti *LXXVI* (in corso di stampa). – *König H.* (1964): Scheidenhäute. In Joest E. «Handbuch der speziellen pathologischen Anatomie der Haustiere». Paul Parey, Berlin-Hamburg. – *Kenney R. M.* (1971): Selected diseases of the testicle and epididymis of the bull. Proc. *VI* Conf. Cattle Dis. 295–314. – *Ladds P. W.* (1985): The male genital system. in «Pathology of domestic animals», ed. by Jubb K. V. F., Kennedy P. C., Palmer N. Academic Press, New York. – *Ladds P. W., Dennet D. P., Glazebrook J.* (1973): A survey of the genitalia of bulls in northern Australia. Aust. Vet. J. *49,* 335–340. – *McEntee K.* (1958): Pathological conditions in old bulls with impaired fertility. J. A. V. M. A., *132,* 328–331. – *Morgan A. D.* (1976): Inflammation and infestation of the testis and paratesticular structures. In «Patology of the testis», ed. by R. C. B. Pugh. Blackwell, Oxford. – *Morgan A. D.* (1964): Inflammatory lesions simulating malignancy. In «Pathology of testicular tumours», ed. by D. H. Collins and R. C. B. Pugh. Livingstone, London. – *Smith J., Meier J., Neill P., Box E.* (1987): Pathogenesis of Sarcocystis falcatula in the Budgerigar. I. Early pulmonary Schizogony. Lab. Invest. *56,* 72–84.

Die chronische Periorchitis und Periepididymitis des Rindes

Die chronische Vaginalitis, die bei allen 78 untersuchten Stieren aus intensiver Aufzucht vorhanden war, wird beschrieben. Anfängliche Alterationen, Granulome und fibrinöse Brücken zwischen der Vaginalis propria des Hodens und des Nebenhodens, befinden sich in Nähe des Samenstrangs und des Nebenhodenschwanzes. Später treten fibröse Verwachsungen und Synechien auf, die Samenleiter und Nebenhodenkörper an den Hoden heften, dessen Albuginea sich verdickt. Die Synechien befinden sich auch zwischen der Vaginalis propria des Hodens und der Vaginalis communis. Histopathologisch finden sich papillare Strukturen mit mesothelialen Metaplasien, Infiltrationen von Lymphozyten, Plasmazellen, Eosinophilen und Mastzellen sowie starke kapillare Angiogenese.

Wichtige epididymale Veränderungen sind diffuse Infiltration von Mononukleären, Periarteriitis nodosa, papillare Proliferation und Degeneration des Endothels, tubuläre Ektasien und Stenosen und intraepitheliale Zysten. Am Hoden finden sich Periarteriitis nodosa, Fibrosierung der Albuginea, Vakuolisierung der Spermatozyten, multinukleare Spermatiden und epitheliale Desquamation.

Die serologischen und bakteriologischen Untersuchungen liefern keine klaren Ergebnisse oder sind negativ. In allen Fällen findet sich jedoch ein massiver Befall des Musculus cremaster mit Sarkozysten, was als Ursache für die chronische Entzündung angesehen wird. Die Autoren schlagen als Bezeichnung für das Symptomenbild «chronische peritestikuläre, periepididymale Vaginalitis» oder «chronische Periorchitis und Periepididymitis» vor.

La périorchite et périépididymite chronique du bovin

Les auteurs decrivent la vaginalite chronique du taureau en élevage intensif, présent dans les 78 cas examinés et accompagnée d'hydrocéle fibrineuse. Les lésions commencent au cordon testiculaire et à la queue de l'épididyme. Ensuite, des adhérences fibreuses et des synéchies apparaissent. Elles fixent le déférent et le corps de l'épididyme au didyme et par consequent l'albuginée s'épaissit. Des synéchies peuvent également se développer entre la vaginale propria péritesticulaire et commune. L'examen histopathologique met en exergue: papilles simil-péritonéales avec métaplasie mésothéliale; infiltration lympho-plasmacellulaire avec éosinophiles et mastcellules; angiogénèse capillaire.
Les lésions épididymales sont: infiltration des cellules monuclées; périartérite noueuse; proliférations papillaires et dégénération endothéliale; ectasies et sténoses tubulaires; kystes intraépithéliaux. Dans le testicule, on relève: périartérite noueuse; fibroses de l'albuginée, vacuolisation spermatocytaire; spermatides plurinuclées, desquamation épithéliale.
Les auteurs mettent en évidence que les examens siérologiques et bactériologiques fournissent des résultats non conclusifs ou négatifs; la seule pathologie constamment présente est une infestation massive de Sarcocystis du Crémastère, a qui on attribue l'étio-pathogénèse de la phlogose, qui est chronique dès le début. Les auteurs proposent la dénomination de «Vaginalite chronique péritesticulaire et périépididymale» ou bien de «Périorchite et périépididymite chronique».

Indirizzo: A. Gimbo
Istituto di Ostetricia e Ginecologia
Facoltà di Medicina Veterinaria
Via S. Cecilia 30
I-98123 Messina (Italia)

Manuskripteingang: 19. Juli 1988

PERSÖNLICHES

BERUFUNG VON PROF. DR. GÜNTER SCHOLTYSIK AN DIE VETERINÄRMEDIZINISCHE FAKULTÄT IN BERN

Der Regierungsrat des Kantons Bern hat Herrn Prof. Dr. Günter Scholtysik zum vollamtlichen Ordinarius für Veterinär-Pharmakologie berufen und zugleich zum Direktor des Veterinärpharmakologischen Institutes gewählt. Er wird seine Stellung am 1. Oktober 1989 antreten.
Herr Scholtysik hat an der Freien Universität Berlin und an der Universität Zürich Veterinärmedizin studiert und promovierte 1962 bei Prof. Dr. E. Künzel, Institut für Veterinäranatomie (Berlin). Anschliessend war er als wissenschaftlicher Assistent am Institut für Veterinärpharmakologie an der Freien Universität Berlin bei den Proff. H. Kewitz und G. Schützler tätig. Ab 1966 forschte er als Pharmakologe am Forschungsinstitut der Dr. A. Wander AG in Bern und ab 1972 in der Forschungsabteilung der Sandoz AG in Basel. Das Hauptgewicht seiner Forschung konzentrierte Herr Scholtysik auf das Gebiet Herz-Kreislauf, aber er befasste sich auch mit Neuropharmakologie und Endokrinologie. Seine Habilitationsarbeit (1976) behandelt die Hemmwirkung von Alpha-Adrenoreceptor-Stimulantien auf Zentren der sympathischen Kreislaufregulation. 1983 wurde er zum Honorarprofessor an die Veterinärmedizinische Fakultät der Universität Bern berufen.
Das Schwergewicht seiner Forschung wird Herr Scholtysik auf das Gebiet der Pharmakologie von Ionenkanälen legen. Hierbei werden mit elektrophysiologischen Methoden transmembranäre Ruhe- und Aktionspotentiale gemessen. Solche elektrophysiologische Erscheinungen sind Grundvorgänge der Zelle, die durch Pharmaka und Toxine beeinflusst werden. Mit dieser Methodik ist ferner auch die Erforschung pathologischer Mechanismen wie Herzinsuffizienz, Gefässerkrankungen, neuroendokrine Dysregulation usw. beabsichtigt.
Wir gratulieren Kollege Günter Scholtysik zur Berufung und freuen uns auf die kommende Zusammenarbeit.

Claude Gaillard, Dekan