Eine Variation des Musculus extensor carpi ulnaris beim Menschen

Autor(en): **Hees, H. / Wrobel, K.-H.**

Objekttyp: **Article**

Zeitschrift: **Schweizer Archiv für Tierheilkunde SAT : die Fachzeitschrift für Tierärztinnen und Tierärzte = Archives Suisses de Médecine Vétérinaire ASMV : la revue professionnelle des vétérinaires**

Band (Jahr): **129 (1987)**

PDF erstellt am: **15.05.2024**

Persistenter Link: https://doi.org/10.5169/seals-589505

Nutzungsbedingungen

Die ETH-Bibliothek ist Anbieterin der digitalisierten Zeitschriften. Sie besitzt keine Urheberrechte an den Inhalten der Zeitschriften. Die Rechte liegen in der Regel bei den Herausgebern.
Die auf der Plattform e-periodica veröffentlichten Dokumente stehen für nicht-kommerzielle Zwecke in Lehre und Forschung sowie für die private Nutzung frei zur Verfügung. Einzelne Dateien oder Ausdrucke aus diesem Angebot können zusammen mit diesen Nutzungsbedingungen und den korrekten Herkunftsbezeichnungen weitergegeben werden.
Das Veröffentlichen von Bildern in Print- und Online-Publikationen ist nur mit vorheriger Genehmigung der Rechteinhaber erlaubt. Die systematische Speicherung von Teilen des elektronischen Angebots auf anderen Servern bedarf ebenfalls des schriftlichen Einverständnisses der Rechteinhaber.

Haftungsausschluss

Alle Angaben erfolgen ohne Gewähr für Vollständigkeit oder Richtigkeit. Es wird keine Haftung übernommen für Schäden durch die Verwendung von Informationen aus diesem Online-Angebot oder durch das Fehlen von Informationen. Dies gilt auch für Inhalte Dritter, die über dieses Angebot zugänglich sind.

Ein Dienst der *ETH-Bibliothek*
ETH Zürich, Rämistrasse 101, 8092 Zürich, Schweiz, www.library.ethz.ch

http://www.e-periodica.ch

Schweiz Archiv Tierheilk. *129,* 105–107, 1987

Institut für Anatomie Universität Regensburg, BRD

Eine Variation des Musculus extensor carpi ulnaris beim Menschen[1]

H. Hees[2] *und K.-H. Wrobel*

Der spindelförmige, langgestreckte M. extensor carpi ulnaris entspringt beim Menschen vom Epicondylus lateralis humeri. Seine Sehne zieht durch das 6. Fach des Ligamentum carpi dorsale (Retinaculum extensorum) und inseriert an der Basis ossis metacarpalis V. *Von Lanz und Wachsmuth* (1959), welche in ihrer «Praktischen Anatomie» ansonsten anatomische Varianten ziemlich umfassend anführen, erwähnen beim M. extensor carpi ulnaris keine Besonderheiten.

Wir fanden nun eine Variante der Endsehne dieses Muskels: Über die Insertionsstelle am Os metacarpale V hinausgehend, zog eine Nebensehne zum Kleinfinger, um hier, ebenso wie die Teilsehne des M. extensor digitorum und die zwei Züge der Sehne des M. extensor digiti minimi, in die Dorsalaponeurose des fünften Fingers einzustrahlen (Fig. 1).

Gegenbaur (1898) weist auf die grössere Muskelzahl schon bei Reptilien im Gegensatz zu Amphibien und Vögeln hin. Bei den Säugern bilden sich dann endgültig aus ursprünglich drei «Streckermassen» am Unterarm (Humero-metacarpalis radialis, medialis und dorsalis) differenzierte Muskeln. Aus dem Humero-metacarpalis ulnaris dorsalis entstehen der M. extensor digiti minimi (quinti) und der M. extensor carpi ulnaris. Die beobachtete Variation der Endsehne des M. extensor carpi ulnaris wäre somit durch entwicklungsgeschichtliche Zusammenhänge erklärbar.

Gut bekannt sind auch die entsprechenden Verhältnisse bei den Haus-Säugetieren: Bei den Fleischfressern sendet der M. extensor carpi ulnaris eine dünne Abspaltung der Endsehne über das Os carpi accessorium hinweg zum Retinaculum flexorum. Beim Schwein besteht neben der Sehne zum Os metacarpale V noch eine kräftigere Teilsehne zum Os carpi accessorium. Letztere wird beim Pferd und beim Wiederkäuer zur Hauptsehne. Daraus ergibt sich dann ein Wechsel der Funktion: der ursprüngliche Streckmuskel ist zum Beuger geworden.

Bemerkenswert ist schliesslich noch die topographische Ähnlichkeit der beschriebenen Variante mit der Situation an der unteren Extremität des Menschen. Der M. peronaeus brevis inseriert an der Tuberositas ossis metatarsalis V. Als relativ häufige Variante zieht eine überzählige Sehne dieses Muskels weiter zur Basis phalangis proximalis digiti V und zur Dorsalaponeurose der Kleinzehe. Diese zusätzliche Sehne ist als Rest eines ursprünglich selbständigen Muskels aufzufassen, der bei den meisten Halbaffen als M. peronaeus (fibularis) digiti V noch vorhanden ist (*Wrobel* 1965) und auch beim Menschen als sehr seltene Variation vorkommen kann.

[1] Herrn Prof. Dr. W. Mosimann zum 65. Geburtstag gewidmet.

[2]) Anschrift: Dr. med. Dr. phil. Herbert Hees, Institut für Anatomie, Universitätsstr. 31, D-8400 Regensburg

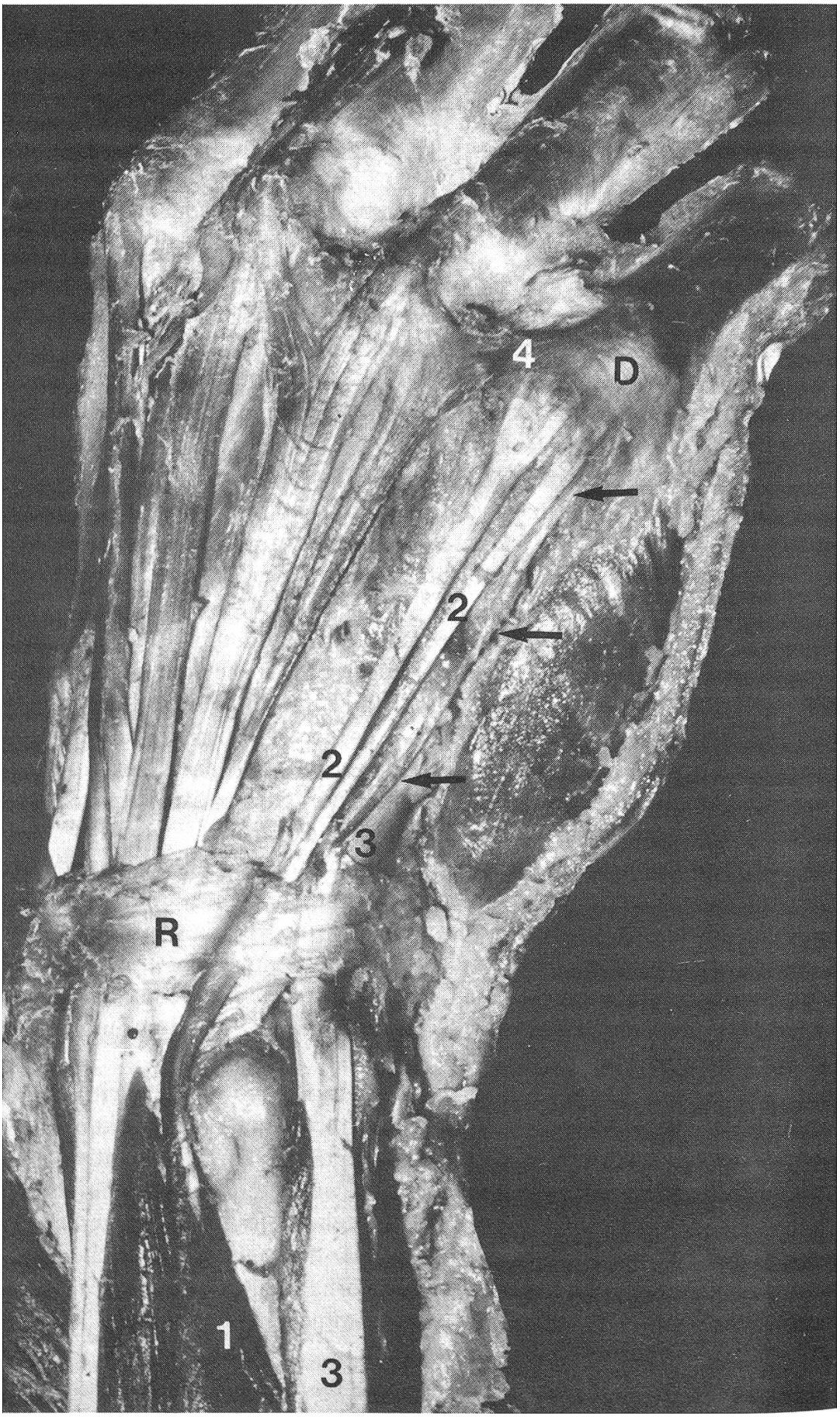
4
D
2
2
3
R
1
3

Zusammenfassung

Eine bisher nicht beschriebene Variation des Musculus extensor carpi ulnaris beim Menschen wird mitgeteilt.

Résumé

Une nouvelle variation du Musculus extensor carpi ulnaris chez l'homme vient d'être décrite.

Riassunto

Gli autori descrivono una nuova variazione del Musculus extensor carpi radialis nell'uomo, constatata da loro.

Summary

The authors describe a new variation of the Musculus extensor carpi ulnaris in a human subject.

Literatur

Gegenbaur, C.: Vergleichende Anatomie der Wirbelthiere mit Berücksichtigung der Wirbellosen, Band 1, Verlag W. Engelmann, Leipzig (1898). – *Lanz, T. von, Wachsmuth, W.:* Praktische Anatomie. Ein Lehr- und Hilfsbuch der anatomischen Grundlagen ärztlichen Handels, Band I/3: Arm, 2. Aufl., Springer Verlag, Heidelberg (1959). – *Wrobel K.-H.:* Die Unterschenkel- und Fussmuskulatur einiger Halbaffen, Dissertation: Naturwissenschaftlich-philosophische Fakultät, Giessen (1965).

Manuskripteingang: 30. November 1986

Fig. 1: Streckseite des Unterarms und der Hand
1 M. extensor digiti minimi, 2 die beiden Züge der Endsehne dieses Muskels zur Dorsalaponeurose (D) des Kleinfingers, 3 Sehne des M. extensor carpi ulnaris zur Basis ossis metacarpalis V, 4 Sehnenzug des M. extensor digitorum zur Dorsalaponeurose, R Retinaculum extensorum, ➡ zusätzliche Sehne des M. extensor carpi ulnaris zur Dorsalaponeurose des Kleinfingers.