Diabetes insipidus centralis durch Larva migrans visceralis in der Neuro-Hypophyse beim Hund

Autor(en): **Perrin, I.V. / Bestetti, G.E. / Zanesco, S.A.**

Objekttyp: **Article**

Zeitschrift: **Schweizer Archiv für Tierheilkunde SAT : die Fachzeitschrift für Tierärztinnen und Tierärzte = Archives Suisses de Médecine Vétérinaire ASMV : la revue professionnelle des vétérinaires**

Band (Jahr): **128 (1986)**

PDF erstellt am: **03.05.2024**

Persistenter Link: https://doi.org/10.5169/seals-591611

Nutzungsbedingungen

Die ETH-Bibliothek ist Anbieterin der digitalisierten Zeitschriften. Sie besitzt keine Urheberrechte an den Inhalten der Zeitschriften. Die Rechte liegen in der Regel bei den Herausgebern.
Die auf der Plattform e-periodica veröffentlichten Dokumente stehen für nicht-kommerzielle Zwecke in Lehre und Forschung sowie für die private Nutzung frei zur Verfügung. Einzelne Dateien oder Ausdrucke aus diesem Angebot können zusammen mit diesen Nutzungsbedingungen und den korrekten Herkunftsbezeichnungen weitergegeben werden.
Das Veröffentlichen von Bildern in Print- und Online-Publikationen ist nur mit vorheriger Genehmigung der Rechteinhaber erlaubt. Die systematische Speicherung von Teilen des elektronischen Angebots auf anderen Servern bedarf ebenfalls des schriftlichen Einverständnisses der Rechteinhaber.

Haftungsausschluss

Alle Angaben erfolgen ohne Gewähr für Vollständigkeit oder Richtigkeit. Es wird keine Haftung übernommen für Schäden durch die Verwendung von Informationen aus diesem Online-Angebot oder durch das Fehlen von Informationen. Dies gilt auch für Inhalte Dritter, die über dieses Angebot zugänglich sind.

Ein Dienst der *ETH-Bibliothek*
ETH Zürich, Rämistrasse 101, 8092 Zürich, Schweiz, www.library.ethz.ch

http://www.e-periodica.ch

Schweiz. Arch. Tierheilk. *128*, 483–486, 1986

Institut für Tierpathologie (Direktor: Prof. Dr. H. Luginbühl)
und Klinik für kleine Haustiere (Direktor: Prof. Dr. U. Freudiger) der Universität Bern

Diabetes insipidus centralis durch Larva migrans visceralis in der Neuro-Hypophyse beim Hund

I. V. Perrin, G. E. Bestetti, S. A. Zanesco, H. P. Sterchi*

Diabetes insipidus beim Hund wird meist durch Hypophysentumoren verursacht. Als weitere mögliche Ursache wird auch ein Befall mit Larva migrans visceralis diskutiert. Obwohl entzündliche Veränderungen in Hypothalamus und Neurohypophyse durch verirrte Parasitenlarven und entsprechende klinische Symptome mehrfach beschrieben sind [3, 6], erscheint uns der vorliegende Fall von Interesse, weil es gelang, das Krankheitsbild funktionell und morphologisch zu untermauern.

Anamnese

Ein weiblicher, 7½ Monate alter Berner Sennenhund wird in der Kleintierklinik vorgestellt mit der Anamnese, das Tier trinke 2,5 Liter Wasser pro Tag.

Klinische Untersuchung

Der Hund ist im Wachstum stark zurückgeblieben und wiegt nur 16,7 kg. Abgesehen von Hypostenurie und Hypoosmolalität des Urins liegen die Laborwerte in der Norm. Eine Nierenfunktionsprobe (Konzentrationstest) belegt die mangelnde Fähigkeit der Nieren, bei Flüssigkeitsentzug vermehrt Wasser zu reabsorbieren (Tabelle 1). Nach Injektion von ADH jedoch steigen spezifisches Gewicht und Osmolalität des Urins deutlich an (Tabelle 1). Im übrigen ist das Tier klinisch normal. Aufgrund der Untersuchungsergebnisse wird die Diagnose Diabetes insipidus centralis gestellt und das Tier euthanasiert.

Sektionsbefunde

Der Hund ist im Wachstum deutlich zurückgeblieben, aber normal proportioniert. Die Nierenoberfläche ist leicht höckerig, im Cortex finden sich multiple weisse Herdchen von weniger als 1 mm Durchmesser. Im Dünndarm wird ein hochgradiger Befall mit Toxocara canis festgestellt. Die übrigen Organe sind makroskopisch unverändert.

* Adresse: PD Dr. G. Bestetti, Institut für Tierpathologie der Universität Bern, Länggassstrasse 122, 3012 Bern.

Tabelle 1: Konzentrations- und ADH-Test kombiniert

Zeit	OSM Urin	Spez. G. Urin	Gewicht kg	
0	105	1001	16.7	← Wasserentzug
1 h 30′	148	—	—	
2 h 30′	169	1003	16.0	
5 h	230	1003		
6 h 30′	272	1003		← ADH-Injektion 100 mU/kg
8 h 55′	657	1014		

Histologische Befunde

Der Nierencortex ist von multiplen Granulomen durchsetzt. Sie enthalten im Zentrum Parasitenlarven, sind vorwiegend aus Makrophagen aufgebaut und von einem plasmazellulären Wall umgeben (Fig. 1, 2). Die makroskopisch unauffällige Neurohypophyse ist diffus von neutrophilen Granulozyten infiltriert (Fig. 3) und zeigt daneben kleine Granulome, die neben Makrophagen, Rundzellen und massenhaft eosinophilen Granulozyten auch einige Parasitenlarven enthalten (Fig. 4, 5). Es handelt sich dabei mit grösster Wahrscheinlichkeit um Larven von Toxocara canis, wofür auch der massive Darmbefall mit diesem Parasiten spricht.[1] Die übrigen Organe sind histologisch unverändert.

Aufgrund der klinischen und pathologischen Befunde wird die Diagnose Diabetes insipidus centralis infolge Zerstörung der Neurohypophyse durch Larva migrans visceralis bei massivem Askaridenbefall gestellt.

Diskussion

Junghunde sind sehr häufig mit Toxocara canis infiziert [1, 2]. «Verirrte» Larven gelangen auf ihrer Wanderung in verschiedene Organe (besonders Herz, Muskulatur, Lunge, Niere, Leber, Gehirn und Auge), wo sie eine granulomatöse Reaktion hevorrufen und als Larva migrans visceralis bezeichnet werden. Besonders bei nicht spezifischen Wirten, wie etwa dem Menschen, stellen Gehirn und Augen eine Prädilektionsstelle mit schweren klinischen Konsequenzen dar [1, 6, 7]. Auch beim Hund wurde ein Befall dieser Organe beschrieben [2–7], wobei im Gehirn vor allem Hypothalamus und

[1] Die parasitologische Untersuchung verdanken wir Herrn Professor Dr. B. Hörning, Leiter der Abteilung für Parasitologie.

Fig. 1: Granulom mit Parasitenlarven im Zentrum (Pfeil); Nierencortex, Vergrösserung 132 ×.
Fig. 2: Detailaufnahme des Granuloms aus Fig. 1; Vergrösserung 330 ×.
Fig. 3: Diffuse entzündliche Infiltration der Neurohypophyse; Vergrösserung 132 ×.
Fig. 4: Granulom in der Neurohypophyse mit Parasitenlarve (Pfeil); Vergrösserung 330 ×.
Fig. 5: Ausschnitt aus dem Granulom mit Parasitenlarve (Pfeil) aus Fig. 4; Vergrösserung 330 ×.

1

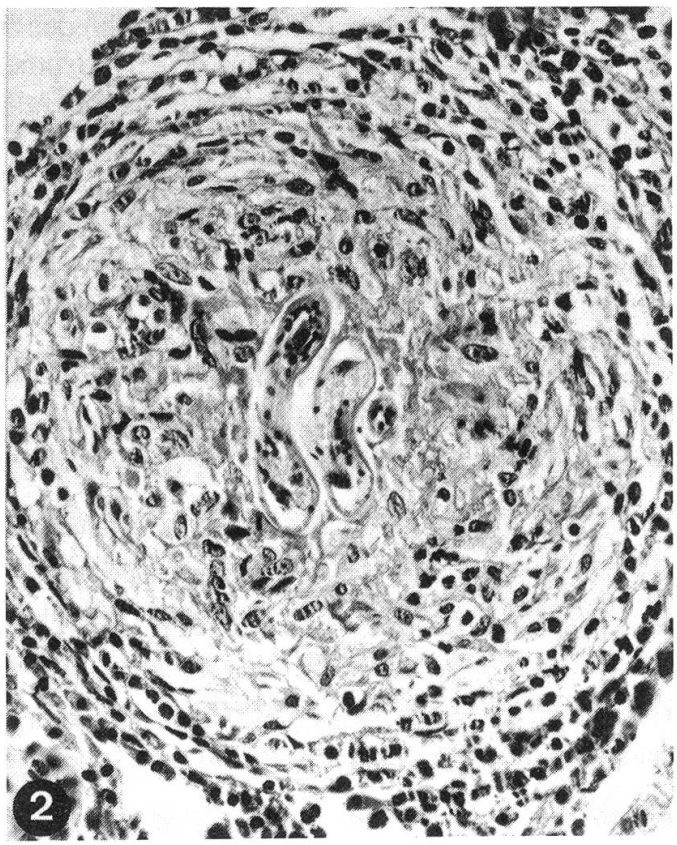
2

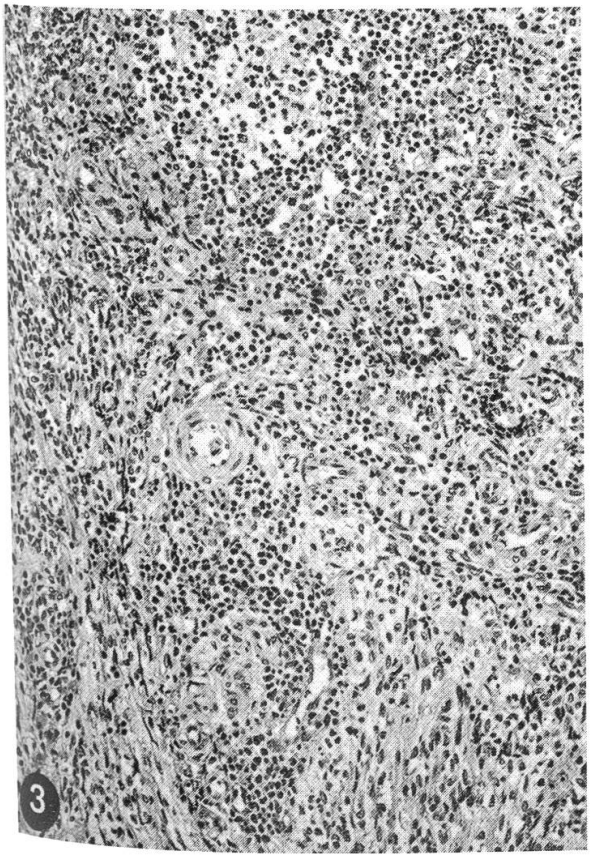
3

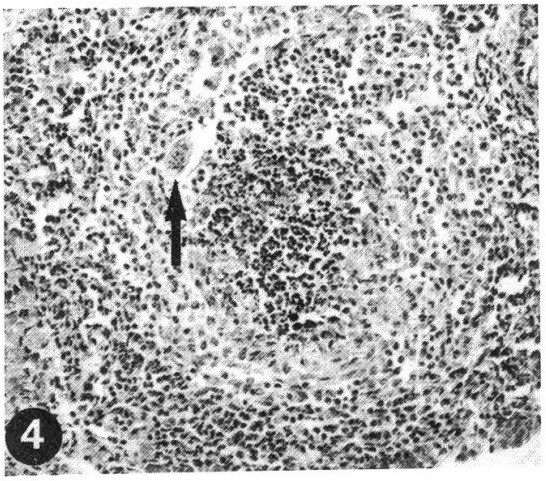
4

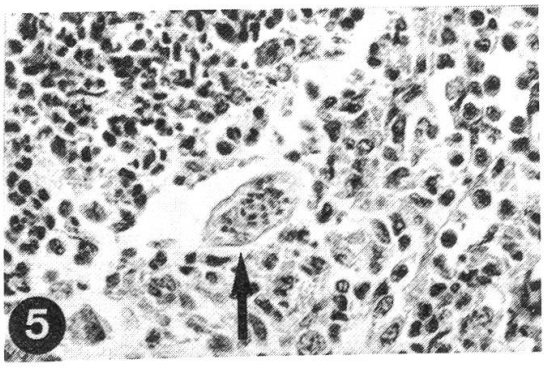
5

Hypophyse betroffen waren [3, 6]. Verschiedentlich handelte es sich dabei um Zufallsbefunde [2, 4, 5, 7], doch sind klinische Syndrome bekannt: Blindheit infolge Befalls der Retina [7], Polydipsie und Polyurie infolge Befalls von Hypothalamus und Neurohypophyse [3, 6]. Im vorliegenden Fall gelang es, die Diagnose eines Diabetes insipidus centralis mittels ADH-Test bereits klinisch zu sichern. Aetiologie und Pathogenese klärten sich anhand der korrelierenden morphologischen Befunde: Die granulomatöse Entzündung in der Neurohypophyse beeinträchtigte wegen Gewebszerstörung die Freisetzung von ADH und damit die Wasserrückresorption in den distalen Nierentubuli.

Zusammenfassung

Verirrte Askaridenlarven bewirkten eine granulomatöse Entzündung in der Neurohypophyse eines jungen Hundes mit nachfolgendem, klinisch abgesichertem Diabetes insipidus centralis.

Résumé

Un diabète insipide central cliniquement démontré est causé par des lésions inflammatoires de la neurohypophyse, induites par larva migrans chez un jeune chien.

Riassunto

Lesioni infiammatorie della neuroipofisi dovute a larva migrans sono la causa di diabete insipido centrale clinicamente accertato in un giovane cane.

Summary

Larva migrans caused inflammatory lesions in the neurohypophysis of a young dog and as consequence diabetes insipidus. The disease was clinically ascertained.

Literaturverzeichnis

[1] *Boch J.; Supperer R.:* Veterinärparasitologie. Verlag Paul Parey, 1977, S. 386. – [2] *Griesemer R.A.; Gibson J.P.; Elsasser D.S.:* Congenital Ascariasis in Gnotobiotic Dogs. J.A.V.M.A. *143,* 962–964 (1963). – [3] *Liebermann L.L., Kircher C.H., Lein D.H.:* Polyuria and Polydipsia Associated with Pituitary Visceral Larva Migrans in a Dog. J.A.A.H.A. *15,* 237–239 (1979). – [4] *Magnusson G.:* Visceral Larva Migrans in Dogs. Z. Versuchstierk. *12,* 44–57 (1970). – [5] *Oboussier H.:* Nematodenlarven in der Hypophyse. Zoologischer Anzeiger, *136,* 81–89 (1941). – [6] *Richards M.A.; Sloper J.C.:* Hypothalamic Involvement by «Visceral» Larva Migrans in a Dog Suffering from Diabetes insipidus. Vet. Record, *76,* 449–451 (1964). – [7] *Rubin L.F., Saunders L.Z.:* Intraocular Larva Migrans in Dogs. Path. Vet., *2.* 566–573 (1965).

Manuskripteingang: 23. Juni 1986