Osservazioni Anatomo-Cliniche sull'Ipervitaminosi-A Dietetica Cronica del Gatto

Autor(en): **Cammarata, Gl. / Faravelli, G. / Mantelli, F.**

Objekttyp: **Article**

Zeitschrift: **Schweizer Archiv für Tierheilkunde SAT : die Fachzeitschrift für Tierärztinnen und Tierärzte = Archives Suisses de Médecine Vétérinaire ASMV : la revue professionnelle des vétérinaires**

Band (Jahr): **125 (1983)**

PDF erstellt am: **30.04.2024**

Persistenter Link: https://doi.org/10.5169/seals-588107

Nutzungsbedingungen

Die ETH-Bibliothek ist Anbieterin der digitalisierten Zeitschriften. Sie besitzt keine Urheberrechte an den Inhalten der Zeitschriften. Die Rechte liegen in der Regel bei den Herausgebern.
Die auf der Plattform e-periodica veröffentlichten Dokumente stehen für nicht-kommerzielle Zwecke in Lehre und Forschung sowie für die private Nutzung frei zur Verfügung. Einzelne Dateien oder Ausdrucke aus diesem Angebot können zusammen mit diesen Nutzungsbedingungen und den korrekten Herkunftsbezeichnungen weitergegeben werden.
Das Veröffentlichen von Bildern in Print- und Online-Publikationen ist nur mit vorheriger Genehmigung der Rechteinhaber erlaubt. Die systematische Speicherung von Teilen des elektronischen Angebots auf anderen Servern bedarf ebenfalls des schriftlichen Einverständnisses der Rechteinhaber.

Haftungsausschluss

Alle Angaben erfolgen ohne Gewähr für Vollständigkeit oder Richtigkeit. Es wird keine Haftung übernommen für Schäden durch die Verwendung von Informationen aus diesem Online-Angebot oder durch das Fehlen von Informationen. Dies gilt auch für Inhalte Dritter, die über dieses Angebot zugänglich sind.

Ein Dienst der *ETH-Bibliothek*
ETH Zürich, Rämistrasse 101, 8092 Zürich, Schweiz, www.library.ethz.ch

http://www.e-periodica.ch

Schweiz. Arch. Tierheilk. *125*, 71–85, 1983

Istituto di Anatomia Patologica Veterinaria e Patologia Aviare[1] (Dir. Prof. G. Mandelli)
e Istituto di Patologia Speciale e Clinica Medica Veterinaria[2] (Dir. Prof. G. Vacirca) dell'Università di Milano

Osservazioni Anatomo-Cliniche sull'Ipervitaminosi-A Dietetica Cronica del Gatto

Cammarata G.[1], *Faravelli G.*[2], *Mantelli F.*[2]

Nel gatto adulto sono state ripetutamente segnalate alterazioni a carico dello scheletro, imputate ad intossicazione cronica, spontanea, da vitamina A [2, 5, 6, 16, 19, 20, 22, 25, 28, 32, 34, 35, 37, 39, 40, 43, 44, 45, 46, 51, 54].

Dette segnalazioni, le prime delle quali risalgono ad oltre 20 anni addietro, riguardano la messa in evidenza di alterazioni calcificanti ed ossificanti peri- e paraarticolari, di volta in volta interpretate e definite come «spondilosi cervicale deformante» [22], «osteoperiostite diffusa anchilosante» [9], «panartrite anchilosante» [5], «osteodistrofia del gatto adulto» [37], «spondilosi anchilopoietica» [39], «osteodistrofia fibrosa del gatto adulto» [34] e per lo più associate ad assunzione prolungata in elevata quantità di vitamina A con gli alimenti.

Tali alterazioni sono inoltre menzionate nei più recenti trattati di patologia generale ed anatomia patologica veterinaria [17, 33, 47, 48].

L'origine dell'ipervitaminosi A cronica del gatto adulto è stata concordemente individuata nell'impiego prevalente od esclusivo, nell'alimentazione degli animali, di fegato crudo, organo nel quale la vitamina in questione è normalmente presente in quantità elevate, anche se più o meno abbondanti, a seconda della specie animale di provenienza [25, 50].

In effetti, il quadro morboso descritto nel gatto appare molto simile a quello che è stato visto determinarsi in seguito a somministrazione cronica sperimentale di vitamina A in varie specie animali [8, 18, 27, 36, 38, 42, 52] ed in seguito ad iperdosaggi cronici occasionali nell'uomo [7, 21, 26, 29, 30, 49, 53].

Secondo alcuni Autori il fatto che nel gatto la somministrazione prolungata di fegato o di vitamina A, in assenza di squilibri del rapporto Calcio-Fosforo, produca la comparsa di alterazioni scheletriche pressocchè sovrapponibili, dimostrerebbe in modo conclusivo la responsabilità di questa vitamina nel determinare la malattia [15].

Ciò nondimeno al fegato verrebbe riconosciuta una «tossicità» più intensa in confronto alla vitamina A da sola [42].

Per quanto concerne la distribuzione geografica della forma morbosa in oggetto, la bibliografia citata riguarda segnalazioni di casi in America latina (Uruguay [16],

---

[1] Indirizzo: Università di Milano, Facoltà di Medicina Veterinaria, Via Celoria, 10, I–20133 Milano

Argentina [41]), negli Stati Uniti [33], in Australia [21, 36], in Sud Africa [25] e in Nuova Zelanda [40]. In Europa sono stati descritti casi in Gran Bretagna, Francia, Olanda, Germania, Austria e Belgio [1, 2, 5, 6, 18, 19, 22, 29, 30, 31, 35, 42, 45, 48].

Nel corso degli ultimi anni (dal 1976 al 1980) una forma del tutto analoga è stata segnalata anche in Italia [23, 24] e specialmente nella provincia di Milano. Tale forma di osteopatia del gatto, assimilabile a quella descritta dagli Autori sopracitati, è oggetto del presente studio.

Materiali e metodi

La nostra casistica comprende n. 35 gatti di razze diverse (n. 25 europei, n. 4 siamesi, n. 6 persiani) di età compresa tra 1 e 13 anni (media 5, 56) e nei quali sesso maschile e femminile erano pressocchè ugualmente rappresentati.

Gli animali sono stati sottoposti a visita medica secondo i normali schemi semiologici.

15 soggetti sono stati sottoposti a controlli ematochimici comprendenti: esame emocromocitometrico, velocità di eritrosedimentazione, azotemia (metodo dell'Aira), glicemia (metodo GOD-PAP-Boeringer), fosfatasi alcalina (metodo *Bessey et al.* 1946), tasso serico di calcio (metodo al blu di metil-timolo-Elvi) e Fosforo (test colorimetrico-Biochemia).

In tutti i soggetti è stato effettuato l'esame radiografico dello scheletro completo.

In 8 casi è stato possibile effettuare l'esame necroscopico. A complemento di quest'ultimo, campioni di fegato, reni, tiroide, paratiroidi, cuore, polmone e sistema nervoso centrale (encefalo e midollo spinale) sono stati fissati in formalina al 10% in soluzione isotonica, inclusi in paraffina, sezionati al microtomo, colorati con Ematossilina-Eosina ed esaminati al microscopio. L'esame macroscopico dello scheletro è stato completato su preparati allestiti per macerazione, mentre l'esame microscopico dello stesso è stato effettuato sia su sezioni istologiche ottenute per usura da osso secco, sia su sezioni ottenute al microtomo previa fissazione in formalina al 10% e decalcificazione in acido nitrico al 5% in soluzione acquosa. Per l'osservazione, le sezioni usurate sono state montate in acqua salata e glicerina, quelle decalcificate sono state trattate con le stesse tecniche di inclusione e colorazione sopra descritte per gli altri organi.

I casi sottoposti ad esame *post-mortem* riguardavano tutti animali deceduti spontaneamente o soppressi, ma sempre presentanti un quadro morboso molto avanzato.

Risultati

Quadro clinico e radiografico

Nella maggior parte dei casi (oltre il 60%) gli animali osservati sono stati condotti alla visita clinica in condizioni già gravi per lo stadio di sviluppo avanzato e per le estese localizzazioni della malattia.

Gli animali assumono allora posizioni e atteggiamenti direttamente dipendenti dalla sede delle lesioni e dai settori dell'apparato locomotore cointeressati nel processo morboso. Alcune di tali posizioni sono considerate caratteristiche in rapporto al fatto che certe localizzazioni osteoarticolari vengono riscontrate con notevole frequenza. Così è, ad esempio, per gli atteggiamenti cosiddetti «a canguro» od «a sfinge» conseguenti ad interessamento delle vertebre cervicali e delle articolazioni omero-radio-ulnari (Fig. 1). In altri casi l'atteggiamento è condizionato dalla completa immobilizzazione degli arti in posizione semiflessa.

Le nostre osservazioni in rapporto alla frequenza delle localizzazioni delle lesioni sono sintetizzate nella Fig. 2.

Quando è compromessa la mobilità delle vertebre cervicali è caratteristico, oltre la posizione rigida del collo e lo spostamento laterale dell'intero tronco per modificare il campo visivo, anche l'aspetto molto arruffato del pelo, perchè l'animale non riesce più a leccarsi regolarmente il mantello.

A seconda del grado di generalizzazione della malattia i gatti rimangono costantemente appoggiati su un fianco e sono solo in grado di trascinarsi penosamente, oppure riescono a camminare, ma con estrema difficoltà, servendosi delle articolazioni ancora mobili.

Gli animali ammalati tendono a consumare meno le unghie e questo può essere un sintomo assai precoce. Nei casi avanzati le unghie possono arrivare a penetrare nei polpastrelli causando ferite ed infezioni.

All'esame clinico si confermano i reperti di immobilizzazione articolare e si apprezza inoltre la presenza di tumefazioni dure in corrispondenza delle articolazioni degli arti.

In tutti i soggetti esaminati è presente una sintomatologia algica evidenziabile in risposta a stimolazioni palpatorie, talvolta anche lievi, in corrispondenza delle articolazioni interessate.

In qualche caso la sintomatologia dolorosa è il primo ed unico sintomo precedente la comparsa delle alterazioni scheletriche.

Nonostante le gravi lesioni scheletriche, gli animali continuano a nutrirsi più o meno regolarmente. In rapporto a quest'ultima osservazione va sottolineato quanto già noto in letteratura e cioè che l'articolazione temporo-mandibolare non è mai cointeressata, presentandosi regolarmente mobile e funzionante.

Nulla è clinicamente rilevabile a carico degli altri apparati, che conservano sufficientemente le proprie funzioni.

L'anamnesi, in tutti i casi, riferisce che l'alimentazione era prevalentemente od esclusivamente a base di fegato di bovino, di maiale o di pollo, crudo od appena scottato.

Per quanto concerne l'esame radiografico, nei soggetti più gravemente colpiti dall'osteopatia si rileva la costante presenza di esostosi a carico della colonna vertebrale cervicale, compresa l'articolazione atlanto-occipitale. Le stesse alterazioni si estendono spesso al primo tratto toracico e, in alcuni casi, fino al tratto lombare, con prevalente interessamento periarticolare (Fig. 3).

Possono inoltre comparire esostosi a carico dell'estremità prossimale delle costole, delle giunture costo-condrali, dello sterno nonchè a carico di una o entrambe le articolazioni omero-radio-ulnari, scapolo-omerali (Fig. 4), coxo-femorali, femoro-tibio-rotulee e piccole articolazioni degli arti (carpo, tarso, falangi).

Nei gatti colpiti dall'osteopatia in forma meno grave l'esame radiologico dello scheletro evidenzia lesioni più modeste con localizzazione ad una sola o poche articolazioni.

Controlli radiografici effettuati negli stadi iniziali della malattia, pur in presenza di evidente sintomatologia dolorosa, hanno dato esito negativo.

I principali dati ematologico-ematochimici rilevati su 15 soggetti presentanti quadri di malattia di diversa gravità sono riportati nelle tabelle nn. 1 e 2. Da queste

Tabella n° 1: Esame emocromocitometrico e indice di Katz effettuato su 15 gatti affetti da ipervitaminosi A (valori estremi e medie). (*)

Hb g%	Ht vol.%	GR $10^6/mm^3$	GB $10^3/mm^3$	formula leucocitaria N	L	E	B	M	IK
9,6–16,6 (12,58)	25–54 (40)	5,6–12,5 (8,4)	6,0–20,0 (11,6)	54–71 (61%)	25–39 (33%)	2–6 (4%)	1–3 (1%)	–	1–36 (10)

Tabella n° 2: Esami ematochimici effettuati su 15 gatti affetti da Ipervitaminosi A (valori estremi e medie). (*)

Azotemia g‰	Glicemia g‰	AP mU / ml	Calcio mg%	Fosforo mg%
0,128–0,720 (0,370)	0,40–0,96 (0,68)	13–32 (25)	6,6–12,5 (10,3)	3,38–7,6 (5,3)

(*) Hb = emoglobina; Ht = ematocrito; GR = globuli rossi; GB = globuli bianchi; IK = indice di Katz; AP = fosfatasi alcalina; N = neutrofili; L = linfociti; E = eosinofili; B = basofili; M = monociti.

non risultano significative deviazioni dalla norma per i parametri presi in considerazione.

Reperti anatomo-patologici

Gli animali sottoposti a necroscopia presentavano dimagramento, disidratazione ed evidente ipotrofia delle masse muscolari. Costanti e caratteristiche erano sempre le alterazioni scheletriche. Di riscontro non raro, anche se incostante, erano i reperti di steatosi renale ed epatica, nonchè di lieve splenomegalia, ma a volte non comparivano alterazioni macroscopiche di rilievo al di fuori dell'apparato locomotore.

L'esame dello scheletro dopo macerazione evidenziava anchilosi multiple delle quali, considerata la generalità dei casi osservati, si può dire che potevano interessare gran parte delle articolazioni, con particolare predilezione, nei riguardi della fre-

Fig. 1 Gatto adulto affetto da una grave forma di ipervitaminosi A cronica di origine alimentare. Atteggiamento caratteristico conseguente ad irrigidimento della colonna vertebrale cervico-toracica.

Fig. 2 Localizzazioni delle esostosi.

Fig. 3 Gatto adulto. Esame radiografico in proiezione laterale di colonna vertebrale cervicale e toracica e di articolazione scapolo-omerale. Lungo tutto il tratto cervicale e nel primo tratto toracico le vertebre appaiono fuse tra loro e soprattutto unite ventralmente da ponti ossei radiopachi. Voluminosi «manicotti» dello stesso tipo si riscontrano attorno all'articolazione scapolo-omerale.

Fig. 4 Gatto adulto. Esame radiografico in proiezione laterale di articolazione scapolo-omerale ed omero-radio-ulnare. Masse radiopache di diversa densità sono disposte attorno alle articolazioni suddette. Gli spazi articolari appaiono ben evidenti per quasi tutto il loro sviluppo.



1

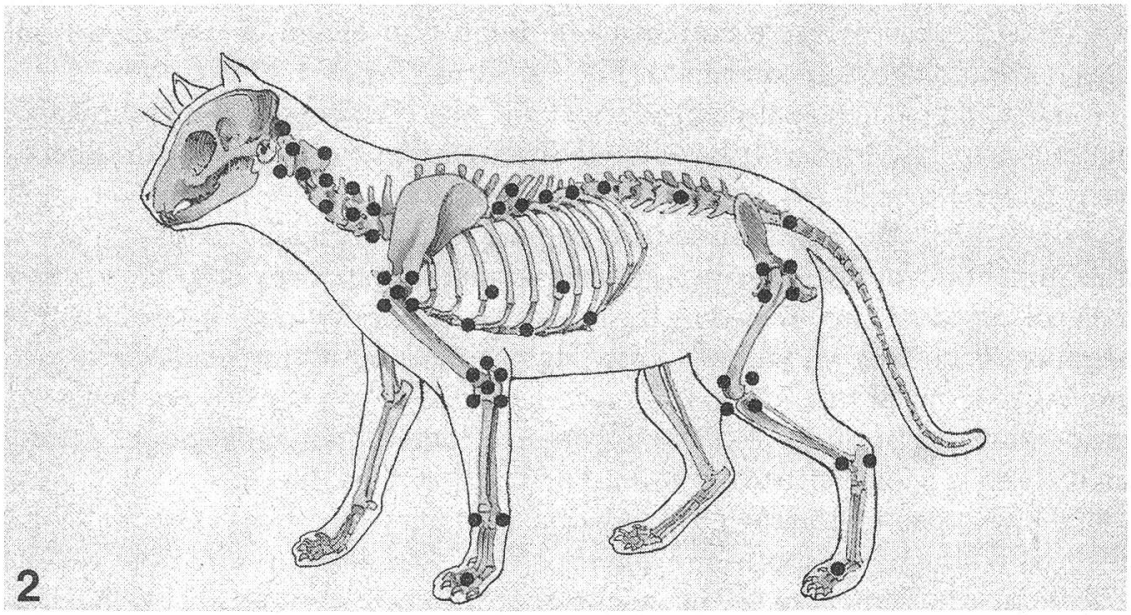

2

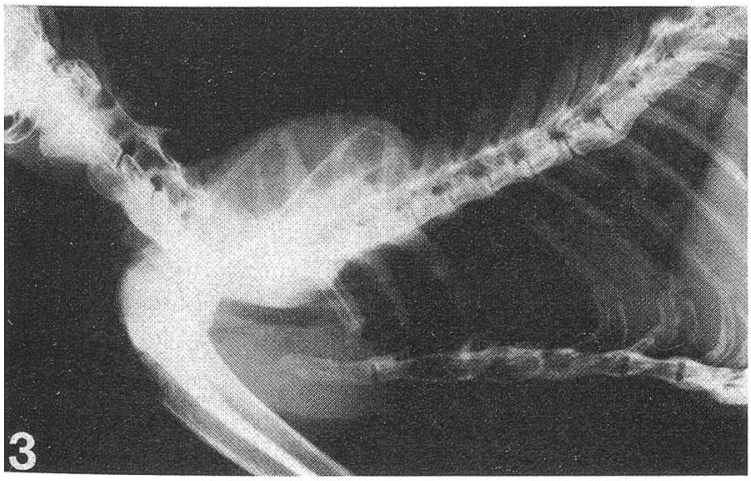

3

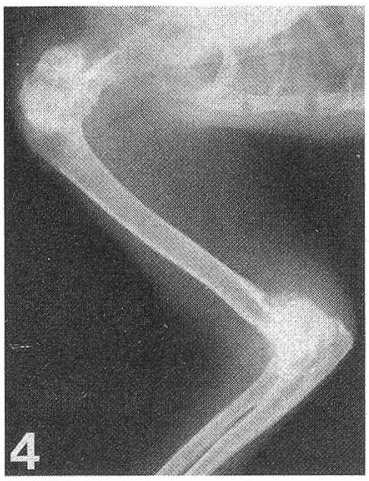

4

quenza, per quelle atlanto-occipitale, intervertebrali della colonna cervico-toracica, costo-vertebrali e sterno-costali (Fig. 5 e 6).

Relativamente meno frequenti apparivano le localizzazioni scapolo-omerale e omero-radio-ulnare (Fig. 8), nonchè coxofemorali, femoro-tibio-rotulea (Fig. 9), carpiche e tarsiche (Fig. 10). Più raramente colpite risultavano le articolazioni intervertebrali della colonna lombo-sacrale e quelle interfalangee. Indenni erano sempre le articolazioni intervertebrali coccigee, l'articolazione temporo-mandibolare nonchè le sinartrosi craniche e alveolo-dentarie.

In particolare, a carico dei tratti di colonna vertebrale colpiti, appariva chiaro che la rigida saldatura tra le vertebre era conseguente ad una ossificazione dei legamenti capsulari, del legamento longitudinale ventrale (Fig. 5, 7, 11), nonchè spesso dei legamenti interlaminari. Oltre all'ossificazione di detti legamenti, si notavano spesso voluminose apposizioni di tessuto osseo spugnoso talora compartecipanti alla saldatura di più vertebre contigue. Si conservavano invece relativamente normali sia i dischi intervertebrali che le superfici articolari (Fig. 7, 11). Anche il lume del canale vertebrale non presentava apprezzabili variazioni di calibro nè gravi deviazioni.

I fori intervertebrali erano per la maggior parte ampiamente pervi, ma nei tratti di colonna più gravemente e cronicamente interessati alcuni di essi apparivano alquanto ristretti dall'osso neoformato (Fig. 5a, 5c, 6a, 7a).

Non di rado le anchilosi si estendevano alle articolazioni costo-vertebrali e costo-sternali, nonchè ai rispettivi legamenti ed altrettanto può dirsi nei riguardi delle sternebre (Fig. 5c, 6a, 6c).

Le coste, oltre che immobilizzate, erano in parte assottigliate ed in parte vistosamente aumentate di spessore per la formazione, in rapporto colla loro superficie esterna, di un involucro di nuovo tessuto osseo. L'apposizione di osso neoformato proseguiva anche lungo il segmento cartilagineo delle coste fino al suo inserirsi sullo sterno. All'interno di tale manicotto osseo la cartilagine si conservava normale, non essendo coinvolta in alcun processo di ossificazione o di calcificazione. Altrettanto indenni erano le superfici articolari costo-condrali (Fig. 6a, 6b).

Anche a carico dello scheletro degli arti si reperivano spesso vistose neoformazioni di osso spugnoso, soprattuto in corrispondenza delle articolazioni del gomito (Fig. 8) e del ginocchio (Fig. 9), ma anche di quelle scapolo-omerali (Fig. 8) e coxofemorali. Alterazioni simili erano inoltre frequenti a livello di carpo e metacarpo, tarso e metatarso (Fig. 10), nonchè, sia pure in misura molto minore, delle rispettive fa-

---

Fig. 5 Preparati per macerazione di rachide cervico-toracico. Saldature ossee intervertebrali per ossificazioni legamentose: a) – superficie ventrale, b) – superficie dorsale, c) – cranio e colonna cervico-toracica anchilosati nella caratteristica posizione «a sfinge».

Fig. 6 Preparati per macerazione di gabbia toracica: a) – marcati fenomeni di ossificazione attorno alle coste ed alle sternebre, b) – ossificazione a manicotto attorno ai prolungamenti cartilaginei delle coste: la cartilagine non appare ossificata (freccia), c) – saldatura di sternebre ed inserzioni condro-sternali.

Fig. 7 Preparato per macerazione di saldatura tra due vertebre lombari: a) – aspetto esterno, b) – sezione longitudinale ingrandita dei corpi vertebrali: è evidente la saldatura ossea ventrale; le superfici aticolari sono indenni.

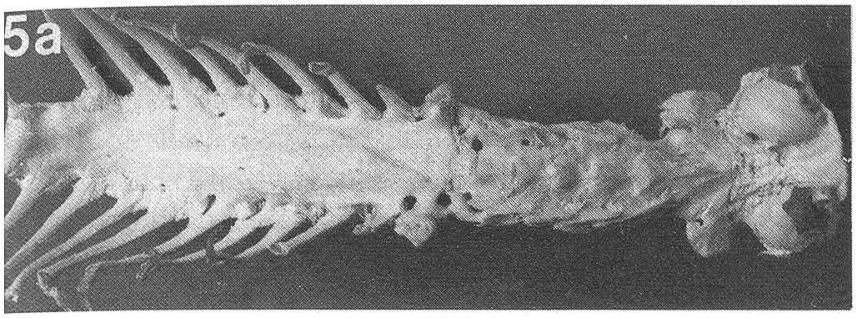
5a

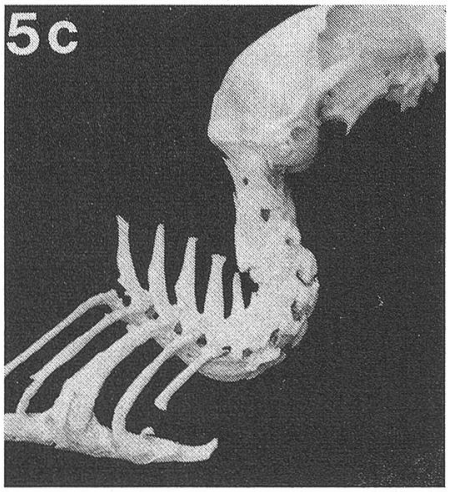
5c


5b

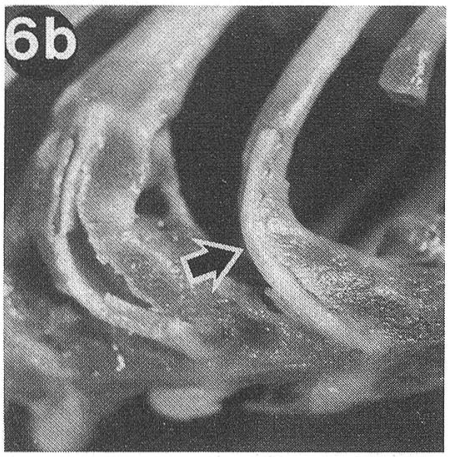
6b

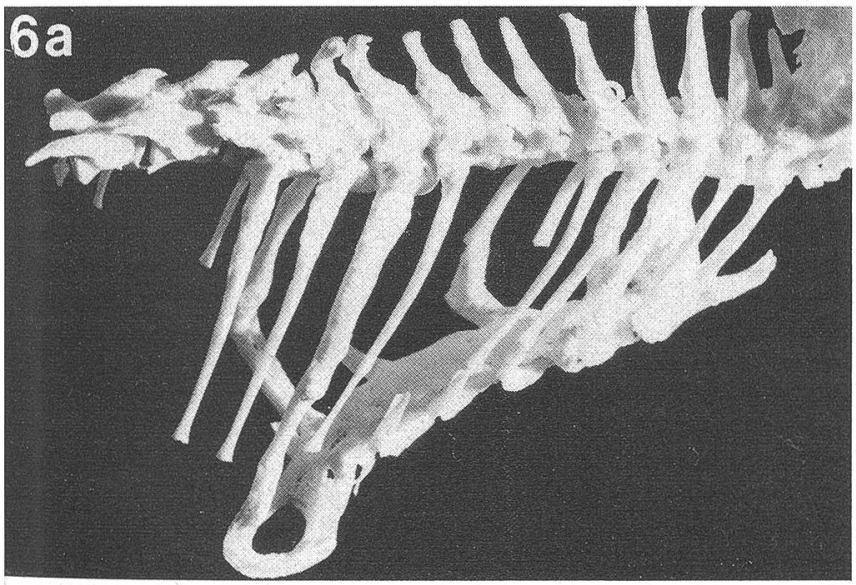
6a

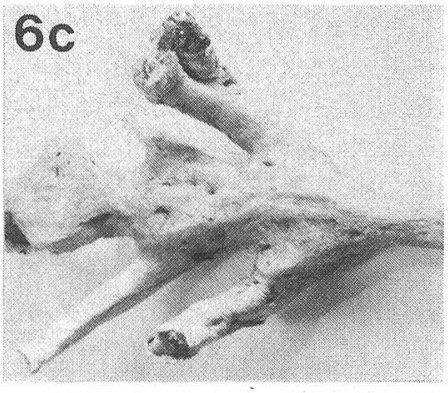
6c

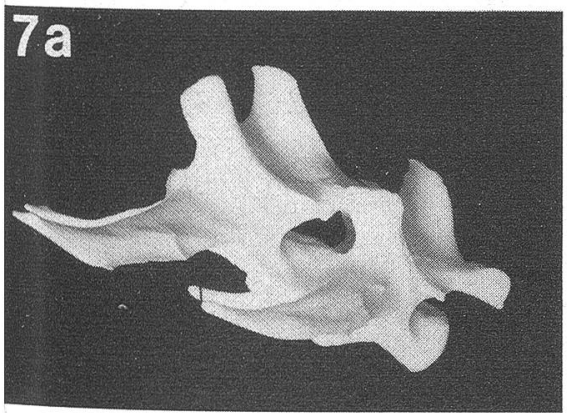
7a

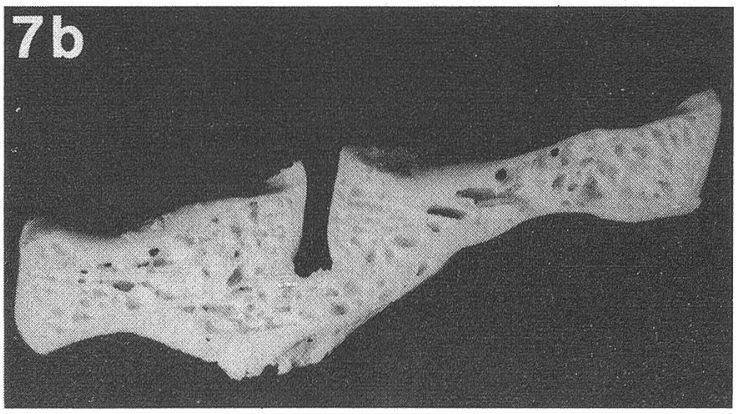
7b

langi. Anche in queste sedi, unitamente a fenomeni di neoformazione ossea periostale e di ossificazione di legamenti e capsule articolari, nonchè di inserzioni tendinee, si poteva notare l'assottigliamento di alcuni segmenti ossei (es. collo del femore). Il processo di ossificazione sembrava risparmiare i tendini forniti di guaine, i quali apparivano talvolta completamente sprofondati nell'osso spugnoso neoformato, come nel caso del legamento patellare (Fig. 9) e dei tendini estensori delle falangi. Nelle superfici articolari prevalevano generalmente aspetti di normalità (Fig. 7, 8, 9, 10). Solo raramente e secondariamente ad una immobilizzazione prolungata si poteva notare qualche accenno iniziale di anchilosi fibrosa od ossea intraarticolare.

L'esame microscopico delle parti scheletriche soggette ad anchilosi consentiva di dimostrare come la sostanza mineralizzata depositatasi in sede periarticolare fosse costituita inizialmente da un intreccio tridimensionale di grossolane trabecole, prive di struttura lamellare le cui lacune erano spesso occupate da residui di connettivo (Fig. 12a, 12b).

Successivamente, le trabecole mostravano la tendenza a riorganizzarsi in tessuto osseo spugnoso lamellare a partire dalle zone più periferiche mentre le lacune erano riempite da tessuto adiposo e non presentavano attività emopoietica (Fig. 12c, d, e, f). Si potevano cogliere in questo contesto aspetti di metaplasia ossea connettivale, di neoformazione di osso primario periostale e di iniziale rimaneggiamento dello stesso. I tendini ed i legamenti in metaplasia ossea tendevano invece ad organizzarsi in osso lamellare compatto, pressocchè indistinguibile, una volta giunto a maturazione, da quello della compatta delle ossa contigue (Fig. 11).

Nelle ossa assottigliate, ma anche in quelle macroscopicamente normali, erano frequentemente evidenziabili aree in cui le lacune osteocitarie apparivano considerevolmente ampliate e con contorni sfumati, verosimilmente per fenomeni osteolitici perisosteocitari (Fig. 13).

In qualche singolo caso, a carico delle superfici articolari è stata osservata la presenza di piccole cisti sottocondrali con pareti ossificate od in via di ossificazione

---

Fig. 8 Preparati per macerazione di scheletro di arto anteriore sinistro (faccia mediale) e di articolazione omero-radio-ulnare (sezione paramediana): pseudanchilosi per ossificazioni a manicotto di legamenti ed inserzioni periarticolari. Nella sezione si nota lo scarso interessamento delle superfici articolari.

Fig. 9 Preparato per macerazione di articolazione femoro-tibio-rotulea sinistra: a) – faccia mediale, b) – faccia laterale, c) – aspetto della sezione, (r) = rotula. Neoformazioni periarticolari a manicotto di osso spugnoso e metaplasia ossea di legamenti, inserzioni tendinee e capsula articolare. Profonda impronta, nell'osso neoformato, del legamento patellare (frecce), non coinvolto nell'ossificazione.

Fig. 10 Preparati per macerazione di tratto tarso-metatarsico sinistro: a) superficie dorsale, b) – sezione trasversale dei metatarsi: segmenti ossei conglobati da ossificazioni legamentose e neoformazioni periostali di osso grossolanamente spugnoso.

Fig. 11 Colonna vertebrale lombare: a) – preparato per macerazione (10×), b) – preparato per usura (30×): saldatura tra due vertebre con ossificazione del legamento longitudinale ventrale (frecce). La saldatura è formata da osso lamellare compatto perfettamente maturo. Il disco intervertebrale (d) appare in gran parte conservato.

(Fig. 14). Quest'ultimo reperto è stato comunque notato solo nei casi più cronici nelle maggiori articolazioni delle estremità, talvolta in concomitanza a fenomeni di metaplasia delle cartilagini articolari.

All'esame istologico del fegato sono stati non di rado riscontrati aspetti degenerativi cellulari da torbido-vacuolari a steatosici, più o meno diffusi, talora in presenza di accumuli di cromolipoidi (pigmento ceroide).

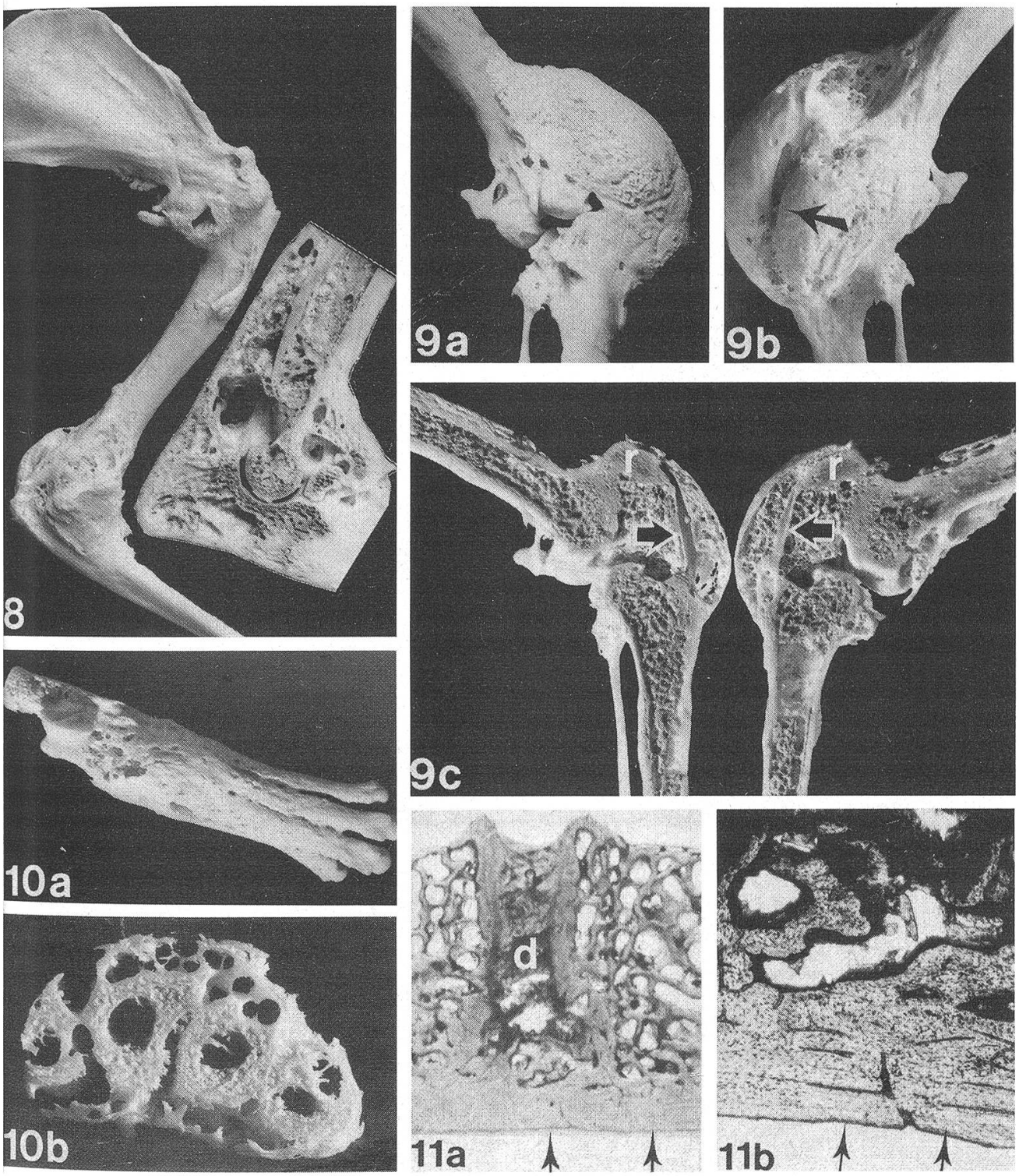

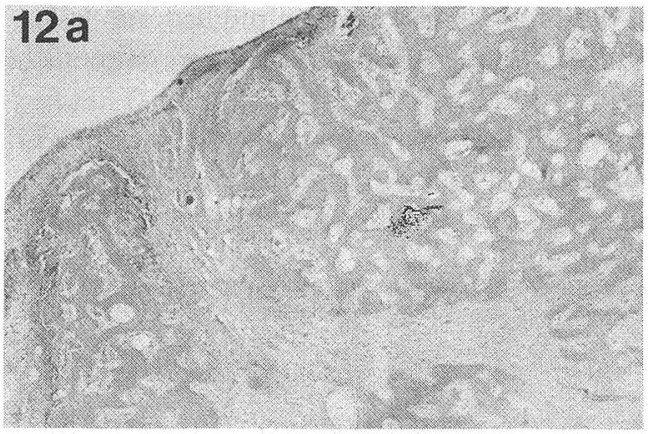
12a

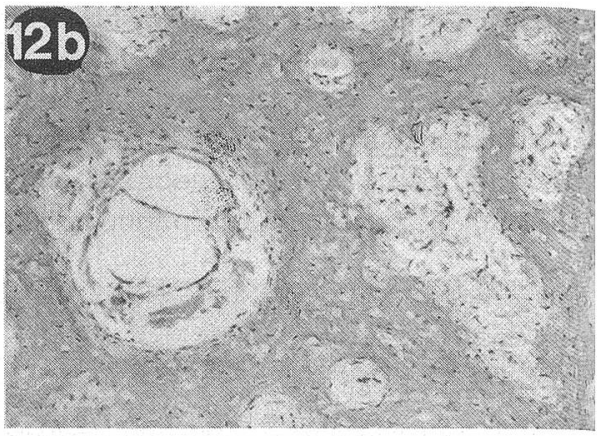
12b

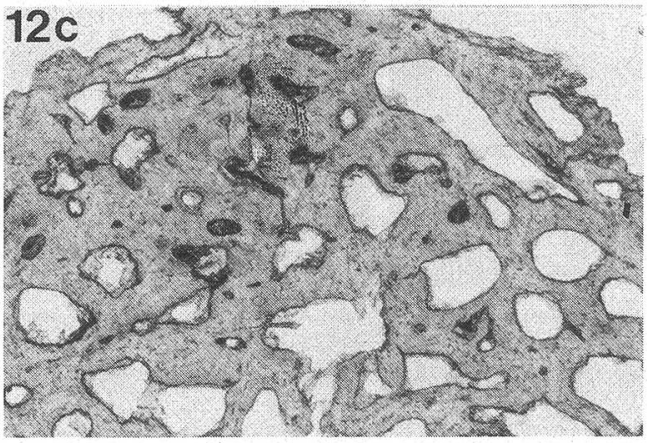
12c

12d

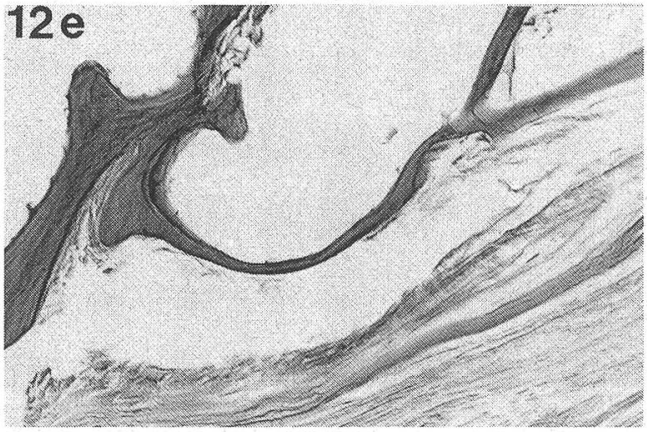
12e

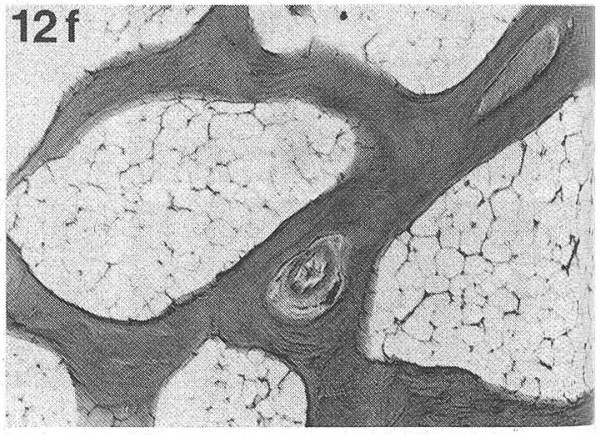
12f

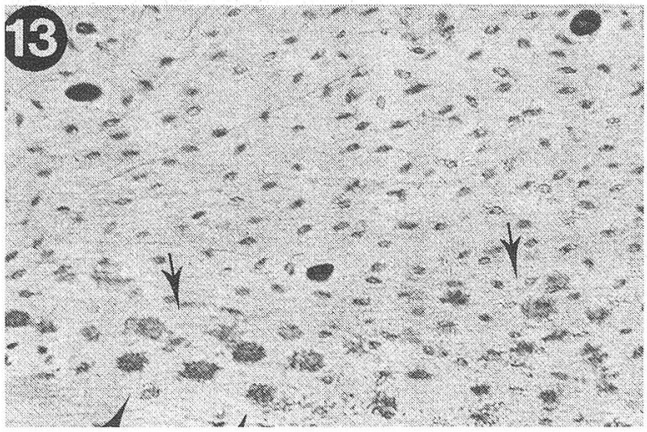
13

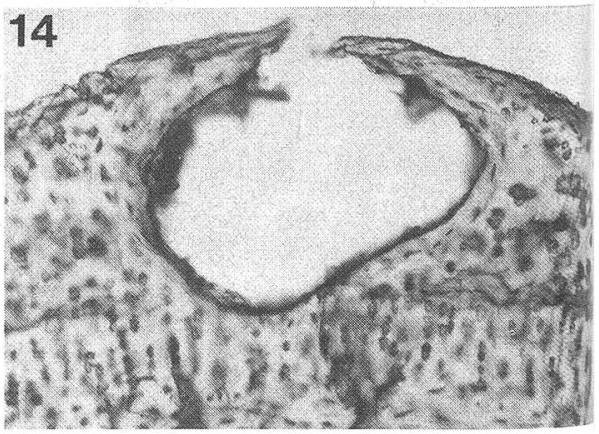
14

Solo occasionalmente è stato possibile osservare una iperplasia paratiroidea, peraltro di entità non rimarchevole.

Altrettanto saltuariamente sono stati notati, a carico del midollo spinale, qualche fenomeno regressivo neuronale, accompagnato da reperti di satellitosi od anche neuronofagia ed, in qualche radice nervosa spinale, aspetti di iniziale fibrosi dell'endonervio.

Discussione

Il numero dei casi che è stato dato di osservare e diagnosticare indica chiaramente che, sebbene la malattia risulti poco segnalata in Italia [23, 24], essa non solo è presente, ma si può definire non rara.

Ai fini della diagnosi è sempre risultata fondamentale l'anamnesi: infatti, tutti gli animali ammalati risultavano nutriti prevalentemente od esclusivamente con fegato crudo o poco cotto.

Quest'ultima constatazione convalida tra l'altro l'ipotesi di una osteo-distrofia di origine alimentare e concorda con quanto precedentemente rilevato da altri Autori.

Il fatto che la malattia sia stata riprodotta per mezzo della somministrazione prolungata di vitamina A [9, 10, 12, 13, 14, 15, 37, 38] ha indotto ad attribuire all'elevato contenuto epatico in tale vitamina la causa di questo processo morboso.

A questo proposito ed in relazione all'importanza delle quantità di fegato assunte con la dieta nel determinare l'insorgenza della sindrome da ipervitaminosi A sono tuttavia da tenere presenti alcune considerazioni.

La vitamina A è abbastanza stabile al calore (le perdite dovute alla cottura sono state valutate intorno al 15%), mentre invece è più sensibile all'ossidazione, specie in presenza di luce. In ogni caso, pur tenuto conto delle oscillazioni cui può essere soggetto il tenore in vitamina A del fegato in rapporto alla temperatura, al tempo, alle modalità del trattamento termico subito, le perdite non sembrano tali da ridurre entro livelli di sicurezza le aliquote di vitamina A ingerite con il viscere in questione, anche se cotto.

Riteniamo pertanto giustificata l'ipotesi già avanzata da *Seawright et al.* [88] che nel fegato crudo sia presente un fattore capace di esaltare le proprietà «tossiche»

Fig. 12 Neoformazione di tessuto osseo spugnoso in sede paraarticolare: a) – preparato decalcificato, Ematossilina Eosina, 30×: area di ossificazione relativamente recente, non lamellare, inframezzata da fasci di tessuto connettivo fibroso; b) – particolare della precedente, 125×: le lacune dell'osso spugnoso contengono residui di tessuto connettivale; c) – preparato per usura, 125×, d) – preparato per usura, 300×, e) – preparato decalcificato, Ematossilina Eosina, 300×: tessuto osseo neoformato, più maturo del precedente e nel quale è visibile una più o meno regolare organizzazione lamellare; f) – preparato decalcificato, Ematossilina Eosina, 300×: tessuto adiposo sprovvisto di attività ematopoietica, contenuto in lacune di osso spugnoso, lamellare, neoformato.

Fig. 13 Preparato per usura di costa macroscopicamente normale, 125×: si notano, nella compatta, lacune osteocitarie ampliate, a contorni dissolventi (frecce).

Fig. 14 Preparato per usura di articolazione omero-ulnare, 125×: cisti sottocondrale con pareti in via di ossificazione.

della vitamina A e saremmo anche indotti a pensare che un tale fattore possa essere termolabile.

Giova inoltre ricordare, come rilevato da *Pobisch* [35], che l'apporto alimentare della vitamina A può variare notevolmente utilizzando fegati provenienti da specie animali diverse.

I dati anamnestici raccolti su molte centinaia di gatti visitati solo ambulatoriamente durante lo svolgimento delle presenti ricerche hanno consentito inoltre di stabilire che la malattia non si manifesta in tutti i soggetti alimentati con fegato.

Se ne può dedurre che, nell'insorgenza della cosiddetta sindrome da ipervitaminosi A, giocano anche fattori predisponenti individuali, che verosimilmente interagiscono coi fattori alimentari.

Per quanto riguarda la sintomatologia da noi rilevata alla visita clinica, questa coincide largamente con le alterazioni descritte da altri Autori. Tuttavia, è parsa notevole l'importanza del sintomo dolore nella caretterizzazione del quadro clinico e nello stesso decorso della malattia.

Questo ultimo sintomo è sembrato infatti almeno in parte indipendente dall'entità delle alterazioni scheletriche in quanto esso poteva comparire assai precocemente, anche prima che queste fossero clinicamente rilevabili in forma tipica. Inoltre il dolore è stato visto regredire gradualmente dopo sospensione dell'alimentazione a base di fegato, pur persistendo immodificate all'esame radiografico le lesioni osteoarticolari già manifestamente avanzate.

Quanto sopra sembra confermato dal fatto che animali apparentemente immobilizzati o con vistosi disturbi locomotori, dopo sospensione dell'alimentazione a base di fegato riacquistano parzialmente la capacità di movimento, così da far pensare che la deambulazione alterata sia conseguenza del dolore non meno che dell'anchilosi, specialmente nel decorso non troppo avanzato della malattia.

Per quanto concerne la localizzazione delle lesioni scheletriche si è notato che negli animali di età più avanzata tendono a trovarsi alterazioni osteoarticolari distribuite in ogni settore dello scheletro. Ciò probabilmente in rapporto al fatto che gli animali più vecchi costituiscono anche i casi di più cronica «intossicazione». Questo comportamento fa pensare che in effetti la malattia abbia carattere sistemico e progressivo, sia pure con alterazioni iniziali più frequenti a carico di taluni distretti scheletrici.

Circa il motivo della prevalenza delle localizzazioni alla colonna cervico-toracica ed alle articolazioni omero-radio-ulnari, non è dato fornire una spiegazione esauriente. Resta solo l'ipotesi già formulata da *Seawright ed English* [2, 36] che all'origine delle prime alterazioni possano essere stimoli di natura microtraumatica.

Per quanto concerne le lesioni regressive riscontrate nel fegato, non è stato possibile chiarire se le alterazioni scheletriche fossero o meno precedute da un danno epatico. Infatti, nel complesso dei casi osservati, le suddette alterazioni non sono apparse regolarmente correlabili: si è avuta piuttosto l'impressione che, in generale, i reperti patologici epatici potessero essere indipendenti o fors'anche secondari ad una prolungata compromissione delle condizioni generali nei casi di malattia più cronici, quali quelli sottoposti a necroscopia.

L'ipervitaminosi A sembrerebbe pertanto determinare direttamente una accentuata tendenza alla metaplasia ossea del periostio e del tessuto connettivo fibroso, specialmente periarticolare, con conseguente sviluppo delle lesioni scheletriche descritte.

Senz'altro dipendenti da fenomeni compressivi ad opera dell'osso neoformato, ma comunque sempre lievi e tardive sono le lesioni nervose e specialmente quelle a carico dei nervi spinali.

L'iperplasia paratiroidea, quando presente e specialmente in quanto associata a fenomeni di osteolisi, appare anch'essa verosimilmente secondaria, in relazione alla maggiore necessità di secrezione di paratormone per mantenere l'omeostasi del calcio ematico in presenza di ingenti ed abnormi fenomeni di calcificazione ed ossificazione.

Terapia

A prescindere dai casi in cui per la gravità delle alterazioni presenti e per la precisa volontà dei proprietari si è dovuto procedere all'eutanasia degli animali colpiti, le norme di intervento terapeutico erano basate prima di tutto sulla eliminazione del fegato dalla dieta.

Per abituare i gatti più restii alla nuova alimentazione abbiamo somministrato anabolizzanti, vitamine del complesso B e, in alcuni casi, piccole dosi di cortisone.

La sospensione del fegato dalla dieta porta a rapido miglioramento già dopo 1–3 settimane. Gli animali riacquistano vivacità, l'appetito aumenta con conseguente incremento ponderale, l'andatura si fa più spedita, anche se permangono alterazioni nella stazione e nella deambulazione conseguenti alle lesioni scheletriche, le quali però non progrediscono più o addirittura subiscono un lieve e lento processo di regressione.

Nei soggetti con limitate alterazioni radiologiche scompare anche ogni segno di zoppia.

Non abbiamo notato alcun miglioramento senza sospendere l'alimentazione con fegato e somministrando invece preparati antiinfiammatori e antidolorifici. Tali preparati portano solo alla remissione passeggera della sintomatologia dolorosa, ma non arrestano il decorso della malattia. Infatti tre animali, benchè trattati per circa un anno con tali prodotti, hanno mostrato un graduale peggioramento delle condizioni generali e sono infine deceduti per infezioni intercorrenti.

Riassunto

Sono descritte le osservazioni cliniche effettuate su 35 gatti affetti da forme spontanee di ipervitaminosi A cronica di origine alimentare (dieta esclusivamente basata su fegato crudo). In 8 di tali casi, sono descritte le lesioni anatomo patologiche ed istologiche riscontrate alla necroscopia degli animali venuti a morte, con particolare riferimento alle alterazioni scheletriche. Viene discussa l'eziopatogenesi della malattia e la natura della sintomatologia dolorifica che l'accompagna. Sono riferite le osservazioni personali relative alla terapia e alla prognosi.

Zusammenfassung

Es werden die klinischen Beobachtungen an 35 Katzen mit spontaner, chronischer, alimentär bedingter (ausschliessliche Leberfütterung) A-Hypervitaminose geschildert. Für 8 dieser Fälle werden die Sektionsresultate der verstorbenen Tiere und die histologischen Veränderungen, insbesondere jene des Skelettes, vorgestellt. Die Aetiopathogenese der Krankheit und der Charakter der ausgesprochen schmerzbetonten Symptomatologie werden diskutiert, und die eigenen Erfahrungen hinsichtlich Behandlung und Prognose dargelegt.

Résumé

On rapporte ici les observations cliniques faites sur 35 chats souffrant d'une hypervitaminose A spontanée et chronique, due à une nourriture exclusivement basée sur du foie. Pour 8 de ces cas, on présente le rapport d'autopsie et les modifications histologiques survenues en particulier au niveau du squelette. La pathogénèse étiologique de la maladie ainsi que sa symptomatologie, dont le caractère dominant est la douleur, sont discutées ici; les auteurs exposent leurs propres expériences en ce qui concerne la thérapie et le pronostic.

Summary

An account is given of the clinical observations on 35 cats suffering from spontaneous chronic A-hypervitaminosis of alimentary origin (diet based exclusively on raw liver). In 8 cases the results are given of the dissections carried out when the animals died and attention is drawn to the histological changes, particularly those of the skeleton. The aetiopathogenesis of the disease and the nature of its accompanying painful symptomatology are discussed. Reference is made to personal observations with regard to treatment and prognosis.

Bibliografia

[1] *Baker J.R. e Hughes J.B.:* A case of deforming cervical spondylosis in a cat associated with a diet rich in liver. Vet. Rec. *83*: 44–45, 1968. – [2] *Banks P.N.:* Proliferative exostoses in the region of joints in cats. J. small Anim. Pract., *8*: 650, 1967. – [3] *Bennet D.:* Nutrition and bone disease in the dog and cat. Vet. Rec. *98*: (16), 313–320, 1976. – [4] *Bessey O.A., Lowry O.H. e Brock M.Y.:* A method for the rapid determination of alcaline phosphatase with 5 millimeters cubic of serum. J. Biol. Chem., *164*: 321–329, 1946. – [5] *Bordet N.:* An. Comp.: *209*, 1968 (citato da *Pobisch e Onderscherka*). – [6] *Bruyère P.:* Spondylose cervicale déformante ou hypervitaminose A chronique chez le chat adulte nourri de foie de bœuf cru. Ann. Méd. Vét. *115*: 1, 1971. – [7] *Caffey J.:* Chronic poisoning due to excess vitamin A. Am. J. Roentgenol. radium Ther. Nucl. Med. *65*: 12–26, 1951. – [8] *Cho D.Y., Frey R.A., Guffy M.M e Leipold H.W.:* Hypervitaminosis A in the dog. Am. J. Vet. Res. *36*: 1597–1603, 1975. – [9] *Clark L.:* The effect of excess vitamin A on longbone growth in kittens. J. Comp. Path. *80*: 625–634, 1970. – [10] *Clark L.:* Mid-diaphyseal bone turnover during and after vitamin A toxicosis in kittens. J. Comp. Path. *81*: 365–371, 1971. – [11] *Clark L.:* Hypervitaminosis A: a review. Australian Vet. J. *47*: 568–571, 1971. – [12] *Clark L.:* Growth rates of epiphysical plates in normal kittens and kittens fed excess vitamin A. J. Comp. Path.: *83*: 447, 1973. – [13] *Clark L. e Seawright A.A.:* Skeletal abnormalities in the hindlimbs of young cats as a result of hypervitaminosis A. Nature *217*: 1174–1176, 1968. – [14] *Clark L., Seawright A. e Gartner R.J.W.:* Longbone abnormalities in kittens following vitamin A administration. J. Comp. Path. *80*: 113–121, 1970. – [15] *Clark L., Seawright A.A. e Hrdlicka J.:* Exostoses in hypervitaminotic A cats with optimal calcium-phosphorus intakes. J. Small Anim. Pract. *11*: 553–561, 1970. – [16] *Christi G.A.:* Ann. Fac. Vet. Montevideo 6: *95*, 1957 (citato da *Seawright, English e Gartner*). – [17] *Dahme E. e Weiss E.:* Grundriss der speziellen pathologischen Anatomie der Haustiere. 2. Aufl. Stuttgart, Enke, 1978. – [18] *Davies A.W. e Moore T.:* The distribution of vitamin A in the organs of the normal and avitaminotic rat. Biochem. J. *281*: 288–295, 1934. – [19] *Denninger E. e Denninger F.J.:* Eine besondere Form der A-Hypervitaminose bei der Katze. Tierärztl. Praxis *4*: 511–513, 1976. – [20] *De Vries*

H.W., Aalfs R.H.G. e Goedegebuure S.A.: Chronische vitamine A intoxicatie bij de kat. Tijdschr. Diergeneesk. *99*: 6, 1974. – [21] *Dickey L.B. e Bradley E.J.:* Hypervitaminosis A: A case report. Stanford Med. Bull. *6:* 345, 1948. – [22] *English P.B. e Seawright A.A.:* Deforming cervical spondylosis of the cat. Austr. vet. J. *40*: 376–381, 1964. – [23] *Faravelli G., Cammarata G., Mantelli F.:* Osservazioni sulla ipervitaminosi A cronica nel gatto. Atti Sisvet, *32*: 300, 1978. – [24] *Faravelli G., Cammarata G., Grossi P., Morpurgo C.V.:* Modello di dolore cronico nel gatto alimentato con fegato crudo. Il dolore, *1*: 257–261, 1979. – [25] *Fry P.D.:* Cervical spondylosis in the cat. J. Small Anim. Pract. *9*: 59–61, 1968. – [26] *Gerber A., Raab A.P. e Sobel A.E.:* Vitamin A poisoning in adults with description of a case. Am. J. Med. *16*: 729–745, 1954. – [27] *Grey R.M., Nielsen S.W., Rousseau J.E. Jr., Calhoun M.C. e Eaton H.D.:* Pathology of Skull, Radius and Rib in Hypervitaminosis A of young calves. Pathol. Vet. *2*: 446–467, 1965. – [28] *Jackson D.F.:* Nutritional requirements of cats with special reference to the skeleton. J.S. Afr. vet. med. Ass. *39*: 18, 1968. – [29] *Josephs H.W.:* Hypervitaminosis A and Carotenemia. Am. J. Dis. Child *67*: 33–43, 1944. – [30] *Knudson A.G. e Rothman P.E.:* Hypervitaminosis A. Am. J. Dis. Child *85*: 316–334, 1953. – [31] *Lebeau P.:* Traité de pharmacie chimique. 4ème Ed. Masson et Cie Ed., Paris, 1955–56, Tome III, pag. 2006–2007. – [32] *Lucke V.M., Baskerville A., Bardgett R.L., Mann P.G.H. e Thompson S.Y.:* Cervical Spondylosis in a Cat. Vet. Rec. *82*: 141, 1968. – [33] *Marcato P.S.:* Anatomia e istologia patologica speciale dei mammiferi domestici. 2. ed. Bologna, Edagricole, 1979. – [34] *Merkle C.H.:* Ernährungsbedingte Osteodystrophia fibrosa bei der Katze. Tierärztl. Praxis *4*: 77–84, 1976. – [35] *Pobisch R., Onderscherka K.:* Die Vitamin A-Hypervitaminose bei der Katze. Wien. tierärztl. Mschr. *63*: 283–294 e 334–343, 1976. – [36] *Pryor W.J., Seawright A.A., e McCosker P.J.:* Hypervitaminosis A in the pig. Aust. Vet. J. *45:* 563–569, 1969. – [37] *Riser W.H., Brodey R.S. e Shirer J.F.:* Osteodystrophy in mature cats: a nutritional disease. J. An. Rad. Soc. *9*: 37–46, 1968. – [38] *Rodahl K.:* The toxic effect of polar bear liver. Skrifter n. 92. Norsk Polarinstitutt, Oslo, Norway, 1949. – [39] *Sandersleben J. von:* Spondylosis ankylopoetica der Hals- und Brustwirbelsäule bei der Katze als Folge einer Vitamin A-Hypervitaminose. Kleintier Praxis *17*: 165, 1972. – [40] *Seawright A.A. e English P.B.:* J. Path. Bact. *88:* 503, 1964 (citato da *Seawright, English e Gartner*), 1965. – [41] *Seawright A.A., English P.B. e Gartner R.J.W:* Hypervitaminosis A and Hyperostosis of the cat. Nature, London *206:* 1171–1172, 1965. – [42] *Seawright A.A., English, P.B. e Gartner R.J.W.:* Hypervitaminosis A and deforming cervical spondylosis of the cat. J. Comp. Path. *77*: 29–39, 1967. – [43] *Seawright A., Steele D.P. e Clark L.:* Hypervitaminosis A of the cats in Brisbane. Aust. Vet. J. *44*: 203, 1968. – [44] *Seawright A., English P.B. e Gartner R.J.W.:* Hypervitaminosis A of the cat. Advances in Veterinary Science *14:* 1–27, 1970. – [45] *Schiffo H.P. e Resoagli J.P.:* Espondilosis cervical deformante asociada con Hypervitaminosis «A» cronica del Gato alimentado con higado crudo de vacuno. Gaceta Veterinaria, 452–456, 1977. – [46] *Schmidt S., Geyer S.:* Beitrag zur Vitamin-A-Hypervitaminose der Katzen. Kleintier Praxis, *23*: 75–79, 1978. – [47] *Smith H.A., Jones T.C., Hunt R.D.:* Veterinary Pathology. Fourth ed., Philadelphia, Lea e Febiger, 1972. – [48] *Stünzi H. e Weiss E.:* Allgemeine Pathologie für Tierärzte und Studierende der Tiermedizin. 7. Aufl. Berlin u. Hamburg, Parey, 1982. – [49] *Toomey J.A. e Morisette R.A.:* Hypervitaminosis A. Am. J. Dis. Chil. *73*: 473–480, 1947. – [50] *Vanzetti S.:* Alimentazione e dietetica. Ed. Cortina, Milano, 1976. – [51] *Wilding G.P.:* Danger of all-liver diet for a cat. Vet. Rec. *89*: 150–151, 1971. – [52] *Wolke R.E., Nielsen S.W. e Rousseau J.E.:* Some lesions of Hypervitaminosis A in the pig. Am. J. Vet. Res. *29*: 1009–1024, 1968. – [53] *Wyatt T., Carabello C.A. e Fletcher M.E.:* Hypervitaminosis A. JAMA *144*: 304–305, 1950. – [54] *Wyer M. Clerc B.:* Hypervitaminosis A Chronique et spondylose cervicale ankylosante du chat adulte. Rec. Méd. Vét. *149*: 457–466, 1973.

Registrazione del manoscritto: 10 settembre 1982