Die Bedeutung der Belastungs-Elektrokardiographie beim Pferd

Autor(en): **Heider, K. / Beglinger, R.**

Objekttyp: **Article**

Zeitschrift: **Schweizer Archiv für Tierheilkunde SAT : die Fachzeitschrift für Tierärztinnen und Tierärzte = Archives Suisses de Médecine Vétérinaire ASMV : la revue professionnelle des vétérinaires**

Band (Jahr): **125 (1983)**

PDF erstellt am: **30.04.2024**

Persistenter Link: https://doi.org/10.5169/seals-587949

Nutzungsbedingungen

Die ETH-Bibliothek ist Anbieterin der digitalisierten Zeitschriften. Sie besitzt keine Urheberrechte an den Inhalten der Zeitschriften. Die Rechte liegen in der Regel bei den Herausgebern.
Die auf der Plattform e-periodica veröffentlichten Dokumente stehen für nicht-kommerzielle Zwecke in Lehre und Forschung sowie für die private Nutzung frei zur Verfügung. Einzelne Dateien oder Ausdrucke aus diesem Angebot können zusammen mit diesen Nutzungsbedingungen und den korrekten Herkunftsbezeichnungen weitergegeben werden.
Das Veröffentlichen von Bildern in Print- und Online-Publikationen ist nur mit vorheriger Genehmigung der Rechteinhaber erlaubt. Die systematische Speicherung von Teilen des elektronischen Angebots auf anderen Servern bedarf ebenfalls des schriftlichen Einverständnisses der Rechteinhaber.

Haftungsausschluss

Alle Angaben erfolgen ohne Gewähr für Vollständigkeit oder Richtigkeit. Es wird keine Haftung übernommen für Schäden durch die Verwendung von Informationen aus diesem Online-Angebot oder durch das Fehlen von Informationen. Dies gilt auch für Inhalte Dritter, die über dieses Angebot zugänglich sind.

Ein Dienst der *ETH-Bibliothek*
ETH Zürich, Rämistrasse 101, 8092 Zürich, Schweiz, www.library.ethz.ch

http://www.e-periodica.ch

Schweiz. Arch. Tierheilk. *125,* 45–60, 1983

Die Bedeutung der Belastungs-Elektrokardiographie beim Pferd[1]

von *K. Heider und R. Beglinger*[2]

I. Einleitung

Die Elektrokardiographie vermittelt auf einfache und schmerzlose Weise viele Informationen über die Herztätigkeit. Die Aussagekraft des Ruhe-Elektrokardiogramms darf aber nicht überschätzt werden. Es widerspiegelt lediglich die Aktionspotentiale des Myokards, die durch Störungen der Herzfunktion verschiedenster Aetiologie sowie durch extrakardiale Faktoren alteriert sein können (*Spörri,* 1975; *Csapo,* 1980).

Beim Pferd zeigen die EKG-Zeitparameter eine grosse Schwankungsbreite. Pathologische Veränderungen der Muskelmassenverteilung am Herzen sind daher aus dem Ruhe-EKG erst in einem fortgeschrittenen Stadium und vorwiegend aufgrund abnormer Kurvenkonfigurationen zu erkennen (*Deegen,* 1977, 1980).

Geringe Störungen im kardio-pulmonalen System machen sich erst bei Belastung bemerkbar, wenn grosse Muskelgruppen beansprucht und alle Mechanismen, die am O_2- und CO_2-Transport beteiligt sind, vermehrt aktiviert werden. Die Belastungs-Elektrokardiographie erlaubt daher eine Beurteilung der Arbeitsökonomie und der Leistungsreserven des Herzens.

Uns fehlten bisher Normalwerte der EKG-Zeitparameter für hohe Herzschlagfrequenzen bzw. bei körperlicher Arbeit. Diese Daten sind aber nötig, um die Möglichkeiten in der Herz-Kreislaufdiagnostik besser ausnützen und die Bedeutung der Belastungs-Elektrokardiographie beim Pferd abklären zu können. Die Aufgabe dieser Arbeit bestand deshalb darin, aus den Ruhe- und Belastungs-Elektrokardiogrammen gesunder Pferde eine Verlaufskurve für die Herzschlagfrequenz zu erstellen, die Abhängigkeit der EKG-Zeitparameter von der Dauer der Herzperiode zu bestimmen und diese Normalwerte mit Messdaten kranker Tiere zu vergleichen.

II. Methode

Um ein möglichst umfassendes Bild der Herztätigkeit zu erreichen, registrierten wir am stehenden Pferd mittels eines Direktschreibers[3] 12 EKG-Ableitungen: I, II und III, die Standard-Ableitungen nach Einthoven, aVR, aVL und aVF, die Extremitäten-Ableitungen nach Goldberger, V_{-2}, V_2 und V_{10}, drei Brustwand-Ableitungen nach Wilson sowie D, A und J, die Brustwand-Ableitungen nach Nehb-Spörri (*Spörri,* 1944).

Die Belastung der Pferde erfolgte auf dem Sandboden der Longierbahn. Die Tiere mussten 10 Minuten traben und 10 Minuten galoppieren. Sowohl während dieser körperlichen Arbeit als auch

---

[1] Arbeit im Rahmen einer Dissertation aus dem Institut für Veterinär-Physiologie der Universität Zürich, vorgelegt von *Katharina Heider* (1982)

[2] Adresse: Winterthurerstrasse 260, CH–8057 Zürich

[3] MINGOGRAF 1600, Firma Schönander, Stockholm, Schweden

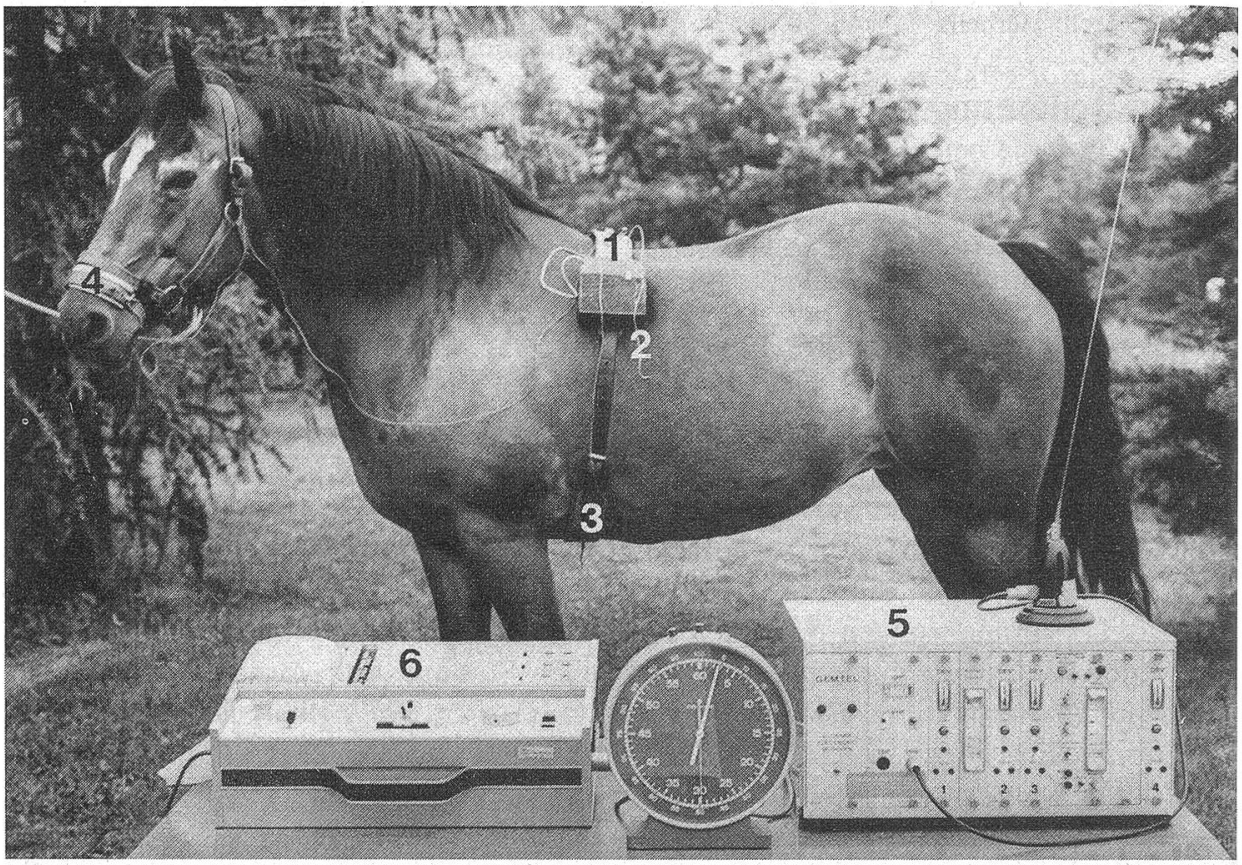

Abbildung 1
1 = Sender in der Seitentasche des Gurtes
2 = Schleppantenne
3 = Bauchelektrode in Regio xiphoidea
4 = Nasenelektrode über Os nasale
5 = Empfangsgerät
6 = Elektrokardiograph

während der anschliessenden 30-minütigen Erholungsphase wurde ständig mittels Radiotelemetrie ein Elektrokardiogramm registriert. Die Telemetrieanlage[4] besteht aus einem batteriebetriebenen Sender und einem netzabhängigen Empfangsgerät (Abbildung 1). Der Sender wird in der Seitentasche eines Gurtes am Pferd befestigt. Das von einer Nasen- und einer Unterbrustelektrode abgeleitete EKG wird vom Sender auf das Empfangsgerät übertragen und von diesem einem Schreiber zugeleitet.

Bei der Ausmessung der Ruhe- und Belastungskurven wurden folgende EKG-Abschnitte berücksichtigt: Die Herz- oder Kammerperiode RR, die P-Zacke, das PQ-Intervall, der QRS-Komplex, das QT-Intervall und die T-Zacke. Zur mathematischen Erfassung der nichtlinearen Abhängigkeiten von der Herzperiode wurden für alle EKG-Zeitparameter zwischen RR = 300 sec $\cdot$ 10^{-3} und RR = 2300 sec $\cdot$ 10^{-3} zwanzig Klassen gebildet und für die jeweiligen Klassenmitten die Durchschnittswerte und Bereiche der doppelten Standardabweichung ermittelt. Die Aufzeichnung dieser Werte diente zur Konstruktion der Regressionskurven.

26 aus Kliniken des Kantonalen Tierspitals in Zürich oder aus der Privatpraxis überwiesene Warmblutpferde zeigten anlässlich der Herz-Kreislaufuntersuchung keine abnormen Befunde. Die

[4] Gemtel[R], Vertrieb: Glonner-Electronic AG, CH–5303 Würenlingen

Resultate aus ihren Ruhe- und Belastungs-Elektrokardiogrammen wurden zur Ausarbeitung der Normalwerte herangezogen.

57 Pferde wiesen ein eindeutiges Herzleiden auf oder waren einer Herzerkrankung verdächtig. Gemäss dem Patientengut unseres Institutes konnten die Pferde vier Hauptgruppen zugeordnet werden:

- 22 Patienten mit Herzklappenfehlern
- 14 Patienten mit Reizbildungs-Störungen
- 13 Patienten mit Verdacht einer Myokarderkrankung
- 8 Patienten mit einer Lungenerkrankung

Die Diagnose erfolgte aufgrund der Anamnese, der klinischen Befunde und der Herz-Kreislaufuntersuchung.

Bei der Auswertung dieser Elektrokardiogramme waren bei jedem Patienten andere Veränderungen festzustellen, so dass die Pferde als Einzelfälle zu betrachten sind.

Zur Illustrierung der diagnostischen Möglichkeiten wurden für diese Arbeit 4 Beispiele ausgewählt: Je ein Pferd mit Mitralinsuffizienz, Vorhofflimmern, dem Verdacht einer Myokarderkrankung und einer Lungenerkrankung.

III. Ergebnisse

Ruhe-Elektrokardiogramm

Die Kurvenform der Ruhe-Elektrokardiogramme kann individuell sehr verschieden sein und zusätzlich durch Tonusschwankungen des vegetativen Nervensystems stark beeinflusst werden.

Tabelle 1: Resultate der einzelnen EKG-Zeitparameter mit Mittelwerten ($\bar{x}$) und 2facher Standardabweichung (2s).

Parameter	$\bar{x}$ (sec · 10^{-3})	s (sec · 10^{-3})	$\bar{x} - 2s$ (sec · 10^{-3})	$\bar{x} + 2s$
RR	1652,9	324,9	1003,1	2302,7
P	165,0	21,0	123,0	207,0
PQ	315,0	43,4	228,2	401,8
QRS	140,3	12,5	115,3	165,3
QT	530,5	50,3	429,9	631,1
T	163,9	21,8	120,3	207,5

Belastungs-Elektrokardiogramm

Die von uns angewandte EKG-Ableitung zeigt eine ähnliche Kurvenform wie die Ableitung A nach Nehb-Spörri (Abbildung 2).

Beim Vergleich der Normalwerte mit Messdaten kranker Tiere haben sich die Herzschlagfrequenz und die EKG-Zeitparameter P, PQ, QRS und QT als aussagekräftig erwiesen. Diese Messgrössen sollen daher im folgenden vorgestellt werden.

Abbildung 3 zeigt die Verlaufskurve für die Herzschlagfrequenz. Die horizontalen, gestrichelten Linien begrenzen den Bereich der vor der Belastung gemessenen

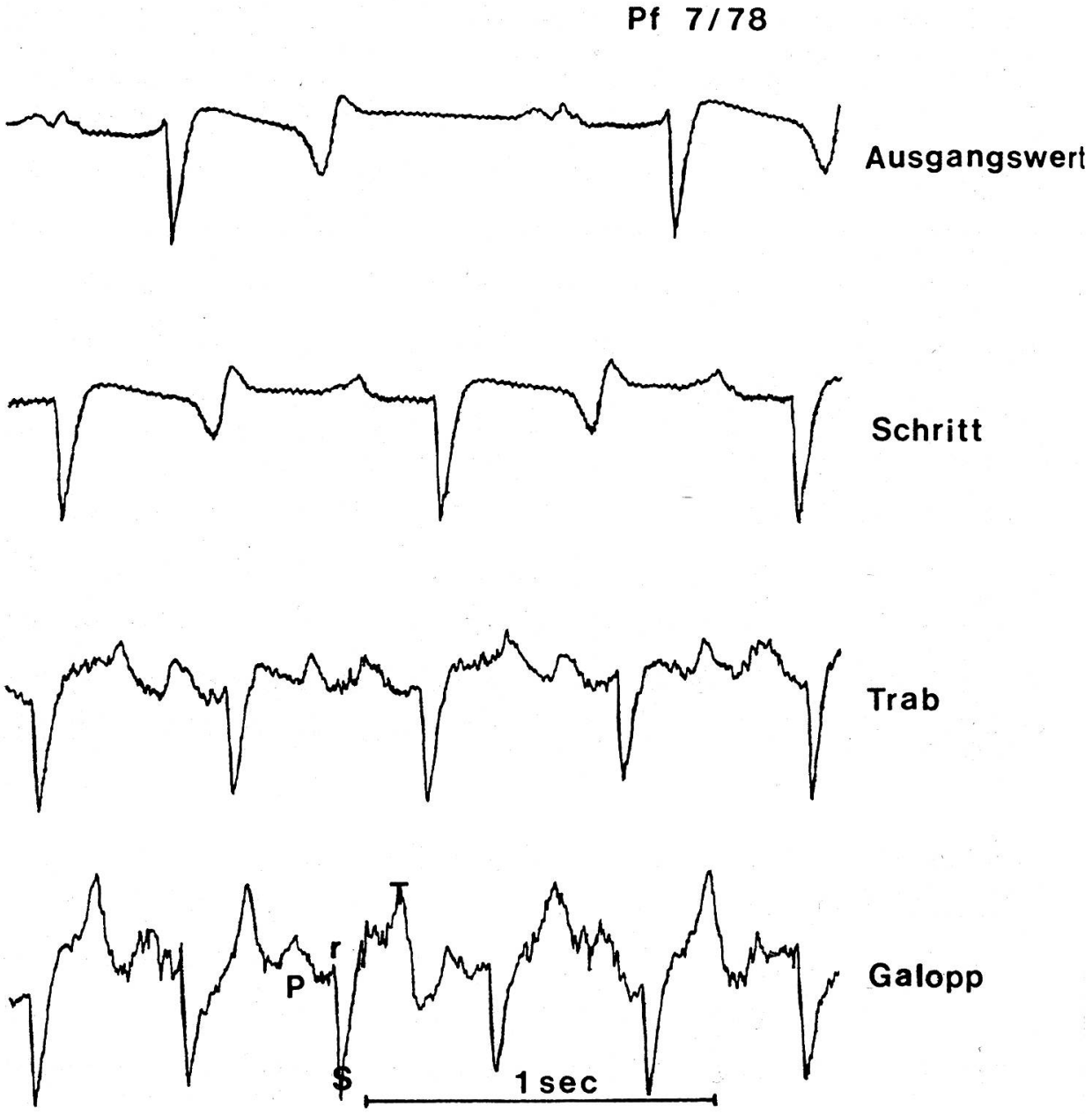

Abbildung 2: Mittels Radiotelemetrie übertragene Elektrokardiogramme in den verschiedenen Gangarten des Pferdes.

Ausgangsfrequenzen. Die ausgezogenen Linien entsprechen den Herzschlagfrequenzen während der Trab-Galopp- und Erholungsphase.

Die Messdaten der 4 kranken Pferde sind durch Symbole gekennzeichnet. Die Herzschlagfrequenzen des Patienten mit Mitralinsuffizienz sowie der Pferde mit Vorhofflimmern oder einer Lungenerkrankung lagen vor allem bei intensiver körperlicher Arbeit über der maximalen Norm, was als Belastungsinsuffizienz interpretiert wird. Die Werte des Pferdes mit Vorhofflimmern lagen dabei immer um ca. 30% höher als entsprechende, normale Belastungsfrequenzen. Diese Befunde zeigen, dass

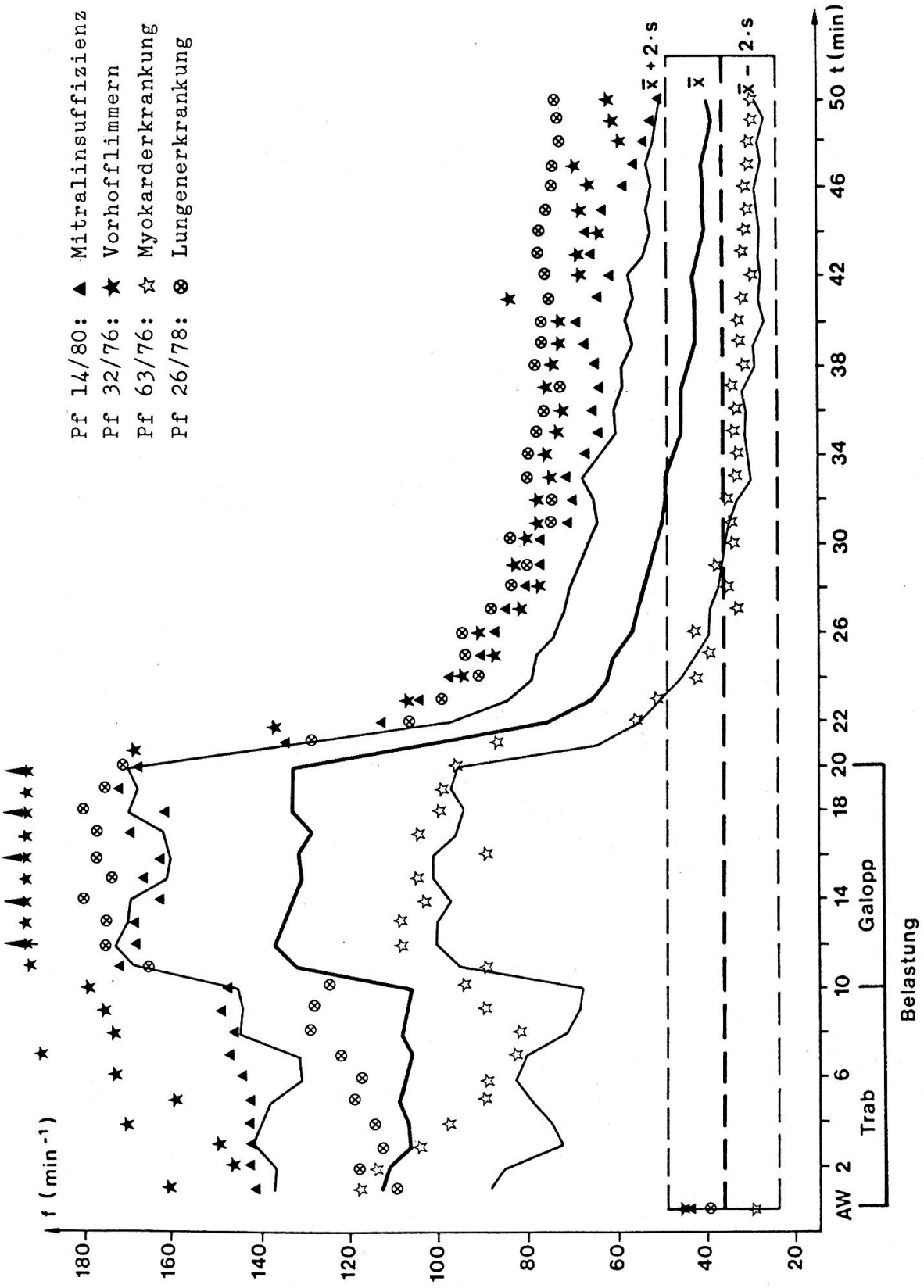

Abbildung 3: Verlaufskurve für die Herzschlagfrequenz

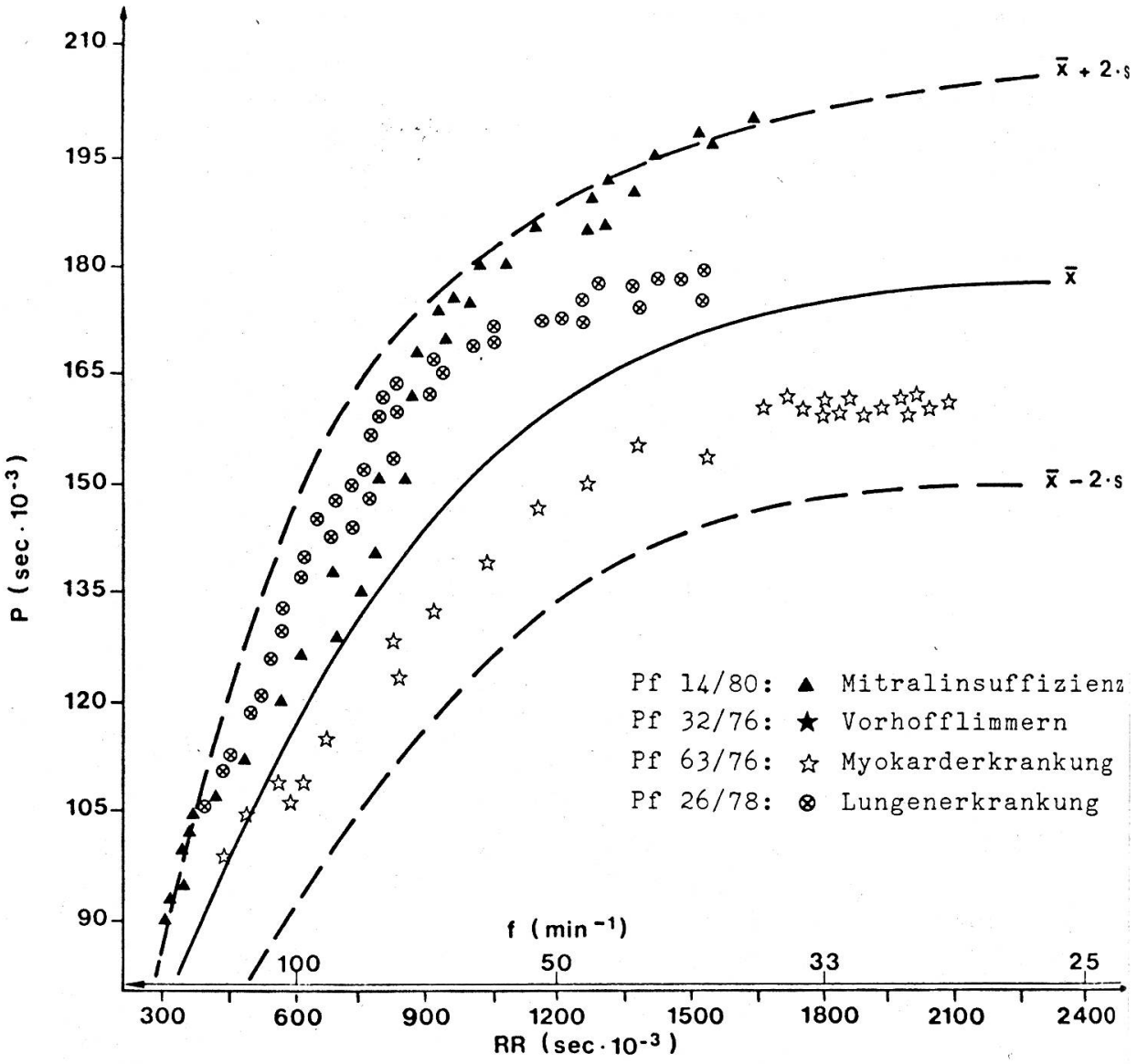

Abbildung 4: P-Dauer in Abhängigkeit von RR

tachykardes Vorhofflimmern die Leistungsfähigkeit stark beeinträchtigt. Die 3 Patienten wiesen zudem alle auch eine verzögerte Erholung auf.

Im gegenteiligen Sinn auffallend war die Pulsfrequenz des Pferdes mit einer Myokarderkrankung. Der Patient konnte seinen bradykarden Puls trotz intensiver Belastung nur wenig erhöhen. Bei gleichzeitig abnorm gesteigerter Atemfrequenz und stark pathologisch verändertem EKG ergab sich der Verdacht auf einen Bezold-Jarisch-Reflex, also einen Schutz- und Hemmungsreflex des Herzens.

Die Regressionskurve für die Abhängigkeit der P-Dauer von der Dauer der Herzperiode RR ist in Abbildung 4 aufgezeichnet. Zum besseren Verständnis sind auf der oberen Skala der Abszisse die entsprechenden Herzschlagfrequenzen aufgetragen.

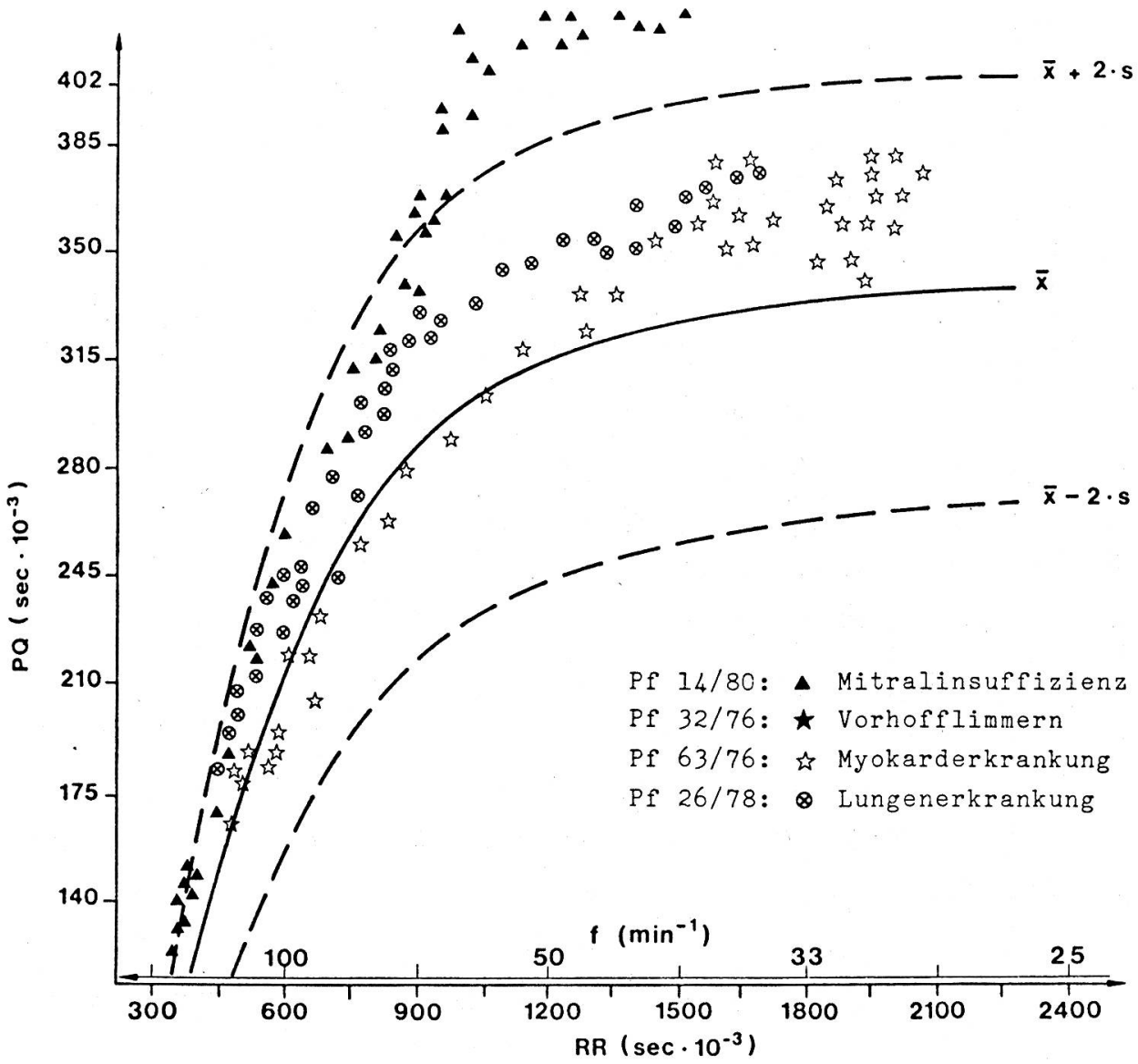

Abbildung 5: PQ-Dauer in Abhängigkeit von RR

Eine vergrösserte P-Dauer wies der Patient mit Mitralinsuffizienz auf. Die Messdaten lagen bei starker Belastung ($f = 150–200\ min^{-1}$) sowie gegen Ende der Erholungsphase und in Ruhe ($f = 48\ min^{-1}$) leicht über der maximalen Norm und ergaben somit den Verdacht einer Vorhoferweiterung.

Abbildung 5 zeigt die Abhängigkeit der PQ-Dauer von der Herzperiode.

Von den 4 Patienten wies nur das Pferd mit Mitralinsuffizienz bei starker Belastung ($f = 150–180\ min^{-1}$) und in der späten Erholungsphase ($f = 47–73\ min^{-1}$) einen pathologischen Atrioventrikularblock 1. Grades auf.

PQ-Verlängerungen in Ruhe (in diesem Fall $f = 40–46\ min^{-1}$) werden normalerweise einem erhöhten Parasympathikustonus zugeschrieben und nicht als pathologisch gewertet, sofern sie bei höheren Herzschlagfrequenzen nicht mehr auftre-

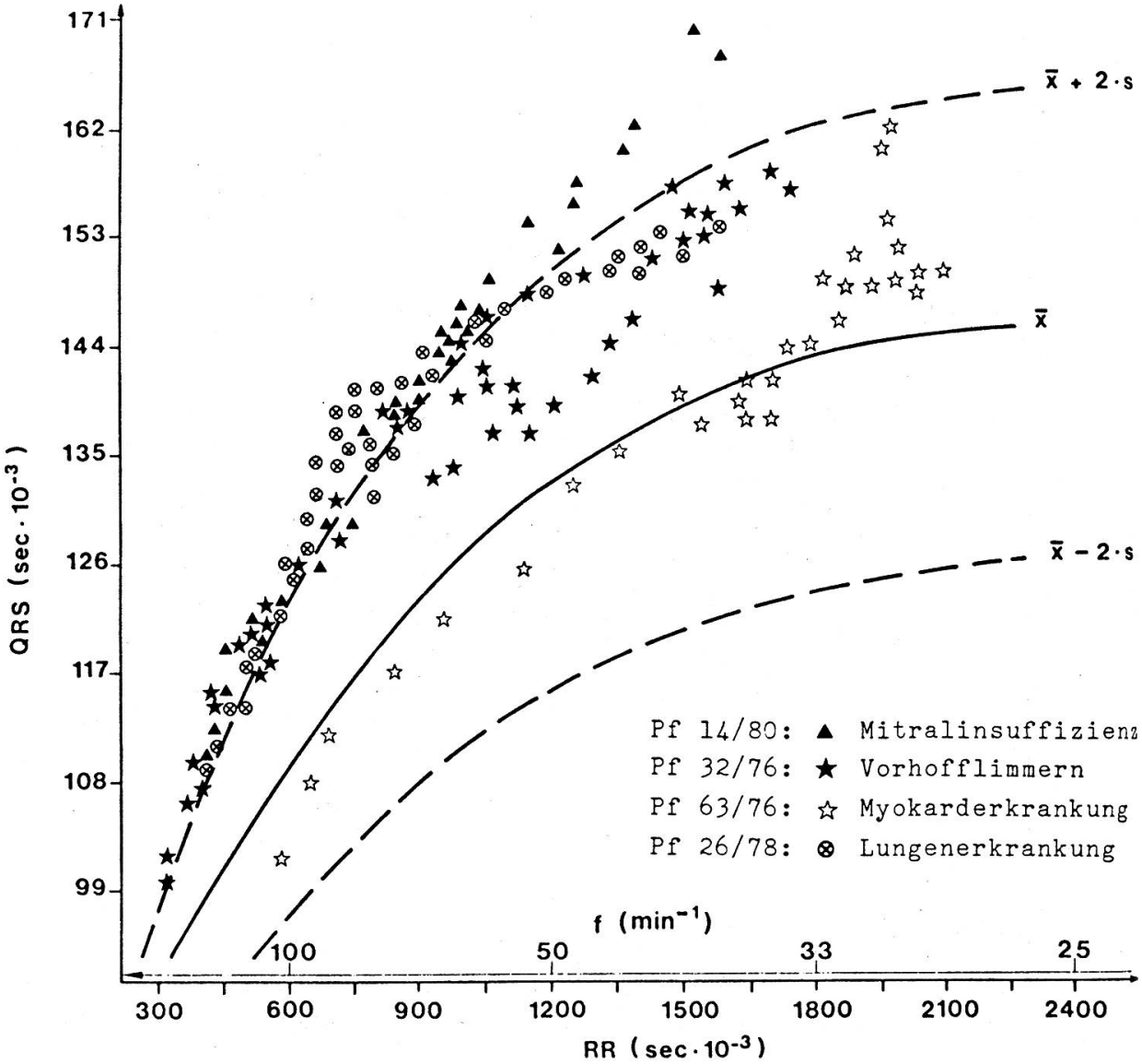

Abbildung 6: QRS-Dauer in Abhängigkeit von RR

ten. Bei diesem Pferd hat also erst die Belastung Hinweise auf eine Herzerkrankung ergeben.

Abbildung 6 entspricht der Abhängigkeit der QRS-Dauer von der Herzperiode.

Verlängerte QRS-Zeiten wiesen der Patient mit Mitralinsuffizienz sowie die Pferde mit Vorhofflimmern oder einer Lungenerkrankung auf und erweckten den Verdacht einer Ventrikelhypertrophie.

Abbildung 7 zeigt die Regressionskurve für die Abhängigkeit der QT-Dauer von der Herzperiode.

Die Messdaten des Pferdes mit Mitralinsuffizienz und der Patienten mit Vorhofflimmern oder einer Lungenerkrankung lagen an der obersten Grenze oder über der maximalen Norm und ergaben Hinweise auf eine Erkrankung des Kammermyokards.

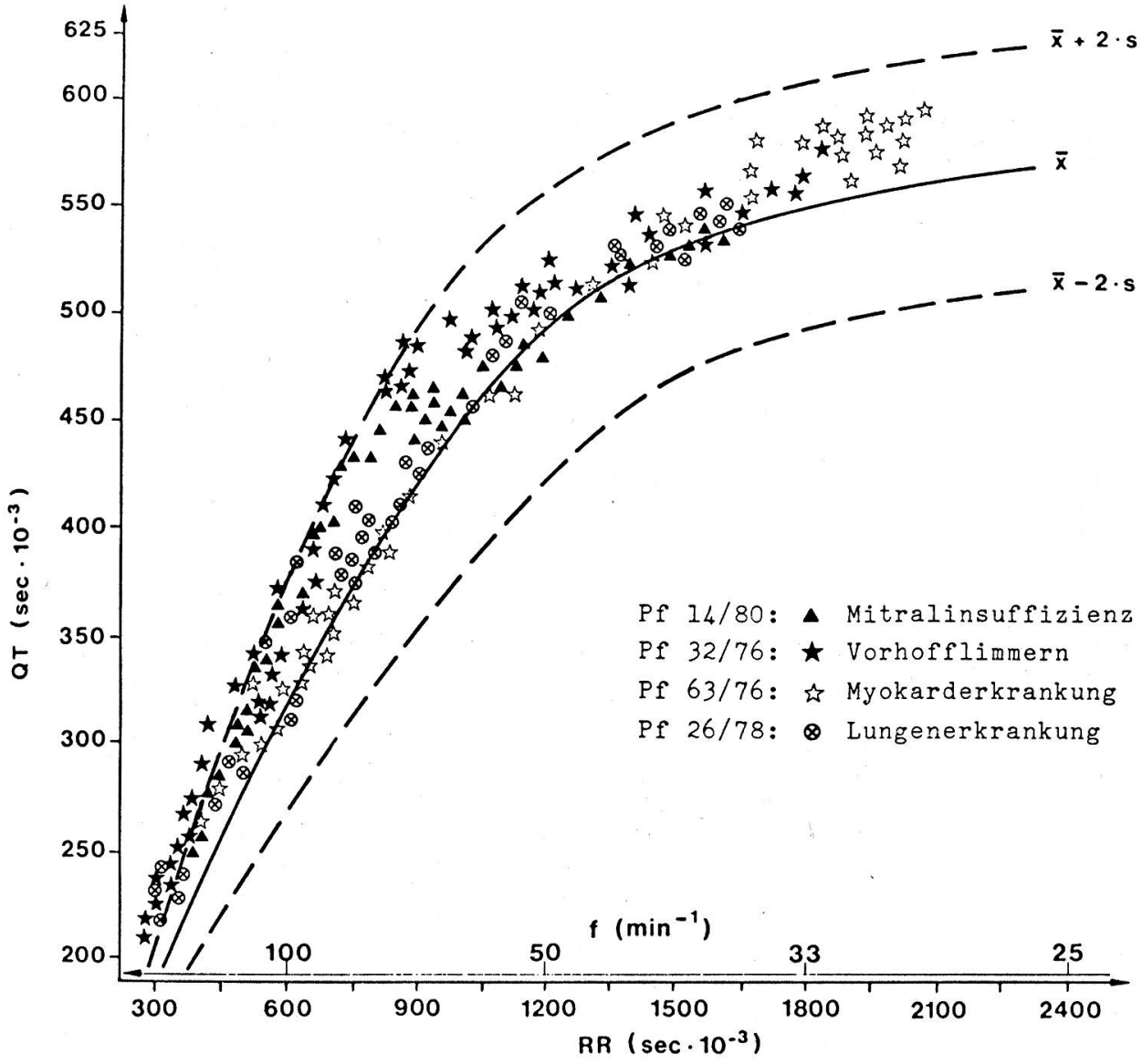

Abbildung 7: QT-Dauer in Abhängigkeit von RR

Auffallend war zudem, dass bei starker Belastung die QT-Dauer aller Pferde über den Mittelwerten gesunder Tiere lag.

Die näheren Angaben zu den 4 ausgewählten Patienten und die Interpretation der Befunde sind in Tabelle 2 zusammengestellt.

Von den 57 untersuchten Herz-Kreislaufpatienten zeigten 77% bereits ein abnormes Ruhe-EKG. Bei 19% der Tiere ergaben sich erst bei Belastung Hinweise auf eine Herzerkrankung. In den restlichen 4% der Fälle war bei normalen Elektrokardiogrammen aufgrund pathologischer Befunde des Phonokardiogramms, der Blutdruckmessung oder der Herzkatheterisierung der dringende Verdacht einer Störung der Herz-Kreislauffunktion gegeben.

Tabelle 2: Angaben zu den 4 ausgewählten Patientenbeispielen.

Prot. Nr.	Geschlecht	Rasse	Alter (Jahre)	Anamnese	Ruhe-EKG	Interpretation der Befunde aus Ruhe- und Belastungs-Elektrokardiogramm
Pf 14/80	Wallach	Warmblut	12	Leistung nicht zufriedenstellend	Av-Block I	Mitralinsuffizienz, Verdacht einer Hypertrophie des linken Vorhofs, Verdacht einer Erkrankung des Vorhofmyokards, Verdacht einer Hypertrophie der Ventrikel, Belastungsinsuffizienz
Pf 32/76	Wallach	Warmblut	12	Leistungsabfall	Tachyarrhythmie, Flimmerwellen, grosse und positive T-Zacken	Tachykardes Vorhofflimmern, Verdacht einer leichten Hypertrophie der Ventrikel, Verdacht einer Erkrankung des Kammermyokards, starke Belastungsinsuffizienz
Pf 63/76	Wallach	Warmblut	5	Vor 6 Monaten Druse, seither Leistungsabfall	Biphasische P-Zacken, EKG-Rechtstyp, grosse und positive T-Zacken, Bradykardie	Verdacht einer Hypertrophie des rechten Ventrikels, Verdacht einer Erkrankung des Kammermyokards, Bezold-Jarisch-Reflex?
Pf 26/78	Wallach	Warmblut	15	Rasche Ermüdung, starke Dyspnoe nach Belastung	EKG-Linkstyp	Lungenerkrankung, Verdacht einer Hypertrophie des linken Ventrikels, Verdacht einer Erkrankung des Kammermyokards, Belastungsinsuffizienz

IV. Diskussion

Herzschlagfrequenz

Auf der uns zur Verfügung stehenden, ungedeckten Longierbahn und bei den grossen individuellen Unterschieden bezüglich Alter, Kondition und Gesundheitszustand der eingewiesenen Pferde ist eine genau definierte Leistung bzw. konstante Laufgeschwindigkeit nicht möglich. Mit dem institutsspezifischen Belastungs-Test lässt es sich also nicht vermeiden, dass abnorme Herzschlagfrequenzen möglicherweise nicht immer erfasst werden, da kranke Tiere oftmals eine langsamere Laufgeschwindigkeit vorlegen oder geschont werden müssen. Die Belastungs-Probe ist aber dank mobiler Messapparaturen überall dort durchführbar, wo eine Longierbahn zur Verfügung steht, so dass die Untersuchungen auch ausserhalb des Tierspitals möglich sind.

Das Pferd besitzt eine enorme Leistungsreserve. Bei schwerer körperlicher Arbeit kann die Herzschlagfrequenz um das 6- bis 8-fache der Ruhewerte gesteigert werden (*Hörnicke et al.,* 1977; *v. Engelhardt,* 1979).

Zu Beginn der Belastung nehmen zuerst die Herzschlag- und die Atemfrequenz zu, während sich die weiteren Parameter des O_2-Versorgungssystems etwas langsamer anpassen. Ungefähr eine Minute nach Beginn der Arbeit stellt sich die Herzschlagfrequenz auf ein mehr oder weniger konstantes Niveau ein, solange sich die Belastungsintensität nicht ändert (*Mestries* und *Courtot,* 1979; *v. Engelhardt,* 1979).

Die von uns erstellte Verlaufskurve zeigt sehr deutlich, dass sich die Herzschlagfrequenz kurz nach Beginn des Galoppes auf ein höheres Niveau einstellt, das bis zum Ende der Galoppbelastung gehalten wird.

Stark erhöhte Herzschlagfrequenzen während körperlicher Arbeit bzw. starke Belastungsinsuffizienzen waren vor allem bei älteren Patienten mit Herzklappenfehlern, bei Pferden mit Vorhofflimmern, mit akuten Myokarderkrankungen oder mit einem chronischen Lungenemphysem zu beobachten.

Normale Herzschlagfrequenzen bei Belastung sind aber noch keine Garantie für Gesundheit. Oftmals fanden wir bei Patienten mit Belastungsinsuffizienzen eine normale Erholung. Tiere mit abnormem Verlauf der Erholung wiesen aber immer auch erhöhte Belastungsfrequenzen auf. Die Aussagekraft der Herzschlagfrequenzen bei körperlicher Arbeit ist demnach grösser als die der Erholungswerte, d.h. eine Insuffizienz kommt eher während der Belastung als in der Erholungsphase zum Ausdruck.

P-Zacke

Eine Erhöhung des Sympathikustonus wirkt am Herzen positiv dromotrop. Eine Steigerung der Herzschlagfrequenz hat somit eine Verkürzung der P-Dauer zur Folge. Nach *Grauerholz* (1979) kommt die Änderung der P-Dauer dadurch zustande, dass der 1. Anteil der zweigipfligen Vorhofzacke (P_1) allmählich schwindet, während P_2 sich kaum verändert. Die P-Zacke wird dadurch schliesslich eingipflig.

Die deutlichste Verlängerung der P-Dauer zeigten die Patienten mit Mitralinsuffizienz und atrialer Extrasystolie. Eine Erweiterung (Hypertrophie/Dilatation) der

Vorhöfe ist aber nicht nur von einer abnormen P-Dauer, sondern auch von einer Veränderung der Kurvenform abzuleiten (*Deegen,* 1972; *Grauerholz,* 1980). So ergaben sich in weiteren Fällen Hinweise auf eine Vorhofhypertrophie. Auffallend war bei allen Pferden mit Vorhof-Extrasystolen der Verdacht einer Erweiterung der Atrien, so dass ein kausaler Zusammenhang bestehen dürfte. Wir haben bei Tieren mit normalen Befunden der P-Zacke nie atriale Extrasystolen beobachtet.

PQ-Intervall

Pathologische Av-Blöcke 1. Grades traten bei Patienten mit Mitral- oder Aortenklappeninsuffizienzen und bei Pferden mit Reizbildungs-Störungen oder dem Verdacht einer Myokarderkrankung auf.

Corticelli (1950) hat bei einem Patienten, der später Vorhofflimmern entwickelte, pathologische Av-Blöcke 1. und 2. Grades gefunden. Diese Überleitungsstörungen standen vermutlich mit ähnlichen Veränderungen in Zusammenhang, wie sie *Else* (1971) bei der Sektion von Pferden mit Vorhofflimmern festgestellt hat:

Herdförmige Fibrosen im Vorhofmyokard sowie Dilatationen verbunden mit abnorm dünnen Vorhofwänden.

Diese Resultate stimmen mit von uns erhobenen Sektionsbefunden gut überein.

Was die Auslösung von Vorhofflimmern beim Pferd betrifft, vermutet *Detweiler* (1952), dass erhöhte intraatriale Druckwerte infolge Kammerinsuffizienz als Ursache in Betracht zu ziehen sind. Nach *Amada* und *Kurita* (1975) kann jedoch auch bei gesunden jungen Rennpferden durch sehr starke Belastung paroxysmales Vorhofflimmern induziert werden.

Infektionen, die das Myokard in Mitleidenschaft ziehen, können zu pathologischen Av-Blöcken 1. und 2. Grades führen.

Brooijmans (1957) und *Steel* (1963) stellten bei der Sektion von Pferden, die pathologische Av-Blöcke aufgewiesen hatten, Veränderungen im Herzmuskel fest. *Steel* beschrieb dabei makro- und mikroskopische Befunde einer Myokarditis.

QRS-Komplex

Bei den Equiden, Boviden, Suiden und Vögeln dringt das Purkinje-Fasersystem tief intramural bis in die subepikardialen Muskelschichten, d.h. es durchzieht praktisch die ganze Dicke der Ventrikelwand. Das Kammermyokard des Pferdes wird daher rasch aktiviert, kann doch die Erregungswelle fast gleichzeitig an die verschiedenen Teile der ventrikulären Triebmuskulatur herangeführt werden (*Meyling* und *Terborg,* 1957; *Hamlin* und *Smith,* 1965; *Detweiler* und *Patterson,* 1972; *Spörri,* 1975).

Die stärksten Vergrösserungen der QRS-Dauer waren bei Patienten mit Insuffizienzen der Av-Klappen oder mit einer Lungenerkrankung zu beobachten. In weiteren Fällen konnte aus der Kurvenform der Verdacht einer Hypertrophie des rechten oder linken Ventrikels abgeleitet werden.

Formveränderungen des QRS-Komplexes bei Mitral- und Aortenklappeninsuffizienzen und bei chronischer Bronchitis oder Lungenemphysem wurden von *White* und *Rhode* (1974), *Grauerholz* (1979) sowie von *Deegen* (1977, 1980) beschrieben.

QT-Intervall

Verlängerungen der QT-Intervalle konnten in allen Patientengruppen beobachtet werden.

Hegglin und *Holzmann* schrieben schon 1937 verschiedenen Infektionskrankheiten, innersekretorischen Störungen sowie Störungen im Mineralhaushalt einen negativen Einfluss auf die Herztätigkeit zu. Dies manifestiert sich im EKG häufig als Verlängerung des QT-Intervalls. Die QT-Verlängerung ist nach *Hegglin* und *Holzmann* eine pathologische Funktion und nicht unbedingt Folge einer pathologisch-anatomischen Strukturveränderung, so dass diese EKG-Abnormität reversibel sein kann.

Da die QT-Dauer von verschiedenen Faktoren beeinflusst wird, ist eine genaue Analyse der Elektrokardiogramme und der klinischen Befunde notwendig, um die Ursache einer QT-Verlängerung abklären zu können.

Bei der Auswertung der Kurven wurde deutlich, dass abnorme EKG-Konfigurationen nicht immer mit veränderten EKG-Zeitwerten einhergehen und die Stärke der EKG-Veränderungen keineswegs mit dem Schweregrad der zugrunde liegenden Erkrankung parallel laufen muss.

Pathologische Veränderungen des ST-Segmentes und der T-Zacke

In der Humanmedizin dient das Belastungs-EKG zur Objektivierung und Quantifizierung von Koronarinsuffizienzen. Pathophysiologisch handelt es sich dabei um ein Missverhältnis zwischen O_2-Angebot und O_2-Bedarf, dem meistens eine stenosierende Koronarsklerose zugrunde liegt. (*Csapo,* 1980). Dieses Sauerstoff-Defizit führt zu einer Ischämiereaktion des Myokards und manifestiert sich in einer Senkung des ST-Segmentes mit charakteristischer Formänderung der ST-Strecke. Pathologischen Belastungs-Elektrokardiogrammen kommt in der Humanmedizin eine erhebliche prognostische Bedeutung zu (*McConahay et al.,* 1971; *Linhart,* 1975; *Klepzig,* 1976; *Stuart* und *Ellestad,* 1976).

Die Beobachtung des ST-Segmentes und der T-Zacke dürfte auch beim Pferd wichtiger sein als die Beurteilung der T-Dauer.

Wir stellten bei Tieren mit Mitralinsuffizienz vereinzelt abnorme ST-Elevationen fest. *Deegen* (1974) vermutet, dass es bei einer Endocarditis valvularis thromboticans zur Absprengung von Thromben der erkrankten Herzklappe und somit zu Myokardinfarkten kommen kann. Diese Möglichkeit ist bei unseren Patienten nicht auszuschliessen, zumal die Pferde nach Belastung atriale Extrasystolen aufwiesen, die nach *Deegen* ebenfalls mit einem Myokardinfarkt zusammenhängen können.

Tachykardes Vorhofflimmern kann zu einer Verminderung des Herzminutenvolumens und zu einer geringeren O_2-Versorgung des Myokards führen. Die von uns oftmals beobachteten grossen und rein positiven T-Zacken in den Ruhe- und Belastungs-Elektrokardiogrammen von Patienten mit tachykardem Vorhofflimmern dürften damit in Zusammenhang stehen. *Lescure* (1980) beschreibt solche grossen und positiven T-Zacken als T-Veränderungen vom ischämischen Typ, wobei die Amplituden grösser sind als 50% der grössten Zacke im QRS-Komplex. Er schreibt diese

T-Abnormitäten Anämien und Myokarderkrankungen zu. Pferde, die im Ruhe-EKG solche T-Veränderungen aufwiesen, konnten im folgenden Langstreckenrennen die geforderte Leistung nicht erbringen und mussten eliminiert werden.

Die Alterationen des ST-Segmentes spielen beim Pferd nicht die gleich grosse Rolle wie beim Menschen, denn eindeutig als pathologisch abzugrenzende ST-Veränderungen sind eher selten. Abnorme ST-Verlagerungen sind beim Pferd zwar ebenfalls Ausdruck einer Myokardischämie, doch liegen diesen EKG Veränderungen vermutlich irreversible und degenerative Herzmuskelschädigungen verschiedenster Genese zugrunde.

Formänderungen der T-Zacken jedoch sind beim Pferd häufig zu beobachten. T-Änderungen vom ischämischen Typ treten als Ausdruck einer Myokardischämie auf, ohne dass eine organische Herzschädigung vorliegen muss. Dieser Form einer pathologisch verlaufenden Kammerendschwankung dürfte beim Pferd daher eine ähnliche Bedeutung zukommen wie den abnormen ST-Senkungen im EKG des Menschen.

V. Zusammenfassung

Die Ruhe- und Belastungs-Elektrokardiogramme von 26 Pferden ohne Beeinträchtigung der Herz-Kreislauffunktion wurden einer genauen Analyse unterzogen. Die Resultate dienten zur Erstellung einer Verlaufskurve für die Herzschlagfrequenz sowie zur Abklärung der Abhängigkeit der P-, PQ-, QRS-, QT- und T-Dauer von der Dauer der Herzperiode RR.

Vergleichende Untersuchungen an 57 Pferden mit Herzklappenfehlern, Reizbildungs-Störungen, Myokard- oder Lungenerkrankungen haben gezeigt, dass bei den verschiedenen Patienten sehr unterschiedliche EKG-Veränderungen auftreten können. Die Pferde sind daher als Einzelfälle zu betrachten. Zur Illustrierung der diagnostischen Möglichkeiten wurden 4 Patientenbeispiele ausgewählt.

Mit der von uns angewandten Untersuchungs- und Auswertungsmethode ist es möglich, auch die nur bei Belastung von der Norm abweichenden Herzschlagfrequenzen und EKG-Zeitparameter zu erfassen. Zur Diagnosestellung sind sowohl die Zeitparameter als auch die Kurvenform zu berücksichtigen.

Durch Belastung konnten atriale und ventrikuläre Extrasystolen, Av-Blöcke 1. Grades, starke Verlagerungen der ST-Segmente und abnorme Kammerendschwankungen ausgelöst werden.

Bei 19% der für diese Arbeit untersuchten Herz-Kreislaufpatienten ergaben sich erst aus dem Belastungs-EKG Hinweise auf eine Herzerkrankung. Die für die Routine-Untersuchung in der Pferde-Klinik sehr gut geeignete Radiotelemetrie liefert also wichtige Resultate, die zusammen mit dem Ruhe-EKG eine genaue Abklärung der Leistungsfähigkeit von Herz und Kreislauf ermöglichen.

Résumé

Les ECG de repos et de travail de 26 chevaux dépourvus de troubles cardio-vasculaires ont étés soumis à une analyse précise. Les résultats permirent d'établir une courbe représentant le déroulement de la fréquence cardiaque, ainsi que de déterminer s'il existe une dépendance entre les durées de P, PQ, QRS, QT et T et celle de l'intervalle correspondant à une période cardiaque RR.

Des études comparées faites sur 57 chevaux atteints soit de défauts aux valvulves du cœur, de troubles au niveau de la conduction, de myocardiopathie ou de pneumopathie ont démontré que les divers patients peuvent présenter des modifications de l'ECG très différentes. C'est pourquoi il faut considérer chaque cheval comme un cas unique. Pour illustrer les possibilités diagnostiques, 4 patients furent choisis à titre d'exemple.

Avec la méthode d'examen et d'évaluation que nous utilisons, il nous est également possible de déterminer les fréquences cardiaques et les paramètres de temps de l'ECG qui ne diffèrent de la norme que pendant le travail. Pour établir un diagnostic, il faut tenir compte aussi bien des paramètres de temps que de la forme des courbes.

Par l'épreuve de travail, des extrasystoles auriculaires et ventriculaires, des blocs Atrio-ventriculaires du premier degré, de forts déplacements du segment ST et des variations anormales de la fin du complexe QRS purent être déclenchés.

Chez 19% des patients atteints de troubles cardio-vasculaires utilisés pour ce travail, ce n'est qu'après l'ECG de travail que l'on obtint des indices quant à l'existence d'une cardiopathie. La radiotélémetrie, qui se prête très bien pour l'examen de routine dans une clinique de chevaux, donne donc d'importants résultats, qui permettent avec l'ECG de repos une détermination précise de la capacité de travail du cœur et du système vasculaire.

Riassunto

È stata eseguita una precisa analisi degli elettrocardiogrammi a riposo e sotto sforzo di 26 cavalli senza compromissioni della funzione cardiocircolatoria. I risultati sono serviti a disegnare una curva di decorso della frequenza pulsatoria cardiaca ed a chiarire la dipendenza degli intervalli P, PQ, QRS, QT et T dalla durata del periodo cardiaco RR.

Indagini comparative su 57 cavalli con difetti valvolari cardiaci, disturbi della formazione dello stimolo, malattie miocardiche e polmonari, hanno mostrato che in pazienti diversi possono comparire alterazioni elettrocardiografiche estremamente differenti. Perciò i cavalli sono da considerarsi come casi singoli. Per illustrare in modo esemplificativo le possibilità diagnostiche sono stati scelti 4 pazienti.

Con i metodi di analisi e di valutazione impiegati da noi è possibile apprezzare anche frequenze cardiache e parametri elettrocardiografici che si discostino dalla norma solo sotto sforzo. Per la diagnosi sono da considerarsi sia i parametri temporali che la forma della curva. Sotto sforzo possono verificarsi extrasistoli atriali e ventricolari, blocchi AV di primo grado, forte prolungamento dei segmenti ST ed abnorme variazioni ventricolare-terminali.

Nel 19% dei casi utilizzati per questa indagine solo dall'elettrocardiogramma sotto sforzo si sono ricavate indicazioni di una malattia cardiaca. La radiotelemetria, tecnica routinaria estremamente pratica nella clinica dei cavalli, offre anch'essa importanti informazioni che, associate ai dati ricavabili dall'elettrocardiogramma a riposo, consentono una precisa valutazione delle capacità di lavoro del sistema cardiocircolatorio.

Summary

A thorough analysis of resting and exercise electrocardiograms of 26 healthy horses was made. The results were used to establish a standard curve of the heart rate at rest, during the exercise test of 20 minutes and the recovery period of 30 minutes. We also examined the dependence of the P-, PQ-, QRS-, QT- and T-duration upon the heart rate.

Comparative examinations on 57 horses suffering from valvular heart diseases, disturbances of the cardiac rhythm, myocardial and pulmonary diseases have shown that very different ECG changes may be found in the different patients. Each horse must therefore be considered as an individual case. In order to illustrate the diagnostic possibilities 4 examples of patients have been selected.

The described methods brought out abnormalities not evident at rest. For a safe diagnosis both the duration and the form of the waves and intervals are to be taken into consideration.

Exercise can cause atrial and ventricular premature beats, first-degree atrioventricular blocks, ST-segment deviations and abnormal T-waves.

19% of the 57 patients revealed no signs of heart disease until the exercise test was made. Radiotelemetric electrocardiography is therefore very suitable for routine examination in the equine clinic. The interpretation of the exercise test and the results of the ECG at rest make it possible to evaluate accurately the efficiency of the heart and circulatory system.

Literatur

Amada A. und H. Kurita: 5 cases of paroxysmal atrial fibrillation in the racehorse. Exp. Rep. Equine Hlth. Lab. *12*, 89–100 (1975). – *Brooijmans A.W.M.:* Electrocardiography in horses and cattle. Theoretical and clinical aspects. Vet. med. Diss., Universität Utrecht (1957). – *Corticelli B.:* Fibrillazione e flutter atriale nel cavallo. Arch. Vet. Ital. *1*, 177–196 (1950). – *Csapo G.:* Konventionelle und intrakardiale Elektrokardiographie. Documenta Geigy, CIBA-GEIGY GmbH Wehr/Baden (1980). – *Deegen E.:* Formveränderungen der P-Welle im Elektrokardiogramm des Pferdes bei Herzklappenerkrankungen. Dtsch. Tierärztl. Wschr. *79*, 532–537 (1972). – *Deegen E.:* Provokation von Extrasystolen und paroxysmalen Tachykardien bei Pferden mit Herzklappenerkrankungen durch Belastung. Dtsch. Tierärztl. Wschr. *81*, 532–537 (1974). – *Deegen E.:* Klinische Elektrokardiographie beim Pferd unter Berücksichtigung der Muskelmassenverteilung am Herzen. Enke Copythek, Ferdinand Enke-Verlag, Stuttgart (1977). – *Deegen E., R. Lieske und H. Schoon:* Klinische und kardiologische Untersuchungsbefunde bei 3 Deckhengsten mit Aortenklappeninsuffizienzen. tierärztl. prax. *8*, 211–222 (1980). – *Detweiler D.K.:* Experimental and clinical observations on auricular fibrillation in horses. Am. Vet. Med. Ass. Proc. Book, 119–129 (1952). – *Detweiler D.K. und D.F. Patterson:* The cardiovascular system. In: Equine Medicine and Surgery, second edition, American Veterinary Publications, Inc., Wheaton, Illinois (1972). – *Else R.W.:* Pathological changes in atrial fibrillation in the horse. Equine Vet. J. *3*, 56–64 (1971). – *Engelhardt W. v.:* Die Wirkung von Arbeit und Training auf Herz und Kreislauf des Pferdes. Dtsch. Tierärztl. Wschr. *86*, 2–7 (1979). - *Grauerholz H.:* Veränderungen im Elektrokardiogramm von Pferden mit chronischer Bronchitis und deren Folgeerscheinungen. Berl. Münch. Tierärztl. Wschr. *92*, 85–89 (1979). – *Grauerholz H.:* Beitrag zur Systematik der P-Welle im EKG gesunder Pferde. Berl. Münch. Tierärztl. Wschr. *92*, 349–352 (1979). – *Grauerholz H.:* Auswertung vektorieller und zeitlicher Parameter im Elektrokardiogramm des Pferdes. Prakt. Tierarzt *61*, 97–116 (1980). – *Hamlin R.L. und C.R. Smith:* Categorization of common domestic mammals based upon their ventricular activation process. Annals New York Acad. Sci. *127*, 195 (1965). – *Hegglin R. und M. Holzmann:* Die klinische Bedeutung der verlängerten QT-Distanz (Systolendauer) im Elektrokardiogramm. Z. Klin. Med. *132*, 1–32 (1937). - *Heider K.:* Abhängigkeit der EKG-Zeitparameter von der Herzschlagfrequenz und Bedeutung der Belastungs-Elektrokardiographie in der Herz-Kreislaufdiagnostik beim Pferd. Vet. med. Diss., Universität Zürich (1982). *Hoernicke H., W. v. Engelhardt und H.-J. Ehrlein:* Effect of exercise on systemic blood pressure and heart rate in horses. Pflügers Arch. *372*, 95–99 (1977). – *Klepzig H.:* Belastungsprüfungen von Herz und Kreislauf. Kurzmonographien Sandoz Nr. 16, Basel/Nürnberg (1976). – *Lescure F.:* Equine electrocardiography and the supervision of endurance tests. Revue Méd. Vét. *131*, 531–544 (1980). – *Linhart J.W.:* Belastungstests. Das Med. Prisma *1*, 2–24 (1975). - *McConahay D.R., A. Callister und C.R. Smith:* Postexercise electrocardiography. Correlations with coronary arteriography and left ventricular hemodynamics. Am. J. Cardiol. *28*, 1–9 (1971). – *Mestries J.C. und D. Courtot:* Comportement d'un tracé électrocardiographique lors d'un effort sous-maximal chez le cheval de sport. Effets secondaires du dopage par l'acépromazine. Pratique Vét. Equine *11*, 105–116 (1979). – *Meyling H.A. und N. Terborg:* The conducting system of the heart in hoofed animals. Cornell Vet. *47*, 419–447 (1957). – *Spoerri H.:* Der Einfluss der Tuberkulose auf das EKG, Untersuchungen an Meerschweinchen und Rindern. Arch. wiss. prakt. Tierheilk. *79*, 1-57 (1944). – *Spoerri H.:* Elektrokardiographie. Grundlagen der Elektrokardiographie 1/2/3. tierärztl. prax. *3*, 1–6/139–147/263–269 (1975). – *Steel J.D.:* Studies on the electrocardiogram of the racehorse. Austr. Med. Publ. Co. Ltd., Sidney/Australia (1963). – *Steel J.D., M.C. Hall und G.A. Stewart:* Cardiac monitoring during exercise tests in the horse. 3. Changes in the electrocardiogram during and after exercise. Austr. Vet. J. *52*, 6–10 (1976). – *White N.A. und E.A. Rhode:* Correlation of electrocardiographic findings to clinical disease in the horse. J. Am. Vet. M.A. *164*, 46–56 (1974).

Manuskripteingang: 14. August 1982