Enzootische Ataxie beim Zicklein in der Schweiz

Autor(en): **Beust, B.R. von / Vandevelde, M. / Tontis, A.**

Objekttyp: **Article**

Zeitschrift: **Schweizer Archiv für Tierheilkunde SAT : die Fachzeitschrift für Tierärztinnen und Tierärzte = Archives Suisses de Médecine Vétérinaire ASMV : la revue professionnelle des vétérinaires**

Band (Jahr): **125 (1983)**

PDF erstellt am: **30.04.2024**

Persistenter Link: https://doi.org/10.5169/seals-591744

Nutzungsbedingungen

Die ETH-Bibliothek ist Anbieterin der digitalisierten Zeitschriften. Sie besitzt keine Urheberrechte an den Inhalten der Zeitschriften. Die Rechte liegen in der Regel bei den Herausgebern.
Die auf der Plattform e-periodica veröffentlichten Dokumente stehen für nicht-kommerzielle Zwecke in Lehre und Forschung sowie für die private Nutzung frei zur Verfügung. Einzelne Dateien oder Ausdrucke aus diesem Angebot können zusammen mit diesen Nutzungsbedingungen und den korrekten Herkunftsbezeichnungen weitergegeben werden.
Das Veröffentlichen von Bildern in Print- und Online-Publikationen ist nur mit vorheriger Genehmigung der Rechteinhaber erlaubt. Die systematische Speicherung von Teilen des elektronischen Angebots auf anderen Servern bedarf ebenfalls des schriftlichen Einverständnisses der Rechteinhaber.

Haftungsausschluss

Alle Angaben erfolgen ohne Gewähr für Vollständigkeit oder Richtigkeit. Es wird keine Haftung übernommen für Schäden durch die Verwendung von Informationen aus diesem Online-Angebot oder durch das Fehlen von Informationen. Dies gilt auch für Inhalte Dritter, die über dieses Angebot zugänglich sind.

Ein Dienst der *ETH-Bibliothek*
ETH Zürich, Rämistrasse 101, 8092 Zürich, Schweiz, www.library.ethz.ch

http://www.e-periodica.ch

Schweiz. Arch. Tierheilk. *125,* 345–351, 1983

Aus den Instituten für Tierpathologie[1] und vergleichende Neurologie[2]
der Universität Bern

Enzootische Ataxie beim Zicklein in der Schweiz

von *B. R. von Beust*[1], *M. Vandevelde*[2], *A. Tontis*[1], *M. Spichtig*[3]

Kupfermangelsyndrome wurden bei verschiedenen Haus- und Nutztieren beschrieben, insbesondere beim Schaf, aber auch beim Kalb, beim Schwein und beim Geflügel. Über Swayback oder Enzootische Ataxie beim Zicklein hingegen liegen nur wenige Mitteilungen vor (1962, *Barlow:* Grossbritannien; 1964, *Hedger:* Kenya; 1965, *Owen:* Grossbritannien; 1974, *Senf:* DDR; 1977, *O'Sullivan:* Australien; 1978, *Cordy:* USA; 1980, *Summers:* USA; 1981, *Seaman:* Australien; 1982, *Pekelder:* Niederlande). In der Schweiz wurde unseres Wissens noch nie darüber berichtet. Anhand eines Problembestandes in der Innerschweiz möchten wir deshalb auf das Vorkommen dieser Krankheit bei Zicklein auch in der Schweiz aufmerksam machen.

Bestand

Es handelte sich um eine extensiv gehaltene Ziegenherde, bestehend aus 18 erwachsenen Ziegen und damals 10 Zicklein. Von den Jungtieren erkrankten insgesamt sechs mit mehr oder weniger ähnlichen Symptomen im Alter von 2–3 Wochen. Davon wurden 2 Tiere im akuten Stadium getötet (eines davon wurde am Institut für Tierpathologie [ITP] Bern untersucht), ein weiteres erholte sich scheinbar und die übrigen 3 zeigten eine progressive Verschlimmerung des Zustandes. Eines dieser 3 letzten Zicklein wurde zur weiteren klinischen Abklärung an die Nutztierklinik geholt. Die übrigen 2 Zicklein wurden im Alter von 2 Monaten getötet und ebenfalls am ITP untersucht.

Nach Aussage der Besitzerin wird keine Inzucht betrieben und die erkrankten Tiere stammten von verschiedenen Müttern.

Fütterung und Haltung

Die ausgewachsenen Ziegen werden wie erwähnt geweidet, die Zicklein wurden zusammen mit einem Kalb in einem nur schwach beleuchteten Stall gehalten und mit Milch, Kräutertee und Hafersuppe gefüttert. Aufgrund der Verdachtsdiagnose einer Mangelkrankheit wurde im Laufe der Untersuchungen Totalin® (Mineralsalzgemisch) verabreicht.

Klinik

Die betroffenen Tiere zeigten zuerst Festliegen nach progredient zunehmender Stehschwäche, die teilweise v.a. in der Vorhand ausgeprägt war (Verharren in knieen-

[1] Institut für Tierpathologie, Postfach 2735, CH-3001 Bern (Schweiz)
[2] Institut für vergleichende Neurologie, Postfach 2735, CH-3001 Bern (Schweiz)
[3] Dr. M. Spichtig, Tierarzt, Aamattweg 1, CH-6060 Sarnen (Schweiz)

der Stellung). Appetit und Körpertemperatur sowie das Sensorium waren normal. Das Haarkleid war bei allen Tieren im allgemeinen (ausser an den Liegestellen) sauber und glänzend. Da eine Therapie mit Vitamin E/Selen (wegen Verdacht auf Weissmuskelkrankheit) keinen Erfolg brachte, wurde ein Tier (Nr. 1) zur Sektion eingeschickt. Aufgrund der neuropathologischen Befunde wurde die Verdachtsdiagnose eines Kupfermangelzustandes gestellt und daraufhin ein Zicklein (Nr. 2) einer genauen neurologischen Untersuchung unterzogen.

Status: das mittlerweile rund 7 Wochen alte Tier befand sich meist in hundesitziger Stellung, wobei die Hinterbeine gestreckt waren. Die Carpalgelenke schienen in leichter Flexion versteift (Sehnenverkürzung), die Tarsalgelenke ankylosiert. Ausserdem fiel eine starke generalisierte Muskelatrophie der Nachhand auf.

Der gesamte Lumbalbereich war hypalgisch. Die Flexorreflexe waren hinten vorhanden. Der Analreflex war stark herabgesetzt, es bestand Blaseninkontinenz.

An den Vordergliedmassen waren die Unterstützungsreaktionen vorhanden, das Tier konnte, wenn der Hinterkörper getragen wurde, einige (links jedoch nur kleine) Schritte gehen. An der rechten Vordergliedmasse waren Triceps- und Bicepsreflex auslösbar, an der linken waren beide stark herabgesetzt. Die Kopfhaltung schien normal, aber es war ein sehr diskreter feinschlägiger Tremor feststellbar. Das Sensorium schien unbeeinträchtigt zu sein. Im Blut konnten nur geringfügige Abweichungen von der Norm ermittelt werden: Erythrozytenzahl leicht erhöht, MCH sowie MCV leichtgradig erniedrigt, Monozyten vermehrt, Poikilozytose, Mg, Cl, P leichtgradig erhöht, Gesamtprotein etwas erniedrigt. Die übrigen Werte bewegten sich innerhalb der Norm.

Die zwei im Bestand verbliebenen Tiere (Nr. 3 und 4) zeigten folgende Haltungsanomalien (keine genaue neurologische Untersuchung): das eine Tier war völlig ataktisch, konnte sich auch nach Verbringen in die Sternallage nicht in dieser halten und fiel immer zurück in rechte Seitenlage. Das andere konnte wohl sein Gleichgewicht kontrollieren, war aber unfähig, sich auf seinen vier Beinen stehend zu halten. Auch diese beiden Tiere nahmen, soweit ihnen das möglich war, immer noch Futter auf.

Sektion

Tier Nr. 1: weder makroskopisch noch histologisch waren ausser im ZNS Organveränderungen feststellbar. Die Wirbelsäule wurde nicht weiter untersucht, Gelenke und Muskulatur waren nicht verändert. Die histologische Untersuchung des Gehirns zeigte verschiedene chromatolytische Nervenzellen in den Vestibularkernen. Das Rückenmark wurde nicht untersucht.

Abb. 1: Nucleus vestibularis lateralis: Nervenzellen in verschiedenen Stadien der Degeneration (Pfeile). H. E. 100 ×

Abb. 2: Graue Substanz des Rückenmarks: 2 Nervenzellen mit fortgeschrittener Chromatolyse. Die Kerne sind randständig und verformt. H. E. 250 ×

Abb. 3: Nucleus vestibularis lateralis: Nervenzelle mit beginnender Chromatolyse. Nisslschollen in staubförmige Partikel aufgelöst. H. E. 250 ×

Abb. 4: Kleinhirnrinde: Ausgeprägter Schwund der Purkinje- und Körnerzellen. H. E. 40 ×

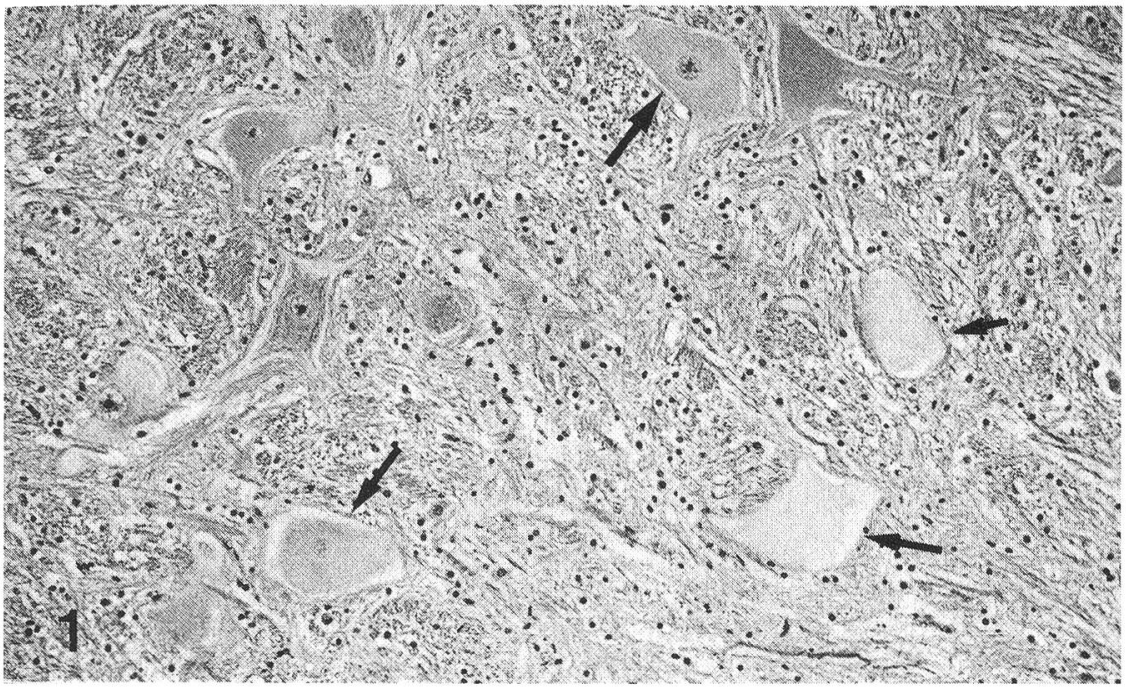
1

2

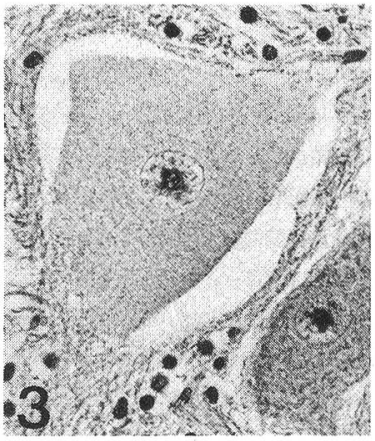
3

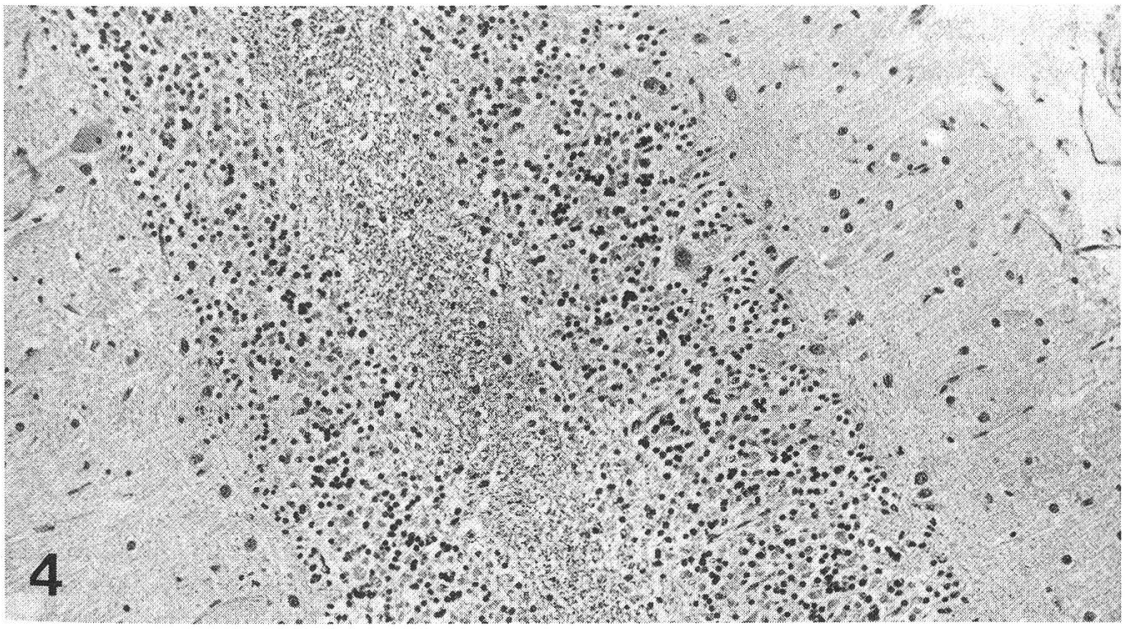
4

Tier Nr. 2: in der Lunge waren ausser einem starken (wohl euthanasiebedingten) Oedem Pneumonieherdchen feststellbar. Herz, Leber, Milz und Nieren waren nicht verändert. Im Verdauungstrakt befand sich normaler Inhalt. Die Harnblase war stark dilatiert, ihre Wand papierdünn. Die Skelettmuskulatur war hochgradig atrophisch und wies histologisch mittelgradige bis schwere Degenerationsbezirke mit massiver histiozytärer und fibroblastischer Reaktion auf. Die Tarsalgelenke waren teilweise ankylosiert und enthielten vermehrt Synovialflüssigkeit, ebenso die Carpalgelenke. In der Wirbelsäule wurde ein stark deformierter 4. Lendenwirbel gefunden, der das Rückenmark nach dorsal beträchtlich komprimierte. Die Knochenhistologie zeigte folgendes: in den untersuchten Knochen (lange Röhrenknochen, Wirbel) scheint die Anzahl der Spongiosabälkchen herabgesetzt. Die Mineralisation und Osteoidbildung der vorhandenen Bälkchen scheint aber normal, ausserdem fällt eine äusserst lebhafte Osteoblastentätigkeit auf. Beim oben erwähnten Keilwirbel führte das kegelförmige Vorquellen der beiden angrenzenden Disci zu einer massiven Deformation und partiellen Ruptur der Epiphysenfuge. Im Rückenmark konnte auf diesem Niveau eine Querschnittsmyelomalazie festgestellt werden, ausserdem waren aber wiederum chromatolytische Nervenzellen in den Vestibularkernen und in verschiedenen Rückenmarkssegmenten vorhanden.

Tiere Nr. 3 und 4: an den inneren Organen konnten wiederum keine Veränderungen festgestellt werden, Tarsal- und Carpalgelenke enthielten vermehrt Synovia und die Gelenkskapseln waren verdickt. Die Muskulatur war normal. Die Wirbelsäule fiel durch abnorm kurze Wirbelkörper von T_1, T_3, T_7 resp. von T_2 und T_{10} ohne sichtbare Rückenmarkskompression auf. Im ZNS waren in verschiedenen Gebieten v.a. im Rückenmark degenerative Veränderungen vorhanden (Abb. 1). Im Thorakalmark finden sich einzelne oder kleine Gruppen von veränderten Neuronen (Abb. 2). Diese sind chromatolytisch und haben randständige, oft geschrumpfte Kerne (Abb. 2, 3). Andernorts kommt es zur Schrumpfung der ganzen Nervenzellen. Im Hirnstamm finden sich v.a. in den Vestibularkernen ähnliche Veränderungen (Abb. 1). Beim Tier Nr. 4 ist zudem eine fokale Atrophie der Kleinhirnrinde mit starkem Schwund der Körnerzellen und streckenweise der Purkinjezellen vorhanden (Abb. 4).

Chemie

Bei den Tieren Nr. 2, 3 und 4 wurde der Kupfergehalt in der Leber bestimmt und mit den Werten von 5 Zicklein aus einem Versuchsbetrieb verglichen.

Tier Nr.	krank (ppm)	Kontrolle (ppm)	Blut (µmol/l)
1	–	6,3	–
2	8	22,4	20*
3	9	13,3	–
4	18	23,6	–
5	–	39,7	–

* Der Kupfergehalt im Blut wurde nur beim hospitalisierten Zicklein bestimmt. Die Normalwerte beim Schaf bewegen sich zwischen 7,9–21,9 µmol/l)

Diskussion

Es handelt sich um eine progressive neurologische Krankheit, die durch Paresen und Paralysen der Gliedmassen mit Sehnenverkürzung gekennzeichnet ist. Die klinischen Erscheinungen sind die Folge einer neuronalen Degeneration mit Chromatolyse, die sich v.a. im Rückenmark manifestiert. Solche Veränderungen sind bei Jungtieren verschiedener Tierarten beschrieben worden. Sie sind sporadisch (*Vandevelde et al.,* 1976) oder treten in bestimmten Zuchtlinien und Familien vermehrt auf (*Higgins et al.,* 1977; *Shields and Vandevelde,* 1978; *Higgins* pers. Mitt.). Beim Schaf können solche degenerativen Veränderungen durch spontan auftretenden oder experimentell hervorgerufenen Kupfermangel entstehen (*Cancilla and Barlow,* 1966). Verschiedene Meldungen in der Literatur zeigen, dass dies auch bei Ziegen der Fall sein dürfte (*Barlow et al.,* 1962; *Cordy and Knight,* 1978; *Hedger et al.,* 1964; *O'Sullivan,* 1977; *Owen et al.,* 1965; *Pekelder,* 1982; *Seaman and Hartley,* 1981; *Senf,* 1974; *Summers et al.,* 1980). Auch bei unseren Fällen ist diese Ursache nicht auszuschliessen. Es ist jedoch nicht leicht, aus den wenigen ermittelten Blut- und Kupferwerten zu einem sicheren Urteil zu kommen. Nach der Literatur (*MacPherson et al.,* 1964) korrelieren die Kupferwerte in Blut und Leber beim Schaf gut. Beim kranken Zicklein stellte man allerdings höhere Werte fest als beim Lamm (*Owen et al.,* 1965). *Hedger et al.* bestimmten bei Zicklein mit Verdacht auf Swayback Kupferwerte in der Leber, die alle tiefer als 20 ppm lagen. Da ein Kupfermangel nicht nur primär durch ein Unterangebot an Kupfer im Futter entstehen, sondern auch durch übermässiges Vorhandensein von Molybdän oder Schwefel sekundär bedingt sein kann, sind die oben angeführten Werte, die eine auffällig starke Streuung aufweisen, weder zum Ausschluss noch zur Sicherung der morphologisch wahrscheinlich gemachten Verdachtsdiagnose heranziehbar. Die Tiere waren unterdessen auch behandelt worden. Es ist aber zu vermuten, dass durch das hiesige Dürrfutter[4] ein gewisser latenter Kupfermangel bei den ausgewachsenen Tieren eintreten kann, der sich vorwiegend bei zusätzlichem Überangebot von Molybdän oder Schwefel stärker bei den Jungtieren manifestiert, da in der Fötalperiode auf Kupfermangel ausserordentlich empfindlich reagiert wird (*Cordy and Knight,* 1978). Es ist in diesem Zusammenhang noch darauf hinzuweisen, dass die erwachsenen Ziegen nach Ansicht der Besitzerin zwar nicht krank, aber auch nicht in bester Kondition sind und dass sich ein Standortwechsel (z.B. Verkauf) oft positiv auswirkt. Dies dürfte ebenfalls auf einen Mangelzustand im Bestand hinweisen.

Inwieweit die Wirbelveränderungen mit dem mutmasslichen Kupfermangel zusammenhängen, ist ungewiss. Experimenteller Kupfermangel kann beim Kalb und beim Lamm zu Osteoporose führen (*Suttle und Angus,* 1978; *Smith et al.,* 1975; *Suttle*

---

[4] *Nach Sonderegger* ist aufgrund von Kupferbestimmungen, die von 1972–1977 im Dürrfutter aus verschiedenen Gebieten der Schweiz vorgenommen wurden, eine Unterversorgung mit Kupfer durchaus denkbar.

Die Werte wurden uns in verdankenswerter Weise von Dr. H. Sonderegger vom Schweizerischen Landwirtschaftlichen Technikum in Zollikofen zur Verfügung gestellt.

et al., 1972). *Dämmrich* (1967) hat solche Wirbelveränderungen im Zusammenhang mit Osteoporose bei Jungtieren beschrieben.

Mit der Zunahme des Ziegenbestandes in der Schweiz ist zu erwarten, dass die Enzootische Ataxie hin und wieder auftreten wird. In der Differentialdiagnose zu berücksichtigen sind v.a. die granulomatöse Myelitis (*Fatzer,* 1979) und die Weissmuskelkrankheit (*Ogryzkov et al.,* 1966; *Tontis,* in Vorbereitung), die ähnliche Symptome verursachen können. Liquoruntersuchungen und Serumspiegel von Muskelenzymen können jedoch diese beiden Krankheiten abgrenzen helfen.

Dank

Herrn Dr. K. Lauber, med. chem. Institut der Universität Bern, sind wir für die Bestimmung der Leberkupferwerte zu Dank verpflichtet.

Herrn Prof. Dr. J. Martig möchten wir für die Beherbergung des Zickleins Nr. 2 an der hiesigen Nutztierklinik danken. Die Routine-Laboruntersuchungen wurden in verdankenswerter Weise vom Labor der hiesigen Nutztierklinik unter Leitung von Dr. P. Tschudi durchgeführt.

Herrn Dr. M. Wanner, Grangeneuve, möchten wir für die Überlassung der 5 Kontrolltiere danken.

Zusammenfassung

Es wird über 4 Zicklein berichtet, die während mehreren Wochen an progressiver Parese und Paralyse mit Muskelatrophie und Ankylose litten. Bei der pathologischen Untersuchung wurde eine neuronale Degeneration, beginnend mit Chromatolyse in Rückenmark, Vestibularkernen und Kleinhirn festgestellt. Diese Veränderungen sind vergleichbar mit früher beschriebenen Fällen von Kupfermangel oder Enzootischer Ataxie beim Lamm und beim Zicklein. Bei unseren Zicklein waren die Kupferwerte in der Leber nicht eindeutig.

Die Befunde werden in Bezug auf die klinischen Erscheinungen und andere Berichte diskutiert. Daraus wird geschlossen, dass der relative Kupfermangel in gewissen Gebieten der Schweiz ein Problem sein kann und deshalb in der Differentialdiagnose von neurologischen Störungen des Zickleins berücksichtigt werden sollte.

Résumé

Nous présentons quatre chevreaux atteints de parésie progressive et de paralysie ainsi que d'une atrophie musculaire et d'ankylose. Une dégénérescence de neurones révélée à l'examen pathologique fut précédée d'une chromatolyse dans la mœlle épinière, les noyaux vestibulaires et le cervelet. Ces modifications sont comparables à celles reconnues ultérieurement chez des agneaux et des chevreaux lors de carences en cuivre aptes à provoquer une affection nommée ataxie enzootique. Relevons cependant que la teneur en cuivre des foies de nos chevreaux ne s'écarte guère des valeurs normales.

Nos constatations sont évaluées en fonction des aspects cliniques et d'autres travaux existants. Il nous paraît qu'un manque relatif de cuivre dans certaines régions de la Suisse ne saurait être ignoré et qu'il doit être considéré attentivement lors de maladies neurologiques des chevreaux.

Riassunto

La nota riferisce di 4 capretti affetti per alcune settimane da paresi progressiva, paralisi con atrofia muscolare ed anchilosi. L'indagine patologica ha permesso di constatare degenerazioni neuronali, iniziantesi con cromatolisi, nelle seguenti regioni del sistema nervoso centrale: midollo spinale, nuclei vestibolari e cervelletto. Tali lesioni sono paragonabili a quelle osservate in casi di carenza di rame (atassia enzootica) nell'agnello e nel capretto. La quota di rame presente nel fegato dei nostri capretti non consentiva alcuna conclusione. I reperti vengono discussi in relazione ai sintomi clinici e ad altri dati. Da ciò si conclude che una carenza relativa di rame può costituire un

problema in alcune regioni della Svizzera. Tale fatto va preso in considerazione nella diagnosi differenziale in caso di sintomatologia nervosa dei capretti.

Summary

4 goat kids were suffering from progressive paresis and paralysis with muscle atrophy and ankylosis for several weeks. On pathological examination neuronal degeneration beginning with chromatolysis was noted in the spinal cord, vestibular nuclei and cerebellum. These lesions were compatible with earlier descriptions of copper deficiency or so called Enzootic Ataxia in sheep and goats. However, quantitative copper analysis in liver in our goats was equivocal. The findings are discussed in reference to the clinical signs and other reports in the literature. It is concluded that relative copper deficiency may be a problem in several areas of Switzerland and should be considered in the differential diagnosis of neurological diseases in the goat kid.

Literatur

[1] *Barlow R. M., Robertson J. M., Owen E. C., Proudfoot R.:* A condition in the goat resembling Swayback in lambs. Vet. Rec. *74,* 737–739 (1962). – [2] *Cancilla P. A., Barlow R. M.:* Structural changes of the central nervous system in Swayback (Enzootic Ataxia) of lambs. Acta Neuropathol. (Berl.) *6,* 251–259 (1966). – [3] *Cordy D. R., Knight H. D.:* California goats with a disease resembling Enzootic Ataxia or Swayback. Vet. Path. *15,* 179–185 (1978). – [4] *Dämmrich K.:* Osteoporose bei Jungtieren. Path. Vet. *4,* 435–463 (1967). – [5] *Fatzer R.:* Encephalo-Myelitis granulomatosa bei Zicklein in der Schweiz. Schweiz. Arch. Tierheilk. *121,* 329–339 (1979). – [6] *Hedger R. S., Howard D. A., Burdin M. L.:* The occurrence in goats and sheep in Kenya of a disease closely similar to Swayback. Vet. Rec. *76* (18), 493–497 (1964). – [7] *Higgins R. J., Vandevelde M., Hoff E. J., Jagar J. E., Cork L. K., Silberman M. S.:* Neurofibrillary accumulation in the Zebra (Equus burchelli). Acta Neuropath. *37,* 1–5 (1977). – [8] *Higgins R.:* Personal communication. – [9] *MacPherson A., Brown N. A., Hemingway R. G.:* The relationship between the concentration of copper in the blood and livers of sheep. Vet. Rec. *76,* 643–645 (1964). – [10] *Ogryzkov S. E., Amsokov K. M., Emel'janova M. V.:* Pathologisch-histologische Veränderungen bei Ziegenlämmern bei der Weissmuskelkrankheit (russ.). Veterinarija Moskva *43* (9), 64–65 (1966). – [11] *Owen E. C., Proudfoot R., Robertson J. M., Barlow R. M., Butler E. J., Smith B. S. W.:* Pathological and biochemical studies of an outbreak of Swayback in goats. J. Comp. Path. *75,* 241–252 (1965). – [12] *O'Sullivan B. M.:* Enzootic Ataxia in goat kids. Austr. Vet. J. *53,* 455–456 (1977). – [13] *Pekelder J. J.:* Copper deficiency and Swayback in lambs and kids. Tijdschr. Diergeneesk. *107* (3), 93–96 (1982). – [14] *Sanders D. E.:* Bovine neonatal Ataxia associated with hypocupremia in pregnant cows. JAVMA, *176* (8), 728–730 (1980). – [15] *Seaman J. T., Hartley W. J.:* Congenital copper deficiency in goats. Austr. Vet. J. *57,* 355–356 (1981). – [16] *Senf W.:* Beitrag zur Kupfermangelerkrankung – Swayback – bei Afrikanischen Zwergziegen und anderen Zootieren. XVI. Intern. Symposium für Zootierkrankheiten, Erfurt, 239–243 (1974). – [17] *Shields R., Vandevelde M.:* Spontaneous lower motor neuron disease in rabbits. Acta Neuropath. *44,* 85–90 (1978). – [18] *Smith B. P., Fisher G. L., Poulos P. W., Irwin M. R.:* Abnormal bone development and lameness associated with secondary copper deficiency in young cattle. JAVMA, *166,* 682–688 (1975). – [19] *Summers B. A., Appel M. J. G., Greisen H. A., Ebel J. G., deLahunta A.:* Studies on viral leukoencephalomyelitis and Swayback in goats. Cornell Vet. *70,* 372–390 (1980). – [20] *Suttle N. F., Field A. C.:* Effect of intake of copper molybdenum and sulphate on copper metabolism in sheep. J. Comp. Path. *79,* 453–464 (1969). – [21] *Suttle N. F., Angus K. W., Nisbet D., Field A. C.:* Osteoporosis in copper-depleted lambs. J. Comp. Path. *82,* 93–97 (1972). – [22] *Suttle N. F., Angus K. W.:* Effects of experimental copper deficiency on the skeleton of the calf. J. Comp. Path. *88,* 137–148 (1978). – [23] *Tontis A.:* Zum Vorkommen der nutritiven Muskeldystrophie (NMD) bei Zicklein in der Schweiz. Mit einem Beitrag zur Elektronenmikroskopie. In Vorbereitung. – [24] *Vandevelde M., Greene C. E., Hoff E. J.:* Lower motor neuron disease with accumulation of neurofilaments in a cat. Vet. Path. *13,* 428–435 (1976).

Manuskripteingang: 17. Dezember 1982