Histologische Untersuchungen zur Pathologie der Erosio recidiva corneae des Deutschen Boxers

Autor(en): **Scherrer, Karin**

Objekttyp: **Article**

Zeitschrift: **Schweizer Archiv für Tierheilkunde SAT : die Fachzeitschrift für Tierärztinnen und Tierärzte = Archives Suisses de Médecine Vétérinaire ASMV : la revue professionnelle des vétérinaires**

Band (Jahr): **125 (1983)**

PDF erstellt am: **30.04.2024**

Persistenter Link: https://doi.org/10.5169/seals-591743

Nutzungsbedingungen

Die ETH-Bibliothek ist Anbieterin der digitalisierten Zeitschriften. Sie besitzt keine Urheberrechte an den Inhalten der Zeitschriften. Die Rechte liegen in der Regel bei den Herausgebern.
Die auf der Plattform e-periodica veröffentlichten Dokumente stehen für nicht-kommerzielle Zwecke in Lehre und Forschung sowie für die private Nutzung frei zur Verfügung. Einzelne Dateien oder Ausdrucke aus diesem Angebot können zusammen mit diesen Nutzungsbedingungen und den korrekten Herkunftsbezeichnungen weitergegeben werden.
Das Veröffentlichen von Bildern in Print- und Online-Publikationen ist nur mit vorheriger Genehmigung der Rechteinhaber erlaubt. Die systematische Speicherung von Teilen des elektronischen Angebots auf anderen Servern bedarf ebenfalls des schriftlichen Einverständnisses der Rechteinhaber.

Haftungsausschluss

Alle Angaben erfolgen ohne Gewähr für Vollständigkeit oder Richtigkeit. Es wird keine Haftung übernommen für Schäden durch die Verwendung von Informationen aus diesem Online-Angebot oder durch das Fehlen von Informationen. Dies gilt auch für Inhalte Dritter, die über dieses Angebot zugänglich sind.

Ein Dienst der *ETH-Bibliothek*
ETH Zürich, Rämistrasse 101, 8092 Zürich, Schweiz, www.library.ethz.ch

http://www.e-periodica.ch

Schweiz. Arch. Tierheilk. *125,* 337–344, 1983

Aus der Veterinär-Chirurgischen Klinik der Universität Zürich
(Direktor: Prof. Dr. A. Müller)

Histologische Untersuchungen zur Pathologie der Erosio recidiva corneae des Deutschen Boxers[1]

von *Karin Scherrer*[2]

Einleitung

Die Erosio recidiva corneae des Deutschen Boxers ist eine der häufigsten Hornhauterkrankungen beim Hund. Sie tritt vor allem bei 6- bis 8jährigen Tieren auf.

Über die Ätiologie dieser Erkrankung ist man sich noch nicht im klaren.

Den Anstoss zu dieser Arbeit gab die bisherige Unsicherheit hinsichtlich der Pathologie dieser Läsion, vor allem bei verzögerter Heilungstendenz.

Symptome

Die ersten Anzeichen einer Hornhauterosion sind Blinzeln, vermehrte seröse bis seromuköse Tränensekretion und nicht selten ein spastisches Entropion. Vermutlich ist die Erosion schmerzhaft, denn die Tiere beginnen mit den Pfoten das betroffene Auge zu reiben oder an Gegenständen zu scheuern. Die Bindehäute sind hyperämisiert und gequollen. Die Erosion befindet sich oft in Limbusnähe, häufig temporal-unten (*Ammann,* 1966; *Krähenmann,* 1976; *Roberts,* 1965; *Startup,* 1969; *Überreiter,* 1969). In chronischen Fällen und während der Heilungsphase können in der Hornhaut vom Limbus her Gefässe einsprossen (*Magrane,* 1977).

Therapie

An unserer Klinik wird die rezidivierende Hornhauterosion nach *Krähenmann* (1976) wie folgt behandelt:

- Applikation von Breitbandantibiotika (Polymyxin B + Neomycin, Bacitracin oder Framycetin) in Tropfenform alle 4–5 Stunden;
- Instillation Vitamin-A-haltiger Tropfen (z. B. Oculotect®), abwechslungsweise oder gleichzeitig mit den Antibiotikatropfen, nachts als Salbe zur Verhinderung von Adhäsionen zwischen regeneriertem Epithel und Lidbindehaut;
- Vitamin C per os während 10 Tagen, 500 mg pro die;
- Atropin-1%-Tropfen bei Begleitiritis.

---

[1] Gekürzte Fassung der Dissertation: Histologische und biomikroskopische Untersuchungen zur Pathologie der Erosio recidiva corneae des Deutschen Boxers. Veterinärmedizinische Fakultät der Universität Zürich 1982. – Leitung der Arbeit: Dr. A. Krähenmann.

[2] Korrespondenzadresse: Dr. Karin Scherrer, alte Dorfstrasse 184, CH-5617 Tennwil

Abb. 1 Schematische Darstellung einer Erosio corneae

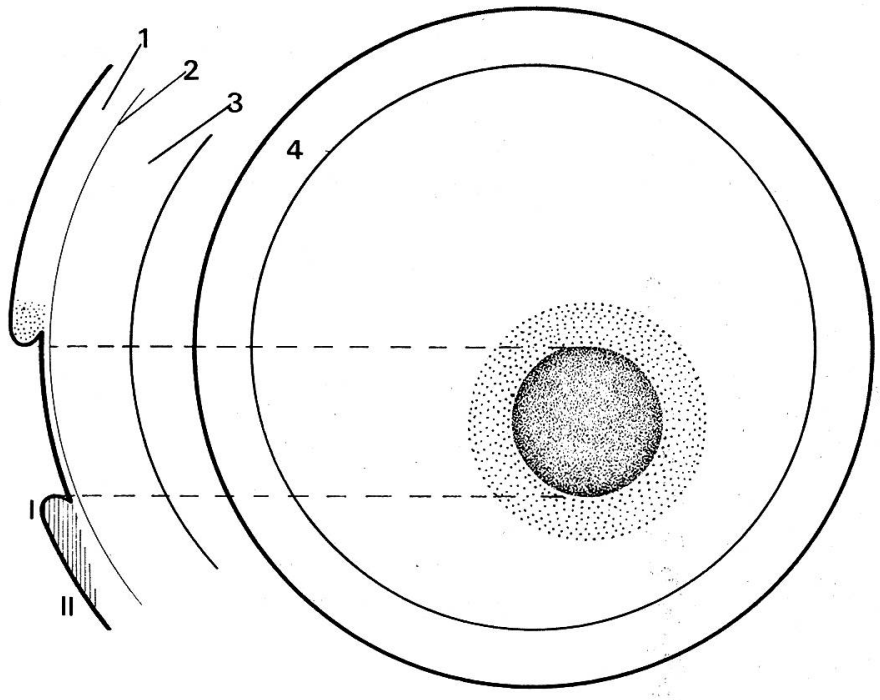

Cornea im Schnitt Cornea in der Aufsicht

1: Epithel
2: Basalmembran
3: Parenchym
4: Limbus
: Erosion
: Loses und gequollenes Epithel
: Bei der Skarifikation entferntes Epithel
I : Zone starker Veränderungen
II : Zone abnehmender Veränderungen

Wichtig ist, dass der Hund durch einen Halskragen am Kratzen und Reiben gehindert und vor Sonnenlicht, Staub- und Zugluft geschützt wird.

Falls die Erosion innert 5–7 Tagen nicht mindestens teilweise reepithelisiert ist, wird der Defekt mit einem Skarifikateur revidiert, mit dem sich der lose, verquollene Rand entfernen lässt. Vor der Skarifikation empfiehlt sich die vorsichtige Betupfung der Läsion mit Phenolum liquefactum 80% oder Iodtinktur. Oberflächliche Thermokauterisation in Punkten rund um den Defekt kann als zusätzliche Massnahme angewendet werden.

Nachdem die Läsion vollständig reepithelisiert ist, werden einige Tage lang nicht zu stark wirkende Kortikosteroid-Tropfen (Hydrocortison oder Prednisolon) zur Rückbildung der Trübung 3–1 Mal täglich instilliert.

Die Prognose der rezidivierenden Hornhauterosion ist relativ günstig. Es besteht aber Rezidivgefahr, wie der Name besagt (*Magrane,* 1977; *Gelatt,* 1981; *Koch,* 1973; *Startup,* 1969; *Studdert,* 1967).

Komplikationen sind die Folge von Sekundärinfektionen. Dadurch wird die Heilung zusätzlich verzögert, die Erosion kann sich zu einem Ulcus entwickeln (*Koch,* 1973; *Roberts,* 1965).

Herstellung der Hornhautpräparate

Die Präparate stammen von 8 regulären Patienten, bei denen das lose Epithel mittels Skarifikation entfernt wurde. Ein Hund mit einer rezidivierenden Hornhauterosion musste wegen Herzversagens euthanasiert werden. Von ihm wurde die ganze Hornhaut präpariert und untersucht.

Die Beurteilung erfolgte anhand der Hämatoxylin/Eosin- und PAS-Färbung.

Insgesamt wurden 643 Schnitte gefärbt und beurteilt.

Histopathologische Befunde

Bei der Skarifikation werden zwischen 6 und 10 Schichten des Hornhautepithels entfernt. Oft sind die Zellen nicht mehr in Reihen geordnet, so dass sich die Schichten nicht zählen lassen (vgl. Abb. 2b, 3a und b).

In keinem der Schnitte ist die Basalmembran sichtbar, auch nicht mit der PAS-Färbung.

In den basalen Schichten der Hornhautexzisate gibt es auffallend viele Zellen mit geschrumpften Kernen und Vakuolen im Zytoplasma (vgl. Abb. 2b).

Bei 5 Hunden befinden sich vor allem am Rande der Präparate zwiebelschalenartig angeordnete Zellen. Die Anzahl der Zellen ist erhöht. Die Zellen sind nicht in Reihen geordnet. Sie bilden Häufchen in zwiebelschalenähnlicher Form (vgl. Abb. 3a).

In mehreren Schnitten werden vereinzelt Lymphozyten und Granulozyten als Ausdruck der entzündlichen Reaktion gefunden. Bei zwei Hunden handelt es sich um eosinophile Granulozyten.

In den Schnitten von zwei Hunden werden nekrotische Zellen beobachtet. Sie lösen sich von den übrigen Zellen, werden rund und sind deutlich eosinophil gefärbt (vgl. Abb. 3b).

In der Cornea des euthanasierten Hundes befand sich die Erosion schon in der Abheilungsphase. Am Rande des Defektes war kein loses Epithel vorhanden. Die Fluoreszeinprobe fiel nur noch andeutungsweise positiv aus. Im übrigen können dieselben Veränderungen wie in den Hornhautexzisaten beobachtet werden. In den basalen Schichten gibt es vakuolenhaltige Zellen und pyknotische Kerne. Am Rande des Präparates befindet sich unveränderte Hornhaut. Der Übergang vom gesunden Gewebe in das erkrankte Epithel ist fliessend. Ausser den bereits beschriebenen Veränderungen fällt die verminderte Anzahl Epithelschichten auf.

Diskussion

Die Ergebnisse dieser Untersuchung zeigen, dass rezidivierende Hornhauterosionen vorwiegend beim 6- bis 8jährigen Boxer vorkommen. Wie auch von anderen Autoren beschrieben wurde, fanden wir die Erosion bei unseren Patienten häufig in Limbusnähe, oft im temporal-unteren Bereich der Hornhaut.

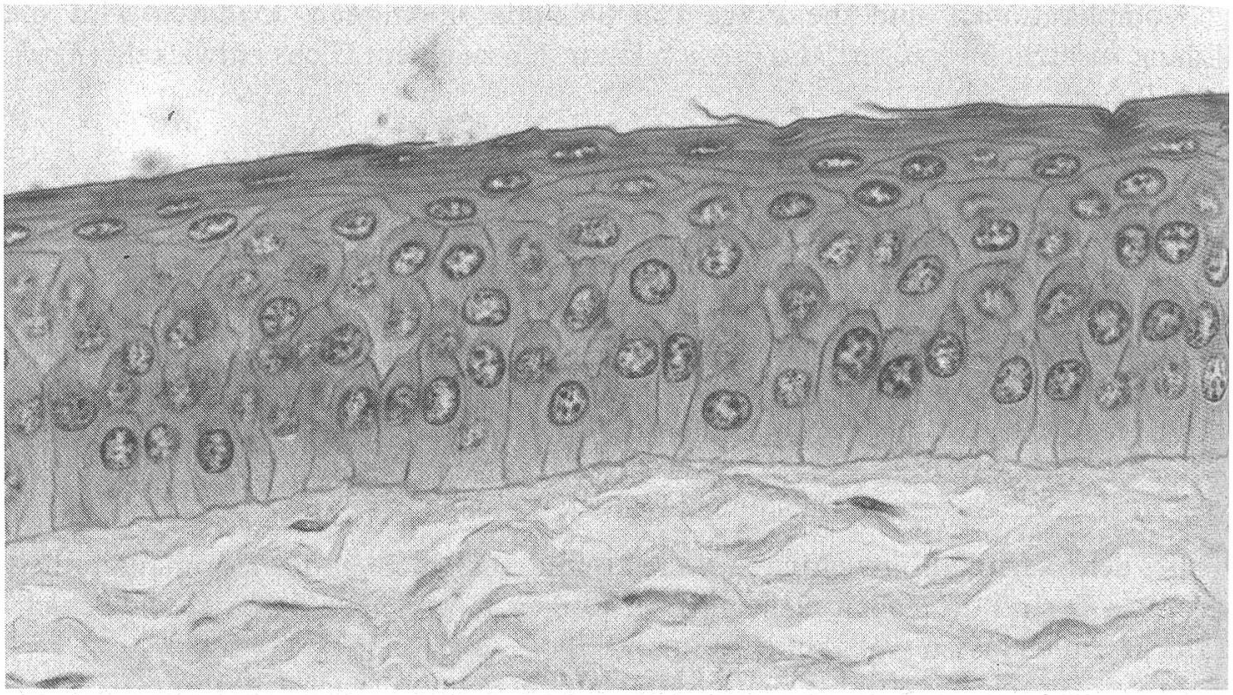

Abb. 2a Unverändertes Hornhautepithel, mittlere Vergrösserung, HE-Färbung, Boxer, männlich, 10 Jahre.

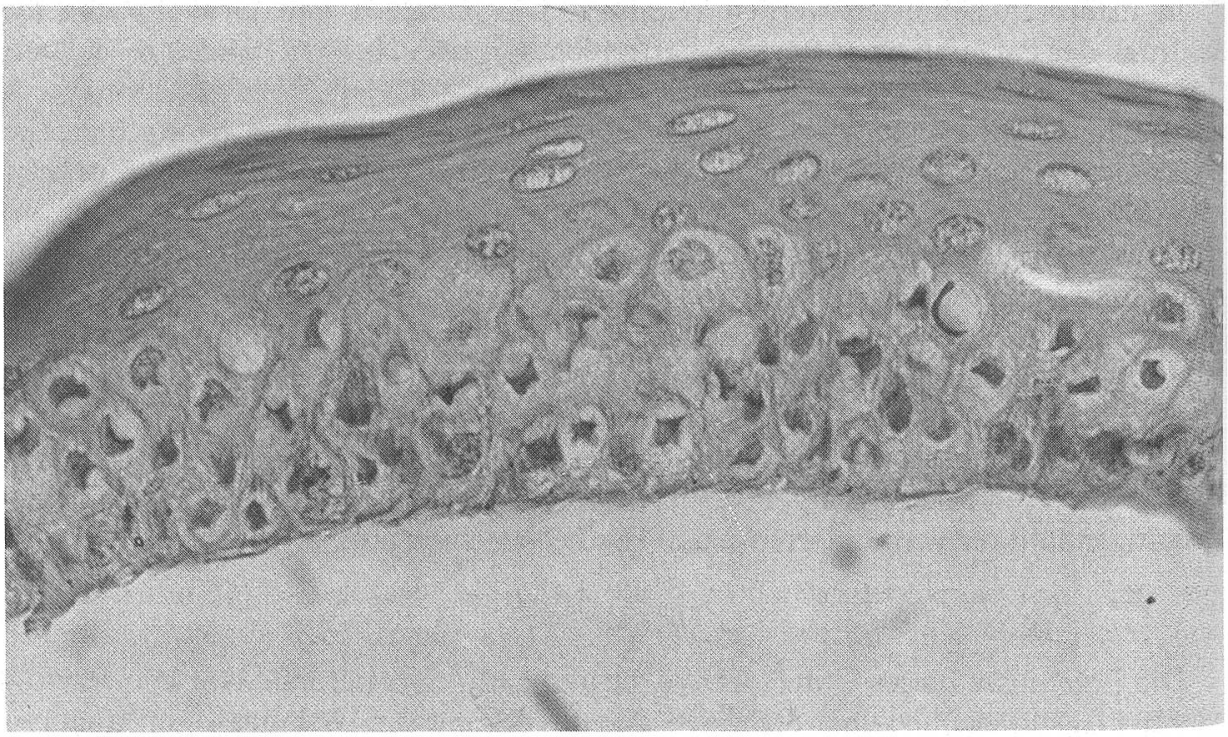

Abb. 2b Hornhautexzisat: Pyknosen und Vakuolen, mittlere Vergrösserung, HE-Färbung, Boxer, männlich, 6 Jahre.

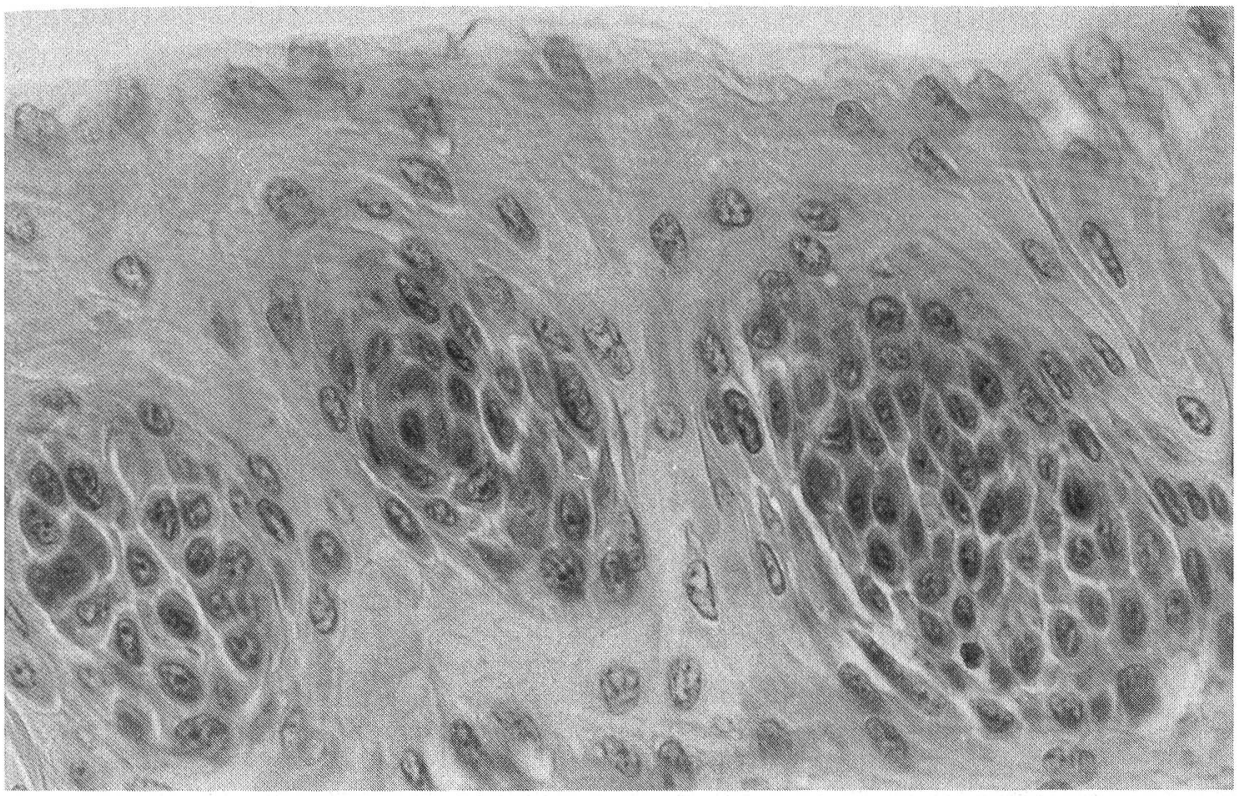

Abb. 3a Hornhautexzisat: Hyperplastische Knötchen (zwiebelschalenartig angeordnete Zellen), mittlere Vergrösserung, HE-Färbung, Boxer, weiblich, 7 Jahre.

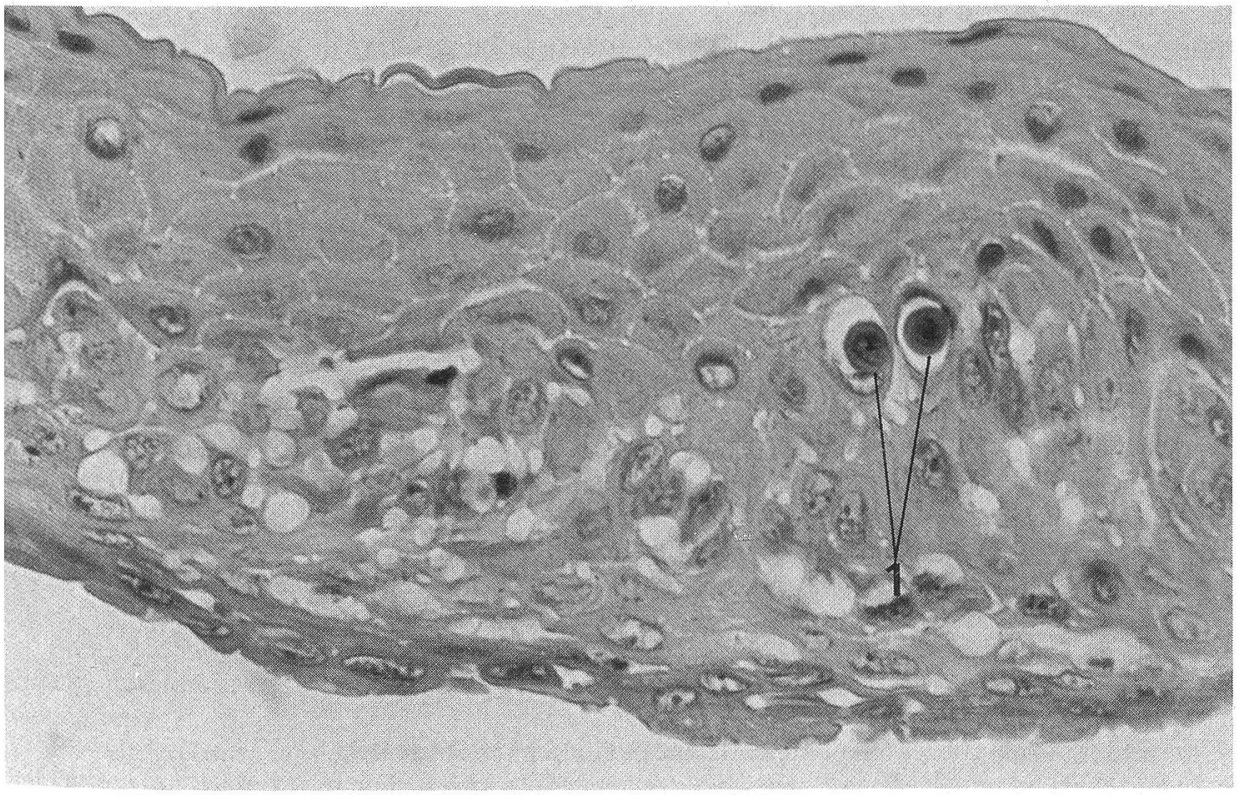

Abb. 3b Hornhautexzisat: 1 = zwei nekrotische Zellen, mittlere Vergrösserung, HE-Färbung, Boxer, männlich, 7 Jahre.

Die histopathologischen Veränderungen des losen Epithels sind typisch für eine hydropische Degeneration des Hornhautepithels. Die Zellkerne sind pyknotisch, das Zytoplasma ist gequollen und enthält Vakuolen. Diese Veränderungen werden vor allem in den basalen Zellen des Hornhautepithels beobachtet. Die zwiebelschalenartig angeordneten Zellen stellen hyperplastische Knötchen dar. Die Heilung erfolgt nicht mehr in geordneten Reihen, sondern in Form zwiebelschalenartiger Häufchen.

Es ist auffällig, dass bei den präparierten Epithelstücken nicht in allen Schnitten die gleichen Veränderungen gefunden wurden. So ist es möglich, dass an einem Ende des Präparates als einzige Veränderung pyknotische Kerne und Vakuolen gefunden werden, am anderen Ende jedoch hyperplastische Knötchen. Das histologische Bild hängt vermutlich davon ab, ob das Epithel zentral oder peripher geschnitten wurde (vgl. Abb. 1). Dies würde auch die unterschiedliche Anzahl der Schnitte, die Veränderungen aufweisen, erklären.

Um die Resultate dieser Arbeit in bezug auf die Ätiologie und Pathogenese der Erkrankung diskutieren zu können, sind folgende Zusammenhänge von Bedeutung:

Bekanntlich beginnt der Alterungsprozess beim Boxer relativ früh. Es ist daher möglich, dass altersbedingte Veränderungen in der Zusammensetzung und Menge der Tränenflüssigkeit oder des Hornhautepithels schon mit 6–8 Jahren ihre Folgen zeigen können. Ein verminderter Mucingehalt der Tränenflüssigkeit zum Beispiel führt zu umschriebener Zusammenhangstrennung des präcornealen Tränenfilms und damit zur Austrocknung kleiner Hornhautbezirke. An diesen Stellen kann eine Erosion entstehen. Eine beim Menschen bekannte, altersbedingte Veränderung des Krümmungsradius der Hornhaut könnte bei der Entstehung derartiger Erosionen eine begünstigende Rolle spielen. Da die sensorische Innervation vor allem der oberflächlichen Schichten der Hornhaut sehr dicht ist, führen schon feine Herde lokaler Austrocknung zu Juckreiz und Schmerzempfindung. Reiben und Kratzen der Tiere haben weitere Traumatisierungen zur Folge und können die Entstehung einer Erosion begünstigen.

Ferner kommen als Ursache rezidivierender Hornhauterosionen Virusinfektionen (z. B. Herpes) und immunbiologische Vorgänge in Frage.

Zusammenfassung

Von 8 Deutschen Boxern mit typischen Erscheinungen rezidivierender Hornhauterosion wurden insgesamt 643 Präparate histologisch untersucht, die sich im Rahmen der operativen Behandlung (Skarifikation) gewinnen liessen.

Von einem euthanasierten Tier stammte die ganze Hornhaut.

Die histopathologischen Untersuchungsergebnisse lassen sich wie folgt zusammenfassen:

- Bei dieser Erosionsform schilfern 6–10 Epithelschichten ab;
- In keinem Fall ist die Basalmembran in die Abschilferung miteinbezogen;
- In den basalen Schichten befinden sich viele Zellen mit pyknotischen Kernen und Vakuolen im Zytoplasma;
- In mehreren Schnitten werden hyperplastische Knötchen beobachtet;
- In einzelnen Schnitten treten Entzündungszellen auf (Lymphozyten, neutrophile und eosinophile Granulozyten);
- Vereinzelt werden nekrotische Zellen gefunden.

Die pyknotischen Kerne und Vakuolen sprechen für eine hydropische Degeneration. Die hyperplastischen Knötchen bilden das lose, verdickte Epithel am Rande der Erosion.

Diese degenerativen Veränderungen müssen mit dem Alter der betroffenen Tiere zusammenhängen, denn diese Form der Hornhauterosion kommt am häufigsten bei 6- bis 8jährigen und älteren Hunden vor.

Résumé

Chez 8 boxers allemands présentant les symptomes typiques d'érosions récidivantes de la cornée, on a examiné en tout 643 coupes histologiques que l'on préleva au cours du traitement opératoire (scarification).

On a prélevé toute la cornée chez un animal euthanasié. Les résultats des examens histopathologiques peuvent se résumer de la façon suivante:

- dans la forme érosive on constate que 6 à 10 couches de l'épithélium peuvent se décoller
- dans aucun des cas la membrane basale n'est comprise dans le processus de décollement
- dans les couches basales on trouve beaucoup de cellules aux noyaux pyknotiques et avec vacuoles dans le cytoplasme
- dans plusieurs coupes, on a pu constater la présence de nodules hyperplasiques
- dans quelques coupes on constate la présence de cellules inflammatoires (lymphocytes, granulocytes neutrophiles et eosinophiles)
- on a trouvé de façon isolée quelques cellules nécrotiques.

Les noyaux pyknotiques et les vacuoles parlent pour une dégénérescence hydropique. Les nodules hyperplasiques forment l'épithélium décollé épaissi qui se trouve au bord de l'érosion.

L'apparition de ces dégénérescences doit être en relation avec l'âge des animaux atteints, car cette forme d'érosion de la cornée survient le plus souvent chez des chiens âgés de 6 à 8 ans.

Riassunto

Sono stati studiati 643 preparati di otto Boxer tedeschi con le tipiche lesioni della erosione recidivante della cornea. Il materiale è stato ottenuto per scarificazione durante gli interventi chirurgici.

Da un animale sottoposto ad eutanasia è stata ottenuta la intera cornea.

I risultati delle indagini istopatologiche possono essere riassunti come segue:

- In questa forma erosiva desquamano da 6 a 10 strati epiteliali;
- In nessun caso la membrana basale è interessata da fenomeni desquamativo-erosivi.
- Negli strati basali si trovano molte cellule con nuclei picnotici e vacuoli nel citoplasma.
- In molte sezioni si osservano noduli iperplastici;
- In alcune sezioni compaiono cellule infiammatorie (linfociti, granulociti neutrofili ed eosinofili);
- Sono presenti fenomeni necrotici limitati a cellule singole.

I nuclei picnotici ed i vacuoli indicano degenerazione idropica. I noduli iperplastici formano l'epitelio ispessito ai margini delle erosioni.

Questi fenomeni degenerativi devono essere in relazione con l'età degli animali colpiti, dato che questa forma di erosione della cornea si verifica con la massima frequenza in animali di età di 6–8 anni o più vecchi.

Summary

From 8 German boxers with typical symptoms of recurrent corneal erosion the material obtained under operative treatment (scarification) provided a total of 643 slides for histological examination.

The whole cornea was obtained from one euthanised animal.

The histopathological examination results may be summarised as follows:

- In this form of erosion 6–10 layers of epithelium scale off
- The basal membrane is never included in this scaling

- In the basal layers there are many cells with pycnotic nuclei and vacuoles in the cytoplasm
- In several slides hyperplastic nodules are observed
- In certain slides inflamed cells occur (lymphocytes, neutrophil and eosinophil granulocytes)
- In a few cases necrotic cells are found

The pycnotic nuclei and vacuoles indicate hydropic degeneration. The hyperplastic nodules form the loose, thickened epithelium at the edge of the erosion.

These degenerative changes must have some connection with the age of the animals concerned, for this kind of corneal erosion occurs most frequently among dogs that are 6–8 years old, or older.

Literatur

Ammann K.: Vergleichend-klinische Untersuchungen. Die Kleintierpraxis, *11,* 1–9 (1966). - *Gelatt K.N.:* Recurrent epithelial erosion: Veterinary Ophthalmology, 359–360, Verl. Lea and Febiger, Philadelphia (1977). – *Koch S.A.:* Ulcerative keratitis. Vet. Clin. North Am. *3,* 385–406 (1973). – *Krähenmann A.:* Die rezidivierende Hornhauterosion des Boxers. Schweiz. Arch. Tierheilk., *118,* 87–97 (1976). – *Magrane W.G.:* Corneal erosion: Canine Ophthalmology, 133–137, Verl. Lea and Febiger, Philadelphia (1977). – *Roberts S.R.:* Superficial indolent ulcer of the cornea in boxer dogs. J. Small. Anim. Pract., *6,* 111–115 (1965). – *Startup F.G.:* Corneal ulceration: Disease of the Canine eye, 176–177, Baillière-Tindall and Cassel, London (1969). – *Überreiter O.:* Zur Diagnostik und Therapie der Hornhauterkrankungen beim Hunde. Die Kleintierpraxis, *2,* 29–37 (1969).

Manuskripteingang: 22. Dezember 1982

BUCHBESPRECHUNG

Hygienic Problems of Animal Manures. *D. Strauch* (Hrsg). Proceedings of a workshop of expert groups of the Commission of the European Communities (CEC), German Veterinary Medical Society (DVG), Food and Agricultural Organization (FAO). XI, 314 pp. Stuttgart 1983. Preis unbekannt.

Gülle und Mist sind wegen ihres Gehaltes an Stickstoff, Phosphor und Kalium wertvolle Dünger für die Landwirtschaft, doch können sie auch pathogene Mikroorganismen enthalten und damit eine potentielle Gefahr für die tierische und menschliche Gesundheit bedeuten. Expertengruppen der FAO, EG und der Deutschen Veterinärmedizinischen Gesellschaft befassen sich denn auch mit dem Problem, dass durch Hofdünger und Klärschlamm Krankheiten übertragen werden können. Der vorliegende Band enthält die 21 Referate der Tagung dieser Fachkommissionen vom Oktober 1982 in Hohenheim-Stuttgart.

Es werden die Ergebnisse von Untersuchungen über die Überlebensraten pathogener Bakterien und Viren in Gülle, Mist und Flüssigmist bei unterschiedlichen Lagerungsbedingungen (Belüftung, anaerobe Lagerung, Biogasanlage usw.) vorgestellt. Ebenso wird über den Einfluss von Desinfektionsmitteln auf pathogene Keime in diesem Hofdünger berichtet. In einigen Referaten werden die Auswirkungen von Antibiotika und antimikrobiellen Wachstumsförderern, die in der modernen Tierhaltung eine immer grössere Bedeutung erhalten, auf die Gasbildung in Biofermentern beschrieben. Drei Referate befassen sich mit den gesetzlichen Vorschriften inbezug auf die Behandlung und Desinfektion von infiziertem Hofdünger in Irland, den Niederlanden und Deutschland.

«Mist» kann jedoch auch als Stickstoffquelle in der Wiederkäuerfütterung eingesetzt werden. So berichtet Spoelstra aus Lelystad (NL) über die Herstellung einer qualitativ einwandfreien Silage aus Mais und Hühnerkot.

Im Schlusswort zur Tagung wird festgehalten, dass langsam genügend wissenschaftliche Resultate vorliegen, die erlauben, Richtlinien zu erlassen, wie mit Hofdünger von Betrieben mit spezifischen Infektionen umzugehen sei. So richtet sich denn dieser Tagungsbericht doch eher an den direkt interessierten Mikrobiologen und an die staatlichen Veterinärämter als an den praktizierenden Tierarzt.

M. Wanner, Grangeneuve