"Bovine kutane Angiomatose" in der Schweiz

Autor(en): **Waldvogel, A. / Hauser, B.**

Objekttyp: **Article**

Zeitschrift: **Schweizer Archiv für Tierheilkunde SAT : die Fachzeitschrift für Tierärztinnen und Tierärzte = Archives Suisses de Médecine Vétérinaire ASMV : la revue professionnelle des vétérinaires**

Band (Jahr): **125 (1983)**

PDF erstellt am: **30.04.2024**

Persistenter Link: https://doi.org/10.5169/seals-591742

Nutzungsbedingungen

Die ETH-Bibliothek ist Anbieterin der digitalisierten Zeitschriften. Sie besitzt keine Urheberrechte an den Inhalten der Zeitschriften. Die Rechte liegen in der Regel bei den Herausgebern.
Die auf der Plattform e-periodica veröffentlichten Dokumente stehen für nicht-kommerzielle Zwecke in Lehre und Forschung sowie für die private Nutzung frei zur Verfügung. Einzelne Dateien oder Ausdrucke aus diesem Angebot können zusammen mit diesen Nutzungsbedingungen und den korrekten Herkunftsbezeichnungen weitergegeben werden.
Das Veröffentlichen von Bildern in Print- und Online-Publikationen ist nur mit vorheriger Genehmigung der Rechteinhaber erlaubt. Die systematische Speicherung von Teilen des elektronischen Angebots auf anderen Servern bedarf ebenfalls des schriftlichen Einverständnisses der Rechteinhaber.

Haftungsausschluss

Alle Angaben erfolgen ohne Gewähr für Vollständigkeit oder Richtigkeit. Es wird keine Haftung übernommen für Schäden durch die Verwendung von Informationen aus diesem Online-Angebot oder durch das Fehlen von Informationen. Dies gilt auch für Inhalte Dritter, die über dieses Angebot zugänglich sind.

Ein Dienst der *ETH-Bibliothek*
ETH Zürich, Rämistrasse 101, 8092 Zürich, Schweiz, www.library.ethz.ch

http://www.e-periodica.ch

Schweiz. Arch. Tierheilk. *125,* 329–333, 1983

Aus dem Institut für Veterinärpathologie (Direktor: Prof. Dr. H. Stünzi)

«Bovine kutane Angiomatose» in der Schweiz

A. Waldvogel[1] *und B. Hauser*[1]

Die «bovine kutane Angiomatose» wurde erstmals in Grossbritannien beschrieben und benannt (*Cotchin and Swarbrick,* 1963 [1]). Es folgten Berichte aus Frankreich [2] und den USA [3]. In der Schweiz ist diese Krankheit aber bis anhin unbekannt gewesen. Im Jahr 1982 gelangten nun auch in unserem Institut 2 Fälle zur Untersuchung:

Fall 1[2]

Bei einer 7jährigen Kuh der Braunviehrasse entwickelten sich im Lauf des Winters im Bereich des rechten Hinterbeins zahlreiche rote, meist gestielte Geschwülste, welche bis kleinfingergross wurden. Auf dem Weg zur Tränke im Schnee rissen die Tumoren oft auf und bluteten stark. Der beigezogene Tierarzt überwies uns eine Biopsie zur Untersuchung. Da sich die Geschwülste stark vermehrten, wurde die Kuh schliesslich geschlachtet.

Makroskopisch erwies sich das Operationspräparat als ein fungöses Knötchen von 8 mm Durchmesser, welches in formalinfixiertem Zustand von dunkelbraungrauen Krusten überzogen war und eine homogene, graugelbliche Schnittfläche darbot.

Mikroskopisch bestand das Knötchen aus einem Geflecht von dicht liegenden, wirr angeordneten, gut differenzierten Fibroblasten, welche eine mässige Mitoserate und eine mittlere Kollagenfaser- und Grundsubstanzbildung zeigten. Ein auffallend dichtes Netz gut differenzierter, in allen Richtungen verlaufender Kapillaren durchzog dieses Gewebe. Venolen und Arteriolen waren dagegen nur in geringer Zahl vorhanden. Die Grenze gegen das normale Korium war zwar scharf, aber bizarr in ihrem Verlauf. Die Epidermis war im Bereich des Knötchens akanthotisch, bildete hohe Reteleisten aus und war über grosse Strecken von einer Schicht von Zelldetritus und Erythrozyten überzogen. Eine mässige Zahl von Haarfollikeln war in den Knoten eingelagert.

Fall 2[2]

Bei einem 18 Monate alten Rind der Braunviehrasse entwickelten sich in der Kehlgangs- und Unterzungenbeinregion 2 warzenähnliche Hautverdickungen mit

---

[1] Adresse: Winterthurerstrasse 260, CH-8057 Zürich

[2] Herrn Dr. H. Fopp, Klosters, und Herrn Dr. F. Weber, Schwyz, danken wir für die Überlassung der Operationspräparate und die klinischen Informationen.

breiter Basis, welche durch Reiben an der Anbindevorrichtung immer wieder stark bluteten. Beide Knoten wurden operativ entfernt. 4 Wochen später soll sich an einer der beiden Operationsstellen bereits wieder ein ähnliches, fingerbeerengrosses Knötchen entwickelt haben.

Makroskopisch Der grössere der beiden Knoten überragte die Oberfläche verrukös und mass 4 cm im Durchmesser, 2½ cm in der Tiefe. Der kleinere war fungös und wies einen Durchmesser von 3 cm auf. Die Oberfläche war grobhöckrig, stellenweise zerklüftet und von dunkelbraunen Krusten überzogen. Auf der Schnittfläche liessen sich 2 Anteile unterscheiden: Das oberflächlich gelegene Gewebe war kompakt und in formalinfixiertem Zustand fest und gleichmässig hellgraubräunlich, das tiefergelegene bestand aus einem Netzwerk von dickwandigen, blutgefüllten Kanälen, welche in hellgraues Bindegewebe eingelagert waren.

Mikroskopisch waren die oberflächlichen Partien ähnlich geartet wie das in Fall 1 beschriebene Gewebe, nur dass die Fibroblasten hier unreifer und häufiger in Teilung begriffen waren und dass der Kollagenfasergehalt deutlich geringer, der Grundsubstanzgehalt dagegen höher war. In der Tiefe und seitlich ging dieses Gewebe in locker in das Korium eingelagerte gefässähnliche Strukturen mit meist rundlichen, blutgefüllten und von einer endothelähnlichen Zellschicht ausgekleideten Lumina über. Im Gegensatz zu normalen Gefässen gliederte sich die Wand nicht in verschiedene Schichten, sondern bestand in ihrer ganzen Dicke aus demselben spindelzelligen Gewebe wie in den oberflächlichen Partien, nur dass hier die eingestreuten Kapillaren fehlten. Auffallend waren disseminierte Abscheidungsthromben, welche vorwiegend von Tumorgewebe organisiert zu werden schienen. Am Rand des Knotens waren gelegentlich Übergänge von solchen gefässähnlichen Strukturen in normale Arterien zu beobachten, indem sich von aussen her eine aus glatter Muskulatur bestehende Media angliederte und sich die nun eindeutig intimal gelegene Spindelzellschicht zunehmend verschmälerte und schliesslich einer normalen zarten Intima wich. Das Spindelzellgewebe wies in allen Bereichen des Knotens eine mittlere Mitoserate auf. Die über die Oberfläche prominierenden Anteile waren flächenhaft ulzeriert und mit Zelldetritus bedeckt, die angrenzende Epidermis war stark hyperplastisch.

Abb. 1 Bovine kutane Angiomatose, Fall 2: Schnittfläche des Tumors
a = solide Gewebspartien mit zerklüfteter Oberfläche und einer Blutung
b = blutgefässähnliche Kanäle
Abb. 2 Proliferat von Fibroblasten und Kapillaren (Fall 1, mittlere Vergrösserung, Hämalaun-Eosin)
Abb. 3 Histologische Übersicht, Fall 2 (vergleiche Abb. 1):
a = solides, grundsubstanzreiches Gewebe aus Fibroblasten und Kapillaren
b = blutgefässähnliche Kanäle im Korium
(kleine Vergrösserung, Bindegewebsfärbung nach van Gieson)
Abb. 4 Wand eines blutgefässähnlichen Kanals, welche von Tumorgewebe gebildet wird (Fall 2, starke Vergrösserung, Hämalaun-Eosin)
a = blutgefülltes Lumen

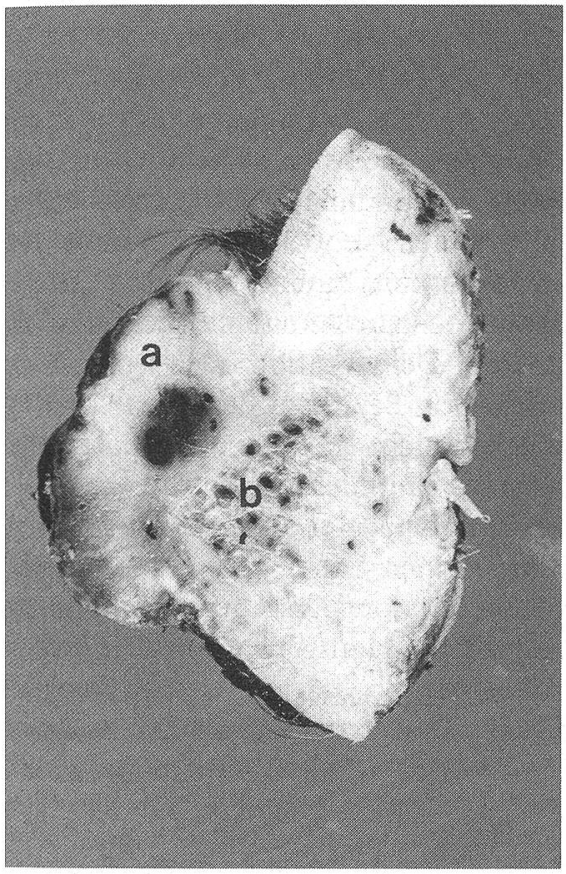

2

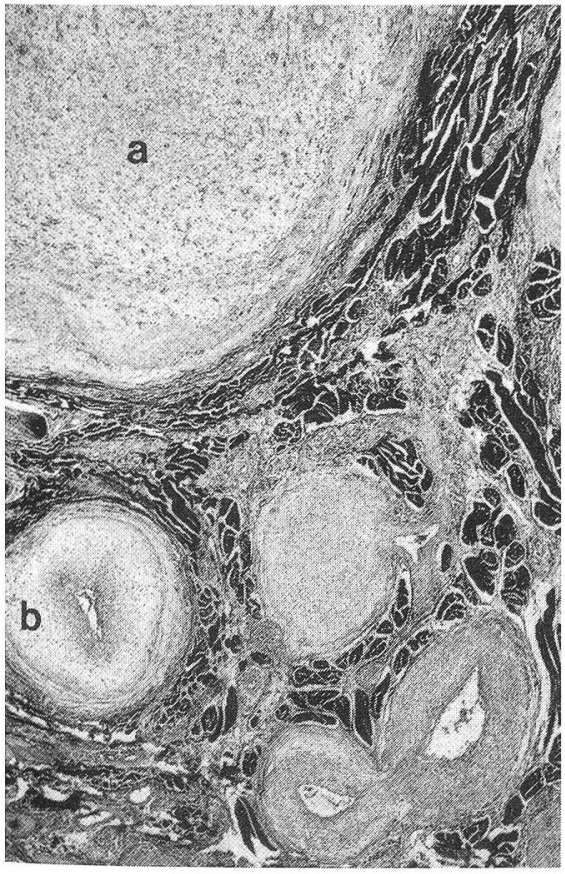

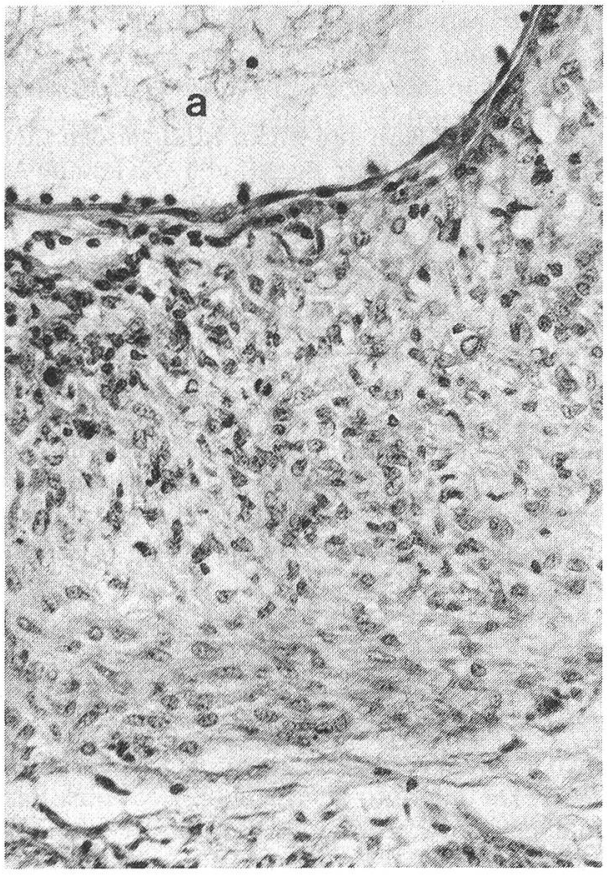

4

Diskussion

Über die Natur und das Verhalten der «bovinen kutanen Angiomatose» besteht, wohl zum Teil aufgrund der Seltenheit ihres Vorkommens, noch weitgehende Unklarheit. *Cotchin und Swarbrick* [1] diskutieren, ob man es beispielsweise mit einer überschiessenden Granulation, einer granulomatösen Entzündung, einer Hyperplasie angiogenen Gewebes, einem Hämartom oder einer echten Neoplasie zu tun habe, legen sich dabei aber nicht endgültig fest. Auch wir müssen uns einer definitiven Entscheidung enthalten, neigen aus folgenden Gründen jedoch zur Annahme, dass eine echte Neoplasie vorliegt: Anzeichen einer zielgerichteten Demarkation oder Isolierung einer Noxe fehlen; Mitosen sind vorhanden, welche von Bezirk zu Bezirk zahlenmässig nicht variieren; eine sinnvolle Architektur lässt sich nicht erkennen, und die in Fall 2 beobachteten grösseren, blutgefässähnlichen Kanäle sind nicht strukturiert.

Klinisch stehen bei der «bovinen kutanen Angiomatose» profuse rezidivierende Blutungen im Vordergrund, welche aber nur in seltenen Fällen zu einer Anaemie zu führen scheinen [1]. Weil die Veränderungen häufig in dorsalen Körperregionen, meistens im Rückengebiet, entstehen, können ausgedehnte Hautgebiete fortwährend von Blutkrusten bedeckt sein [1–3]. Die Knoten sollen meist solitär, seltener multipel auftreten. Abgesehen von unserem Fall 2 sind offenbar nie Rezidiven nach chirurgischer Entfernung der Knoten beobachtet worden. Das Alter der betroffenen Tiere reichte im Untersuchungsmaterial von *Cotchin und Swarbrick* [1] von 1 bis 10 Jahren und betrug im Durchschnitt 5½ Jahre.

Über die Aetiologie der Krankheit besteht vorläufig noch Unklarheit.

Zusammenfassung

Bei einer Kuh und einem Rind wurden tumorartige Hautveränderungen beobachtet, welche im Schrifttum unter dem Begriff «bovine kutane Angiomatose» erwähnt sind. Klinisch stand eine ausgeprägte Blutungstendenz der ulzerierten Tumoroberfläche im Vordergrund. Histologisch bestanden die Geschwülste aus einer Kombination von fibroblastenähnlichen Zellen und gefässartigen Strukturen, welche morphologische Charakteristika einer echten Neoplasie aufwiesen.

Résumé

Chez une vache et une génisse des changements néoplasiques de la peau ont été observés, connus dans la littérature sous le terme d'hémangiomatose cutanée des bovins. Le symptôme principal clinique était une forte tendance à l'hémorrhagie de la surface tumorale. Histologiquement, les tumeurs étaient composées de cellules fibroblastiques et de structures ressemblantes à des vaisseaux sanguins et montrant les caractéristiques morphologiques d'une véritable néoplasie.

Riassunto

In una vacca ed in una manza sono state osservate lesioni cutanee tumorali, che vengono riportate nella letteratura con la denominazione di «angiomatosi cutanea del bovino». Il quadro clinico é dominato da una accentuata tendenza all'emorragia da parte della superficie ulcerata del tumore. Da un punto di vista istologico le neoformazioni sono costituite da una combinazione di cellule simili ai fibroblasti e di strutture simili a vasi sanguigni. L'insieme mostra le caratteristiche istologiche di una vera neoplasia.

Summary

Tumor-like skin changes, known in the literature as bovine cutaneous angiomatosis were observed in a cow and a heifer. A severe tendency to bleeding of the ulcerated tumour surface was reported by the clinicians. Histologically, the tissue consisted of fibroblast-like cells and bloodvessel-like structures exhibiting morphological characteristics of a true neoplasia.

Literatur

[1] *Cotchin E., Swarbrick O.:* Bovine cutaneous angiomatosis: A lesion resembling human «pyogenic granuloma» («granuloma teleangiectaticum»). Vet. Rec. *75,* 437–444 (1963). – [2] *Lombard C., Levesque L.:* Une affection nouvelle en France: L'hémangiomatose cutanée et de la muqueuse pituitaire des vaches normandes. C. R. Acad. Sc. Paris *258,* 3137–3138 (1964). – [3] *Stannard A.A., Pulley L. T.:* Tumors of the skin and soft tissues. In: *Moulton J. E.:* Tumors in Domestic Animals. 2nd ed., University of California Press, Berkeley – Los Angeles – London (1978).

Manuskripteingang: 31. Dezember 1982

REFERAT

Schweizerische Rindviehzucht wohin?

Zehn Thesen zur Zukunft der schweizerischen Rindviehzucht. Vortrag, gehalten am 12. Januar 1983, anlässlich der gemeinsamen Tagung der Schweizerischen Vereinigung für Tierzucht und der Gesellschaft Schweizerischer Landwirte, von *Prof. Dr. N. Künzi,* Institut für Tierproduktion, Gruppe Tierzucht der ETH, Zürich. Tagungsort: Restaurant «Kaufleuten», Pelikanstrasse, 8001 Zürich. Schriften der Schweizerischen Vereinigung für Tierzucht, Nr. 62; Benteli Verlag, 3018 Bern. 1983. Preis Fr. 4.50.

Wiederum ist in dieser Reihe der Niederschlag einer Tagung veröffentlicht worden, die auch für den Tierarzt von grosser Bedeutung ist. Tagung und Thesen wurden vorbereitet von einer Arbeitsgruppe «aus Vertretern der Milch- und Fleischwirtschaft, der Viehzuchtverbände, der Betriebswirtschaft, des Bundesamtes für Landwirtschaft und der Wissenschaft». Hoffen wir, dass in der «Wissenschaft» auch die Veterinärmedizin eingeschlossen ist und dass sich deren Teilhabe nicht auf das Faktum beschränkt, dass ein Leistungszuwachs von 2000 kg Milch Fr. 40.— mehr Tierarztkosten bedeutet. Wenn man den Einsatz der Tierärzte und ihrer akademischen Vertreter in der Zeit vor 100 und mehr Jahren betrachtet – man verzeihe diesen Hang zum Geschichtlichen – so muss man feststellen, dass ihre Stellung in der Tierzucht heute spürbar schwächer ist. Dies sollte für die in Scharen heranwachsenden Jungen ein «challenge» sein. *R. Fankhauser* Bern

BUCHBESPRECHUNGEN

Grundlagen der Schweineproduktion, von *Dr. G. Brem,* 118 Seiten, 41 Abbildungen, 21 Tabellen, Enke Verlag Stuttgart, Format 15,5 × 23 cm, kartoniert, 1982, DM 22.80.

In diesem Handbuch sind die wichtigsten Bereiche der Schweineproduktion verständlich, übersichtlich und dennoch knapp dargestellt. Die Grundlagen der Züchtung, Fütterung und Haltung sowie der Hygiene und Gesundheit in den Schweinebeständen, der Tier- und Umweltschutz, die Organisation und Wirtschaftlichkeit der Schweineproduktion sind in den einzelnen Kapiteln umfassend abgehandelt. Angaben über die Leistungsprüfungen, die Haltung, über Tier- und Umweltschutz aus der BRD, sind aber nur begrenzt auf die schweizerischen Verhältnisse übertragbar.

Für Leser die noch wenig oder keine Erfahrung auf dem Gebiet der Schweineproduktion haben, ist dies dennoch ein gut überschaubares und verständliches Kompendium. Das Buch ist daher vor allem für Studenten, Junglandwirte und evtl. auch für praktizierende Tierärzte von Interesse.

W. Zimmermann, Zürich