Auftreten der caninen Herpes-Virus-Infektion in der Schweiz

Autor(en): **Schiefer, B. / Ruckstuhl, B. / Metzler, A.**

Objekttyp: **Article**

Zeitschrift: **Schweizer Archiv für Tierheilkunde SAT : die Fachzeitschrift für Tierärztinnen und Tierärzte = Archives Suisses de Médecine Vétérinaire ASMV : la revue professionnelle des vétérinaires**

Band (Jahr): **120 (1978)**

PDF erstellt am: **05.05.2024**

Persistenter Link: https://doi.org/10.5169/seals-592848

Nutzungsbedingungen

Die ETH-Bibliothek ist Anbieterin der digitalisierten Zeitschriften. Sie besitzt keine Urheberrechte an den Inhalten der Zeitschriften. Die Rechte liegen in der Regel bei den Herausgebern.
Die auf der Plattform e-periodica veröffentlichten Dokumente stehen für nicht-kommerzielle Zwecke in Lehre und Forschung sowie für die private Nutzung frei zur Verfügung. Einzelne Dateien oder Ausdrucke aus diesem Angebot können zusammen mit diesen Nutzungsbedingungen und den korrekten Herkunftsbezeichnungen weitergegeben werden.
Das Veröffentlichen von Bildern in Print- und Online-Publikationen ist nur mit vorheriger Genehmigung der Rechteinhaber erlaubt. Die systematische Speicherung von Teilen des elektronischen Angebots auf anderen Servern bedarf ebenfalls des schriftlichen Einverständnisses der Rechteinhaber.

Haftungsausschluss

Alle Angaben erfolgen ohne Gewähr für Vollständigkeit oder Richtigkeit. Es wird keine Haftung übernommen für Schäden durch die Verwendung von Informationen aus diesem Online-Angebot oder durch das Fehlen von Informationen. Dies gilt auch für Inhalte Dritter, die über dieses Angebot zugänglich sind.

Ein Dienst der *ETH-Bibliothek*
ETH Zürich, Rämistrasse 101, 8092 Zürich, Schweiz, www.library.ethz.ch

http://www.e-periodica.ch

Schweiz. Arch. Tierheilk. *120*, 409–418, 1978

Aus dem Institut für Veterinärpathologie (Direktor: Prof. Dr. H. Stünzi)
und dem Institut für Virologie (Direktor: Prof. Dr. R. Wyler) der Universität Zürich

Auftreten der caninen Herpes-Virus-Infektion in der Schweiz

von *B. Schiefer, B. Ruckstuhl, A. Metzler* und *I. Shirley*[1]

Einleitung

Todesfälle bei Welpen sind keine Seltenheit. Eine entsprechende Studie bei den Nachkommen von 103 Hündinnen in 11 Zwingern ergab, dass die Gesamtverlustrate von der Geburt bis zum Absetzen 21,5% betrug. Die Mehrzahl der Todesfälle (19,6%) traten dabei zur Zeit der Geburt bzw. in den ersten Lebenstagen auf [1]. Neben verschiedenen Infektionen werden für die Sterblichkeit auch nichtinfektiöse Noxen verantwortlich gemacht.

Ein bedeutender Fortschritt in der Abklärung infektionsbedingter Todesfälle war die Isolierung eines Herpes-Virus (canine Herpes Virus = CHV) aus Organen erkrankter oder gestorbener Welpen [7, 8]. Entsprechende Befunde erhoben später auch andere Autoren in den USA [24, 25, 26], in Canada [9], Deutschland [2, 4], England [10, 11, 23], Frankreich [12], Holland [30], Norwegen [6] und Australien [13, 15, 16, 31].

Bei klinisch gesund erscheinenden Welpen [7], erwachsenen Hunden [17, 21] sowie bei adulten Hunden mit Tracheobronchitis (Zwingerhusten) [5, 17, 21, 32] und solchen mit Fortpflanzungsstörungen [14] wurde das CHV ebenfalls isoliert.

Eine ausgezeichnete Synopsis der Literaturbefunde, einschliesslich einer Beschreibung der pathomorphologischen Befunde, pathogenetischer Erwägungen sowie Therapie- und Präventivmassnahmen ist von *Köhler* [18] veröffentlicht worden.

Einzelnen Autoren zufolge treten Infektionen mit CHV mit zunehmender Häufigkeit bzw. Pathogenität auf [4, 22].

In der Schweiz ist das Vorkommen dieser Krankheit zwar seit einigen Jahren vermutet worden, bislang haben sich aber nur serologische Hinweise gefunden. Im Serum von Hündinnen konnten in drei von sieben untersuchten Hundezuchten Antikörper gegen CHV nachgewiesen werden [29], jedoch sind bislang weder die charakteristischen pathomorphologischen Befunde erhoben worden noch ist der direkte Virusnachweis in der Zellkultur oder elektronenoptisch gelungen.

Die vorliegende Veröffentlichung beschreibt das Auftreten der CHV-Infektion in einem hiesigen Wurf reinrassiger Setterhunde.

---

[1] Adresse der Autoren: Winterthurerstr. 260, CH–8057 Zürich.

Material und Methoden

Vorbericht: Dem Institut für Veterinärpathologie der Universität Zürich wurden an zwei aufeinanderfolgenden Tagen je ein 8 bzw. 9 Tage alter Setterwelpe zur Sektion übersandt. Der Besitzer beobachtete an beiden Tieren für einige Tage Durchfall. Da die Tiere einen moribunden Eindruck machten, entschloss sich der Besitzer zur Tötung durch Zertrümmerung des Schädels und übersandte die Tiere ohne weiteren Vorbericht zur Sektion.

Pathologische Untersuchung:

Die Tiere wurden routinemässig seziert. Nach der Sektion wurden Gewebsproben von verschiedenen Organen (Herz, Lunge, Leber, Milz, Thymus, Niere, Darm, Pankreas und Lymphknoten) in Formalin und in Bouinscher Lösung fixiert und in Paraffin eingebettet. Histologische Schnitte von 6 μ Dicke wurden mit Hämatoxylin-Eosin angefärbt.

Virologische Untersuchungen:

Für die Virusisolierungsversuche aus den bei –20 °C gelagerten Organproben wurden allgemein übliche Zellkulturverfahren angewandt. In Ermangelung primärer Welpennieren-Zellkulturen kamen primäre und sekundäre Welpenlungen-Zellkulturen zur Anwendung. In 10tägigem Intervall wurden insgesamt zwei Blindpassagen angesetzt. Die Bebrütung der Kulturen erfolgte bei 36 °C. Deckglaskulturen wurden zu verschiedenen Zeitpunkten mit HE gefärbt und mikroskopisch beurteilt.

Nach dem Tod der Welpen wurde das Muttertier zweimal serologisch untersucht. Die Bestimmung der virus-spezifischen Antikörper (Herpes canis) basierte auf den Angaben in der Literatur [4, 9].

Elektronenmikroskopische Untersuchungen:

Zum Nachweis von Viren in den bei der histologischen Untersuchung gefundenen Einschlusskörperchen (siehe weiter unten) wurden histologische Schnitte sowie Formalin-fixiertes Gewebe (Lunge, Leber) an das EM-Labor des Department of Veterinary Pathology, University of Saskatchewan, Saskatoon, Sask (Canada) geschickt. Das Gewebe wurde nach Umfixierung in Osmiumsäure in Epon eingebettet, auf einem Porter-Blum-Ultramikrotom geschnitten und mit Uranyl-Bleizitrat gefärbt. Die Schnitte wurden in einem Hitachi-HS-8-Elektronenmikroskop untersucht.

Ergebnisse

Pathologisch-anatomische Befunde:

Die augenfälligsten Befunde waren die multiplen petechialen und teilweise ecchymotischen Blutungen in allen Organen, besonders in den Nieren (Abb. 1) und im Darm (Abb. 2). Winzige Nekroseherde von submiliarer Grösse waren in Leber, Milz und Lunge erkennbar. Die Lungen waren ödematös, und das Parenchym wies bei der Palpation eine erhöhte Festigkeit auf. Alle Lymphknoten, insbesondere die mesenterialen, erschienen geschwollen und hyperämisch. Infolge Zertrümmerung des Schädels erwies sich das Gehirn als nicht mehr untersuchbar.

Histologische Befunde:

In sämtlichen untersuchten Organen fanden sich multiple Gewebsnekrosen, die meist scharf von der Umgebung abgesetzt erscheinen. Die Abwesenheit von Entzündungszellen war auffällig (Abb. 3, 4, 5). In der Lunge waren die Gewebsnekrosen

Abb. 1 Punkt- und flächenförmige Blutungen in der Nierenrinde eines Setterwelpen.

Abb. 2 Petechiale Blutungen in der Darmschleimhaut.

Abb. 3 Nekroseherd in der Leber. Man beachte das Fehlen einer entzündlichen Reaktion (HE, 300×).

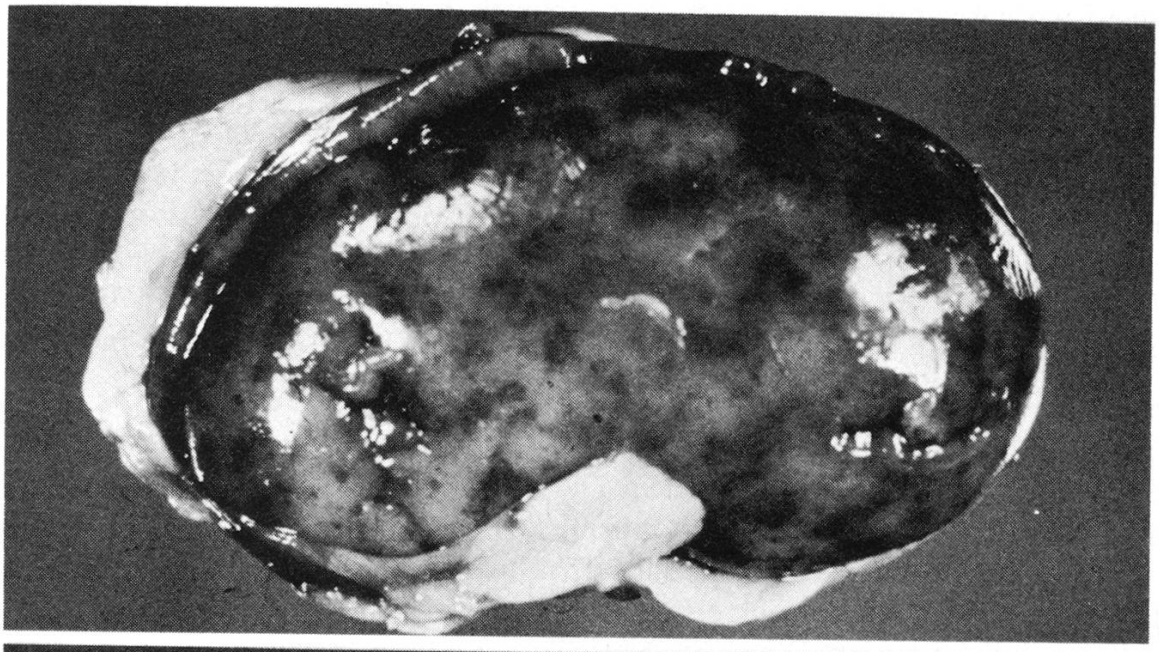

1

2

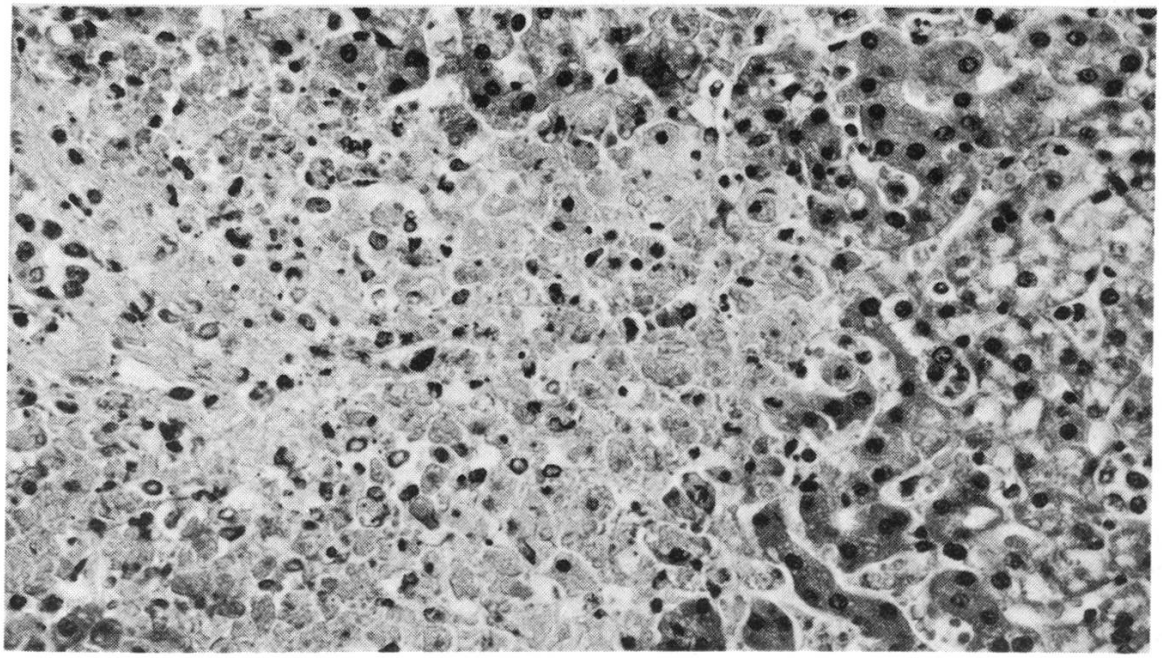

3

weniger deutlich abgegrenzt; statt dessen lagen herdförmige Exsudationen von Fibrin und Blut in den Alveolen vor (Abb. 4). Die germinalen Zentren der Lymphknoten und der Milz wiesen eine verringerte Zellzahl auf, wobei gleichzeitig Nekrosen zu beobachten waren (Abb. 6). Auch in der Magen- und Darmschleimhaut konnten zahlreiche Nekroseherde beobachtet werden (Abb. 7). In allen untersuchten Organen war es möglich, intranukleäre basophile Einschlusskörperchen zu finden. Am leichtesten gelang dies in der Leber in der Peripherie der Nekroseherde sowie innerhalb normal erscheinender Parenchymbezirke (Abb. 8). In der Lunge hingegen war der Nachweis von Einschlusskörperchen erheblich schwieriger.

Virologische Befunde:

Aus den Organen beider Welpen konnte kein zytopathogenes Agens, insbesondere kein Herpes-Virus isoliert werden. Die am Versuchsende gefärbten Deckglaskulturen wiesen gegenüber der Zellkontrolle keine virusspezifischen Veränderungen auf. Auch der wiederholte Versuchsansatz unter Verwendung von Welpenlungen-Zellkulturen anderer Individuen erbrachte kein Virusisolat.

In den zwei Serumproben des Muttertieres konnten keine virusspezifischen Antikörper festgestellt werden.

Elektronenmikroskopische Befunde:

Trotz der erheblichen autolytischen Vorgänge und Fixationsartefakte war es möglich, im Innern der Zellkerne Virusmaterial nachzuweisen (Abb. 9). Die Ansammlung der Viruspartikel dürfte den lichtmikroskopisch sichtbaren Einschlusskörperchen entsprechen. Im Kerngebiet fanden sich nur rundliche Nukleoide mit einem Durchmesser von annähernd 60–70 nm. Im Zytoplasma hingegen gelang es, herdförmige Ansammlungen von Viruspartikeln nachzuweisen. Diese Partikel waren von einer Doppelmembran umgeben, und ihre Grösse betrug 95–105 nm (Abb. 10).

Diskussion

Aufgrund der pathologisch-anatomischen, histologischen und elektronenoptischen Befunde wurde die Diagnose CHV-Infektion gestellt, obwohl die Anzüchtung des Virus nicht gelang.

Abb. 4 Fokale Nekrosen und Blutungen in der Lunge (HE, 160×).

Abb. 5 Nekrose in der Niere und fokale Blutungen (unten rechts) (HE, 160×).

Abb. 6 Subkapsuläre Nekrosen in der Milz (HE, 100×).

Abb. 7 Zwei Nekrosen in der Magenschleimhaut (HE, 100×).

Abb. 8 Intranukleäre Einschlusskörperchen in der Leber (HE, 1200×).

Abb. 9 Elektronenoptischer Befund eines Leberzellkernes. Zahlreiche Nukleoide eines Virus im Kern (16500×).

Abb. 10 Herpes-Virus-Partikel im Zytoplasma einer Leberzelle (30000×).

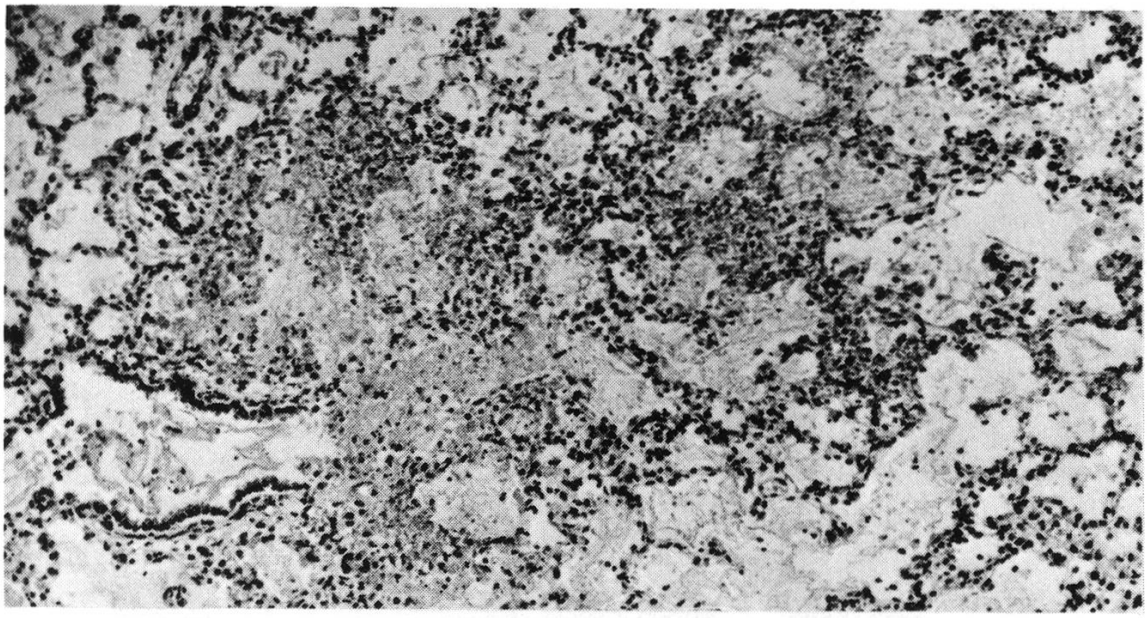

4

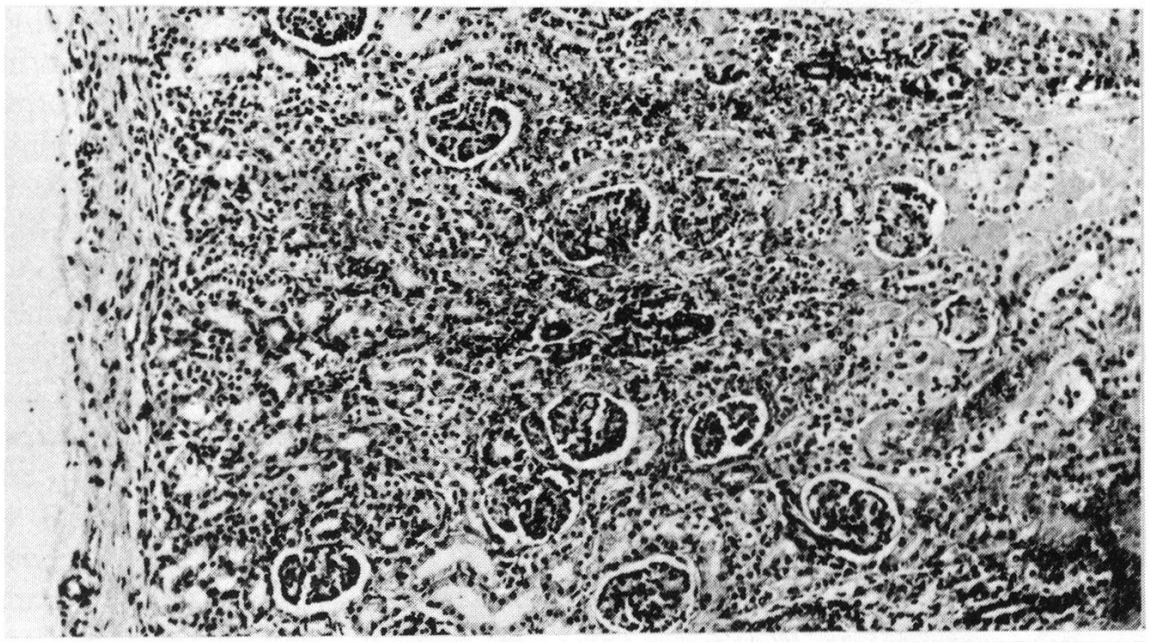

5

6

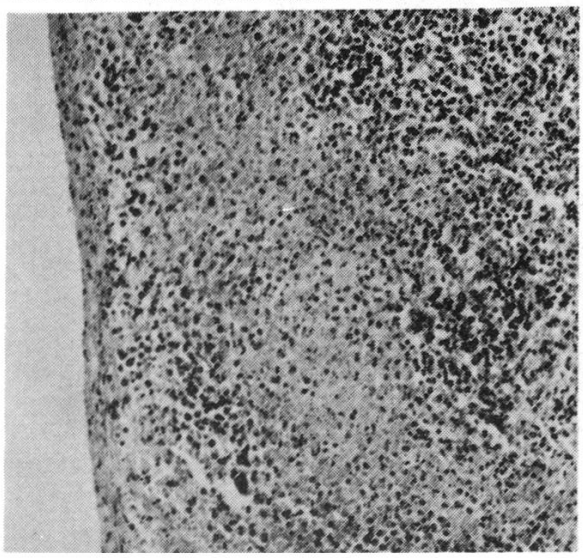

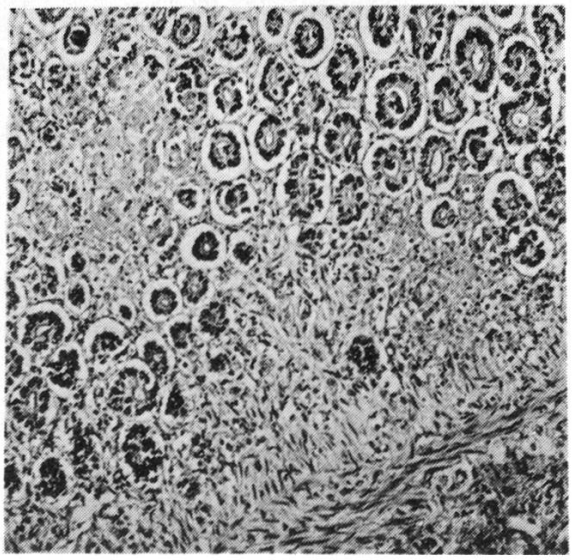

7

8

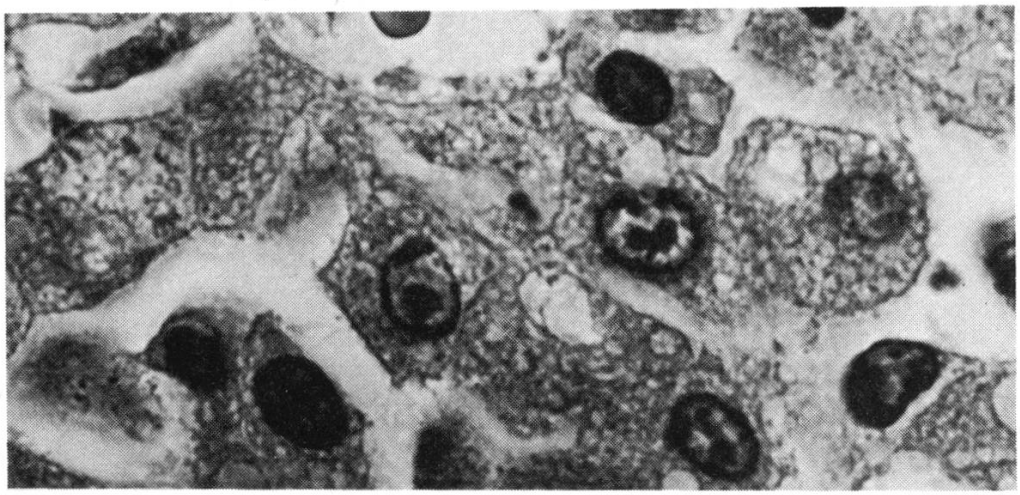

9

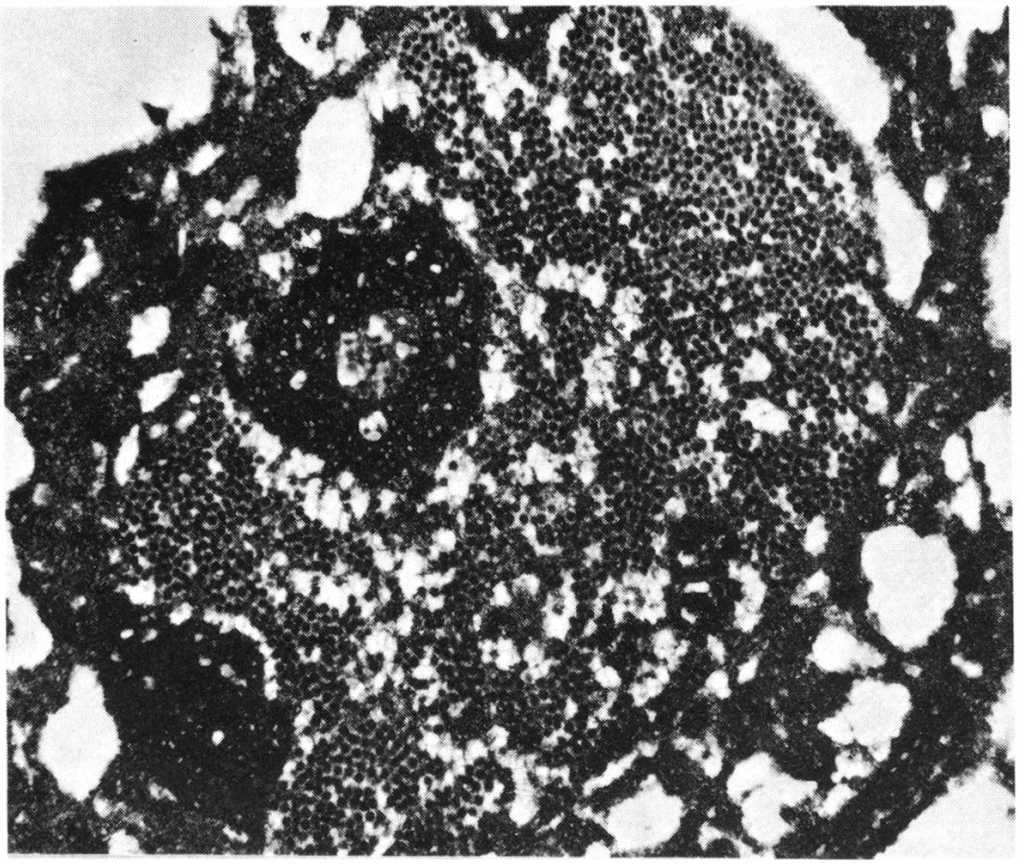

10

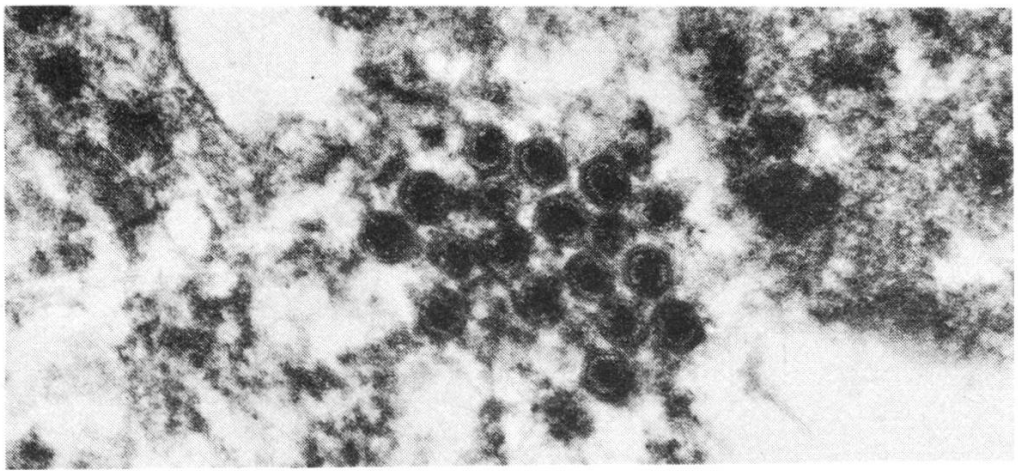

Betrachtet man die an sich recht charakteristischen makroskopischen Befunde, so lässt sich bereits eine Verdachtsdiagnose stellen. Als Differentialdiagnose mussten zum Zeitpunkt der Sektion allerdings andere septikämische Erkrankungen (Bakteriämie, HCC-Infektion) erwogen werden. Nach Durchsicht der histologischen Schnitte jedoch bestanden an der Diagnose CHV kaum Zweifel, da die herdförmigen akuten Gewebsnekrosen zusammen mit den intranukleären Einschlusskörperchen als pathognostisch gelten können. Mit der Hilfe des Elektronenmikroskopes gelang es jedoch, andere virale Erkrankungen, wie z. B. Adeno-Virus- und Staupe-Virus-Infektionen, bei denen ebenfalls intranukleäre Einschlüsse gesehen werden, von CHV-Infektionen abzugrenzen [27]. Die genannten Krankheiten treten zudem eher zu einem späteren Zeitpunkt im Leben von Hundewelpen in Erscheinung, d. h. im Alter von 6 Wochen bis 3 Monaten und älter.

Als Erklärung für die erfolglose Virusisolierung gibt es grundsätzlich zwei Möglichkeiten. Wahrscheinlich ist die Annahme berechtigt, dass beim vorliegenden, fortgeschrittenen Krankheitsstadium sowie der unbestimmten Dauer zwischen Tötung der beiden Welpen und Probeentnahme kein infektiöses Virus mehr vorhanden war. Diese Annahme steht in keinem Widerspruch zum Nachweis von Herpes-Virus-Strukturen im Elektronenmikroskop. Soweit aus der Literatur ersichtlich, sind bis heute für die Isolierung von caninem Herpes-Virus ausschliesslich Zellkulturen aus Hundenieren verwendet worden. Deshalb muss die Frage vorläufig offenbleiben, ob sich das canine Herpes-Virus in Lungenzellkulturen des Hundes, entgegen allen Erwartungen, als völlig refraktär erweist. Entsprechende Abklärungen sind zurzeit im Gange.

Die Ursache der Infektion konnte nicht ermittelt werden. Die Hündin wurde nach dem Tod der Welpen und Erstellung der Verdachtsdiagnose zweimal serologisch untersucht, mit negativem Ergebnis. Diesem Umstand kommt keine praktische Bedeutung zu, weil die meist subklinisch verlaufende Infektion älterer Tiere in der Regel eine geringe oder auch keine serologisch erfassbare Immunantwort hervorruft [9]. Darüber hinaus ist bekannt, dass die Infektion der Welpen während oder nach der Geburt durch infektiöse Ausscheidungen des mütterlichen Genitalapparates erfolgen kann. Daneben ist eine horizontale (Welp-Welp) und eine vertikale (intrauterine) Ansteckungsmöglichkeit ebenfalls gegeben.

In Anbetracht der Tatsache, dass das Vorkommen der CHV-Infektion in der Schweiz bereits durch serologische Untersuchungen vor dem Auftreten eindeutiger Todesfälle durch diese Krankheit nachgewiesen wurde [29], muss man fragen, wieso die typischen Sektionsbefunde nicht schon eher beobachtet worden sind. Es ist beinahe unmöglich, derartig eindeutige und auffällige Befunde bei einer Sektion zu übersehen. Vielmehr muss man annehmen, dass das Virus zwar relativ weit verbreitet ist, Erkrankungen und Todesfälle hingegen nur unter spezifischen Umständen auftreten. Hierbei scheint beim Welpen der Umgebungstemperatur und dem Zeitpunkt der Infektion (innerhalb der ersten Lebenswoche) die entscheidende Bedeutung zuzukommen [9].

Bei Welpensterben in den ersten 14 Tagen post partum kann vom klinischen Verlauf her selten auf die Art der Erkrankung geschlossen werden [29]. Auch bei

der caninen Herpes-Virus-Infektion ist die Diagnosestellung mit Sicherheit erst am toten Tier möglich. Da zudem die Prognose bei Welpen, die in den ersten zwei Lebenswochen an einer CHV-Infektion erkranken, infaust ist, muss der Prophylaxe besondere Aufmerksamkeit geschenkt werden [18]. Bei gefährdeten Würfen ist deshalb darauf zu achten, dass die Welpen bei ausreichend hoher Umgebungstemperatur und Luftfeuchtigkeit gehalten werden.

Eine weitere, vielversprechende prophylaktische Massnahme scheint die von *Bibrack* [2] vorgeschlagene «Aktive Interferonisierung = Prämunisierung» von Muttertier und Welpen zu sein. Die Mutterhündin wird vor dem Deckakt sowie während der Trächtigkeit durch subkutane Applikation von Prämunitätsinducer[1] behandelt. Den Welpen wird am ersten Lebenstag zweimal Prämunitätsinducer subkutan verabreicht, möglicherweise noch einmal bei Auftreten irgendwelcher Krankheitssymptome. Dieser Prämunitätsinducer wurde von *Mayr* [20] aus einem für Vögel avirulenten und im Menschen und Säugetier nicht vermehrungsfähigen Avipox-Virus entwickelt. Seine Wirkung soll auf einer Aktivierung der Phagozytose, der Stimulierung des lymphopoetischen Systems und der Ausbildung bzw. Freisetzung von Interferon beruhen. Es handelt sich also nicht um eine spezifische Behandlung der caninen Herpes-Virus-Infektion. Da bislang keine brauchbare Möglichkeit zur aktiven oder passiven Immunisierung zur Verfügung steht, kommt der Prämunisierung als prophylaktischer Massnahme wohl die grösste Bedeutung zu.

Zusammenfassung

Zwei Setterwelpen, die wegen Durchfallserscheinungen getötet wurden, zeigten bei der Sektion multiple Parenchymblutungen und Nekrosen. Bei der histologischen Untersuchung wurden neben Gewebsnekrosen zahlreiche intranukleäre Einschlusskörperchen festgestellt. Im mit Formalin fixierten Gewebe gelang es elektronenoptisch, typische Herpes-Virus-Strukturen nachzuweisen. Demgegenüber misslang die Virusisolierung, so dass keine Charakterisierung des Erregers möglich war. Trotzdem kann die Diagnose einer caninen Herpes-Virus-Infektion als gesichert angenommen werden. Anhand dieser in der Schweiz erstmals erhobenen Befunde wird darauf hingewiesen, dass Infektionen mit caninem Herpes-Virus scheinbar weiter verbreitet sind als bislang vermutet worden ist. Eine Therapie dieser Virusinfektion ist nicht möglich, deshalb werden prophylaktische Massnahmen, wie ausreichend hohe Umgebungstemperatur und Luftfeuchtigkeit sowie aktive Präimmunisierung mit einem Interferon-Inducer, empfohlen.

Résumé

Deux jeunes setters tués à cause d'une diarrhée présentaient à l'autopsie des hémorragies multiples des organes parenchymateux et de la nécrose. A part la nécrose des tissus l'examen histologique a révélé la présence de nombreuses inclusions intracellulaires. Au microscope électronique on a pu prouver la présence de structures virales de l'herpès dans les tissus fixés à la formaline. Mais l'isolation du virus a échoué, de sorte qu'il n'a pas été possible de déterminer les caractères de l'agent causal. Cependant on peut admettre avec certitude que le diagnostic d'une infection virale herpétique du chien est juste. C'est la première fois que l'on fait cette constatation en Suisse mais il est fort probable que cette infection par le virus herpétique du chien est plus répandue qu'on ne l'imagine. Il n'y a pas de traitement pour cette infection virale, c'est la raison pour laquelle seules des mesures prophylactiques entrent en ligne de compte, comme par exemple une température ambiante et un degré d'humidité assez élevés, ainsi qu'une préimmunisation par un inducteur d'interféron.

[2] Versuchspräparat der Firma Philipps Duphar, Weest (Holland).

Riassunto

Due cuccioli di razza Setter, che erano stati uccisi a causa di una diarrea, hanno mostrato, all'esame necroscopico, emorragie e necrosi multiple nei parenchimi. Le ricerche istologiche hanno evidenziato, attorno ai focolai necrotici, numerosi corpi inclusi intranucleari. Con materiale fissato in formalina è stato possibile evidenziare ultrastrutturalmente tipici herpes-virus. L'isolamento virologico così come la caratterizzazione dell'agente infettante non hanno però avuto successo. Ciò nonostante da diagnosi di una infezione da herpes-virus canis può ritenersi sicura. Sulla base di questa prima segnalazione in Svizzera, si presume che l'infezione da herpes-virus canis sia più ampiamente diffusa di quanto finora sospettato. Una terapia di questa infezione virale non è possibile, perciò si raccomandano misure profilattiche, come una temperatura e una umidità ambientali sufficientemente alte e una preimmunizzazione attiva con un induttore di interferone.

Summary

Post mortem examination of two Setter puppies, killed for having diarrhea, revealed multiple hemorrhages and foci of necrosis in various organs. Tissue necrosis and intranuclear inclusion bodies were found on light microscopic examination. With the aid of the electron-microscope, Herpes-virus was demonstrated in formalin fixed tissue samples. Attempts to isolate the virus from frozen tissue failed. Despite of the fact that this is the first report of Herpes canis infection in Switzerland, it is assumed that the disease occurs more frequently than previously thought. Therapeutic measures are of little value; therefore it is recommended to raise pups in an optimal temperature environment, and to prevent the disease by induction of preimmunity with an interferon-inducer.

Literatur

[1] *Anderson A.C.:* In «The Beagle as an Experimental Dog». A.C. Anderson, ed., p. 35, Iowa State Univ. Press, Ames 1970. – [2] *Bibrack B.:* Die Bedeutung von Virusinfektionen beim Welpensterben und beim Zwingerhusten. Kleintierpraxis *19,* 223–226 und 228–229 (1974). – [3] *Bibrack B.:* Aktive Interferonisierung: eine neue Möglichkeit der Bekämpfung des Welpensterbens. Kleintierpraxis *20,* 258–263 (1975). – [4] *Bibrack B.* und *Schaudinn W.:* Untersuchungen über das Vorkommen von Herpesvirusinfektionen bei Hunden in der Bundesrepublik Deutschland mit Hilfe eines Neutralisations-Schnelltestes. Zbl. Vet. Med. B *23,* 384–390 (1976). – [5] *Binn L.N., Eddy G.A., Lazar E.E., Helms J.* and *Murnane T.:* Virus recovery from laboratory dogs with respiratory disease. Proc. Soc. exp. Biol. Med. *126,* 140–145 (1967). – [6] *Bratberg B., Bjerkaas I.* and *Bjerkaas E.:* Neonatal herpes virus infeksjon hos hund. Nord. Vet. Med. *25,* 627–633 (1973). – [7] *Carmichael L.E., Squire R.A.* and *Krook L.:* Clinical and pathological features of a fatal viral disease of newborn pups. Am. J. vet. Res. *26,* 803–814 (1965). – [8] *Carmichael L.E., Strandberg J.D.* and *Barnes F.D.:* Identification of a cytopathogenic agent infectious for puppies as a canine herpes virus. Proc. Soc. exp. Biol. Med. *120,* 644–650 (1965). – [9] *Carmichael L.E.:* Herpesvirus canis: Aspects of pathogenesis and immune response. J. Am. Vet. Med. Ass. *156,* 1714–1721 (1970). – [10] *Catcott E.J.* and *Smithcors J.F.:* Progress in Canine Practice, Vol. 1, Part 2. Am. Vet. Publ., Inc., Wheaton, Ill. 1973. – [11] *Cornwell J.J.C.* and *Wright N.G.:* Neonatal Canine Herpesvirus Infection. Vet. Rec. *84,* 2–6 (1969). – [12] *De Ratuld Y.* and *Werner G.H.:* Canine herpes virus. Ann. Inst. Pasteur *112,* 802–807 (1967). – [13] *Geldard H., Geering W.A.* and *Bagust T.J.:* Isolation of a herpesvirus from neonatal dogs in Australia. Austral. Vet. J. *47,* 286–287 (1971). – [14] *Hill H.* and *Maré C.J.:* Genital disease in dogs caused by canine herpesvirus. Am. J. Vet. Res. *35,* 669 (1974). – [15] *Huxtable C.R.* and *Farrow B.R.H.:* Canine herpesvirus as a suspected cause of neonatal mortality in puppies. Austral. Vet. J. *46,* 344–345 (1970). – [16] *Jones R.T.:* Neonatal canine herpesvirus infection. Vet. Practitioner *5,* 82–83 (1975). – [17] *Karpas A., King N.W., Garcia F.G., Calvo F.* and *Cross R.E.:* Canine Tracheobronchitis: Isolation and characterization of the agent with experimental production of the disease. Proc. Soc. exp. Biol. Med. *127,* 45–52 (1968). – [18] *Köhler H.:* Die canine Herpes-Virus-Infektion. Dtsch. tierärztl. Wschr. *79,* 353–358 (1972). – [19] *Love D.L.* and *Huxtable C.R.R.:* Naturally-occurring neonatal canine herpesvirus infection. Vet. Rec. *99,* 501–503 (1976). – [20] *Mayr A.:* Aktive Prämunisierung. Kleintierpraxis *22,* 85–87 und 131–136 (1977). – [21] *Motomashi T.* and *Tajima M.:* Isolation of

a herpes virus from a diseased adult dog in Japan. Jap. J. Vet. Sci. *28,* 307–314 (1966). – [22] *Poste G.:* Characterization of a new canine herpes virus. Arch. ges. Virusforsch. *36,* 147–157 (1972). – [23] *Prydie J., Harrison M.J.* and *Graham J.:* Isolation of a canine herpes virus. Vet. Rec. *79,* 660–661 (1966). – [24] *Schartz W.L.* and *Martin W.D.:* Canine herpesvirus infection of puppies. Vet. Med. and Small Anim. Clin. *61,* 1171–1173 (1966). – [25] *Spertzel R.O., Huxsoll D.L., McConnel S.J., Binn L.N.* and *Yager R.H.:* Recovery and characterization of a herpeslike virus from dog kidney cell cultures. Proc. Soc. exp. Biol. Med. *120,* 651–655 (1965). – [26] *Stewart S.E., David-Ferreira J., Lovelace E., Landon J.* and *Stock N.:* Herpes-like virus isolated from neonatal and fetal dogs. Science *148,* 1341–1342 (1965). – [27] *Stookey J.L., van Zwieten M.J.* and *Whitney G.D.:* Dual viral infections in two dogs. J. Amer. Vet. Med. Assoc. *161,* 1117–1121 (1972). – [28] *Strandberg J.D.* and *Carmichael L.E.:* Electron microscopy of a canine herpesvirus. J. Bact. *90,* 1790–1792 (1965). – [29] *Suter M.:* Peri- and postnatale Todesursachen beim Hund. Inaug. Diss. Zürich 1977. – [30] *Van der Linde Sipman J.S.:* «Canine Herpesvirus» infection in pups. Tijdschr. Diergereesk. *96,* 265–271 (1971). – [31] *Watt D.A., Spradbrow P.B.* and *Lambert J.L.:* Neo-natal mortality of puppies in Queensland caused by canine herpesvirus infection. Austral. Vet. J. *50,* 120–122 (1974). – [32] *Wright N.G., Thomson H., Cornwall H.J.C.* and *Taylor D.:* Canine respiratory virus infections. Small Anim. Practice *15,* 27–35 (1974).

BUCHBESPRECHUNG

12 Jahre Nürnberger Tierärztliche Referierabende 1966–1977. Kompendium der Referate zu 72 Vorträgen an 60 Referierabenden, die von den Autoren erneut überarbeitet und dem neuesten Stand der Erkenntnisse angeglichen wurden. Herausgegeben von G. Steger. Druckerei A. Hofmann, Nürnberg 1978. Offset, brosch. Preis DM 14.–.

Es ist hier nicht der Ort und würde die Besprechung über Gebühr aufblähen, die Inhalte dieser Broschüre auch nur aufzählen zu wollen. Sie soll aber erwähnt werden als beispielhaftes Dokument über eine der vielen Anstrengungen, die landauf, landab, meist ohne über eine bestimmte Region hinaus Widerhall zu finden, von idealistisch Gesinnten im Interesse der tierärztlichen Weiterbildung gemacht werden. Dabei scheint es uns besonders nachahmenswert, dass die Vortragsreihe – organisiert vom Leiter des Nürnberger Veterinärinstituts, Prof. Dr. Günter Steger – sich nicht auf rein tierärztliche Belange beschränkte, sondern sogenannten Randgebieten wie Tierschutz, Umweltschutz, Ökologie sowie kulturellen und philosophischen Themen Raum gewährte.

Herr Kollege Steger ist zu seiner Initiative, an der Begeisterung für die Sache ja nur eine Seite darstellt und Verhandlungsgeschick, Ausdauer, Opferbereitschaft ebenso ausschlaggebende Qualitäten sind, zu beglückwünschen. Es ist zu hoffen, dass die Nürnberger Referierabende nicht nur weiterleben, sondern dass sie vielerorts Nachahmung finden werden.

R. Fankhauser, Bern