Zeitschrift: Schweizer Archiv für Tierheilkunde SAT : die Fachzeitschrift für Tierärztinnen und Tierärzte = Archives Suisses de Médecine Vétérinaire ASMV : la revue professionnelle des vétérinaires

Herausgeber: Gesellschaft Schweizer Tierärztinnen und Tierärzte

Band: 118 (1976)

Heft: 6

Artikel: Zur Angiographie beim Pferd : zwei Anwendungsbeispiele

Autor: Schmidt, S. / Jenny, U.

DOI: https://doi.org/10.5169/seals-591774

Nutzungsbedingungen

Die ETH-Bibliothek ist die Anbieterin der digitalisierten Zeitschriften auf E-Periodica. Sie besitzt keine Urheberrechte an den Zeitschriften und ist nicht verantwortlich für deren Inhalte. Die Rechte liegen in der Regel bei den Herausgebern beziehungsweise den externen Rechteinhabern. Das Veröffentlichen von Bildern in Print- und Online-Publikationen sowie auf Social Media-Kanälen oder Webseiten ist nur mit vorheriger Genehmigung der Rechteinhaber erlaubt. Mehr erfahren

Conditions d'utilisation

L'ETH Library est le fournisseur des revues numérisées. Elle ne détient aucun droit d'auteur sur les revues et n'est pas responsable de leur contenu. En règle générale, les droits sont détenus par les éditeurs ou les détenteurs de droits externes. La reproduction d'images dans des publications imprimées ou en ligne ainsi que sur des canaux de médias sociaux ou des sites web n'est autorisée qu'avec l'accord préalable des détenteurs des droits. En savoir plus

Terms of use

The ETH Library is the provider of the digitised journals. It does not own any copyrights to the journals and is not responsible for their content. The rights usually lie with the publishers or the external rights holders. Publishing images in print and online publications, as well as on social media channels or websites, is only permitted with the prior consent of the rights holders. Find out more

Download PDF: 09.07.2025

ETH-Bibliothek Zürich, E-Periodica, https://www.e-periodica.ch

Schweiz. Arch. Tierheilk. *118*, 257–261, 1976

Aus der Veterinär-Chirurgischen Klinik der Universität Zürich
(Direktor: Prof. Dr. A. Müller)

Zur Angiographie beim Pferd – zwei Anwendungsbeispiele

von S. Schmidt und U. Jenny*

Einleitung

Die Angiographie, das heisst die radiologische Darstellung der Gefässe unter Verwendung von Kontrastmitteln, ist in der Humanmedizin bereits seit Jahrzehnten eine Routineuntersuchung. Seit den ersten bahnbrechenden Arbeiten der Portugiesen Moniz und Dos Santos (1927, 1928) haben sich zahllose neue Anwendungsmöglichkeiten der Angiographie durch Weiterentwicklung der Technik und Methode ergeben.

Eine wesentliche Rolle kommt dabei der Verbesserung der Kontrastmittel zu. Seit Einführung der trijodierten Joythalamate gehören die früher so gefürchteten Zwischenfälle zu den Seltenheiten.

Erst die Angiographie als diagnostisches Hilfsmittel ermöglicht in vielen Fällen eine gezielte Therapie konservativer oder chirurgischer Art.

In der Veterinärmedizin sind beim Kleintier vereinzelt angiographische Untersuchungsmethoden eingeführt (Buchanan, 1968; Dorn, 1972; Kneller, 1972; Smallwood, 1973 u.a.), während sie sich beim Pferd nur langsam durchsetzen. Grund dafür ist der grosse apparative und personelle Aufwand zum einen, zum anderen sind heute noch wegen der Grösse und Masse des Pferdes nicht alle Gefässabschnitte der Röntgenuntersuchung zugänglich. So beschränken sich die bisher beschriebenen Angiographien auf die Gliedmassen.

Kulczycki hat schon 1938 Arteriographien durchgeführt und seine Ergebnisse beschrieben; Hertsch (1973) hat Technik und Befunde an der gesunden Gliedmasse geschildert. Coffman, Ackerman u.a. (1970, 1975) haben sich eingehend mit den Befunden bei der Hufrehe auseinandergesetzt.

Wir haben seit 1973 Angiographien der Gliedmassen beim Pferd bei verschiedenen Indikationen durchgeführt und möchten zwei interessante Fälle hier demonstrieren.

Methode:

In Vollnarkose wird nach operativer Freilegung – in Fall 1 der A. metatarsalis dorsalis III bzw. im zweiten Fall der A. tibialis cranialis – mit dem Seldingerbesteck punktiert.

---

* Adresse: Winterthurerstrasse 260, CH-8057 Zürich.

Als Kontrastmittel verwenden wir Conray 70[1], das ist eine wässerige Lösung eines Gemisches des Natrium- und Methylglukaminsalzes des 5-Acetylamino 2,4,6, trijodisophthalsäuremethylamid – (3), die sich durch gute Verträglichkeit, geringe Viskosität und optimale Schattendichte auszeichnet. Für die Serienaufnahmen verwenden wir einen Kassettenwechsler mit 3–6 Kassetten im Format 24 × 30 cm. Für eine Serie werden 30 ml dieses Präparates benötigt. Die erste Aufnahme wird nach manueller Injektion von ⅓ des Kontrastmittels geschossen, dann folgt alle 2 Sekunden eine Aufnahme unter kontinuierlicher Injektion des restlichen Kontrastmittels.

Fallbeschreibung I

Ein 5jähriger Eselwallach aus einem Tierpark wird mit hochgradiger Lahmheit hinten rechts, die schon seit längerem bestehen soll, in die Klinik eingeliefert.

Klinische Untersuchung:

Der Esel tippt nur mit der Hufspitze auf. Die Schmerzreaktion auf Zangendruck ist im gesamten Hufbereich sehr heftig. Huf und Kronsaum sind kalt. Letzterer ist ödematös geschwollen und bei Palpation sehr schmerzhaft. In der Fesselbeuge sind die Haare verklebt, mehrere kleine Fistelöffnungen sind verkrustet.

Pulsation der A. digitalis ist medial schwächer als lateral. Nach Reinigung und Ausscheren der Haare in der Fesselbeuge findet sich ein Gummiring, der zum grössten Teil eingewachsen ist. Da der Verdacht einer Gefässschädigung naheliegt, führen wir zur Klärung der Therapiemöglichkeiten und zur Prognosestellung eine Angiographie durch.

Röntgenbefund (s. Abb. 1a und b):

Die A. digitalis lateralis ist proximal der Einschnürung in der Fesselbeuge leicht dilatiert, ebenso der Ramus dorsalis phalangis proximalis. Die A. digitalis medialis und der Ramus palmaris phalangis proximalis sind wesentlich schwächer gefüllt. Im Bereich der Einschnürung liegt eine vollständige Obliteration der Gefässe vor. Auf der dorsalen Seite ist eine schwache Kollateralverbindung (A in Abb. 1b) über den Ramus dorsalis phalangis proximalis ausgebildet. Im Bereich der Hornkapsel ist keine Gefässfüllung nachzuweisen.

---

[1] Byk-Gulden, Konstanz.

Abb. 1a (Röntgenbefund) + b (Skizze): Fall 1. Gefässunterbrechung durch einen eingewachsenen Gummiring. Kollateralverbindung über den R. dorsalis phalangis proximalis (A).

Abb. 2a + b: Kontrollbefund nach 14 Tagen. Kollateralverbindung zwischen R. dors. phal. prox. und der Aufzweigung zwischen A. digitalis lateralis und dem R. tori digitalis (B).

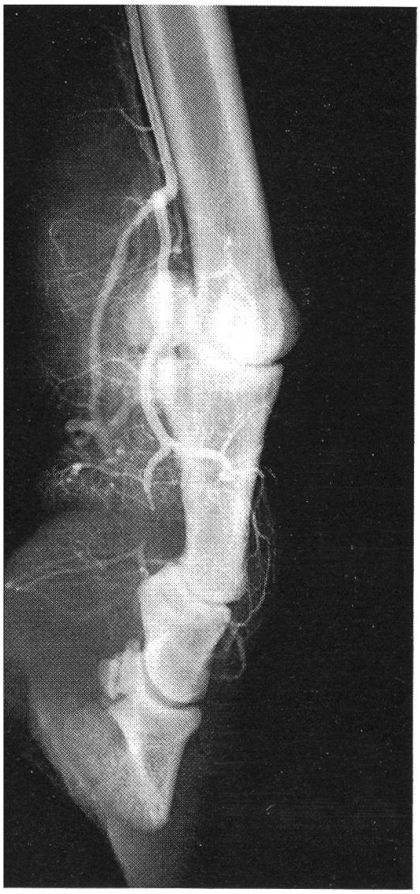

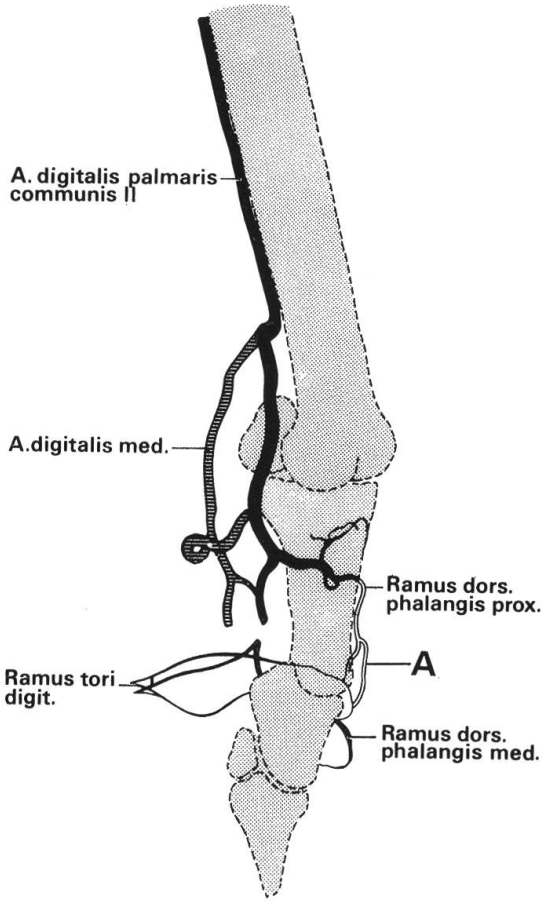
A. digitalis palmaris communis II
A.digitalis med.
Ramus dors. phalangis prox.
A
Ramus tori digit.
Ramus dors. phalangis med.

1b

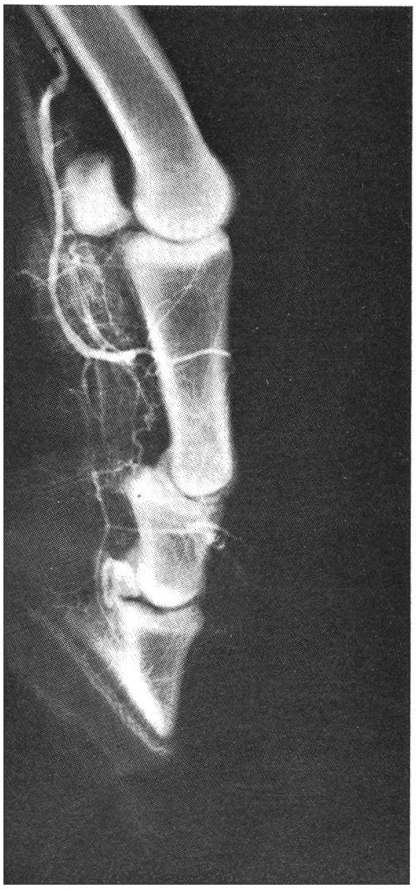

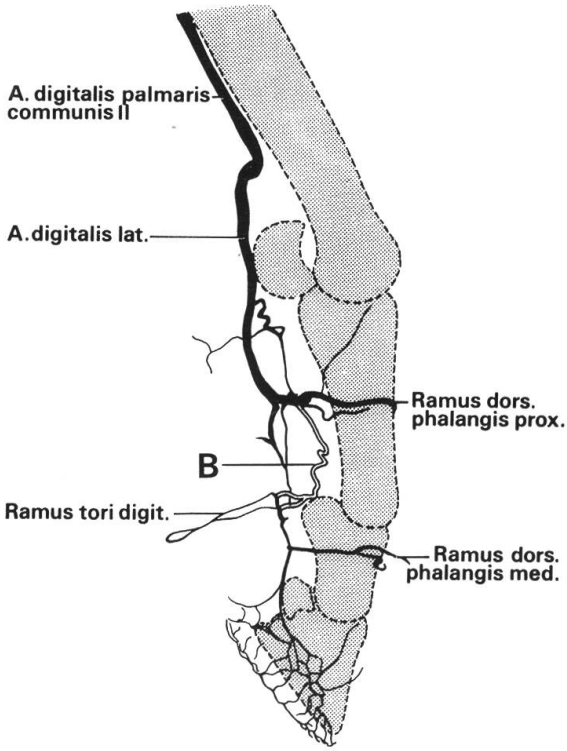
A. digitalis palmaris communis II
A.digitalis lat.
Ramus dors. phalangis prox.
B
Ramus tori digit.
Ramus dors. phalangis med.

2b

3a

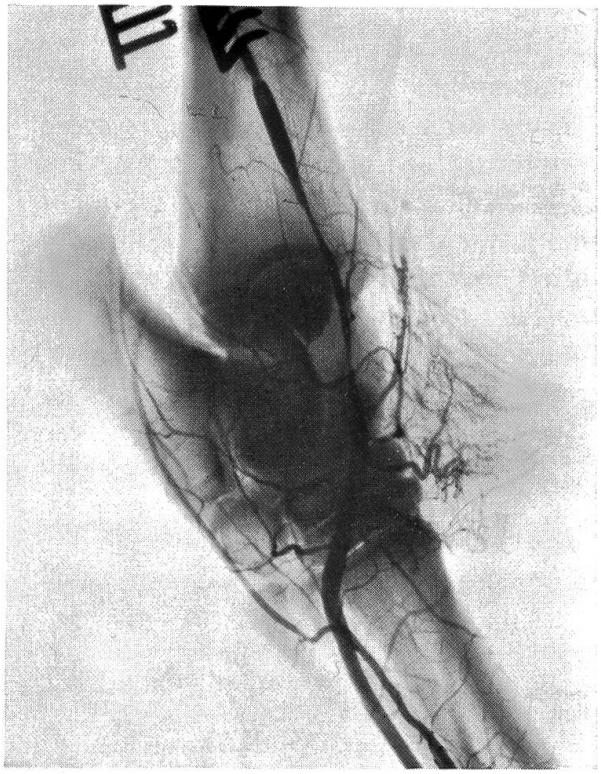

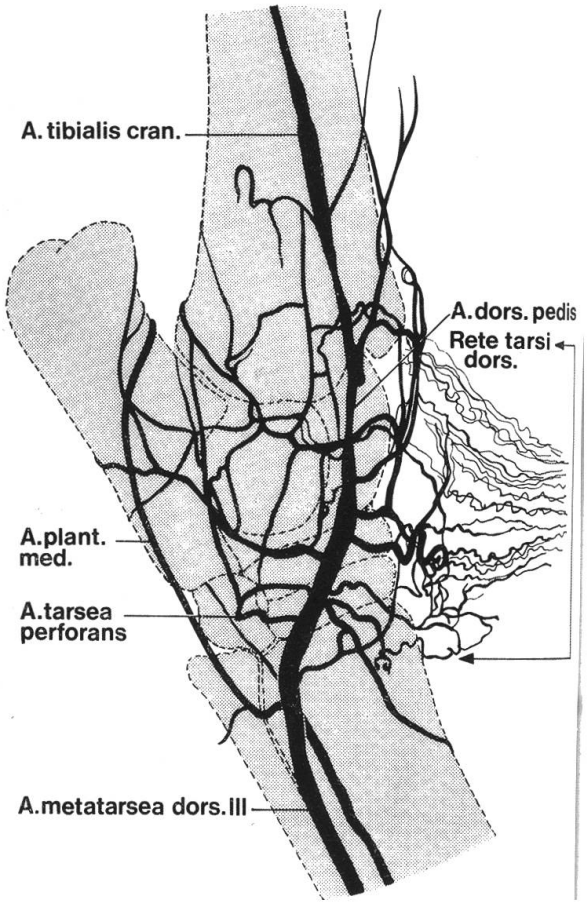
A. tibialis cran.
A. dors. pedis
Rete tarsi dors.
A. plant. med.
A. tarsea perforans
A. metatarsea dors. III

Krankheitsverlauf:

Nach dieser Untersuchung und der sich unmittelbar anschliessenden operativen Entfernung des Gummiringes mit Wundversorgung tritt innerhalb weniger Tage eine deutliche Besserung der Lahmheit auf. Die Wundheilung verläuft komplikationslos. Das Ödem am Kronsaum bildet sich zurück und die Huftemperatur entspricht wieder der gesunden Seite.

Kontrolle (s. Abb. 2a und b):

Zwei Wochen nach der ersten Angiographie beweist eine Kontrollangiographie die wiederhergestellte Durchblutung der distalen Phalange über eine kräftige Kollaterale zwischen Ramus dorsalis phalangis proximalis und der Aufzweigung der A. digitalis lateralis und dem Ramus tori digitalis (B in Abb. 2b). Die ursprüngliche Kollaterale vom Ramus dorsalis phalangis proximalis stellt sich nicht mehr dar. Die A. digitalis medialis und der Ramus palmaris phalangis proximalis sind jetzt vollständig verschlossen.

Eine Woche später kann der Esel mit einer geringgradigen Lahmheit nach Hause entlassen werden, die bei Weidegang bald vollständig abklingt.

Diskussion:

Durch den Druck des Gummiringes kommt es zu Durchblutungsstörungen im betroffenen Gebiet. Da vor allem die dünnwandigen Venen komprimiert werden, resultiert ein Ödem, das durch die entzündliche Reaktion auf den Fremdkörperreiz verstärkt wird. Alle diese Vorgänge führen schliesslich zu einer ascendierenden Thrombosierung der A. digitalis medialis.

Die Versorgung der distalen Zehe erfolgt daher über eine Kollaterale an der weniger geschädigten Dorsalseite. Allerdings reicht diese Verbindung nicht aus, um den Huf genügend zu versorgen, wie aus der mangelnden Darstellung der Gefässe im Röntgenbild (Abb. 1a und b) und aus dem klinischen Befund zu ersehen ist.

Durch den Druck und den Reiz des Kontrastmittels, durch die Beseitigung des Fremdkörpers und durch das Abklingen des Ödems öffnet sich die an der volaren Seite befindliche, stärkere Kollateralverbindung, die nun eine ausreichende Durchblutung – auch des Hufes – bewirkt. Die Thrombose der A. digitalis medialis kann durch den Ramus palmaris medius kompensiert werden.

Fallbeschreibung II

Bei dem zweiten Fall handelt es sich um einen 6jährigen Haflingerwallach mit einer seit langem vorbehandelten, kleinkindskopfgrossen, derben Neubildung in der Sprunggelenksbeuge (Abb. 3), die zu einer leichten Bewegungseinschränkung geführt hat.

Abb. 3a+b: Fall 2. Gefässversorgung des Tumors in der Sprunggelenksbeuge.

Klinische Untersuchung:

Die Oberfläche ist rissig, mit Krusten überzogen, zum grössten Teil epithelisiert und unbehaart. Im Zentrum befinden sich 2–3 cm grosse dunkel pigmentierte Stellen, ebenso ist der Übergang zur gesunden Umgebung pigmentiert.

Um einen malignen Tumor auszuschliessen und den Gefässverlauf präoperativ zu klären, wird eine Angiographie von der A. tibialis cranialis aus durchgeführt.

Röntgenbefunde (s. Abb. 3a und b):

Die Versorgung des gut durchbluteten Tumors erfolgt durch korkenzieherartig gewundene Gefässe aus dem Rete tarsi dorsale. Die Schwellung komprimiert die A. tibialis cranialis und führt so zu Kaliberschwankungen.

Krankheitsverlauf:

Nach der operativen Entfernung und partiellen Hautnaht kommt es durch die hohe Spannung im Wundgebiet zu einer teilweisen Nahtdehiszenz. Im übrigen heilt die Wunde ohne weitere Komplikationen. Histologisch erweist sich die Schwellung als Granulationsgewebshyperplasie.

Diskussion:

Durch die Angiographie lässt sich in diesem Fall ein maligner Tumor mit grosser Sicherheit ausschliessen. Zwar sind die Gefässe, die die Neubildung versorgen, korkenzieherartig gewunden, doch fehlen andere Symptome, welche als Ausdruck der Malignität gelten: «blood lakes», Diffusion des Kontrastmittels in den Tumor und ein verfrühter venöser Rückfluss noch während der arteriellen Füllungsphase (Mucchi et al., 1966).

Diese Beispiele mögen zeigen, dass die Angiographie auch beim Pferd die Diagnostik, Prognosestellung und Therapie bereichern kann.

Ein wertvoller Effekt – den wir mehrfach beobachten konnten – ist dabei die Besserung mancher Lahmheiten, die durch die Erweiterung der peripheren Gefässe und der damit verbundenen verbesserten Durchblutung zu erklären ist (Herrschaft et al., 1973; Delius, Erikson, 1969 u.v.a.).

Zusammenfassung

Die Technik der Angiographie an der Gliedmasse des Pferdes wird beschrieben und an 2 Fällen demonstriert.

Résumé

La technique de l'angiographie de l'extrémité du cheval est décrite et illustrée par deux cas.

Riassunto

La tecnica dell'angiografia delle estremità nel cavallo è descritta ed illustrata con due casi pratici.

Summary

The angiographic technique on the legs of the horse is described and illustrated by means of two clinical cases.

Literatur

Ackerman J.: Angiographic Appearance of the Normal Equine Foot and Alterations in Chronic Laminitis. J.A.V.M.A. *166*, 158–62 (1975). – Buchanan J.W.: Patent ductus arteriosus. J. small Anim. Pract. *9*, 409 (1968) – Coffman J. u.a.: Hoof Circulation in Equine Laminitis. J.A.V.M.A. *156*, 1, 76–83 (1970). – Delius W., Erikson U.: Effect of Contrast Medium. Am. J. Roentg. *107*, 4, 869–876 (1969). – Dorn A.: A Standard Technique for Canine Cerebral Angiography. J.A.V.M.A. *161*, 169–75 (1962). – Hertsch B.: Zur Arteriographie der Zehe des Pferdes. B.M.T.W. *26*, 24, 46–80. – Herrschaft H. et al.: Effects of Angiographic Contrast Media. Neuroradiology *7*, 95–103 (1974). – Kneller S.K.: Arteriographic Anatomy of the Feline Abdomen. Amer. J. Vet. Res. *33*, 2111–9 (1972). – Kulczycki K.: Arteriographie und Pneumo-Röntgenographie der Pferdeextremität. 13. Internat. Tierärztl. Kongress 1938, Band I, 331–340 (1938). – Mucchi J., Goidanich S., Lanoli: Angiographie in der Knochenpathologie. Georg-Thieme-Verlag, Stuttgart 1966. Smallwood, J. E.: Selective angiography in the cat, Amer. J. Vet. Res. *34*, 955 (1973).

REFERATE

Ein Grippefall kostet soviel wie 100 Grippe-Impfungen

Als Louis Pasteur im Jahre 1885 ein Kind gegen die Tollwut impfte, eröffnete er der Präventiv-Medizin den Weg, deren Auswirkungen auch wirtschaftlich «messbar» sind. Dazu stellte Frau Regine Lambert, Chefärztin des Impfinstitutes in Paris, fest:

- 1 Grippefall kostet soviel wie 100 Grippe-Impfungen
- 1 Tetanusfall kostet soviel wie 400 Tetanus-Impfungen
- 1 Kinderlähmungsfall (Poliomyelitis) kostet soviel wie 30 000 Impfungen gegen die Kinderlähmung.

Diese für Frankreich gültigen Beispiele dürften nicht allzu sehr von den schweizerischen Verhältnissen abweichen.

Infochem.

Viermal mehr wird für chemische Forschung in der Schweiz als in den USA ausgegeben

Eine neulich durchgeführte Studie über die chemische Industrie in den USA zeigt, dass der Anteil der Forschungs- und Entwicklungsausgaben am Gesamtumsatz amerikanischer Unternehmen in den Jahren 1973, 1974 und 1975 auf etwa 2,6% (2,26 Milliarden Dollar) zu stehen kommen.

Diese, der Neuentwicklung von Substanzen und Produkten gewidmete Forschung beansprucht in der Schweiz je nach Chemiezweig 7 bis 12% des Umsatzes; im Durchschnitt sind es 9% (etwa 2 Milliarden Franken), das ist beinahe das Vierfache gegenüber den Verhältnissen in den USA.

Dieser bemerkenswerte Unterschied erklärt sich aus zwei Gründen:

- die spezialisierte schweizerische Chemie muss fortwährend an der Spitze des Fortschrittes bleiben, um auf dem Weltmarkt ihren Platz zu behaupten.
- In den USA befindet sich ein Grossteil der wissenschaftlichen Forschung in den Händen des Staates, während in der Schweiz Bund und Kantone nur 23% der Gesamtausgaben für Forschung übernehmen; die übrigen 77% werden von der Privatwirtschaft getragen (54% Chemische Industrie, 20% Maschinen- und Elektroindustrie, 3% Verschiedene).

Infochem.