Zeitschrift: Schweizer Archiv für Tierheilkunde SAT : die Fachzeitschrift für Tierärztinnen und Tierärzte = Archives Suisses de Médecine Vétérinaire ASMV : la revue professionnelle des vétérinaires

Herausgeber: Gesellschaft Schweizer Tierärztinnen und Tierärzte

Band: 116 (1974)

Heft: 9

Artikel: Ein Fall einer Atresia ani vaginalis beim Hund (sive Atresia ani et communicatio recti cum vagina)

Autor: Schawalder, P.

DOI: https://doi.org/10.5169/seals-593346

Nutzungsbedingungen

Die ETH-Bibliothek ist die Anbieterin der digitalisierten Zeitschriften auf E-Periodica. Sie besitzt keine Urheberrechte an den Zeitschriften und ist nicht verantwortlich für deren Inhalte. Die Rechte liegen in der Regel bei den Herausgebern beziehungsweise den externen Rechteinhabern. Das Veröffentlichen von Bildern in Print- und Online-Publikationen sowie auf Social Media-Kanälen oder Webseiten ist nur mit vorheriger Genehmigung der Rechteinhaber erlaubt. Mehr erfahren

Conditions d'utilisation

L'ETH Library est le fournisseur des revues numérisées. Elle ne détient aucun droit d'auteur sur les revues et n'est pas responsable de leur contenu. En règle générale, les droits sont détenus par les éditeurs ou les détenteurs de droits externes. La reproduction d'images dans des publications imprimées ou en ligne ainsi que sur des canaux de médias sociaux ou des sites web n'est autorisée qu'avec l'accord préalable des détenteurs des droits. En savoir plus

Terms of use

The ETH Library is the provider of the digitised journals. It does not own any copyrights to the journals and is not responsible for their content. The rights usually lie with the publishers or the external rights holders. Publishing images in print and online publications, as well as on social media channels or websites, is only permitted with the prior consent of the rights holders. Find out more

Download PDF: 10.07.2025

ETH-Bibliothek Zürich, E-Periodica, https://www.e-periodica.ch

Schweiz. Arch. Tierheilk. *116*, 429–433, 1974

Kurze Originalmitteilung

Aus der Klinik für kleine Haustiere (Direktor: Prof. Dr. U. Freudiger)
der Universität Bern

Ein Fall einer Atresia ani vaginalis beim Hund (sive Atresia ani et communicatio recti cum vagina)

von P. Schawalder[1]

Allgemeines

Die häufigste und praktisch wichtigste Form angeborener Atresien ist die *Atresia ani et recti*, die häufig mit Fistelbildungen im Gebiet des Afters und des Rectums verbunden ist. Solche angeborene Missbildungen beruhen auf Störungen in der Trennung der Kloake in das Rectum und den Sinus urogenitalis während der Embryonalentwicklung.

Die wichtigsten Missbildungen sind:

Atresia ani simplex: das Fehlen oder der Verschluss des Afters.
Atresia recti simplex: das Fehlen des Rectums.
Atresia ani et recti: das Fehlen von After und Mastdarm.

Diese Missbildungen sind beim Menschen und bei Tieren bekannt. Sie finden sich recht häufig beim Schwein, selten bei Pferd, Schaf, Ziege, Katze und Hund (Bachy, 1946; Godglück, 1967).

Das Rectum kann bei weiblichen Tieren durch eine fistulöse Verbindung mit der Scheide oder mit dem Uterus kommunizieren:

Atresia ani vaginalis (sive Atresia ani et communicatio recti cum vagina);
Atresia ani uterina (sive Atresia ani et communicatio recti cum utero).

Ähnliche Missbildungen treten vereinzelt auch bei männlichen Tieren auf, wobei das Rectum in die Blase oder in die Harnröhre mündet:

Atresia ani vesicalis (sive Atresia ani et communicatio recti cum vesica, Anus vesicalis);

Atresia ani urethralis (sive Atresia ani et communicatio recti cum urethra, Anus urethralis).

Bei den vier letzterwähnten Atresien handelt es sich um Hemmungsmissbildungen, einem Verharren auf einer niedrigen Entwicklungsstufe mit Kommunikation des Rectums zu benachbarten Hohlräumen. Die bei den Tieren bis-

[1] Adresse: P. Schawalder, Tierarzt, Postfach 2735, CH–3001 Bern.

her am häufigsten beobachtete, beim Hund jedoch recht seltene Missbildung (vgl. Rawlings and Capps, 1971, wo weitere Literaturangaben) mit Kommunikation ist die Atresia ani vaginalis, die in unserem Fall beschrieben wird.

Anamnese

Der Welpe (Deutscher Schäfer-Bastard aus einem Wurf von 10) wurde nach der Geburt als einziger vom Muttertier nicht angerührt und erst akzeptiert, nachdem er vom Besitzer abgenabelt und trockengerieben worden war. Augenfällig war die Schwanzlosigkeit (ein 2. Tier zeigte Stummelschwanz, jedoch keine weiteren Anomalien). Zusätzlich zur Muttermilch wurde Guigoz-Milch gegeben. Der schwanzlose Welpe unterschied sich im Verhalten nicht von den anderen, zeigte gute Sauglust und spielte gerne, bis im Alter von 3 Wochen die Jungen zusätzlich Hackfleisch bekamen. Der Besitzer stellte nun öfters Tenesmus fest. Erst mit 5 Wochen jedoch entdeckte er, dass dünner Kot vaginal ausgeschieden wurde.

Status praesens

Die Hündin (5 Monate alt, 5½ kg KG) ist recht lebhaft und aufmerksam. Die Schleimhäute erscheinen etwas blass. Das Abdomen ist stark aufgetrieben, prall und bei der Palpation leicht dolent. Es besteht kein Anus. Die von Haut und Schleimhaut verschlossene Aftergegend ist bei Palpation nicht eindrückbar. Die beiden Analbeutel sind vollkommen ausgebildet. Dünnbreiig-wässriger Kot wird durch die Scheide ausgeschieden. Im Scheidendach, über dem Orificium urethrale, ist bei der Vaginoskopie ein kotentleerender Fistelausführgang zu sehen. Harn wird normal abgesetzt. Der Schwanz ist nur rudimentär ausgebildet und ventralwärts abgeknickt. Der Bewegungsapparat und die übrigen Organsysteme sind ohne Besonderheiten.

Blutbefunde

Hämoglobin	9,6 g/100 ml	MCH	20,2 pg
Erythrozyten	4,74 yl	MCV	67,3%
Leukozyten	27000 yl	MCHC	30,0%
Hämatokrit	32 Vol.%	Neutrophile stabk.	28,5%
Harnstoff	27 g/100 ml	Neutrophile segm.	59%
		Monozyten	2%
		Lymphozyten	10,5%

Weitere Blutuntersuchungen wurden nicht durchgeführt.

Abb. 1 Kontrastfüllung der Vagina mit Barium-dif Suspension. Der Kontrast verbreitet sich durch den Verbindungsgang in das dilatierte und angeschoppte Rectum. a) Rectum, b) Verbindungsgang, c) Vagina, d) Urethra, e) Harnblase.

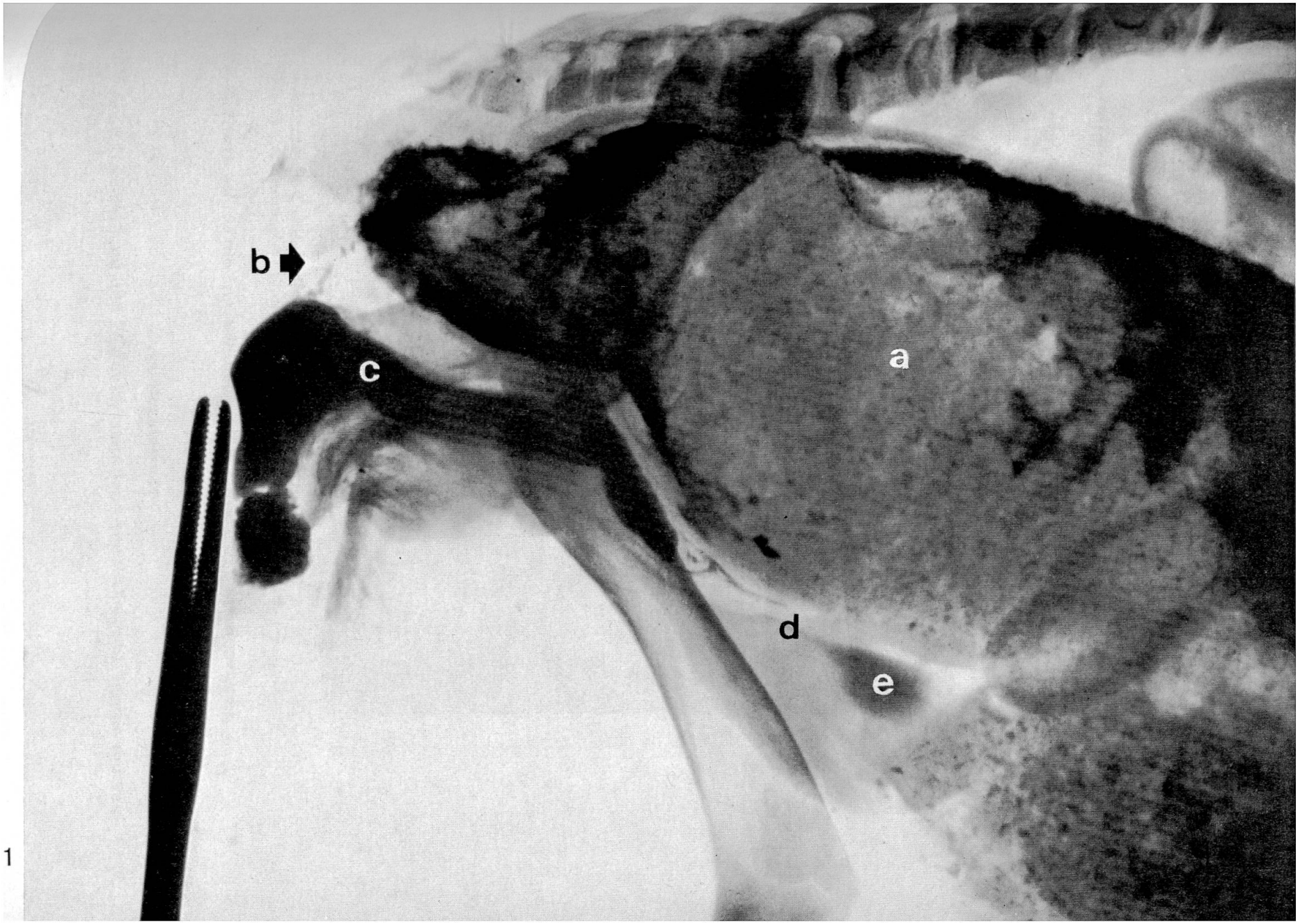

1

Röntgenaufnahmen (Abb. 1) sicherten die Diagnose eines Anus vesicalis.

Auf Wunsch des Besitzers wurde der Welpe operiert. Der Zwischenraum zwischen äusserer Haut und dem Ende des Rectums betrug etwa 3 cm und war durch Binde- und Fettgewebe ausgefüllt (Abb. 2, 3, 4). Die Hündin entwickelte sich post operationem sehr gut. Infolge gänzlicher Abwesenheit des Sphincter ani wurde der Kot zwar portionenweise, aber vollkommen unkontrolliert abgesetzt. Der Welpe wurde zwei Wochen später euthanasiert.

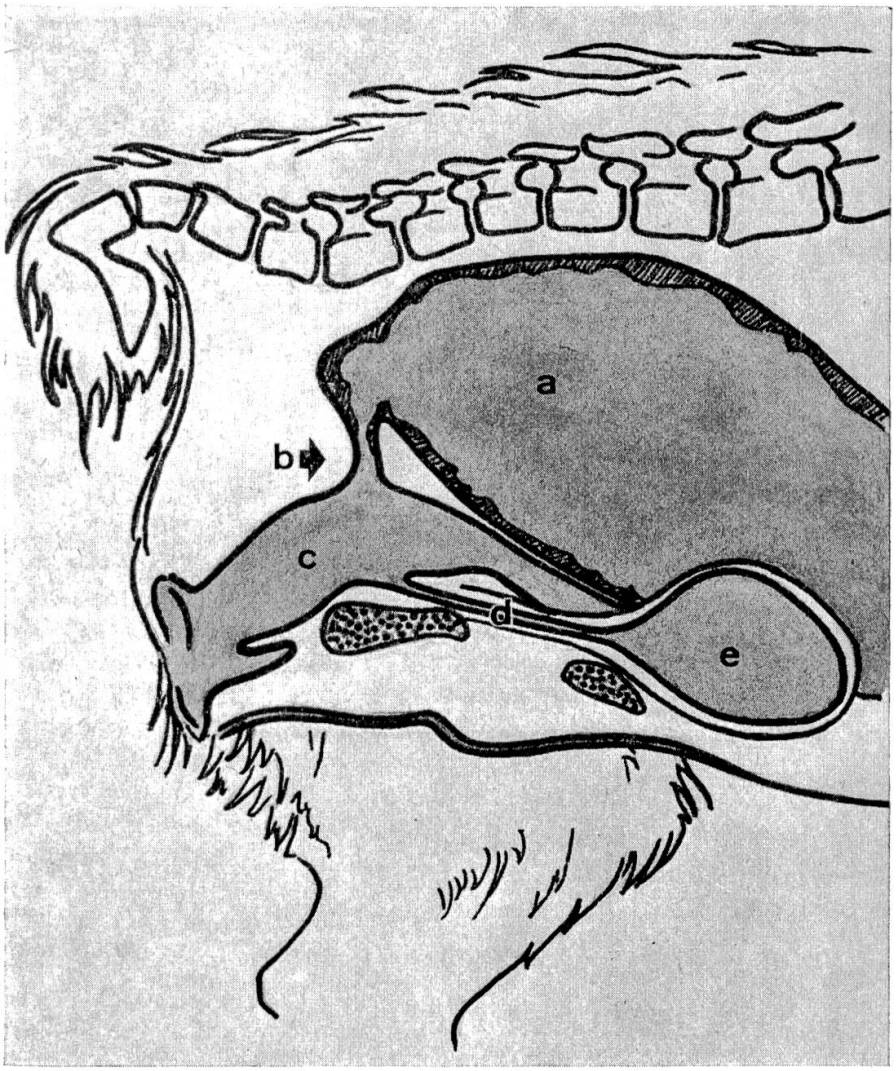

Abb. 2 Schematische Darstellung
a) Rectum, b) Verbindungsgang, c) Vagina, d) Urethra, e) Harnblase

Fräulein B. Kurth sei für die Herstellung der Photographien bestens gedankt.

Zusammenfassung

Klinische Beschreibung und Bilddokumentation eines Falles von Atresia ani vaginalis beim Hund.

Abb. 3 Sektionspräparat
a) Rectum
b) Verbindungsgang
c) Vagina
e) Harnblase

Abb. 4 Sektionspräparat
a) Rectum
b) Verbindungsgang
c) Vagina
d) Urethra
e) Harnblase

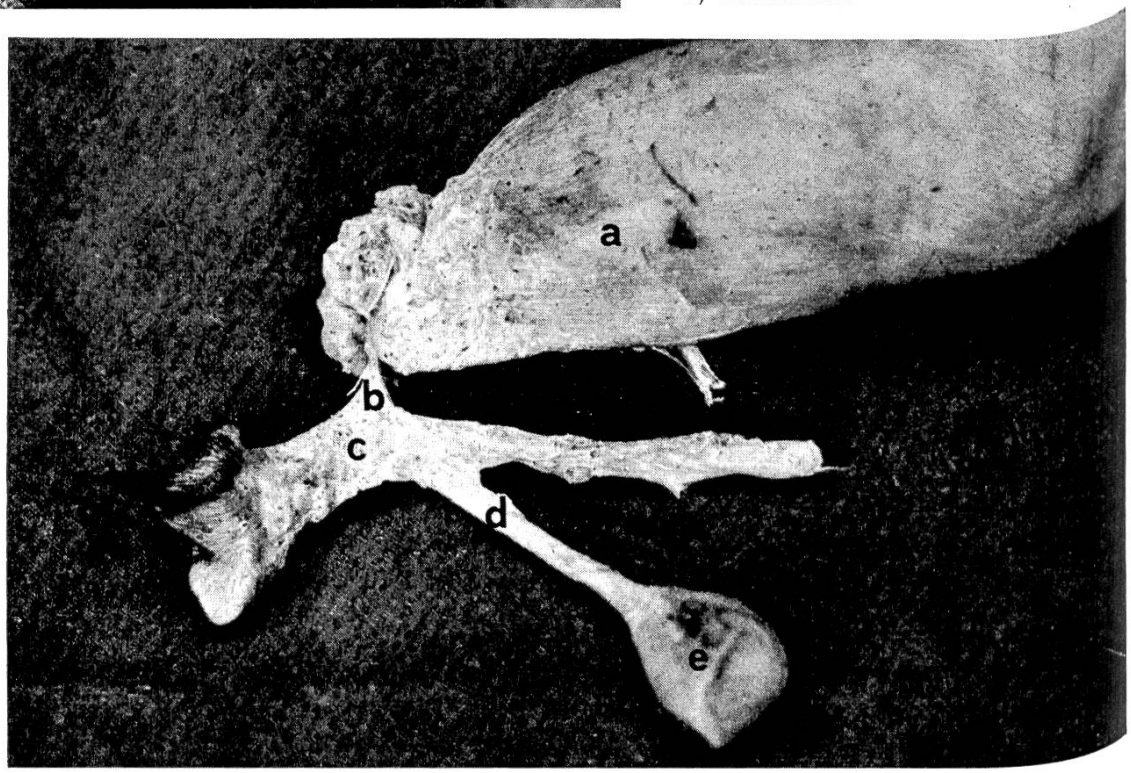

Abb. 4

Résumé

Description clinique et iconographie d'un cas d'imperforation de l'anus avec abouchement recto-vaginal.

Riassunto

Viene descritto ed illustrato un caso di fistola rettovaginale ed atresia dell'ano in un cane.

Summary

Clinical description and illustration of a case of recto-vaginal fistula and imperforate anus in a dog.

Literatur

Bachy Pierre: Contribution à l'étude des malformations anorectales chez les mammifères domestiques. Thèse méd. vét. Alfort 1946. – Godglück G.: Missbildungen des Darmes, im Handbuch der speziellen pathologischen Anatomie der Haustiere von E. Joest, 3. Aufl., Band VI, S. 354–362 (1967). – Rawlings C. A. and Capps W. F.: Rectovaginal fistula and imperforate anus in a dog. Journal American Veterinary Medical Association *159* (3), 320–326 (1971).

REFERATE

Die Verwendung des Anabolicums Zearanol zur Wachstumsförderung beim Rind. Von G. Bennet und 2 Mitarb., The Veterinary Record *94*, 11, 235–238 (1974).

Zearanol (CSC Chemicals London) ist ein Präparat mit der Basis Resorcylsäure-Lacton, das in Form von Kristallen hinter dem Ohr implantiert wird. Die Versuchstiere erhielten z.T. 36 mg bei 230 kg, z.T. je die gleiche Menge bei 100 und 230 kg. Im Vergleich mit Kontrollen nahmen die behandelten Tiere um 10–14% mehr an Gewicht zu, oder sie brauchten 31 Tage weniger Zeit zum Schlachtgewicht von 400 kg. Die gleiche Wirkung wurde mit einmaliger Injektion von Hexoestrol erreicht. Bei Rindern, die von der Weide zur Fertigmast in den Stall verbracht wurden, konnten mit einmaliger Verabreichung von 36 mg Zearanol 24% mehr Gewichtszunahme gegenüber Kontrollen erreicht werden. Bei Rindern, die ab der Weide mit etwa 2 Jahren Alter verkauft und aufgestallt worden waren, wurden in 65 Tagen sogar 18 kg = 35% mehr Gewichtszunahme als bei den Kontrollen erreicht. Bei der Fleischkontrolle war kein Unterschied zwischen behandelten und nicht behandelten Tieren zu finden. (Möglicherweise aber in der Bratpfanne! Red.)

A. Leuthold, Bern

Chirurgische Korrektur der kollabierten Trachea beim Hund. Von D.H. Slatter und G.D. Pettit. Australian Vet. Journal *50*, 2, 41–44, (1794).

Ein Kollaps der Trachea ist bei alten, verfetteten, kleinen Hunden bekannt. Eine nähere Ursache konnte bisher nicht gefunden werden. Die Folge ist Behinderung der Atmung bis Erstickungsanfälle. Die medikamentelle Behandlung ist nur vorübergehend erfolgreich, bestehend in künstlicher O-Zufuhr, Corticoiden und Pethidin. Zur dauernden Behebung beschrieben die Verfasser den Einbau von Teflon-Ringen aussen um den kollabierten Teil der Trachea. Die Ringe werden von Schlauchstücken geschnitten, die vorher auf der Drehbank innen verdünnt wurden, so dass die Wand noch 3,2 mm dick ist. Länge