Zeitschrift: Schweizer Archiv für Tierheilkunde SAT : die Fachzeitschrift für Tierärztinnen und Tierärzte = Archives Suisses de Médecine Vétérinaire ASMV : la revue professionnelle des vétérinaires

Herausgeber: Gesellschaft Schweizer Tierärztinnen und Tierärzte

Band: 116 (1974)

Heft: 2

Artikel: Sulla glomerulosclerosi involutiva in feti bovini normali e abortiti

Autor: Cravero, G.C. / Culla, M.L.

DOI: https://doi.org/10.5169/seals-589878

Nutzungsbedingungen

Die ETH-Bibliothek ist die Anbieterin der digitalisierten Zeitschriften auf E-Periodica. Sie besitzt keine Urheberrechte an den Zeitschriften und ist nicht verantwortlich für deren Inhalte. Die Rechte liegen in der Regel bei den Herausgebern beziehungsweise den externen Rechteinhabern. Das Veröffentlichen von Bildern in Print- und Online-Publikationen sowie auf Social Media-Kanälen oder Webseiten ist nur mit vorheriger Genehmigung der Rechteinhaber erlaubt. Mehr erfahren

Conditions d'utilisation

L'ETH Library est le fournisseur des revues numérisées. Elle ne détient aucun droit d'auteur sur les revues et n'est pas responsable de leur contenu. En règle générale, les droits sont détenus par les éditeurs ou les détenteurs de droits externes. La reproduction d'images dans des publications imprimées ou en ligne ainsi que sur des canaux de médias sociaux ou des sites web n'est autorisée qu'avec l'accord préalable des détenteurs des droits. En savoir plus

Terms of use

The ETH Library is the provider of the digitised journals. It does not own any copyrights to the journals and is not responsible for their content. The rights usually lie with the publishers or the external rights holders. Publishing images in print and online publications, as well as on social media channels or websites, is only permitted with the prior consent of the rights holders. Find out more

Download PDF: 10.07.2025

ETH-Bibliothek Zürich, E-Periodica, https://www.e-periodica.ch

Schweiz. Arch. Tierheilk. *116*, 79–86; 1974

Università degli Studi di Torino, Facoltà di medicina veterinaria
Istituto di patologia generale ed anatomia patologica
(Direttore: Prof. F. Guarda)

Sulla glomerulosclerosi involutiva in feti bovini normali e abortiti[1]

G. C. Cravero e M. L. Culla (con l'ausilio tecnico di E. Cornaglia)

Allo scopo di portare un contributo al capitolo della patologia renale del bovino, abbiamo effettuato le nostre ricerche su feti bovini normali e abortiti, indirizzandoci verso il quadro della glomerulosclerosi involutiva, già rilevata da altri autori in campo umano.

Osservazioni personali

Materiale e metodi

Abbiamo preso in esame i reni di 15 feti bovini, di cui 13 abortiti tra il 6° e il 9° mese di gestazione e 2 normali, rispettivamente di 5 e 6 mesi, prelevati direttamente dall'utero in seguito a macellazione della madre.

Gli organi sono stati fissati in formalina al 10%, successivamente inclusi in paraffina, quindi colorati con Ematossilina-Eosina, Azan, Wilder, Weigert-Van Gieson, Blu di toluidina a pH 4, Alcian-PAS.

All'aspetto macroscopico, gli organi si presentavano di volume, colorito e consistenza normali, e non lasciavano evidenziare alcuna lesione nè sulla superficie esterna nè al taglio.

Dei 15 soggetti esaminati, 3 soli risultavano colpiti da infezione brucellare, ed un quarto presentava una meningoencefalite necrotica causata da mucormicosi; tutti gli altri risultavano indenni da infezioni.

Reperti istologici

Da un punto di vista istopatologico, nei reni dei soggetti abortiti non sono evidenti lesioni dipendenti dalla causa abortigena (fig. 1), salvo un'iperemia vasale più o meno accentuata. In tutti i reni dei 15 animali, invece, sono presenti dei glomeruli con sclerosi involutiva a stadi diversi.

I corpuscoli lesi sono localizzati prevalentemente nella parte più interna della corticale, al limite tra questa e la midollare; molto spesso si trovano in prossimità di vasi arteriosi (fig. 2), anzi talvolta sembrano persino inclusi nel connettivo avventiziale del vaso stesso. Il grado della lesione varia da un glomerulo all'altro, anche all'interno dello stesso rene, senza rapporti nè con l'età, nè con l'eventuale stato patologico del soggetto.

---

[1] Il presente lavoro è stato comunicato al XXVII° Convegno della Società Italiana delle Scienze Veterinarie tenutosi a Lodi dal 27 al 30 settembre 1973 e spetta in parti uguali ai due autori (Prof. F. Guarda).

Nei casi più lievi si può notare solo un leggero ispessimento fibroso del foglietto parietale della capsula del Bowmann; tale lesione può, altre volte, diventare molto più marcata (fig. 3 e 4), al punto che l'epitelio interno del foglietto non è più rilevabile bensì appare sostituito da fibre connettivali, molto ben evidenziabili con la colorazione secondo Van Gieson e Azan; tali fibre sembrano talora in continuità con le strutture dell'avventizia del vaso presso il quale è situato il glomerulo. A questi processi si accompagna anche l'ispessimento delle membrane basali dell'endotelio dei capillari glomerulari. A questo stadio della lesione, con l'impregnazione argentica secondo Wilder, è possibile evidenziare una trama di fibre reticolari molto marcata a livello dell'ispessimento pericapsulare (fig. 5); in tempi successivi, quando cioè sia già avvenuta la trasformazione del glomerulo in un'unica massa ialina, le fibre reticolari non sono più rilevabili, mentre si notano solo quelle collagene.

Anche la cavità glomerulare compresa tra foglietto parietale e viscerale può presentarsi modificata: può essere infatti notevolmente aumentata, tale da ricordare un glomerulo cistico, oppure talmente ridotta da essere, o comunque sembrare, inesistente, a causa di una giustapposizione, quasi un saldamento, dei due foglietti abnormemente ispessiti. Più raramente la trama capillare all'interno del glomerulo può presentare un ispessimento fibroso.

Quando il processo, poi, è giunto ad uno stadio ancora più avanzato, si osserva un inizio di ialinizzazione delle anse capillari, soprattutto a livello del polo vascolare (fig. 6 e 7), dal quale poi si propaga per colpire tutte le anse (fig. 8). Esse, in tal modo, sono fortemente omogeneizzate e trasformate in un'unica massa amorfa e uniforme. Ai primi stadi della ialinizzazione, con la colorazione combinata Alcian-PAS, si rileva la PAS-positività sotto forma di zolle di materiale colorato in rosso-violetto intenso, molto ben visibile, che si trova laddove le anse glomerulari sono già omogeneizzate, e che sembra essere in connessione, a livello del polo vascolare, con altro materiale PAS-positivo, già riscontrabile nella capsula ispessita in stadi meno avanzati.

I nuclei, nel frattempo, presentano fenomeni di sofferenza e degenerazione, per scomparire poi quasi totalmente quando le anse capillari si sono trasformate in un ammasso di sostanza omogeneizzata. La lesione può procedere a tal punto che il corpuscolo diventa pressocchè irriconoscibile: lo spazio del Bowman è scomparso, esiste solo più una massa omogenea che si confonde con l'ispessimento capsulare, ancora distinguibile soltanto al limite esterno per l'intreccio delle fibre.

Fig. 1 Feto bovino di 5 mesi, non abortito. Due corpuscoli renali normali (EE. – medio ingrandimento).

Fig. 2 Feto bovino abortito di 6 mesi; diagnosi eziologica negativa. Un glomerulo con inizio di fibrosi pericapsulare (Azan – piccolo ingrandimento).

Fig. 3 Stesso feto della figura precedente. Tre glomeruli con discreta fibrosi pericapsulare (EE. – medio ingrandimento).

Fig. 4 Feto bovino abortito di 8 mesi; diagnosi eziologica negativa. Un corpuscolo con ispessimento pericapsulare piuttosto accentuato (EE. – medio ingrandimento).

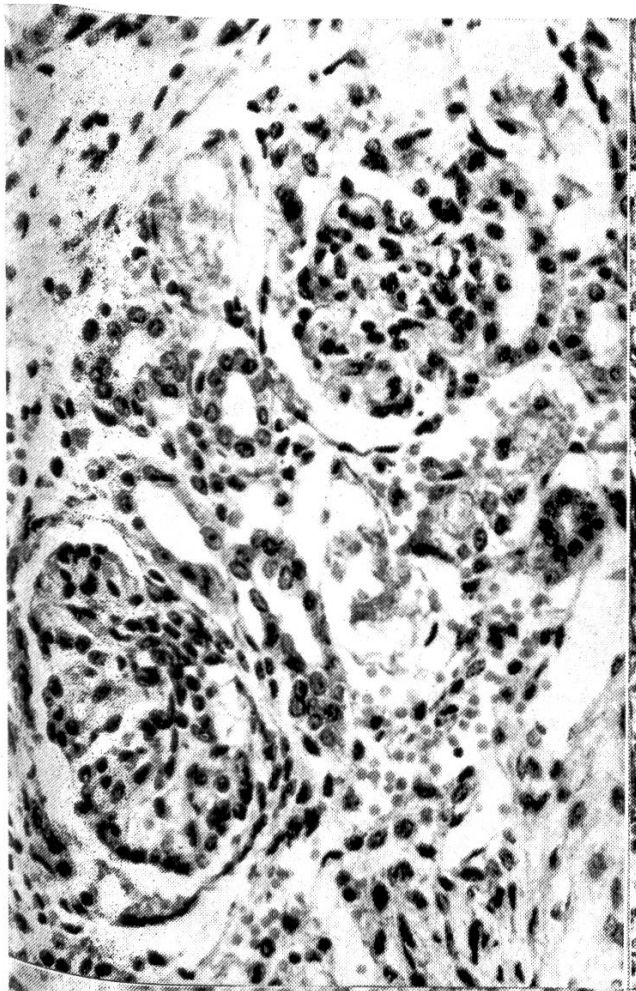

1

2

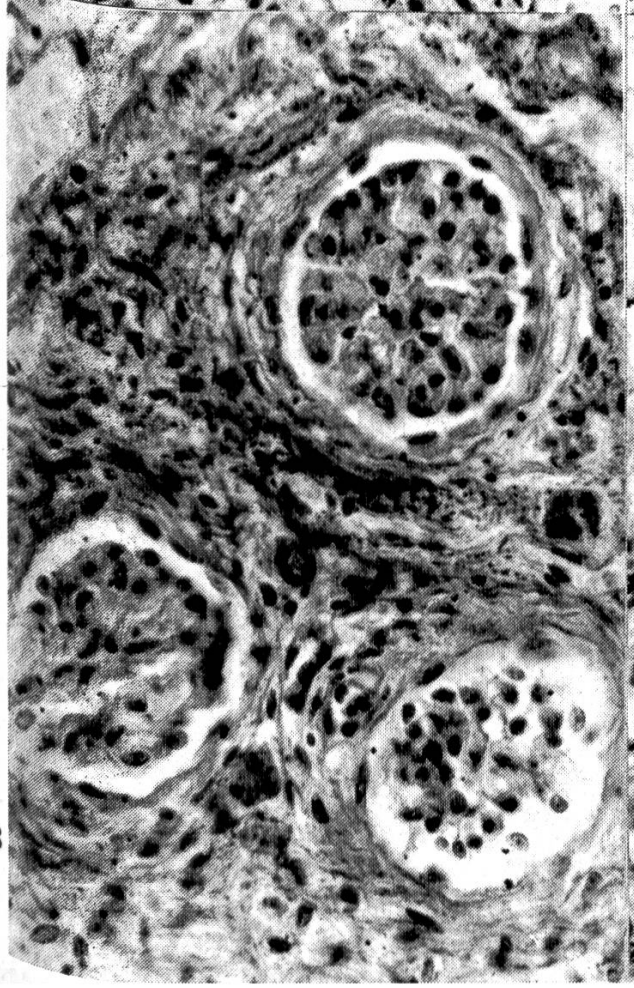

3

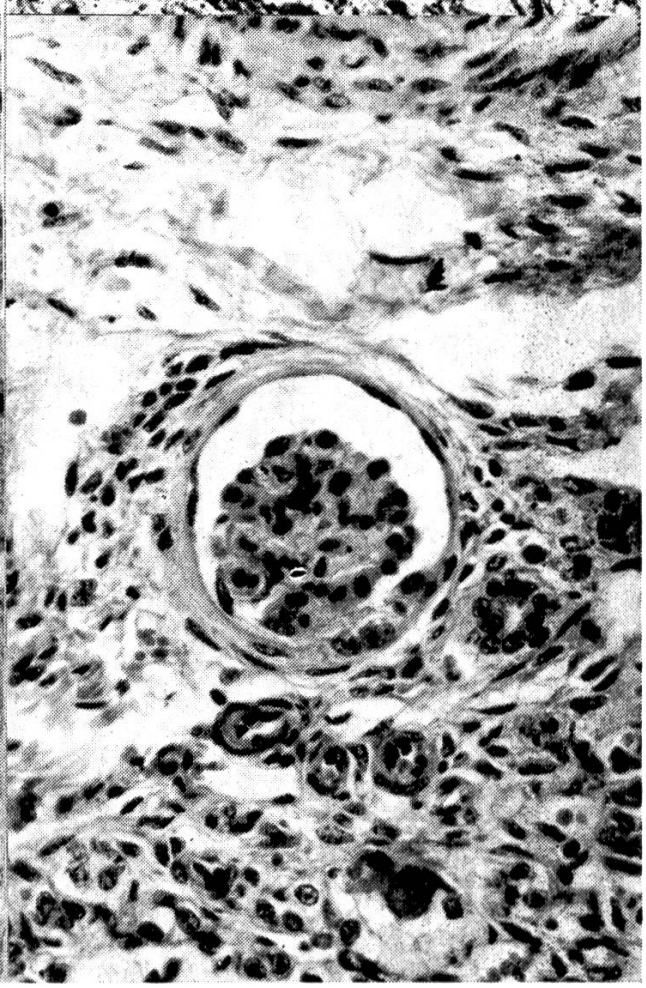

4

Con il Blu di toluidina a pH 4 si riscontra sempre una totale assenza di metacromasia, il che indica più una ialinosi vera che non un'amiloidosi. Per quanto riguarda, poi, il numero massimo di glomeruli alterati che sono reperibili in un singolo campo microscopico, dobbiamo dire che ci siamo trovati di fronte a cifre relativamente elevate. Siamo arrivati ad osservare, infatti, fino a 7 glomeruli lesi contenuti in un solo campo, sia pure a piccolo ingrandimento (25 ×). Ed è interessante considerare che il feto di età inferiore, cioè quello di soli 5 mesi, ne presentava già un massimo di 3 per campo.

Considerazioni e conclusioni

È ormai riconosciuto che è facile riscontrare fenomeni regressivi a carico di alcuni glomeruli nei reni di feti umani abortiti e di neonati immaturi o comunque morti per alterazioni patologiche (Pellegrini, 1958; Martuzzi e Piccaluga, 1959; Frongia, 1959). Gli stessi fenomeni regressivi sono stati evidenziati da Frongia (1960) in ratti, cavie, conigli, cani, agnelli, maiali, vitelli e asini di età compresa tra i 5 giorni e i 2 anni.

Tali lesioni glomerulari di tipo sclerotico e ialino, che oggi costituiscono un reperto accertato e di facile riscontro, sono state segnalate da Zeldowitsch (1897) in neonati eredoluetici già fin dalla fine del secolo scorso. Tuttora piuttosto discussa resta invece l'eziopatogenesi del fenomeno. Parecchi autori hanno sostenuto la teoria che le alterazioni glomerulari fossero l'esito, a livello renale, di un processo infiammatorio determinatosi secondariamente a malattie infettive, oppure che fossero causate da uno stato di tossicosi trasmesso della madre al feto o instauratosi in seguito al passaggio dalla vita intrauterina a quella extrauterina (Schwarz, 1927). Più tardi, Friedmann e coll. (1942) sostennero che la lesione era dovuta sì ad un processo infiammatorio, ma non generale, bensì localizzato a carico delle arteriole afferenti, le quali subivano in tal modo un progressivo ispessimento della parete con conseguente totale obliterazione del lume vasale. È facile pensare che simili alterazioni di circolo avrebbero portato alla ialinosi del corpuscolo.

Attualmente, la maggior parte degli autori interpreta ben diversamente la patogenesi della lesione. La concezione moderna, infatti, sostiene che le alterazioni glomerulari vanno considerate come il risultato di una normale modificazione che il parenchima renale subisce nel corso del suo sviluppo. Frongia (1960) a questo propósito dichiara che tali lesioni sono «da interpretare e da

---

Fig. 5 Feto bovino abortito di 8 mesi; diagnosi eziologica negativa. Evidente trama reticolare pericapsulare (Wilder – forte ingrandimento).

Fig. 6 Feto bovino non abortito di 5 mesi. Omogeneizzazione delle anse glomerulari a livello del polo vascolare (EE. – forte ingrandimento).

Fig. 7 Stesso feto della figura precedente. Accentuata omogeneizzazione delle anse vascolari già diffusa oltre il polo vascolare (EE. – forte ingrandimento).

Fig. 8 Stesso feto della figura precedente. Accentuata omogeneizzazione di quasi tutte le anse vascolari (EE. – forte ingrandimento).

5

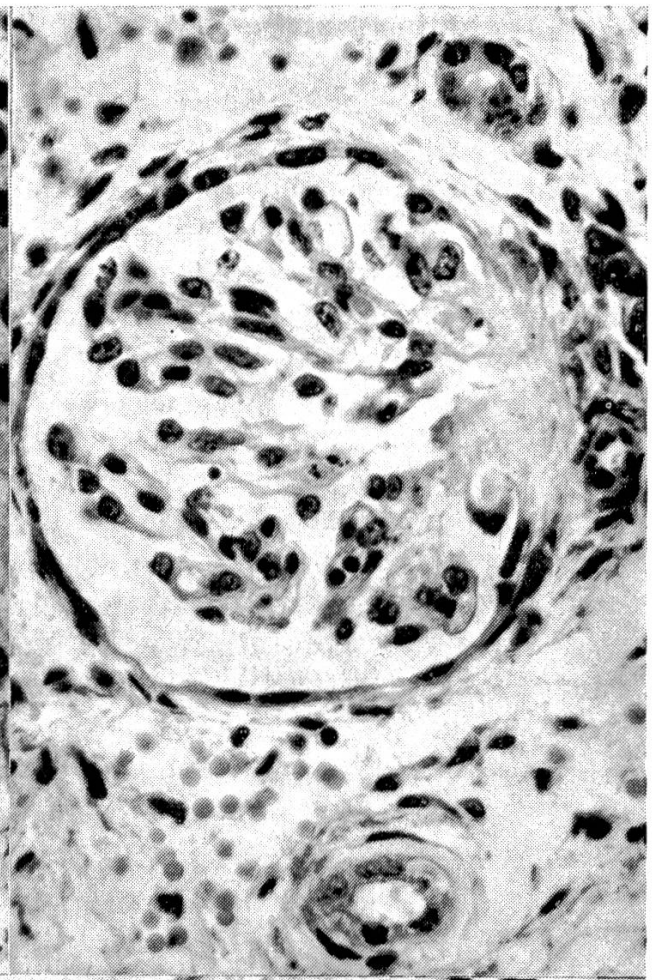

6

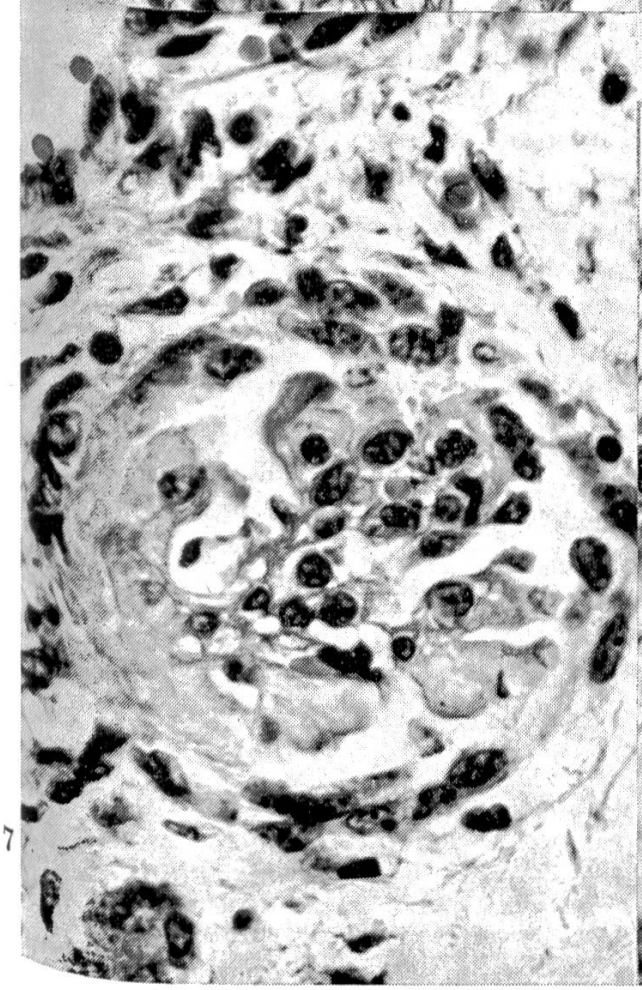

7

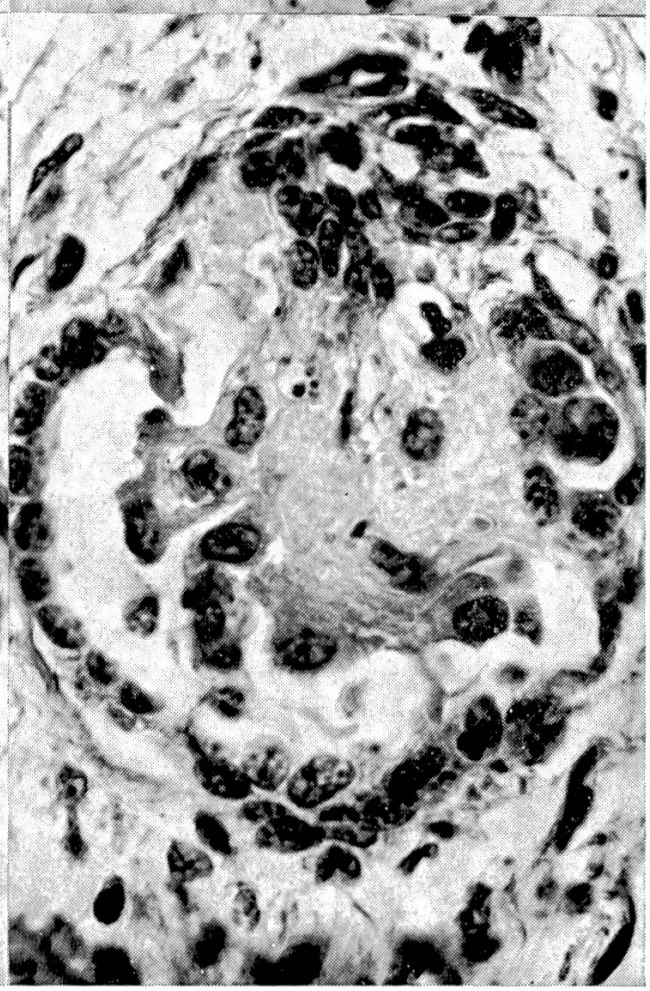

8

classificare come nefrodisplasie microscopiche, morfogeneticamente legate al definitivo assestamento strutturale dell'organo».

Concordiamo anche noi con questa teoria, in base ai risultati ottenuti dalle nostre ricerche. In effetti, soltanto in 4 dei 13 feti abortiti da noi esaminati abbiamo riscontrato la presenza di un'infezione, mentre viceversa l'involutismo renale era presente in tutti e 15 i soggetti, compresi cioè i due feti prelevati direttamente dall'utero in seguito a regolare macellazione della madre, e risultati anche all'esame necroscopico perfettamente normali. Un dato interessante, circa la percentuale di individui colpiti, in medicina umana, ci è fornito da Pellegrini (1958). Egli infatti, esaminando feti abortiti e neonati morti entro 8 giorni, ha riscontrato la presenza di glomeruli ialini nel 93% dei casi; ma va tenuto presente che tale valore sale al 100% se si tralasciano i feti che non superavano il 7° mese di vita intrauterina. Egli mette in evidenza anche che in uno stesso rene è costante reperire glomeruli lesi che presentano gradi anche diversissimi di interessamento; la stessa cosa si può dire senza riserve anche degli animali.

Pertanto dobbiamo ritenere che la glomerulosclerosi involutiva sia un'alterazione riscontrabile con facilità in tutti i feti bovini abortiti o normali, almeno a partire dal 5° mese d'età. Presumibilmente la lesione è riscontrabile anche in epoche più precoci, ma purtroppo non ci è stato possibile verificare questa ipotesi per mancanza di materiale.

Come si è detto, la lesione può presentarsi in vari gradi successivi, da un lieve ispessimento della capsula periglomerulare fino alla completa ialinizzazione di tutte le strutture del corpuscolo.

L'alterazione non è causata nè da una malattia infettiva nè da una tossicosi del soggetto, bensì dalle modificazioni morfologiche e strutturali del rene. Il processo, secondo Martuzzi e Piccaluga (1959), avverrebbe infatti in tal modo: a causa della continua formazione di nuovi corpuscoli di Malpighi nelle porzioni più corticali dell'organo durante la vita fetale, i glomeruli di più antica costituzione vengono spinti sempre più in profondità, verso la zona midollare. A questo punto, alcuni di essi vanno incontro a progressivi fenomeni di involuzione fino a giungere alla scomparsa definitiva.

Pellegrini (1958), più esattamente, specifica che le modificazioni del rene nel corso del suo assestamento sarebbero costituite dallo sviluppo della porzione midollare nei confronti della corticale, dal notevole ispessimento del connetivo collageno che si verifica attorno ai vasi soprattutto nell'ultimo periodo di gestazione e che ingloba e comprime il tessuto circostante; infine da fenomeni di compressione o strozzamento e quindi occlusione di tubuli escretori già esistenti o neoformati, in seguito alla costituzione di nuovi nefroni o alla modificazione locale del connettivo collageno.

Conseguentemente a quest'ultima alterazione, come spiega Pellegrini, si formano delle piccole cisti per ectasia del breve tratto di tubulo a monte dell'occlusione, nonchè della capsula del Bowmann, all'interno della quale residua un piccolo glomerulo alterato, destinato a scomparire.

Queste nuove supposizioni appaiono oggi molto più attendibili e realistiche della vecchia teoria tossinfettiva della lesione; pur lasciando un margine di credito all'affermazione che, nei bambini già lattanti, dopo una prolungata malattia, in particolari condizioni di sviluppo e in limitate zone, l'azione di alcune sostanze tossiche può determinare un arricchimento nel numero di queste lesioni; ma ciò semplicemente per il fatto che tali sostanze tossiche causerebbero un'accelerazione nel normale processo di degenerazione dei glomeruli (Pellegrini, 1958).

Per quanto riguarda, poi la frequenza dei reperti di glomerulosclerosi, i dati da noi ottenuti (7 per campo microscopico ad ingrandimento di 25×) sembrerebbero contrastare con quelli di Frongia (1960) (1 o 2 per campo a «piccolo ingrandimento») rilevati su animali di grossa taglia e di laboratorio, già precedentemente elencati. In realtà le nostre ricerche vertono sullo studio di reperti solo fetali, e dal momento che l'assestamento definitivo del rene, negli animali, ha luogo più precocemente che nell'uomo si può supporre che l'organo raggiunga la sua maturità strutturale già subito dopo la nascita del soggetto. Inoltre, essendoci noi interessati della sola specie bovina, abbiamo rilevato una maggior ricchezza di lesioni poichè detta specie presenta il rene formato da «più renuncoli», cioè con una struttura certamente più complessa e molto simile a quella dell'uomo. In effetti, la percentuale dei reni colpiti da queste alterazioni è del 100%, in quanto, come già abbiamo detto, anche negli individui più giovani sono già presenti indubbi segni di glomerulosclerosi involutiva. Vogliamo infine far rilevare che, da quanto è risultato dalle nostre ricerche bibliografiche, il nostro lavoro è l'unico finora eseguito su feti di animali, ed è stato interessante poter esaminare contemporaneamente soggetti perfettamente sani e normali e soggetti abortiti affetti e no da malattie trasmesse dalla madre. Altrettanto interessante sarebbe poter eseguire uno studio anche su feti di animali a rene monopapillare, per confrontare i risultati ottenuti.

Riassunto

Gli autori descrivono i differenti stadi delle lesioni glomerulari di tipo sclero-ialino rinvenuti in 15 feti bovini normali ed abortiti, interpretandone la istogenesi.

Tali alterazioni sono presenti nel 100% dei casi esaminati e sono rilevabili almeno dal 5° mese di vita intrauterina. Le alterazioni riscontrate sembrano essere del tutto analoghe a quelle osservate da altri ricercatori nei reni di feti umani e di bambini e animali giovanissimi.

I fenomeni involutivi dei corpuscoli renali rappresentano una manifestazione dell'assestamento dell'organo, e sono molto probabilmente da imputarsi ad una situazione locale displasica e distrofica, dovuta al normale e fisiologico processo di sviluppo del rene stesso.

Zusammenfassung

Die Autoren beschreiben verschiedene Stadien von Glomerulumveränderungen hyalin-sklerotischen Typs, die bei 15 normalen und abortierten Rinderföten gefunden wurden. Eine Deutung ihrer Histogenese wird versucht.

Derartige Veränderungen sind in sämtlichen untersuchten Fällen und bereits vom fünften Monat des intrauterinen Lebens weg feststellbar. Sie scheinen durchaus identisch zu sein mit den Läsionen, die von anderen Untersuchern in den Nieren menschlicher Föten und bei sehr jungen Kindern und Tieren gefunden worden sind.

Diese Involutionserscheinungen an den Nierenglomerula sind Ausdruck der normalen, physiologischen Ordnungsvorgänge im Bildungsprozeß des Organs und als solche sehr wahrscheinlich einer lokalen dysplastischen und dystrophischen Situation zuzuschreiben.

Résumé

Les auteurs décrivent différents stades des modifications des glomérules de type hyalo-scléreux trouvées chez 15 fœtus bovins normaux ou avortés. Un essai d'en interpréter l'histogenèse est tenté.

Dans tous les cas examinés, les auteurs ont constaté la présence de telles modifications qui ne sont perceptibles qu'à partir du cinquième mois de vie intra-utérine. Les modifications semblent être identiques aux lésions rencontrées par d'autres chercheurs dans les reins de fœtus humains et chez de très jeunes enfants et animaux.

Les phénomènes d'involution du glomérule rénal sont l'expression d'un processus physiologique normal dans le développement de l'organe; il doit être attribué très probablement à une dysplasie et à une dystrophie locale.

Summary

The authors describe different stages of hyaline sclerosis in renal glomerula. They were found in 15 normal and aborted bovine fetuses. An interpretation of their histogenesis is given.

The lesions were present in all examined cases on from the 5th month of intrauterine life. They seem to be identical with those found by other investigators in the kidneys of human fetuses and very young infants and animals.

These involutive changes within the renal glomerula are interpreted as an expression of normal structural dynamics of the organ, and attributed to a local dysplastic and dystrophic situation.

Bibliografia

Friedmann H.H., Grayzel D.M. and Lederer M.: Kidney lesions in stillborn and newborn infants. Congenital glomerulosclerosis. Am. Jour. Path. *18*, 699 (1942). – Frongia N.: Involutismo glomerulare nei reni neonatali e infantili. Arch. de Vecchi *29*, 109–127 (1959). – Frongia N.: Involutismo glomerulare nei reni di animali giovani. Arch. de Vecchi *34*, 43–51 (1960). – Martuzzi M. e Piccaluga A.: Sul determinismo delle alterazioni glomerulari nelle nefrosclerosi vascolari. Arch. Anat. Ist. Patol. *33*, 187–236 (1959). – Pellegrini N.: La glomerulosclerosi congenita. Riv. Anat. Pat. e Oncologia *14*, *782–800* (1958). – Schwarz L.: Anatomische Untersuchungen der Nierenerkrankungen des Säuglings. Virchow's Arch. *264*, 181 (1927). – Zeldowitsch J.B. (1897): Anatomisch-pathologische Veränderungen der Niere bei hereditärsyphilitischen Kindern. Mediz. obosr. – Rifatto in Arch. Kinderheilk. *29*, 441 (1900).