Zeitschrift: Schweizer Archiv für Tierheilkunde SAT : die Fachzeitschrift für Tierärztinnen und Tierärzte = Archives Suisses de Médecine Vétérinaire ASMV : la revue professionnelle des vétérinaires

Herausgeber: Gesellschaft Schweizer Tierärztinnen und Tierärzte

Band: 100 (1958)

Heft: 3

Artikel: Über Hirngeschwülste bei Hund und Katze

Autor: Stünzi, H. / Perlstein, Z.

DOI: https://doi.org/10.5169/seals-591115

Nutzungsbedingungen

Die ETH-Bibliothek ist die Anbieterin der digitalisierten Zeitschriften auf E-Periodica. Sie besitzt keine Urheberrechte an den Zeitschriften und ist nicht verantwortlich für deren Inhalte. Die Rechte liegen in der Regel bei den Herausgebern beziehungsweise den externen Rechteinhabern. Das Veröffentlichen von Bildern in Print- und Online-Publikationen sowie auf Social Media-Kanälen oder Webseiten ist nur mit vorheriger Genehmigung der Rechteinhaber erlaubt. Mehr erfahren

Conditions d'utilisation

L'ETH Library est le fournisseur des revues numérisées. Elle ne détient aucun droit d'auteur sur les revues et n'est pas responsable de leur contenu. En règle générale, les droits sont détenus par les éditeurs ou les détenteurs de droits externes. La reproduction d'images dans des publications imprimées ou en ligne ainsi que sur des canaux de médias sociaux ou des sites web n'est autorisée qu'avec l'accord préalable des détenteurs des droits. En savoir plus

Terms of use

The ETH Library is the provider of the digitised journals. It does not own any copyrights to the journals and is not responsible for their content. The rights usually lie with the publishers or the external rights holders. Publishing images in print and online publications, as well as on social media channels or websites, is only permitted with the prior consent of the rights holders. Find out more

Download PDF: 09.07.2025

ETH-Bibliothek Zürich, E-Periodica, https://www.e-periodica.ch

Schweizer Archiv für Tierheilkunde

Herausgegeben von der Gesellschaft Schweizerischer Tierärzte

Band 100 · Heft 3 · März 1958

Aus dem veterinär-pathologischen Institut der Universität Zürich
(Direktor: Prof. Dr. H. Stünzi)

Über Hirngeschwülste bei Hund und Katze

Von H. Stünzi und Z. Perlstein

Das veterinär-medizinische Schrifttum weist verhältnismäßig wenige Arbeiten über Tumoren und granulomatöse Prozesse des zentralen Nervensystems auf. Die wenigen Arbeiten befassen sich hauptsächlich mit pathologisch-anatomischen Problemen, während Fragen der klinischen Diagnose oder gar der Behandlung nur nebenbei erörtert werden. Diese spärlichen und in klinischer Hinsicht oft lückenhaften Mitteilungen lassen es, im Zusammenhang mit der Problematik einer wirksamen Behandlung, verständlich erscheinen, daß sich die Praxis im allgemeinen wenig mit solchen Prozessen auseinandersetzt.

Die vorliegende Mitteilung soll deshalb dazu dienen, den Praktiker auf diese zweifellos seltenen intrakraniellen Krankheitsprozesse aufmerksam zu machen und einige grundsätzliche Fragen der pathologischen Anatomie zu erörtern. In klinischer Hinsicht kann unsere Kasuistik leider nicht allzuviel beitragen, da es sich ausschließlich um Sektionsmaterial handelt und die Anamnesen meistens recht lückenhaft waren. Die pathologische Anatomie ist eine wesentliche Hilfsdisziplin der Klinik; sie ermöglicht es dem Kliniker, die Krankheitserscheinungen nachträglich zu interpretieren und kann ihm Hinweise für die Diagnose und für eine evtl. Behandlung weiterer entsprechender Fälle geben. Voraussetzung ist allerdings, daß sich der Diagnostiker einige elementare neurologische Untersuchungsmethoden aneignet. Das kürzlich erschienene Büchlein von J. T. McGrath (Neurologic Examination of the Dog, 1956) kann hier gute Dienste leisten.

Es sind in erster Linie progressive Ausfallserscheinungen, die auf einen raumbeengenden intrakraniellen Prozeß hinweisen. Unter raumbeengenden Krankheitsprozessen sind nicht nur die eigentlichen blastomatösen Wucherungen, sondern auch die verschiedenen granulomatösen Prozesse, wie Tuberkulose, Toxoplasmose, Aktinobazillosen, ferner Haematome, Finnen und Hirnabszesse (zum Beispiel Pyogenesabszesse beim Rind), einzureihen. Mit dieser letztgenannten Krankheitsgruppe wollen wir uns hier nicht näher

befassen, sondern uns auf die echten blastomatösen Neubildungen beschränken. Die rein klinische Differentialdiagnose kann hier mitunter außerordentlich schwierig, ja gelegentlich sogar unmöglich sein. Serologische, allergische, haematologische sowie Liquor-Untersuchungen sind für die Differentialdiagnose oft unumgänglich.

Welche Erscheinungen können auf einen Hirntumor i. w. S. hinweisen? Nach McGrath sind es zunächst zwei Syndrome, die auf einen intrakraniellen Tumor hinweisen:

1. intrakranielle Drucksteigerung und
2. progressive Ausfallerscheinungen.

Keines dieser Syndrome ist an sich beweisend, zusammen aber können sie die Diagnose «Hirntumor» mit angemessener Sicherheit ermöglichen, sofern Liquor- und Blutuntersuchungen sowie serologische Teste keine Anhaltspunkte für einen chronisch-entzündlichen granulomatösen Prozeß ergeben und subdurale Hämatome auf Grund der Anamnese unwahrscheinlich erscheinen.

Beim Menschen weisen epileptiforme Anfälle, progressive organische Psychosyndrome, anfallsweise Kopfschmerzen mit Erbrechen, cerebrale Ausfallserscheinungen, Oedeme der Papilla optica oder Schädigungen von Hirnnerven u. a. auf das Vorliegen eines Hirntumors hin (Weber u. a.)

Die Manifestation einer intrakraniellen Drucksteigerung sind beim Tier hingegen schwer zu erfassen; es scheinen hier Krämpfe, Dumpfheit u. a. im Vordergrund zu stehen.

Etwas aufschlußreicher und leichter festzustellen sind die m. o. w. kontinuierlich fortschreitenden Ausfallserscheinungen, die in einzelnen Fällen eine Lokalisation des Krankheitsherdes gestatten. Als Frühsymptom wären epileptiforme Anfälle, progrediente Bewußtseinstrübungen und, je nach der Lage, Beeinträchtigung der Funktion eines Hirnnerven und evtl. Respirationsveränderungen anzuführen.

Alle diese neurologischen Phänomene sind an sich nicht typisch für Tumor; die Kunst der Diagnose besteht auch hier in der Synthese der einzelnen Teilerscheinungen.

Beim Menschen scheinen die meisten Gliomtypen eine spezifische Lokalisations- und Proliferationstendenz zu haben. Ob beim Tier ähnliche Beziehungen bestehen, kann noch nicht entschieden werden, weil die Kasuistik der klinisch und pathologisch-anatomisch untersuchten Fälle noch zu klein ist. Es wäre zweifellos wünschenswert, wenn die Kasuistik geäuffnet und dadurch unsere klinischen und pathologisch-anatomischen Kenntnisse vertieft werden könnten. Die klinische Diagnose «Hirntumor» wird beim Tier immer schwierig sein. Die in der Humanmedizin verwendeten neurologisch-diagnostischen Hilfsmittel, wie Elektroencephalographie und Angiographie werden in der tierärztlichen Diagnostik wohl kaum je systematisch angewendet werden können. Die Symptomatologie wird sich zudem stets durch

eine gewisse Monotonie auszeichnen; manche klinische Erscheinungen werden überhaupt nicht näher differenziert werden können (man denke zum Beispiel an die verschiedenen Arten von Kopfweh des Menschen, die hinsichtlich Art und Lokalisation des Krankheitsprozesses wesentliche Aufschlüsse geben können). Die vorliegende Arbeit soll einen Überblick über unsere sezierten Fälle von Hirntumoren geben, wobei für einzelne Blastomtypen sowohl pathologisch-anatomische als auch klinische Einzelheiten angeführt werden sollen.

Bei der Einteilung der Hirntumoren i. w. S. haben wir zunächst zu unterscheiden zwischen primären, das heißt autochthonen und sekundären Blastomen, die Ableger einer extrakraniellen Geschwulst darstellen. Je nach der Lokalisation resp. dem Ausgangsort der Neubildung muß unterschieden werden zwischen *1. extraduralen Tumoren, 2. Blastomen der Hirnhäute, 3. Geschwülsten der Hirnsubstanz, 4. intraventrikulären Blastomen* und *5. Neubildungen der Hirnnerven.* Die intraventrikulären, echten Gewächse sowie die Blastome der Hirnnerven wollen wir hier nicht berücksichtigen, weil sie außerordentlich selten sind und wir über keine solchen Fälle verfügen. Die Cholesteatome zum Beispiel der älteren Pferde werden zu den granulomatösen Prozessen gezählt und können hier ebenfalls unberücksichtigt bleiben. Hingegen werden wir noch ein Hypophysenadenom und ein Pinealom erwähnen.

I. Blastome der Hirnhäute

In diese Gruppe gehört neben den praktisch weit weniger wichtigen Endotheliomen, Sarkomen, Lipomen usw. vor allem das *Meningiom*[1]. Die Meningiome oder Meningotheliome sind knollig-kugelige oder kissen- resp. rasenförmige Geschwülste, die sich auf der Innenfläche der Dura mater ausbreiten und unter den Hirntumoren des Menschen frequenzmäßig nach den Gliomen an zweiter Stelle stehen. Nach Cushing dominiert das Meningiom bei Frauen, und zwar sollen die letzten zwei Drittel des Lebensalters prädestiniert sein. Entsprechende Angaben lassen sich beim Haustier nicht machen, da die kleine Zahl der veröffentlichten Fälle eine statistische Auswertung noch nicht zuläßt.

Bei den Meningiomen handelt es sich um sehr verschieden große, vorwiegend gutartige Geschwülste, deren Farbe vom Grad der Vaskularisation abhängt. Sie werden an verschiedenen Stellen des Gehirns, wie übrigens auch des Rückenmarkes vorgefunden. Dank des expansiven Wachstums können nicht nur nervöse Ausfallserscheinungen, sondern auch destruktive Prozesse am Schädelknochen (Hyperostosen) beim Menschen auftreten. Beim älteren Menschen sind solche Meningiome gar nicht so selten mit

[1] Folke Henschen (1955) weist u.E. mit Recht darauf hin, daß weder das i noch das e zum Wortstamm «mening» gehören, und die Bezeichnung deshalb «Meningoma» (in Analogie zu «Sarkoma», «Hypernephroma», «Pinealoma» usw. und nicht Meningiom oder Meningeom) lauten sollte. In der Klinik haben sich allerdings die Bezeichnungen Meningiom und Meningeom eingebürgert.

Gliomen oder andern Tumoren des zentralen oder peripheren Nervensystems vergesellschaftet. Die Meningiome treten beim Menschen als knollige, m. o. w. kugelige, seltener als rasenförmige oder plattenartige Wucherungen in Erscheinung. Beim Haustier haben wir bisher nur knollige Formen gesehen.

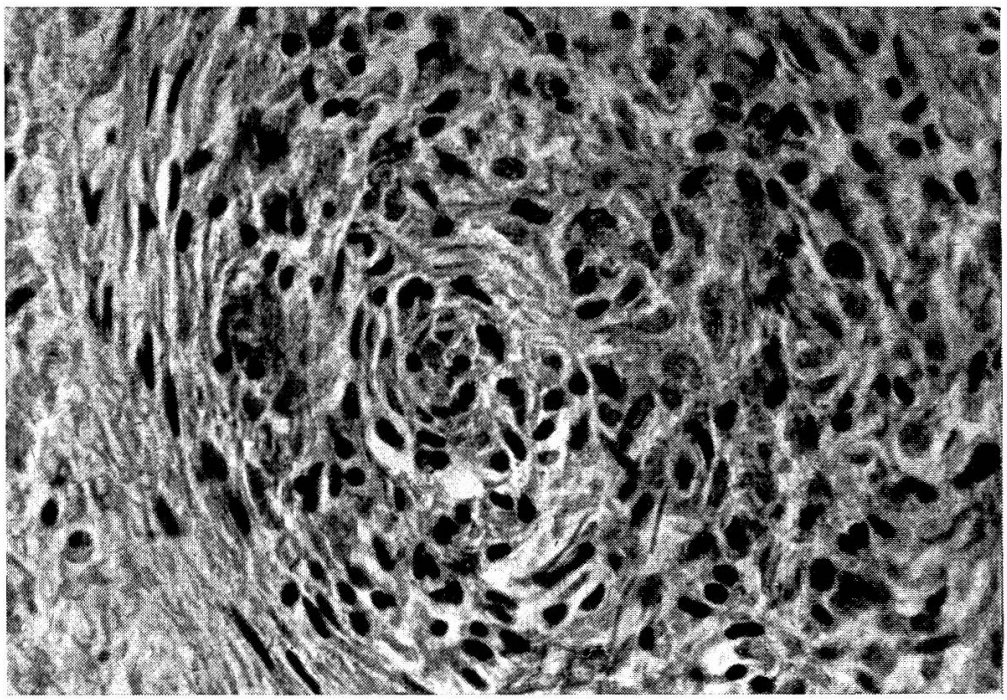

Abb. 1. Meningioma einer 7jährigen Berner Sennenhündin. Wirbelähnliche Lagerung der Geschwulstzellen, jedoch keine eigentliche Psammombildung. (Vergr. etwa 100fach.)

Anamnese: 7jährige Hündin (Berner Sennenhund) getötet wegen abnormalem Benehmen (Schiefhalten des Kopfes). Einzelheiten leider unbekannt, da keine tierärztliche Untersuchung vorgenommen worden ist.

Sektionsbefund: Innere Organe: unverändert. In der linken Großhirnhemisphäre befindet sich an der Basis ungefähr auf der Höhe des Chiasma opticum ein graugelblich verfärbter Herd von der Ausdehnung 2 × 1,5 × 1,5 cm. Diese verfärbte Partie ist gegen das umliegende Hirngewebe kaum demarkiert und ragt leichtgradig über die Oberfläche vor. Die Veränderung betrifft ausschließlich die Hirnhäute; das Hirnparenchym selbst erscheint unverändert.

Histologisch handelt es sich um eine faserig gebaute Geschwulst, die stellenweise sehr zellreich ist. Die Geschwulstzellen erscheinen vorwiegend spindelig, die Kerne oval und chromatinarm; die Geschwulstzellen sind weitgehend isomorph, Mitosen lassen sich kaum finden. Die Fasern bilden an zahlreichen Stellen zwiebelschalenähnlich geschichtete, rundliche Gebilde, in deren Zentrum einige Zellen mit kugeligem, chromatinreichem Kern liegen. Wiederum an anderen Stellen sind die Fasern zu Bündeln zusammengerafft. Nicht selten sind dicht gelagerte Haufen von kugeligen, meist chromatinreichen, aber plasmaarmen Zellen anzutreffen. Im umliegenden Gewebe sind nicht-eitrige Entzündungsreaktionen wahrzunehmen. Eine Verkalkung läßt sich nirgends feststellen.

Diagnose: Suprasellärer Meningioma cytoplasticum partim fibroplasticum.

Epikrise: Bei einer 7jährigen Hündin wurde ein (gutartiges) Meningiom im basalen Bereich der linken Großhirnhemisphäre beobachtet. Die Geschwulst nimmt eine Mittelstellung zwischen dem cytoplastischen und dem fibroplastischen Meningiom Essbach's ein; stellenweise sind Ansätze zur Psammombildung wahrzunehmen, wobei allerdings weder Verkalkungen noch deutliche Hyalinablagerungen vorhanden sind.

Es handelt sich hier zweifellos um eine langsam wachsende Geschwulst, die vom histologischen Standpunkt aus als gutartig zu bezeichnen ist. Der Druck der Neubildung auf das Hirnparenchym hat sicherlich Ausfallserscheinungen verursacht; leider fehlen klinische Angaben völlig. Das im Vorbericht erwähnte Schiefhalten des Kopfes wird verständlich. Nennenswerte makroskopisch wahrnehmbare Veränderungen am Schädelknochen waren (noch) nicht festzustellen.

Die *Histogenese* dieser meningealen Tumoren war seit jeher Gegenstand von Kontroversen. Nach der überwiegenden Ansicht soll das Meningiom nicht von der Dura, sondern von den arachnoidalen Zellen ausgehen, weshalb die adäquate Bezeichnung eigentlich *Arachnoblastom* lauten sollte. Die Einteilung der Meningiome nach morphologischen Kriterien stößt ebenfalls auf gewisse Schwierigkeiten. Dem Schema von Essbach folgend lassen sich unterscheiden zwischen: a) cytoplastischen, b) fibroplastischen und c) angioplastischen Formen, wobei der letztgenannte Typus sicherlich recht selten auftritt. Die meisten Meningiome scheinen beim Tier, soweit wir die Literatur überblicken, eine Zwischenstellung zwischen cytoplastischen und fibroplastischen Formen einzunehmen.

In vielen Meningiomen sind merkwürdige, zwiebelschalenähnlich geschichtete Gebilde gefunden worden, die vor allem dem Anfänger die Diagnose «Meningiom» wesentlich erleichtern. Bei diesen m. o. w. konzentrisch geschichteten Gebilden, die unter dem Begriff «Psammom» in die pathologisch-anatomische Nomenklatur eingegangen sind, handelt es sich um fakultative, teils verkalkte, teils hyalinisierte Körperchen. Die formale Genese dieser Psammome ist nicht abgeklärt; zum Teil handelt es sich um wirbelähnlich gelagerte, spindelige Geschwulstzellen, wobei die zentralen Elemente verkalken oder hyalinisiert werden, zum Teil wird das Zentrum der Körperchen durch degenerierte Gefäßchen dargestellt. In extremen Fällen erscheint die Schnittfläche wie von Sandkörnchen bespickt. Die Meningiome treten beim Haustier vorwiegend solitär auf, können aber gelegentlich auch multipel sein (zum Beispiel Fankhauser).

II. Geschwülste des Hirnparenchyms

In diese praktisch wichtigste Gruppe gehören die neuroektodermalen Geschwülste und die, allerdings sehr seltenen, mesenchymalen Tumoren. Von der Gruppe der neuroektodermalen Neubildungen wollen wir nur die praktisch wichtigste Gruppe, die *Gliome* herausgreifen. Wir beschränken uns

dabei auf die Haussäuger und nehmen zum umstrittenen Problem der Gliome der Hühner nicht Stellung. Bei den Gliomen oder Glioblastomen handelt es sich um Geschwülste, die vom Gliastroma des Gehirns oder Rückenmarks ausgehen. Eine systematische Einteilung dieser Gliome der Haustiere ist noch nicht möglich, weil wir mangels einer genügenden Kasuistik noch keineswegs die Vielfalt der möglichen Geschwulstformen überblicken. Wir haben deshalb, ähnlich wie dies von Perlstein in seiner Dissertation (1956) versucht worden war, aus den vielen Einteilungsversuchen der Neuropathologie des Menschen ein einfaches, übersichtliches Schema herausgegriffen und uns vorerst die Frage vorgelegt, ob die bekannten und von uns selbst untersuchten Gliome sich in dieses von der Humanmedizin übernommene Einteilungsschema einreihen lassen.

Nach Folke Henschen soll eine endgültige Klassifikation der Gliome (und Paragliome) überhaupt nicht möglich sein, da diese Geschwülste einen viel zu bunten und komplizierten Bau hätten. Folgende, von verschiedenen Lehrbüchern der Humanpathologie und auch vom neuesten Lehrbuch der Veterinär-Pathologie von Smith und Jones (1957) übernommene, stark vereinfachte Einteilung mag für unsere Zwecke genügen, wobei die Reihenfolge gleichzeitig die Frequenz der verschiedenen Geschwulstformen beim Menschen ausdrücken soll:

1. Glioblastoma multiforme
2. Astrocytom (und Astroblastom)
3. Medulloblastome
4. Ependymome
5. Oligodendrogliome

Dieses Schema berücksichtigt die außerordentlich seltenen Gangliozytome, das Neurolemmom und die Plexusgeschwülste nicht.

Eine rein histogenetische Einteilung der Gliome ist leider nicht möglich, da es sich vorwiegend um Mischungen von verschiedenen Gliaelementen handelt. Dies ist der Grund, weshalb ein Schema, basierend auf den verschiedenen Zellarten der Glia, nicht zum Ziele führt.

Kernohan u. a. versuchten, die Gliome auf die verschiedenen präexistierenden ausgereiften Zellarten, die Astrozyten, Oligodendrozyten und Ependymzellen zurückzuführen (die sog. Mikroglia scheint nicht blastomatös entarten zu können). Ein solches Schema kann aber der Vielfalt der morphologischen Formen nicht gerecht werden, weshalb wir die oben angeführte Einteilung vorläufig beibehalten wollen.

Glioblastoma multiforme

Es handelt sich hier um ein sehr buntes Gliom, das sich durch schnelles und infiltratives Wachstum auszeichnet und deshalb als maligne, prognostisch ungünstige Neubildung zu betrachten ist. Beim Menschen tritt es hauptsächlich im vorgeschrittenen Alter (5. Dezennium) auf und liegt meist im Großhirn, wobei Infiltrationen der Hirnhäute keineswegs selten sind. Metastasen in anderen Organen sind, wie bei den Hirntumoren üblich, nicht vorhanden.

Die starke Vaskularisation und die häufigen Blutungen führen zu einer grauroten Sprenkelung des Geschwulstgewebes. Histologisch besteht starker

Zell- und Kernpolymorphismus, wobei polymorphe Riesenzellen und multiple straßenförmige Nekrosen vorkommen. Diese (fakultativen) bänderartigen Nekroseherde sind oft von palissadenartigen Kernansammlungen umsäumt. Die Glioblastome werden zu recht als G. «multiforme» bezeichnet. Ob diese Geschwülste primär-bösartige Gliome darstellen oder ob sie sich stets aus ursprünglich gutartigen Gliomen heraus entwickeln, ist noch Gegenstand von Kontroversen.

In der Veterinärmedizin sind multiforme Glioblastome bei Hunden (Slawson, Pallaske, Schlotthauer und Kernohan) und bei Rindern (Fankhauser) sowie bei Pferden (Marchand und Petit) veröffentlicht worden, wobei eine außerordentlich seltene Kombination eines Meningioms mit einem Glioblastom beschrieben wird. Die histologischen Beschreibungen sind aber bisweilen zu lückenhaft, um eine Überprüfung zu ermöglichen. Eine Nachkontrolle wäre deshalb wünschenswert, weil nicht selten der Begriff «multiformes Glioblastom» zu weit gefaßt worden ist.

Astrozytome und Astroblastome

Diese in unserem Material dominierende Gliomart ist durch das mehr oder weniger häufige Vorkommen von sternförmig verzweigten Astrozyten gekennzeichnet. Je nach dem Gehalt an Zellen respektive Fasern wird zwischen einem Astrocytoma protoplasmaticum (afibrillare) und einem fibrillären A. unterschieden. Als *Astroblastome* werden jene Gliome bezeichnet, die vorwiegend aus Zellen aufgebaut sind, die jugendlichen Astrozyten gleichen. Das Astroblastom wäre demnach als eine weniger differenzierte Form des Astrozytoms zu betrachten. Dieser Gliomtyp wird nicht nur im Großhirn, im Balken, in der Brücke und den Basalganglien, sondern auch im Kleinhirn angetroffen. Die Astrozytome des Kleinhirns werden in der Humanneurologie meistens als «Spongioblastome» bezeichnet. Bei den Astrozytomen handelt es sich um primär gutartige Gliome, die beim Menschen, nach Folke Henschen, durchschnittlich erst etwa 2 Jahre nach Beginn der Symptome operiert werden. Die Astrozytome des Kleinhirns sollen beim Menschen prognostisch günstiger sein als diejenigen des Großhirns.

Anamnese: Eine weibliche, 4jährige Katze zeigt seit mehreren Monaten Manege-Bewegungen nach *links*. Die *linke* Vordergliedmaße, insbesondere die Pfote, wird während des Liegens stark flexiert und unter die Brust eingezogen. Der Kopf wird nach der linken Seite abgebogen. Im Schritt wird die Pfote in starker Flexionsstellung vorgeführt. In der Stützphase knickt das Tier etwas ein, wodurch ein wechselnd starkes Hinken zustande kommt. In den letzten 2 bis 3 Monaten sei die Futteraufnahme gestört gewesen. Da eine Hirntuberkulose vermutet wurde, nahm der behandelnde Tierarzt eine subcutane Tuberkulinisierung der Katze vor. Die Tuberkulinprobe fiel negativ aus. Nach Injektion von Vitamin B-Präparaten sollen die Störungen rasch verschwunden sein, jeweils aber nach wenigen Tagen sich bereits wieder eingestellt haben. Auf Grund der Verdachtsdiagnose «Hirntumor» wurde das Tier etwa 2–3 Monate nach dem Auftreten der ersten Symptome getötet.

Pathologisch-anatomischer Befund: Innere Organe ohne nennenswerte Veränderungen. An der Hirnbasis fällt im Bereich des *rechten* Brückenteiles eine gewisse Asymmetrie auf. Nach der Fixation des Gehirns kann man feststellen, daß das Hirngewebe an dieser Stelle etwas verfärbt ist. Die Demarkation dieses graugelblich verfärbten Gewebsbezirkes gegenüber dem normalen Hirngewebe ist sehr undeutlich.

Histologisch fällt sofort auf, daß es sich hier um einen Hirntumor handeln muß. Das Geschwulstgewebe zeichnet sich durch einen starken Faserreichtum aus, Zellen sind in eher kleiner Zahl und meistens zu lockeren Grüppchen vereinigt, anzutreffen. Bei diesen Zellen handelt es sich um verschieden große, polymorphe, stark verzweigte Astrozyten, deren Chromatingehalt stark wechselt. Nicht selten sind ein- oder gar mehrkernige Riesenzellen vorhanden, wobei gelegentlich die Kerne unregelmäßig an die Peripherie gedrängt sind.

Neben kleineren, zellreichen und faserarmen Bezirken sind ausgedehnte zellarme, vorwiegend fibrilläre Partien vorhanden. Diese letztgenannten fibrillären Bezirke sind spärlich vaskularisiert, die Gefäßwände selbst erscheinen unverändert. Nekrosen oder Blutungen fehlen. Mitosen sind kaum festzustellen.

Diagnose: Astrozytoma fibrillare, offenbar ausgehend vom rechten Brückenschenkel.

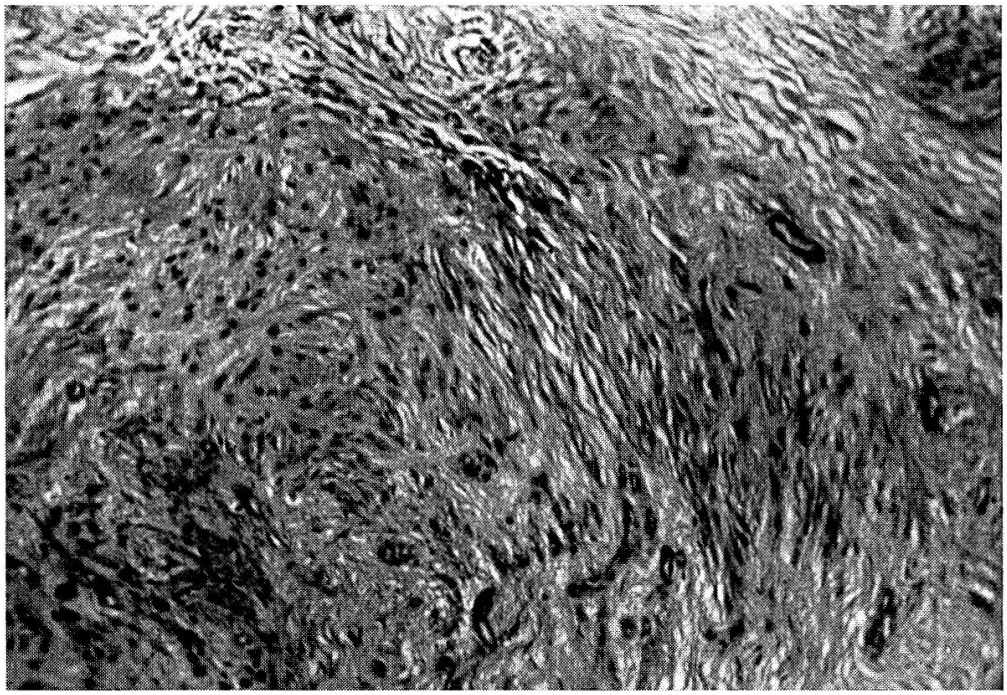

Abb. 2. Astrozytoma fibrillare bei einer 4jährigen Katze. Neben vorwiegend fibrillären Partien einige zellreiche Geschwulstbezirke. (Vergr. etwa 100fach.)

In gewissen Fällen können die blastomatösen Astrozyten durch Einlagerung einer fremdartigen, bisweilen fettartigen Substanz anschwellen, so daß die Zellform mehr oder weniger kugelig-polygonal wird. Solche Astrozyten werden als «gemästet» bezeichnet. Astrozytome, die solche gemästete Astrozyten enthalten, werden auch etwa «Gemistrozytome» genannt. Ein solches Gliom ist in der Dissertation von Perlstein (1956) bei einem Huhn beschrieben worden.

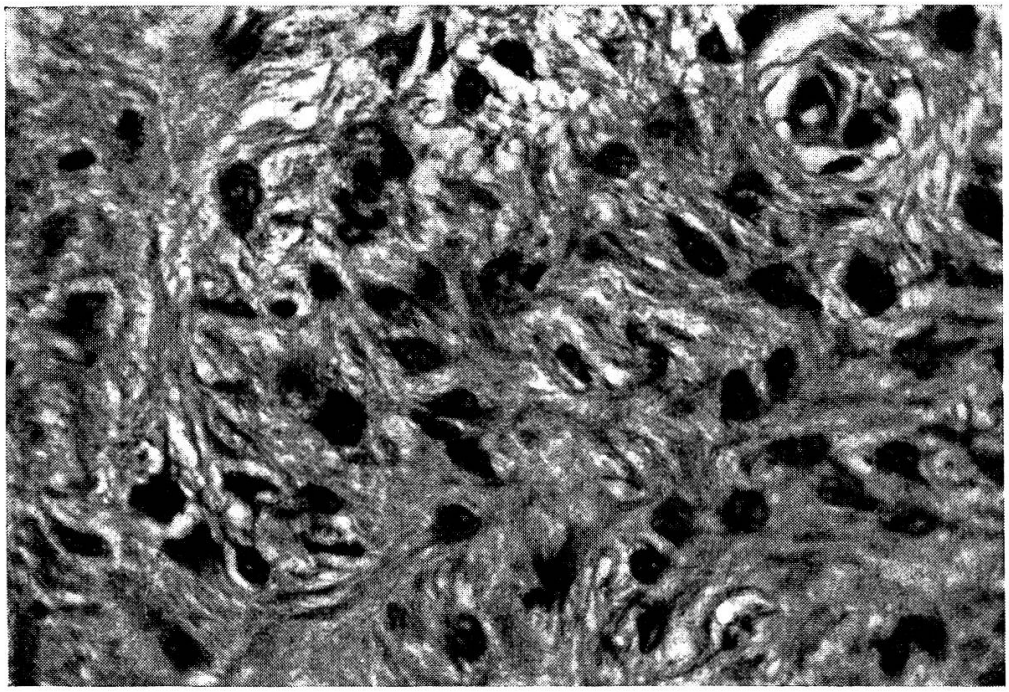

Abb. 3. Astrozytoma fibrillare einer Katze (gleicher Fall wie Abb. 2). Polymorphe astrozytenähnliche Geschwulstzellen. (Vergr. etwa 400fach.)

Die weniger ausgereiften Astrozytome werden als *Astroblastome* bezeichnet, wobei allerdings die Abgrenzung gegen die Astrozytome reichlich subjektiv ist. Auch die Astroblastome können stellenweise fibrilläre Strukturen entstehen lassen.

Als Beispiel eines *Astroblastoms des Kleinhirns* können wir folgenden Fall anführen:

Anamnese: Bei einer 9jährigen Boxerhündin wurden ungefähr vor Jahresfrist eigentümliche Blickkrämpfe nach der linken Seite hin und gelegentlich eine Art Absenzen festgestellt. Die damalige Augenuntersuchung verlief negativ, die Reflexe waren in Ordnung. Die Symptome verloren sich allmählich; nach einem 4–5 Monate dauernden beschwerdefreien Intervall entwickelten sich plötzlich erneut Störungen. Der Kopf wurde krampfhaft nach *links* gedreht, wobei das Tier jeweils die *rechte* Vorderpfote in die Höhe hob. Diese merkwürdige Stellung wurde während 2–3 Minuten eingenommen.

Einen Monat vor der Euthanasie soll das Tier ein leichtes Trauma erlitten haben. In der Folge zeigte es unsicheren «tappenden» Gang mit m. o. w. deutlichen Manege-Bewegungen nach links, so daß eine Überquerung eines Steges beispielsweise nicht mehr möglich gewesen wäre. Die Pupillen zeigten Anisokorie, die linke erschien weit und lichtstarr, die rechte reagierte normal auf Lichteinfall. Bei der Augenspiegelung durch einen Ophthalmologen wurde eine fragliche Stauungspapille diagnostiziert.

Da klinisch Verdacht auf einen Kleinhirntumor bestand, wurde das Tier getötet und zur Sektion überwiesen.

Pathologisch-anatomischer Befund: Brust- und Bauchorgane ohne nennenswerte Veränderungen. Das Gehirn erscheint äußerlich unverändert, auf der Schnittfläche läßt sich im 4. Ventrikel eine weiche, grauweiße Geschwulst erkennen, die vom Recessus tecti ventriculi quarti nach hinten bis zum Zentralkanal der Medulla oblongata und nach vorn durch den Aquaeductus Sylvii bis in den 3. Ventrikel hinein reicht. Das

Geschwulstgewebe infiltriert den basalen Teil des Zwischenhirns und erstreckt sich bis zum Chiasma opticum. Beide Seitenventrikel sind deutlich erweitert. In der Höhe des Corpus trapezoideum und der hintern Brückenabschnitte breitet sich die Geschwulst vorwiegend nach *rechts* aus, während im Zwischenhirngebiet und im 4. Ventrikel das blastomatöse Gewebe m. o. w. in der Medianebene lokalisiert ist. Das Geschwulstgewebe, das praktisch den ganzen 4. Ventrikel ausfüllt, erscheint weich, sulzig und quillt über die Schnittfläche vor.

Die übrigen Hirnpartien erscheinen makroskopisch unverändert.

Histologischer Befund: Das serös infiltrierte, locker gebaute Geschwulstgewebe besteht vorwiegend aus wenig ausgereiften Astrozyten mit verhältnismäßig schmalem Plasmaleib. Die Zellkerne sind polymorph, sie erscheinen vorwiegend kugelig, seltener polygonal oder geschwänzt, der Chromatingehalt ist eher gering. Größe und Form der Geschwulstzellen variieren beträchtlich, Mitosen sind spärlich. Das Zwischengewebe besteht aus lockeren, wirren Gliafasern. Die Neubildung breitet sich infiltrativ aus.

Diagnose: Astroblastoma partim fibrillare.

Weitere Fälle von Astrozytomen wurden festgestellt bei einem (gestorbenen) Reh, bei zwei Hunden sowie bei zwei Rindern. Bei zwei Hühnern haben wir multiple Astrozytome beobachtet.

Medulloblastom

Die Medulloblastome treten beim Menschen vorwiegend im Kleinhirn, und zwar speziell im Bereich des Kleinhirnwurms, auf. Beim Hund sind relativ oft Medulloblastome im Großhirn beschrieben worden (Frauchiger-Fankhauser [1949], McGrath, Neubuerger und Davis [1943]). Diese gefürchtete Gliomart wird beim Menschen fast ausschließlich in der Kindheit, und zwar mitunter bereits in den ersten Lebensjahren, festgestellt. Diese Neubildungen verhalten sich klinisch bösartig, sie dringen frühzeitig zum Beispiel in den 4. Ventrikel oder in die subarachnoidalen Räume ein und setzen oft auf dem Liquorwege Metastasen. Die Schnittfläche der Geschwulst erscheint feinkörnig (wie Grießbrei), grauweiß, die Konsistenz ist in der Regel gering. Die eiförmigen, seltener stäbchenförmigen Geschwulstzellen liegen sehr dicht beieinander und weisen nur einen schmalen Plasmaleib auf. Die Zellen liegen meistens «regellos», nur ausnahmsweise kommen palissadenartige oder alveoläre Strukturen und gelegentlich «Pseudorosetten» (perivaskuläre Strahlenkränze) zustande.

Anamnese: Eine 4jährige Spanielhündin zeigte seit ungefähr 4 Wochen Zwangsbewegungen nach *links* und starken Nystagmus. Der Kopf wurde krampfartig mit dem rechten Ohr nach unten und die Nase nach links oben gehalten. Nachdem sich die Symptome innerhalb von etwa 10 Tagen sichtlich verstärkt haben, so daß das Tier sich kaum mehr aufrecht halten konnte und beim Gehen ständig nach *rechts* stürzte, wurde es wegen Verdacht auf Hirntumor getötet.

Pathologisch-anatomischer Befund: Die inneren Organe zeigen keine nennenswerten Veränderungen. In der *linken Kleinhirnhemisphäre* liegt eine weißliche, glasige Verdickung der Leptomeningen. Auf der Schnittfläche läßt sich an der betreffenden Stelle eine kugelige Geschwulst von etwa 2 cm Durchmesser erkennen. Der Tumor ist grauweiß verfärbt und hebt sich deutlich von der Kleinhirnsubstanz ab.

Histopathologischer Befund: Die Geschwulst ist aufgebaut aus sehr dicht gelagerten lymphozytenähnlichen Zellen mit schmalem Plasmaleib. Die Kerngröße variiert ziemlich stark, hie und da ist Karyorrhexis festzustellen, Mitosen sind sehr selten vorhanden. Die Geschwulst zeigt eine ziemlich deutliche Infiltrationstendenz, so daß histologisch kaum eine Grenze zwischen gesundem und blastomatösem Gewebe zu ziehen ist. Das Stroma ist spärlich, auch sind verhältnismäßig wenig Gefäße vorhanden. Blutungen und Nekrosen sind nicht festzustellen.

Diagnose: Medulloblastom der linken Kleinhirnhemisphäre.

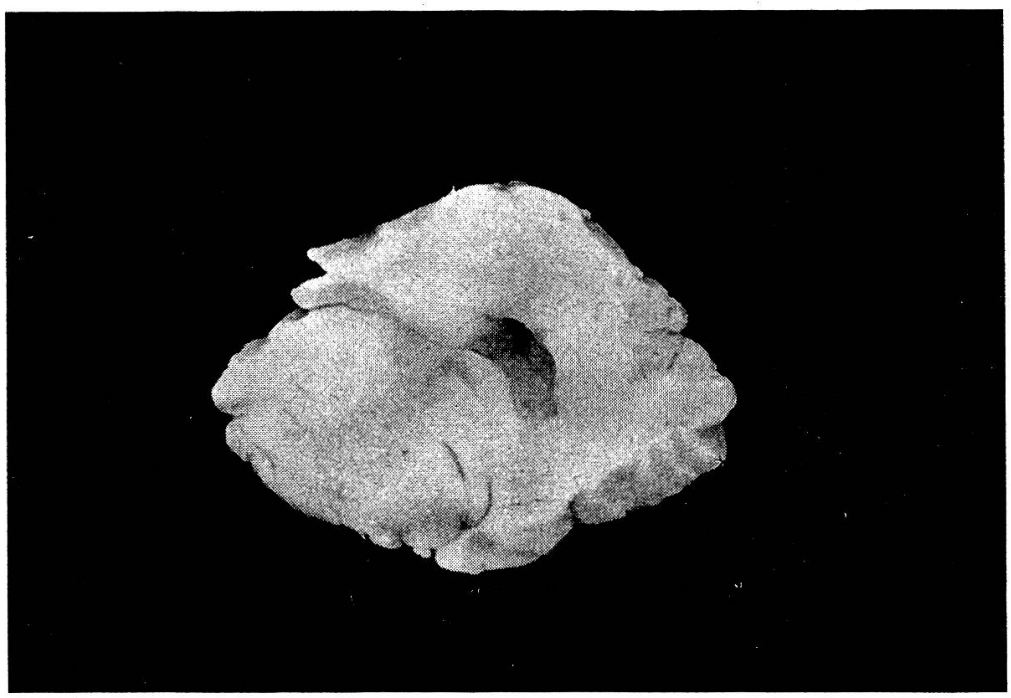

Abb. 4. Medulloblastom einer 4jährigen Spanielhündin. Querschnitt auf Höhe der Brücke, von vorn betrachtet. Geschwulstgewebe grauweiß, etwa 2 cm im Durchmesser.

Bei den *Oligodendrogliomen* handelt es sich um ein aus faserarmen, mehr oder weniger kugeligen, lymphozytenähnlichen Gliazellen aufgebautes, seltenes Gliom, das beim Menschen mittleren Alters hauptsächlich im Großhirn vorkommt. Typisch scheint die kleinfleckige Kalkeinlagerung zu sein, die eine röntgenologische Darstellung ermöglicht.

Oligodendrogliome sind in einigen Fällen beim Hund (Milks und Olafson und McGrath) diagnostiziert worden; wir selbst verfügen über keinen einschlägigen Fall.

Die *Ependymome* stellen ebenfalls seltene Gliome dar, bei denen epithelähnliche Gliazellen drüsenartig um Hohlräume herum angeordnet sind. Sie treten beim Menschen während des ganzen Lebens, vorwiegend aber im höheren Alter auf und liegen meistens im Bereich des 4. Ventrikels. McGrath erwähnt in seiner Übersicht (1956) insgesamt 8 Ependymome beim Hund.

Eine weitere, offenbar uneinheitliche Geschwulstgruppe stellen die sogenannten «*Pinealome*» dar. Die Schwierigkeiten, die verschiedenen Neu-

bildungen der Epiphysengegend nach histogenetischen Gesichtspunkten zu klassifizieren, haben zu abweichenden Interpretationen des Begriffes «Pinealom» geführt. Unsere Sammlung verfügt über ein im Riechhirn lokalisiertes Blastom einer 9jährigen Hündin, das von Spezialisten als «aberrierendes (heterotopes) Pinealom» betrachtet worden ist. Im Hinblick auf die Unsicherheit der Diagnose einerseits und auf die Uneinheitlichkeit der Nomenklatur anderseits möchten wir vorläufig auf eine detaillierte Darstellung des Falles verzichten.

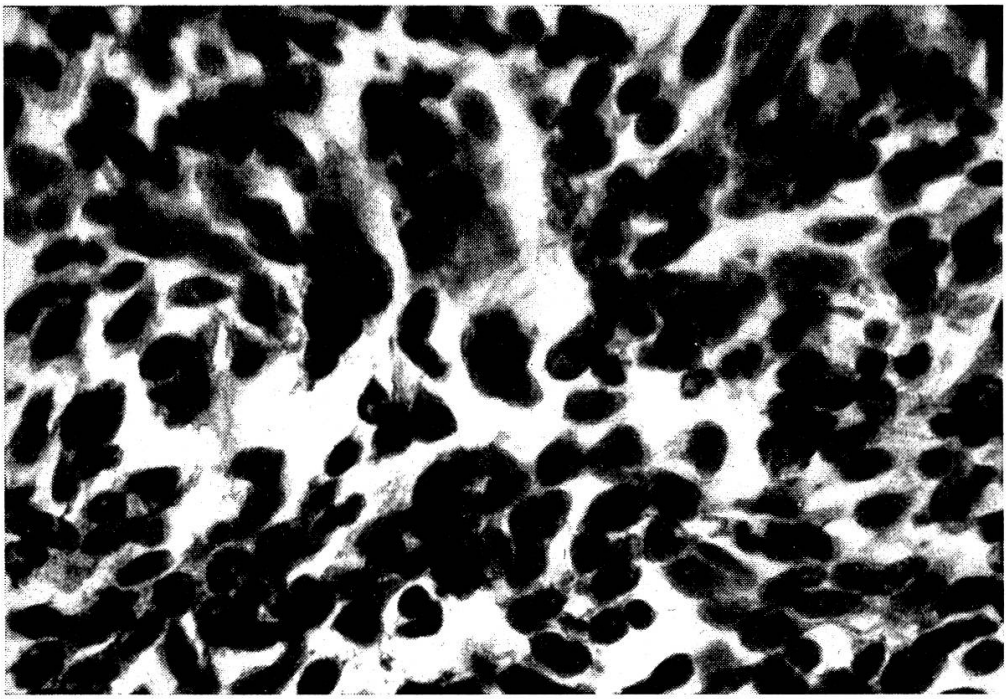

Abb. 5. Medulloblastom (gleicher Fall wie Abb. 4). Geschwulstzellen chromatinreich, vorwiegend plasmaarm, Stroma sehr spärlich. (Vergr. etwa 400fach.)

Hypophysenadenome

Hypophysengeschwülste scheinen beim Tier selten zu sein, bis jetzt sind erst etwas über 40 Fälle beschrieben worden. Die Hypophysengeschwülste werden nach Courville in folgende Gruppen unterteilt:

1. Adenome, ausgehend a) von den eosinophilen, b) von den basophilen, c) von den chromophoben Zellen und schließlich d) gemischtzellige Formen,
2. Carcinome und
3. die von den Zellresten des Ductus craniopharyngeus ausgehenden Craniopharyngeomen.

Ein Teil der Adenome geht mit endokrinen Störungen einher, während Geschwülste, ausgehend von den chromophoben Zellen, hormonal inaktiv

sind. Diese letztgenannte Gruppe scheint beim Hund ganz eindeutig zu dominieren. Basophile Adenome sind, wie übrigens auch die Carcinome und die Craniopharyngeome, sehr selten.

Beim Menschen verursachen die eosinophilen und basophilen Adenome m. o. w. typische endokrine Störungen (basophile Adenome: M. Cushing, Hirsutismus, Adipositias, Akrozyanose usw.; eosinophile Adenome: Riesenwuchs bei jugendlichen Individuen resp. Akromegalie bei ausgewachsenen Individuen). Soweit die oft spärlichen klinischen und histopathologischen Angaben ein Urteil zulassen, scheinen die endokrinen Folgen beim Tier weniger offensichtlich zu sein. Beim Tier sollen in erster Linie neurologische Störungen vorherrschen. Besonders bei den am häufigsten auftretenden chromophoben oder Hauptzell-Adenomen sind Zeichen einer intrakraniellen Drucksteigerung zu beobachten. Sehstörungen scheinen recht häufig aufzutreten. Durch die Wucherung der Hauptzellen kann es zu einer partiellen Verdrängung der eosinophilen und basophilen Zellen kommen; es können sich deshalb *sekundär* auch endokrine Störungen einstellen. Klinisch können Hypophysentumoren oft schubweise Störungen verursachen (Überreiter, Heepner).

Anamnese: Bei einer 13jährigen Foxterrier-Hündin konnten seit ungefähr einem Jahr merkwürdige psychische Veränderungen festgestellt werden. Der Besitzer, ein Arzt, meldet, daß der Hund plötzlich nicht mehr stubenrein gewesen und merkwürdig «vergeßlich» geworden sei. Manchmal habe man den Eindruck erhalten, der Hund kenne nicht einmal mehr den Besitzer. Das Tier habe einen verschlafenen Eindruck gemacht, sei schreckhaft gewesen und habe sich durch sehr guten Appetit ausgezeichnet, wobei es auffallend naschhaft gewesen sei und besonders Zuckerwaren mit Heißhunger verschlungen habe. Seit 1–2 Jahren bestand eine starke Schuppung der schlaffen Haut. Das Tier soll zweimal Junge gehabt haben (letztmals vor 9 Jahren), Scheinträchtigkeit sei nie beobachtet worden. Die zwei Geschwulstknötchen im Gesäuge sollen seit etwa 8 Jahren vorhanden gewesen sein.

Euthanasie mit einem Barbitursäurederivat.

Pathologisch-anatomische Diagnose: Starke Obesitas, starke Leberverfettung, mittelgradige doppelseitige interstitielle Nephritis chronica, mittelgradige mukopurulente Endometritis chronica, alte Corpora lutea in beiden Eierstöcken, Adenome der Milchdrüse mit carcinomatösem Einschlag, haselnußgroßes chromophobes Adenom des Hypophysenvorderlappens, das expansiv gegen das Zwischenhirn vordringt.

Histologisch handelt es sich um ein drüsig gebautes Blastom, das vorwiegend aus Hauptzellen besteht, während eosinophile und basophile Zellen nur noch spärlich vorhanden sind. Die gewucherten chromophoben Zellen zeigen einen breiten, polymorphen Plasmaleib, Mitosen sind ziemlich zahlreich.

Epikrise: Im vorliegenden Fall handelt es sich um ein chromophobes Adenom, das histologisch einen Grenzfall gegen ein Adenocarcinom darstellt (Polymorphie der Zellen, Mitosen). Die Geschwulst dürfte, ähnlich wie im Fall von Fankhauser und Wyler (1954), für die Fettsucht verantwortlich gewesen sein. Merkwürdig ist auch hier, wie im vorerwähnten Fall, die übersteigerte Sucht nach Süßigkeiten und die psychische Verflachung. Die relativ geringe Ausdehnung der Geschwulst hat zu keinerlei Störungen

des Sehvermögens oder der Augenbewegungen geführt. Ob die mittelgradige chronische Endometritis mit dem Hypophysentumor in Verbindung steht, läßt sich schwer entscheiden; man ist geneigt, das Erlöschen der Sexualfunktion mit Verdrängungsvorgängen im Hypophysenvorderlappen in Zusammenhang zu bringen. Auch die starke Schuppenbildung der schlaffen Haut dürfte indirekt mit dem Hypophysenadenom in Verbindung stehen (vgl. auch den von Fankhauser und Wyler beschriebenen Fall).

Geschwulstmetastasen im Gehirn

Primäre bösartige extrakranielle Geschwülste können sowohl beim Menschen als auch beim Tier Metastasen im Gehirn verursachen. Die Häufigkeit solcher Tochtergeschwülste im Gehirn variiert in den verschiedenen Statistiken sehr stark. Beim Menschen sollen nach F. Henschen 20% der *bronchopulmonalen Malignome* Metastasen im Großhirn setzen. An zweiter Stelle stehen die *Mammacarcinome*, die beim Menschen in etwa 16% Tochtergeschwülste im Gehirn hervorrufen, während an dritter Stelle offenbar die Nierentumoren mit etwa 13% folgen. Neben diesen «encephalophilen» Organgeschwülsten sind auch, in allerdings kleinerer Zahl, Hirnmetastasen von Schilddrüsen-, Pankreas-, Hodentumoren u. a. bekannt geworden. Die Metastasen siedeln sich im menschlichen Gehirn mit Vorliebe subcortical an und können solitär oder multipel sein. Bei der Entstehung von Hirnmetastasen können 4 Wege eingeschlagen werden: a) haematogen, b) lymphogen, c) Ausbreitung längs der Nerven und schließlich d) durch direktes Übergreifen.

Metastasen im *Kleinhirn* scheinen beim Menschen relativ häufig vorzukommen. Wenn man die Masse von Groß- und Kleinhirn miteinander in Beziehung bringt, so erhält man den Eindruck, daß das Kleinhirn ungefähr gleich häufig von Metastasen besiedelt wird wie das Großhirn (F. Henschen). Auch hier dominieren Lungen-, Mamma- und Nierengeschwülste. Diese Metastasen im Kleinhirn zeigen oft eine starke Wucherungstendenz, so daß sie innert kurzer Zeit die Hirnoberfläche erreichen und die Hirnhäute infiltrieren.

Beim Tier scheinen Hirnmetastasen relativ selten vorzukommen, wenigstens werden im Schrifttum nur wenig Fälle erwähnt. Soweit statistische Aussagen überhaupt möglich sind, dürften auch beim Tier vorwiegend Lungen- und Mammatumoren, nach McGrath vorwiegend Mammacarcinome (unter 26 Fällen 8 Mammacarcinome), Tochtergeschwülste im Gehirn setzen (F. Henschen, S. Rubarth). Relativ häufig werden auch bei Melanosarkomen der Pferde Hirnmetastasen angetroffen, statistische Aussagen sind jedoch auf Grund der spärlichen Kasuistik nicht möglich. Scherer glaubt, daß beim Tier etwa 75% der Hirngeschwülste als primäre und 25% als sekundäre metastatische Blastome zu betrachten sind.

Anamnese: Eine 6½jährige männliche deutsche Dogge wurde wegen Abmagerung und Atemnot getötet. Hirnstörungen sind nicht beobachtet worden.

Pathologisch-anatomische Diagnose: Bei der Sektion konnte im rechten Spitzenlappen der Lunge eine faustgroße, grauweiße, weiche Neubildung festgestellt werden. Weitere blastomatöse Bildungen ließen sich in den übrigen Lungenlappen, in der rechten Kleinhirnhemisphäre, in Leber, Niere, Skelettmuskulatur und Milz nachweisen. Anhaltspunkte für eine sekundäre Osteoarthropathie fehlten.

Histologisch handelt es sich bei diesem Blastom um ein drüsig gebautes Carcinom mit ziemlich zahlreichen Metastasen. Trotz der fortgeschrittenen Fäulnis war die Ähnlichkeit mit einem vom Bronchialepithel ausgehenden Adenocarcinom (partim papilliferum) unverkennbar. Im Kleinhirn war die Geschwulst wenig demarkiert, regressive Veränderungen (Nekrosen, Blutungen usw.) fehlten hier im Gegensatz zur Lungengeschwulst und den übrigen extrakranialen Metastasen.

Zwei ähnliche Fälle sind kürzlich von E. Dahme beim Hund beschrieben worden. In jenen zwei Fällen, denen ein Alveolarzellcarcinom der Lunge zugrunde gelegen hat, sind allerdings multiple Hirnmetastasen festgestellt worden.

Neben primären Lungenblastomen sind auch maligne Milchdrüsengeschwülste (Kersten, Cotchin, Frauchiger-Fankhauser, Überreiter u. a.) sowie Nebennieren- und Speicheldrüsengeschwülste (Schlotthauer, 1940), ein Rippensarkom (Cotchin) und auch Melanosarkome bekannt geworden (Überreiter), die im Gehirn multiple oder solitäre Metastasen gesetzt haben.

Beachtenswert ist, daß nicht selten klinisch *keine* Zeichen von Hirnmetastasen vorhanden gewesen waren. Man wird sich also bewußt sein müssen, daß in jenen Fällen, in denen keine Hirnsektion vorgenommen worden ist, Hirnmetastasen unbemerkt geblieben sein können. Eine statistische Betrachtung über sekundäre Hirngeschwülste beim Tier ist deshalb noch nicht möglich. Daß beim Tier zentralnervöse Störungen zufolge einer Tochtergeschwulst im Klein- oder Großhirn relativ oft fehlen, hängt wohl damit zusammen, daß solche Metastasen erst von einer bestimmten Größe (und Lokalisation) an klinisch wahrnehmbare Störungen verursachen. Vor diesem Stadium wird aber der Primärtumor vielfach bereits deutliche Beschwerden auslösen, die eine Euthanasie als angezeigt erscheinen lassen.

Unser Material besteht aus insgesamt 12 primären Hirntumoren, wovon 7 bei Hunden und lediglich einer bei einer Katze angetroffen worden sind. Daß im gleichen Zeitabschnitt noch 3 Gliome beim Rind und ein weiteres bei einem Reh gefunden worden sind, sei nur nebenbei bemerkt.

Unter den 7 Hirntumoren bei Hunden befinden sich ein Meningiom, ein Hypophysenadenom, ein fragliches (anisomorphes) Pinealom und 4 eigentliche Gliome. Diese Hirngeschwülste wurden im Laufe der letzten 3½ Jahre in einem Obduktionsmaterial von insgesamt 1117 Hunden festgestellt. Die Frequenz der Hirntumoren würde, bezogen auf das Sektionsmaterial des vet.-pathologischen Institutes Zürich, 0,6% betragen, wobei, wie in der Humanmedizin, die Gliome dominieren. In der Schweiz sollen rund 0,25% bis 0,37% der Menschen an Hirntumoren leiden (Frauchiger und Fankhauser, Weber). Abgesehen von der kleinen Zahl der Fälle muß auch der

zufälligen Zusammensetzung unseres Sektionsmateriales bei einer Beurteilung der Frequenz Rechnung getragen werden. Der relativ hohe Prozentsatz von primären Hirngeschwülsten beim Hund darf deshalb nicht ohne weiteres mit den Befunden beim Menschen in Relation gesetzt werden.

Geschwulstart	Alter	Geschlecht	Rasse	Lokalisation
Astrozytom	4 Jahre	männlich	Bastard	Kleinhirn
Astroblastom	4 Jahre	weiblich	Pudel	Großhirn
Astroblastom	9 Jahre	weiblich	Boxer	Kleinhirn/ Stammhirn
Medulloblastom ...	4 Jahre	weiblich	Spaniel	Kleinhirn
Pinealom (?)	7 Jahre	männlich	Boxer	Riechhirn
Hypophysenadenom	13 Jahre	weiblich	Foxterrier	Hypophyse, Hauptzellen
Meningiom	7 Jahre	weiblich	B. Sennenhund	Großhirn

Aus der Tabelle kann herausgelesen werden, daß keine Geschlechtsdisposition besteht und daß verschiedene Rassen in Betracht kommen. Hjärre hat bereits 1926 und 1938 darauf hingewiesen, daß Boxer eine eindeutige Disposition zu Gliomen aufweisen. Diese seither von verschiedenen Autoren (Pallaske, Rubarth, McGrath u. a.) bestätigte Angabe hat in jede Abhandlung über Veterinär-Onkologie Eingang gefunden. Neben Boxern scheinen überhaupt die brachygnathen Hunderassen (Boxer, Bulldoggen, Bostonterrier) für Gliome disponiert zu sein. Von 46 Gliomen beim Hund sind nach McGrath 21 bei Boxern und 12 bei Bostonterriern gefunden worden; nach Gruen sollen Bulldoggen oft an Gliomen erkranken. Eine Erklärung, weshalb gerade die kurzschnauzigen Hunde häufiger an Gliomen erkranken als andere, ist nicht bekannt.

Das Durchschnittsalter von 23 mit Gliomen behafteten Hunden betrug nach einer Zusammenstellung von McGrath 8 Jahre. Wichtiger als solche Durchschnittszahlen wäre es, zu wissen, ob – wie beim Menschen – einzelne Gliomarten bestimmte Altersstufen bevorzugen. Leider sind unsere diesbezüglichen Statistiken noch zu klein und die histopathologischen Diagnosen nicht selten zu wenig nach einheitlichen Gesichtspunkten gestellt. In unserem Material fällt auf, daß bereits 4jährige Hunde an Astrozytomen und Astroblastomen erkranken können.

Hirntumoren bei Katzen werden auch im Schrifttum nur selten erwähnt. Wir verfügen lediglich über einen einzigen Fall (0,1 % des Sektionsmaterials).

Was nun die *pathologisch-anatomische Klassifikation* der Geschwülste anbetrifft, so dürfen wir feststellen, daß von 8 Hirntumoren bei Fleischfressern 7 ohne allzu große Schwierigkeiten nach humanneuropathologischen Kriterien eingestellt werden konnten, während das oben erwähnte Pinealom kaum befriedigend klassiert werden kann. Diese Konformität ist

einigermaßen überraschend, denn selbst beim Menschen gibt es kein gültiges und restlos anerkanntes Schema der Hirntumoren. Sie steht im Widerspruch zur Auffassung verschiedener Humanneurologen, die sich gelegentlich mit Hirngeschwülsten beim Tier befassen (vgl. Zitate bei Frauchiger und Fankhauser, 1957), dürfte aber vielleicht nur durch die kleine Zahl der Fälle vorgetäuscht werden. Die feinere Neurohistopathologie hat sich derart stark zur Spezialdisziplin entwickelt, daß sich der Nicht-Neuropathologe nur mit Zögern an die Diagnose heranwagt, denn die Kriterien der allgemeinen Onkologie scheinen hier nur noch bedingt Gültigkeit zu haben! Im Gegensatz zu verschiedenen andern Autoren haben wir bei Hund (und Rind), in Übereinstimmung mit McGrath, vorwiegend *Astrozytome resp. Astroblastome* gefunden.

Hinsichtlich der *Symptomatologie* wollen wir uns auf einige Spezialfragen beschränken. Bezüglich Krankheitsdauer bestehen große Unterschiede. Bei einem Boxer mit einem Astroblastom sind Krankheitserscheinungen während eines Jahres, beim Medulloblastom während etwa 4 Wochen beobachtet worden. McGrath berichtet über Fälle, in denen Störungen während weniger Tage, in andern Fällen während 1½ Jahren gemeldet worden waren. Wenn man die Literatur überblickt, so erhält man den Eindruck, daß die Astrozytome im allgemeinen einen langsamen, die Medulloblastome hingegen einen schnelleren Verlauf nehmen. Diese Feststellung steht mit den Beobachtungen der Humanmedizin in Übereinstimmung.

Soweit uns klinische Angaben zur Verfügung stehen, lassen sich in den meisten Fällen eine anormale Haltung des Kopfes und evtl. der Gliedmaßen sowie Krämpfe (oft als «epileptiforme Anfälle» bezeichnet) wahrnehmen. Bei 3 Hunden mit Neubildungen im Bereich des Kleinhirns wurde der Kopf gegen die gesunde Seite hin flexiert, wobei die Vordergliedmaßen jener Seite, auf der die Geschwulst lag, in die Höhe gehoben wurde. Selbstverständlich werden sich solche Symptome nach der genauen anatomischen Lage der Geschwulst richten; hinsichtlich der Kleinhirnblastome sind offenbar ähnliche Auswirkungen wie beim Menschen zu erwarten. Manege-Bewegungen scheinen auch beim Tier nicht selten zu sein (vgl. Astrozytom bei der Katze: Manege-Bewegungen nach der linken Seite bei einer Neubildung im Bereich des rechten Brückenteils). In der menschlichen Neuropathologie kommen Sehstörungen, und zwar Veränderungen des Augenhintergrundes, Einengung des Gesichtsfeldes und Störungen der Augenmotorik (Heppner) vor. Bei einem 9jährigen Boxer mit einem Astroblastom im Bereich des 4. Ventrikels wurden vom Besitzer, einem Nervenarzt, Sehkrämpfe nach der linken Seite beobachtet und eine allerdings undeutliche Stauungspapille durch einen Augenarzt diagnostiziert. Durch die Untersuchungen von Katakousinos (1944) ist bekannt geworden, daß sich experimentell auch beim Hund durch Druckwirkung auf das Gehirn eine Stauungspapille entwickeln kann. Bei spontanen Hirndrucksteigerungen (zum Beispiel bei Hirntumoren) entsteht nach Überreiter (1957) keine typische Stauungspapille.

Diese wenigen Hinweise erlauben keine allgemeingültigen Rückschlüsse; im Einzelfall wird die genaue Lage resp. die Ausdehnung der Neubildung das klinische Bild prägen. In einzelnen Fällen können zentral-nervöse Störungen überhaupt fehlen. Eine chirurgische Behandlung wird erst dann erfolgreich sein, wenn die klinische Diagnostik besser ausgebaut ist (Überreiter).

Die Liquoruntersuchungen haben nach den Erfahrungen von McGrath keine befriedigenden Resultate gezeitigt; bei 10 von 12 untersuchten Tieren mit Hirntumoren waren keine Abweichungen festzustellen. Über eigene Liquoruntersuchungen bei Hunden mit Hirngeschwülsten verfügen wir nicht. Kasuistische Mitteilungen mit genauen topographischen Angaben über das betreffende Blastom wären wünschenswert.

Über Frequenz und klinische Bedeutung der sekundären Hirngeschwülste, das heißt der Hirn-Metastasen von extrakraniellen Malignomen, lassen sich noch weniger präzise Angaben machen. In vielen Fällen sind überhaupt keine klinischen Störungen von seiten des zentralen Nervensystems beobachtet worden. Eine systematische Sektion des Gehirns bei Tieren mit malignen Geschwülsten sollte deshalb, wenn immer möglich, vorgenommen werden.

Zusammenfassung

Im Laufe der letzten 3½ Jahre hatten wir Gelegenheit, insgesamt 9 Gliome, ein Meningiom, ein fragliches Pinealom und ein Hypophysenadenom zu untersuchen. 7 Blastome traten bei Hunden von verschiedenem Alter, Geschlecht und von verschiedener Rasse auf. Ein Astrozytom wurde bei einer Katze, 3 Astrozytome beim Rind und ein Astroblastom bei einem Reh festgestellt. 7 Hirntumoren beim Hund umfassen ein Meningiom, ein Pinealom (?), ein Hypophysenadenom, 2 Astroblastome, ein Astrozytom und ein Medulloblastom. Von den verschiedenen Gliomen wird je ein typischer Fall beschrieben, wobei auch klinische Angaben, soweit möglich, gemacht werden. Im gleichen Zeitraum fanden wir lediglich einen sekundären Hirntumor (Metastase eines Lungencarcinoms) bei einem Hund. Eine Erweiterung der Kasuistik wäre sowohl vom klinischen als auch vom histopathologischen Gesichtspunkt aus wünschenswert.

Résumé

Nous avons eu l'occasion, au cours de ces trois dernières années et ½, d'examiner 9 gliomes, 1 méningiome, 1 pinéalome douteux et 1 adénome de l'hypophyse. Diagnostic de 7 blastomes sur des chiens d'âge, de race et de sexe différents. Nous avons relevé la présence d'un astrocytome chez un chat et de trois chez le bovin, d'un astroblastome chez un chevreuil. Les 7 tumeurs cérébrales observées sur le chien comprennent un méningiome, un pinéalome (?), un adénome de l'hypophyse, 2 astroblastomes, un astrocytome et un blastome médullaire. Description des cas typiques de gliomes avec, dans la mesure du possible, données cliniques. Notons également la découverte d'une tumeur cérébrale secondaire chez le chien (métastase d'un cancer du poumon).

Il serait désirable, tant du point de vue clinique qu'histopathologique, de donner plus d'ampleur à la casuistique.

Riassunto

Nel corso degli ultimi 3 anni e mezzo abbiamo avuto l'occasione di esaminare in tutto 9 gliomi, un meningioma, un pinealoma dubbio e un adenoma dell'ipofisi. 7 blastomi comparvero in cani di età, razza e sesso differenti. Un astrocitoma fu osservato in un gatto, 3 astrocitomi nel bovino e un astroblastoma in un capriolo. I 7 tumori cerebrali nel cane comprendono un meningioma, un pinealoma (?), un adenoma ipofisario, 2 astroblastomi, un astrocitoma e un medulloblastoma. Per ciascuno dei diversi gliomi si descrive un caso tipico, dando nel limite del possibile anche le indicazioni cliniche. Nello stesso periodo di tempo, in un cane abbiamo trovato solamente un tumore cerebrale secondario (metastasi di un carcinoma polmonare). Sarebbe desiderabile ampliare la statistica sotto gli aspetti clinici e istopatologici.

Summary

During the last 3½ years the authors examined 9 gliomata, 1 meningeoma, 1 doubtful pinealoma and 1 adenoma of the hypophysis. Seven tumors were found in dogs of various age, race and sex. One astrocytoma was observed in a cat, 3 astrocytomata were present in cattle and 1 astroblastoma in a roe. The seven brain tumors in dogs were diagnosed as follows: 1 meningeoma, 1 pinealoma (?), 1 adenoma of the hypophysis, 2 astroblastomata, 1 astrocytoma and 1 medulloblastoma. Of the various gliomata a typical case of each kind is described, and clinical data are given as well as possible. In the same time only one single case of secondary brain tumor was found (metastasis of a lung carcinoma) in a dog. Descriptions of more cases are desirable from clinical and histopathological standpoint as well.

Literaturverzeichnis

Courvil: zit. nach Frauchiger und Fankhauser, 1957. – Cotchin E.: Neoplasms of the Domestic Mammals 1957. – Cushing: zit. nach Frauchiger und Fankhauser, 1957. – Dahme E.: Mh. Vet. Med. *11*, 714, 1956. – Fankhauser R.: Schweiz. Arch. Tierheilk. *89*, 438, 1947. – Fankhauser R. und Wyler R.: Schweiz. Arch. Tierheilk. *96*, 181, 1954. – Frauchiger E. und Fankhauser R.: Die Nervenkrankheiten unserer Hunde, Bern 1949. – Frauchiger E. und Fankhauser R.: Vergleichende Neuropathologie des Menschen und der Tiere, Berlin 1957. – Grün K.: Inaug. Diss., Berlin 1936 (Die Geschwülste des Zentralnervensystems und seiner Hüllen bei unsern Haustieren.). – McGrath J. T.: Neurologic Examination in the Dog, Philadelphia 1956. – Heepner F.: Wien. Med. Wschr. 1956, 35. – Henschen F.: In Handbuch der speziellen pathologischen Anatomie und Histologie, Bd. 13/3, Berlin 1955. – Hjärre A.: Norsk Vet. Tidskr. *38*, 113, 1926 und Nord. Med. Tidskr. *15*, 352, 1938. – Jungherr E. und Wolf A.: Am. J. Cancer *37*, 493, 1939. – Kernohan J. W., Mabon R. F., Svien H. J. und Adson A. W.: Proc. Staff Mayo Clin. *24*, 54 und *71*, 1949. – Katakousinos E. A.: zit. nach Überreiter. – Kersten W.: DTW. *60*, 496, 1953. – Marchand und Petit: Zit. nach Mc. Grath. – Milks H. J. und Olafson P.: Cornell Vet. *26*, 159, 1936. – Pallaske G.: Arch. wiss. u. prakt. Tierheilk. *69*, 51, 1935. – Perlstein Z.: Zur Pathologie der Gliome bei Haustieren. Inaug. Diss., Zürich 1956. – Rubarth S.: zit. nach Henschen. – Scherer H. J.: Vergleichende Pathologie des Nervensystems der Säugetiere. Leipzig 1944. – Schlotthauer C. F. and Kernohan J. W.: Am. J. Canc. *24*, 350, 1935. – Slawson: zit. nach McGrath. – Smith H. A. and Jones T. C.: Veterinary Pathology, Philadelphia 1957. – Überreiter O.: Schweiz. Arch. Tierheilk. *99*, 51, 1957. – Weber G.: Schweiz. Med. Wschr. *86*, 185, 1956.