Anatomie pour la partique [fin]

Autor(en): **Lamy, E.**

Objekttyp: **Article**

Zeitschrift: **Schweizer Archiv für Tierheilkunde SAT : die Fachzeitschrift für Tierärztinnen und Tierärzte = Archives Suisses de Médecine Vétérinaire ASMV : la revue professionnelle des vétérinaires**

Band (Jahr): **91 (1949)**

Heft 10

PDF erstellt am: **14.05.2024**

Persistenter Link: https://doi.org/10.5169/seals-593192

Nutzungsbedingungen

Die ETH-Bibliothek ist Anbieterin der digitalisierten Zeitschriften. Sie besitzt keine Urheberrechte an den Inhalten der Zeitschriften. Die Rechte liegen in der Regel bei den Herausgebern.
Die auf der Plattform e-periodica veröffentlichten Dokumente stehen für nicht-kommerzielle Zwecke in Lehre und Forschung sowie für die private Nutzung frei zur Verfügung. Einzelne Dateien oder Ausdrucke aus diesem Angebot können zusammen mit diesen Nutzungsbedingungen und den korrekten Herkunftsbezeichnungen weitergegeben werden.
Das Veröffentlichen von Bildern in Print- und Online-Publikationen ist nur mit vorheriger Genehmigung der Rechteinhaber erlaubt. Die systematische Speicherung von Teilen des elektronischen Angebots auf anderen Servern bedarf ebenfalls des schriftlichen Einverständnisses der Rechteinhaber.

Haftungsausschluss

Alle Angaben erfolgen ohne Gewähr für Vollständigkeit oder Richtigkeit. Es wird keine Haftung übernommen für Schäden durch die Verwendung von Informationen aus diesem Online-Angebot oder durch das Fehlen von Informationen. Dies gilt auch für Inhalte Dritter, die über dieses Angebot zugänglich sind.

Ein Dienst der *ETH-Bibliothek*
ETH Zürich, Rämistrasse 101, 8092 Zürich, Schweiz, www.library.ethz.ch

http://www.e-periodica.ch

Institut d'anatomie vétérinaire de l'Université de Berne
Directeur: Professeur Dr H. Ziegler

Anatomie pour la pratique

5. Complément de recherches sur l'innervation de l'extrémité du membre thoracique („main") et la construction fonctionnelle des articulations phalangiennes chez le cheval

Par Ed. Lamy

(Fin)

Remarques et critiques cliniques

Celles-ci concernent les *anastomoses* pouvant exister entre les 3 branches du nervus volaris ainsi que celles entre le nervus metacarpicus volaris profundus et le ramus anterior du nervus volaris lat. + med., de même que celles entre le nervus volaris lateralis et le nervus dorsalis manus.

Injections anesthésiques: Les injections anesthésiques habituelles sont donc exécutées sur les nerfs palmaires, plus rarement sur le nervus medianus. Le lieu d'élection de l'anesthésie des nerfs palmaires est celui de la neurectomie palmaire, c'est-à-dire en-dessus du boulet, à la partie inférieure du canon, au point où l'on perçoit le cordon nerveux (*Cadiot*). En outre, il existe encore 2 autres possibilités d'anesthésier, dont l'une est l'anesthésie de la branche postérieure du nervus volaris: son lieu d'élection se trouve au milieu du paturon entre la tête de l'os du paturon et les glômes (Ballen); cette technique est décrite par Bolz, Westhues, Zschokke. Son effet est aléatoire si l'on prend en considération ce qui est dit plus loin. Quant à l'autre méthode d'anesthésie, elle est décrite par Bolz et Zschokke qui situent le lieu d'élection derrière le cartilage de l'os du pied.

Comme nous venons de le voir dans le précédent chapitre, la plupart des nerfs de la „main" communiquent entre eux par des *anastomoses* (d'après M. Clara, 1942, il ne s'agit pas d'anastomoses, mais d'un échange de fibres nerveuses pouvant avoir lieu dans n'importe quelle région du membre). Ces échanges de fibres nerveuses ne peuvent pas, anatomiquement parlant, permettre une anesthésie totale de l'extrémité antérieure du membre thoracique („main"), c'est-à-dire du boulet, du paturon, de la couronne et du sabot. Ainsi, pour une anesthésie totale de la „main", il faudrait injecter l'anesthétique en différents endroits et encore à la condition d'obtenir un effet suffisant en profondeur, soit au niveau du boulet, afin d'atteindre le nervus volaris; en-dessous du

bouton de l'os métacarpien rudimentaire (Griffelbeinknöpfchen), pour atteindre le nervus metacarpicus volaris profundus et encore du côté latéral il faut pouvoir insensibiliser la branche moyenne du nervus dorsalis manus, dont le parcours se trouve sur la branche externe du ligament suspenseur du boulet. Il est possible d'atteindre tous ces nerfs au niveau du boulet à condition d'injecter à cet endroit un anesthétique fortement dilué; mais le désavantage de cette technique est la formation d'un phlegmon dans la région anesthésiée. Il ne faut surtout pas oublier, l'expérience le prouve, qu'une trop forte concentration d'alcaloïdes provoque souvent une excitation générale du cheval ayant pour conséquence de troubler, voire même de faire disparaître l'image clinique, parce que la boiterie, due à la douleur locale, n'est plus ressentie. Ceci peut, à peu d'exceptions près, être observé chez les chevaux de sang, tandis que chez ceux de race commune cette réaction n'a que peu ou pas d'effet.

Quant à l'anesthésie pratiquée derrière le cartilage de l'os du pied, cette méthode nous paraît peu sûre, le ramus posterior étant entouré dans cette région de tissu conjonctif épais; en outre le danger de piquer l'artère ou le réseau veineux, ou même celui d'infection, n'est pas à négliger.

La clinique chirurgicale vétérinaire de Berne apporte une modification à la méthode de Bolz et Zschokke dans ce sens que le lieu d'élection de l'injection se situe entre le bord du sommet du cartilage de l'os du pied et le bord du tendon fléchisseur profond et que l'anesthétique est infiltré directement sous la peau.

A propos de l'absorption et de la diffusion d'un anesthétique dans les tissus, il ne faut pas oublier que le tissu conjonctif sous-cutané des chevaux de race commune, comparé à celui des chevaux de sang, est plus spongieux et plus lâche et que par conséquent l'infiltration y est favorisée dans une large mesure.

A notre avis, pour l'anesthésie locale dans la région du boulet, il serait prudent de faire l'injection assez haut, c'est-à-dire sur le nervus volaris, à 1 cm en-dessous d'une ligne horizontale partant du bouton de l'os métacarpien rudimentaire, car dans cette région on est sûrement en-dessus de la bifurcation des 3 branches terminales du nervus volaris. Mais cette technique n'est pas parfaite, puisque l'anesthétique n'atteint pas sûrement les nervi metacarpici volares profundi. Remarquons que généralement l'anesthésie est faite trop bas, là où le cordon nerveux est le plus facilement palpable, et l'on doit alors se demander si l'anesthétique agit suffisamment haut, chose fort peu probable.

Neurectomies

De la précédente critique se rapportant aux anesthésies dans la région du „doigt", il découle normalement celle ayant trait à la neurectomie des nerfs palmaires. En effet, si le résultat de cette opération est parfois négatif, malgré la résection du nerf sur une longueur de plusieurs centimètres, il faut rechercher une des causes de l'échec dans la présence des *anastomoses* qui, par un chemin détourné, une voie secondaire, renvoient les effets de la douleur locale dans le système nerveux central: un exemple à ce sujet est l'anastomose existant entre le nervus coronarius et une branche terminale du ramus intermedius du nervus volaris. Seuls les chirurgiens d'autrefois, préconisant la résection du nerf médian, pouvaient réellement obtenir momentanément des résultats satisfaisants, mais qui, tôt ou tard, se transformaient en désastres irrémédiables: croissance luxuriante de la boîte cornée, puis exongulation.

Dans le même ordre d'idées et en complément à nos assertions sur la variabilité des anastomoses existant entre les différentes ramifications nerveuses, nous ne voudrions pas passer sous silence un communiqué illustré de 2 photographies de N. Gorgi dans „The Veterinary Record" du 3 avril 1948, où l'auteur décrit un cas de boiterie antérieure resté chronique et incurable chez un hongre âgé de 4 ans, malgré la neurectomie du nerf palmaire au niveau du boulet. Le cheval fut abattu, puis le membre disséqué et N. Gorgi fit la constatation que l'anastomose habituelle entre le nervus volaris medialis et le volaris lateralis, dans la région palmaire du canon, faisait défaut. Le nervus volaris medialis donnait bien à la hauteur normale, et en son bord palmaire, son ramus anastomoticus, qui passait en biais et en descendant sur le tendon fléchisseur superficiel; mais par contre il *suivait*, sans le toucher, le bord palmaire du nervus volaris lateralis et ne s'anastomosait qu'en-dessous du boulet avec son ramus posterior. La neurectomie à la hauteur du boulet, dans ce cas, avait naturellement été vouée à l'échec.

Les articulations phalangiennes et leur construction fonctionnelle

Les articulations du „doigt" (Vorderzehe) chez le cheval sont donc l'articulation du boulet, de la couronne et du pied (articulatio metacarpo-phalangea, articulatio interphalangea I et II).

L'*articulation du boulet* appartient au genre condylien et, de ce fait, est un ginglymus, c'est-à-dire une articulation à charnière qui

ne permet que des mouvements de flexion et d'extension en direction dorso-palmaire, à cause des ligaments collatéraux, des ligaments sésamoïdiens latéraux et médiaux et naturellement aussi à cause de l'arête médiane (Sagittalkamm) de la face articulaire distale de l'os métacarpien principal et de la gouttière médiane (Sagittalrinne) de la face articulaire proximale de l'os du paturon. Un très faible mouvement de déplacement bilatéral est possible, mais seulement lors d'une flexion extrême de l'articulation (Ellenberger).

L'articulation de la couronne et celle du pied se meuvent principalement en une direction dorso-palmaire, leur permettant ainsi un mouvement d'extension et de flexion dans cette même direction. A côté de cela, un mouvement latéral est également possible dans un *plan perpendiculaire* à l'axe du pied, à savoir en *direction bilatérale*, c'est-à-dire sur le côté interne ou externe, ou bien vice-versa, autour d'un axe situé dans une position dorso-palmaire.

Une rotation autour de l'axe du pied n'est possible que dans d'infimes proportions à cause du ligament collatéral dont les fibres n'ont pas un parcours parallèle à celui de l'axe du pied, mais une direction dorso-palmaire. Ces articulations se distinguent par la particularité de leur face articulaire et sont appelées „articulations en forme de selle" (articulatio sellaris, Sattelgelenk). Les faces articulaires sont concaves dans une direction et convexes dans la perpendiculaire leur faisant face.

La capsule articulaire est en rapport avec ce qui est dit plus haut, c'est-à-dire qu'elle doit être d'une grande étendue pour pouvoir suivre les mouvements de l'articulation, autrement dit lors de l'extension de l'articulation elle doit correspondre sur sa face de flexion au degré du mouvement, donc se laisser distendre, et sur sa face d'extension elle se plisse sous forme de „plicae synoviales". Plus les possibilités de mouvements sont grandes, plus la synoviale articulaire est développée.

Lors de l'examen des préparations injectées de gélatine colorée, le degré de mouvement doit également être pris en considération: plus la liberté de mouvement est grande, plus la capsule articulaire peut recevoir de masse d'injection. Cette dernière sera particulièrement considérable sur la face mobile, parce qu'à cet endroit la synoviale n'est pas tendue. Nos injections se firent sans pression exagérée, directement dans les capsules articulaires de membres intacts et de plus se trouvant en position d'équilibre: une extension de la synoviale n'était possible qu'aux endroits où le relief anatomique le permettait, donc dans les espaces compris entre les os, les ligaments et les tendons. Les synoviales ainsi injectées furent disséquées in situ et de cette façon il n'est pas difficile de reconnaître les formes multiples qu'elles peuvent adopter, en particulier leurs possibilités d'extension dans les diverses directions de mouvement. Il faut remarquer ici que les synoviales articulaires ne forment pas un tout régulier s'étendant dans toutes les directions, mais au contraire elles forment des recessus bien délimités

et de grandeurs différentes (culs-de-sac). Par conséquent, chaque synoviale est caractéristique quant à sa forme et à son extension, elle n'est pas due au hasard, mais est constante et sa forme dépend de la topographie des lieux où elle est située: la position des ligaments articulaires ainsi que des tendons est ici décisive.

La *synoviale articulaire du boulet* (synoviale métacarpo-phalangienne, Fesselgelenkskapsel) est très développée et entoure principalement toute la partie distale de l'os métacarpien principal (Mc 3) et la partie proximale de l'os de la première phalange (os du paturon). Elle se compose de plusieurs culs-de-sac de différentes grandeurs que nous pouvons diviser en 2 groupes distincts, suivant leur situation en avant ou en arrière du ligament collatéral, à savoir: en avant le groupe dorsal ou antérieur, en arrière le groupe palmaire ou postérieur.

Le *cul-de-sac dorsal* est situé sur la face antérieure de l'os métacarpien principal. Son sommet accuse un fort renflement en direction proximale. Sa capsule est fibreuse et très épaisse; elle adhère en son milieu à la face postérieure du tendon extenseur commun des phalanges et en son bord externe à celle de l'extenseur latéral, laissant juste la place en son sommet à leur synoviale vésiculaire (bursa mucosa subtendinea, Schleimbeutel, Ellenberger). Le sommet de ce cul-de-sac dorsal peut remonter sans obstacle en direction proximale le long de l'os métacarpien principal, tandis que sa base est limitée par le bord proximal de l'os du paturon et ne peut former de cul-de-sac en direction distale, car les fibres du tendon du m. extensor digitalis lateralis, qui s'insèrent justement sur le bord proximal de cet os, l'en empêchent.

Le groupe palmaire se compose de plusieurs culs-de-sac dont nous distinguons: un cul-de-sac situé de chaque côté du boulet et qui, lorsqu'il est pathologiquement dilaté, est connu sous le nom de „molette articulaire" (Fesselgelenksgalle). Sa position fixe se trouve juste en-dessous du bouton de l'os métacarpien rudimentaire. Sous la peau, cette molette paraît ronde, pouvant atteindre la grosseur d'une noix et même quelquefois plus. Mais après la dissection, ce cul-de-sac se subdivise en 3 à 5 culs-de-sac de grandeurs et de formes différentes: ceux qui ont une forme ronde, ont une capsule très fine et sont situés directement sous le bouton de l'os métacarpien rudimentaire. Quant à ceux de forme plus allongée, situés en-dessous des précédents, leur base se prolonge en direction dorsale, leur capsule est épaisse et fibreuse parce que recouverte par les fibres du ligament sésamoïdien collatéral. Ces culs-de-sac s'appuyent sur la face antérieure des branches du ligament suspenseur du boulet (m. interosseus medius, Gleichbeinast).

Comme nous le mentionnons plus haut, l'articulation du boulet peut avoir des mouvements très restreints de déplacement bilatéral lors d'une flexion extrême de l'articulation. La partie distale de la synoviale articulaire située de chaque côté du boulet s'insère le long du bord supérieur de l'os du paturon, mais par contre ses parties proximales, latérale et médiale, s'insèrent exactement sous l'insertion du liga-

ment sésamoïdien, latéral et médial. A cet endroit, la partie distale latérale du Mc 3 (capitulum) est recouverte d'une couche de cartilage s'étendant jusqu'à l'insertion de la synoviale. Cette insertion en-dessus du niveau de l'articulation permet alors à la synoviale de suivre les mouvements de déplacements bilatéraux, glissant ainsi sur cette couche de cartilage lorsque l'articulation est en flexion extrême.

Le *cul-de-sac proximal* à capsule très fine, en forme de langue, dont la pointe est située dans la ligne médiane du Mc 3, remonte jusqu'à la bifurcation des branches du ligament suspenseur du boulet; son sommet étant plus haut que le bouton des Mc rudimentaires est donc aussi plus haut que celui du cul-de-sac dorsal. Sa base se prolonge sous la bifurcation du ligament suspenseur du boulet en direction palmaire et est limitée par le bord distal des os grands sésamoïdiens (Sesambeine). Donc l'étendue de ce cul-de-sac est très grande et explicable si l'on prend en considération le mouvement de „super-extension" auquel l'articulation du boulet est parfois appelée, par exemple chez les chevaux de course ou de steeple poussés à une allure extrême où l'ergot remplit alors la fonction de tampon destiné à protéger l'articulation contre les contacts trop violents avec le sol. „Le jeu du boulet pendant la période d'appui, selon Bourdelle, peut être comparé à celui d'un ressort qui s'affaisse et se tend au début en amortissant les pressions, et qui se détend à la fin pour contribuer à l'impulsion". L'angle formé par le canon et les phalanges, lors d'un appui du membre aux allures extrêmes (galop de course) ou après le saut d'un obstacle, peut atteindre, d'après des prises de vue cinématographiques au ralenti, plus de 90 degrés. En conséquence le cul-de-sac proximal devant recouvrir un tel angle doit pouvoir s'étendre au maximum le long du bord palmaire de cette articulation.

Le *cul-de-sac distal* est très petit, de la grosseur d'un grain de maïs, apparaissant au niveau de la bride du ligament suspenseur du boulet (Sehnenschenkel des m. interosseus medius) à la hauteur et devant le ligament sésamoïdien inférieur moyen. Il a une capsule fine, pas toujours visible ou localisable sur un membre sain, mais par contre bien sur un boulet atteint de „molettes articulaires".

Remarque clinique: A côté des molettes articulaires décrites plus haut, le cul-de-sac dorsal, malgré sa capsule épaisse et fibreuse, peut se dilater pathologiquement, particulièrement en son sommet. Son aspect est alors celui d'une tumeur molle et fluctuante, bilobée, déprimée en son centre par la pression des tendons extenseurs et pouvant atteindre le volume d'une demi-mandarine. Cette tumeur est connue sous le nom de „molette antérieure du boulet". Elle se rencontre moins fréquemment que les molettes articulaires et n'apparaît en général que lorsque ces dernières sont déjà fortement développées.

Afin de compléter le chapitre consacré aux „tumeurs molles" apparaissant au niveau du boulet, nous rappelerons l'existence des synoviales vésiculaires (bursae mucosae subtendinae) dont l'une tapisse la

face palmaire du tendon extenseur commun des phalanges et l'autre celle du tendon extenseur latéral et qui servent de „coussinets glissants" (Gleitkissen) (Ellenberger). Selon Eichbaum, il s'agit là de formations n'apparaissant qu'après la naissance à la suite d'actions mécaniques sur la région du boulet et qui sont donc à classer dans le domaine de la pathologie.

La synoviale articulaire de la couronne (Krongelenkskapsel) se compose des culs-de-sac, dorsal, médio- et latéro-dorsal et palmaire.

Le cul-de-sac dorsal est situé sur la face antérieure de l'os du paturon. Sa paroi est mince en sa partie proximale et il est recouvert par la face interne du tendon extenseur des phalanges. Son centre ainsi que sa base sont plus épais parce qu'ils adhèrent plus intimement à l'extenseur. Il mesure environ 2,5 centimètres de hauteur et autant de largeur et ne peut se prolonger que sur le tiers *distal* de l'os du paturon, ne touchant ainsi pas l'os de la couronne, car le bord proximal de ce dernier sert d'insertion à une bride de l'extenseur des phalanges (Kronbeinschenkel der gemeinsamen Strecksehne). Le développement de ce cul-de-sac sous l'extenseur des phalanges en direction proximale est possible lors d'un mouvement d'extension de l'articulation; par contre, en mouvement de flexion, ce même cul-de-sac est étiré (fig. 4).

Partant de la base du cul-de-sac dorsal, au niveau de l'articulation, les culs-de-sac, médio- et latéro-dorsal, se prolongent sur la partie *proximale* de l'os de la couronne et possèdent trois petits appendices se développant jusqu'aux empreintes à insertion de ceux-là. Ils mesurent environ un centimètre de hauteur et deux de largeur et sont également recouverts par l'extenseur des phalanges. A l'encontre du cul-de-sac dorsal, ils ne touchent pas la partie distale de l'os du paturon, car un développement des plicae synoviales est rendu impossible par le ligamentum collaterale; mais un développement entre ce ligament (bord antérieur-interne) et l'insertion (latérale ou médiale) de l'extenseur des phalanges est possible.

La synoviale se continue ensuite de chaque côté de l'articulation, aplatie et recouverte par le ligament collatéral et par le ligament palmaire reliant l'os du paturon à celui de la couronne (vol. Kronfesselbeinband) auquel elle est fortement adhérente. Les fibres de ce ligament collatéral n'ont pas un parcours parallèle à l'axe du pied, mais une direction dorso-palmaire empêchant par là un trop grand mouvement de déplacement bilatéral ainsi qu'une rotation trop prononcée autour de l'axe du pied. Lors d'un mouvement compensatoire en direction latérale par exemple, le ligament collatéral médial est tendu, tandis que le latéral ne l'est pas et vice versa. Sous le ligament collatéral, l'insertion de la partie proximale de la synoviale articulaire ne se trouve pas sur les bords extrêmes de l'articulation, mais à un centimètre en-dessus et la partie distale de l'os du paturon, se trouvant sous la synoviale, est recouverte d'une couche de cartilage (étant la

Cheval

Synoviales articulaires interphalangiennes

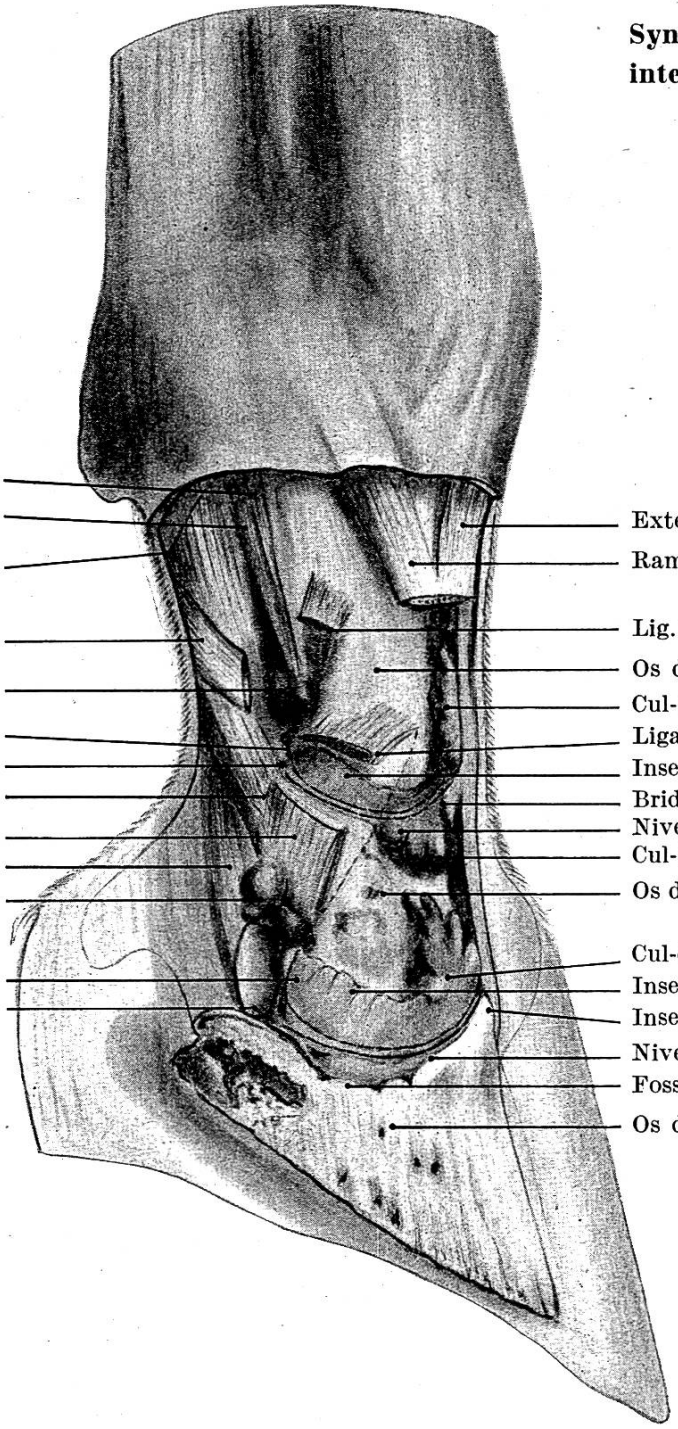

Ziegler & Lamy 1948

Fig. 4

prolongation de la face articulaire) s'étendant jusqu'à l'insertion proximale de la synoviale, facilitant ainsi le glissement de celle-ci lors de mouvements bilatéraux de l'articulation (articulatio sellaris).

Sortant entre les deux brides d'insertion du tendon fléchisseur superficiel (perforé) qui sont d'une part la partie distale de l'os du paturon et d'autre part la partie proximale de l'os de la couronne, la synoviale articulaire forme un tout petit cul-de-sac de la grosseur d'un grain de riz apparaissant à travers les fibres du ligament suspenseur du coussinet plantaire et du cartilage de l'os du pied (Aufhängeband des Strahlpolsters und Hufknorpels).

Le cul-de-sac palmaire se trouve sur la face postérieure de l'os du paturon; il mesure environ 2 cm de hauteur et 4 cm de largeur. Il adhère fortement à la face antérieure du ligamentum sesamoideum rectum et est situé entre ce dernier et les ligamenta sesamoidea obliqua. Il déborde même de chaque côté pour former 2 petits culs-de-sac latéro- et médio-palmaires se trouvant exactement sous la bride postérieure grande sésamoïdienne (Fesselplatte dist. Schenkel) et apparaît entre les ligaments palmaires internes et externes reliant l'os du paturon à celui de la couronne (med. + lat., vol. Kronfesselbeinbänder). La hauteur du sommet de ce cul-de-sac palmaire ne correspond pas à celle du dorsal: le palmaire est *moins haut* que le dorsal. En outre, ce cul-de-sac ne peut pas former d'extension distale sur le bord proximal de l'os de la couronne, car les insertions des ligaments palmaires externes, moyens et internes reliant l'os du paturon à celui de la couronne (lat., mittl. und med., vol. Kronfesselbeinbänder) ainsi que la bride d'insertion coronaire du tendon fléchisseur superficiel l'en empêchent.

La *synoviale articulaire du pied* (Hufgelenkskapsel) (fig. 4) est très étendue et se compose de différents culs-de-sac recouverts par la face interne du tendon extenseur des phalanges, par les ligaments latéraux, par la face dorsale du tendon fléchisseur profond, par la gaine petite sésamoïdienne (bursa podotrochlearis) ainsi que par le ligament phalango-sésamoïdien.

Elle commence en direction proximale en-dessus du bord libre du ginglymus (Gelenkswalze) de l'os de la couronne et recouvre principalement les côtés de sa terminaison libre. La face articulaire s'étend en rapport avec les côtés de la terminaison de l'os de la couronne; pourquoi sommes-nous là en présence d'un agrandissement de la face articulaire? C'est pour rendre possible les mouvements bilatéraux de l'articulation de même que les mouvements compensatoires d'adaptation aux inégalités du terrain. Tels sont les buts et fonctions d'une pareille articulation (articulatio sellaris).

Le *cul-de-sac dorsal* s'étend en direction proximale sous la face palmaire du tendon extenseur des phalanges ainsi que le long des côtés de l'éminence pyramidale (processus extensorius) jusqu'au ligament collatéral du pied. Il remonte sous forme de petits recessus jusqu'à la moitié distale de la couronne. Il se prolonge sous la face interne

du bord antérieur du cartilage de l'os du pied et son sommet rejoint presque les 2 petits culs-de-sac latéro- et médio-antérieurs de la synoviale de la couronne.

Sous le cartilage de l'os du pied, la capsule articulaire est aplatie, épaisse et fibreuse, recouverte par les fibres du ligament collatéral du pied auxquelles elle est fortement adhérente. L'insertion du bord supérieur de la synoviale est située à au moins 1,5 cm en-dessus du niveau de l'articulation du sabot et de ce fait la partie distale de l'os de la couronne est aussi recouverte de chaque côté d'une couche de cartilage allant jusqu'à l'insertion du bord supérieur de la synoviale. Ces deux parties de l'os de la couronne s'imposent comme „têtes d'articulation" et ne peuvent pas, à l'encontre des descriptions de la littérature, servir de tubérosités d'insertion. Le ligament collatéral du pied se fixe en-dessus et en avant, dans la fosse d'insertion (Bandgrube) connue. Cette couche de cartilage facilite les glissements de la synoviale articulaire lors de mouvements compensatoires d'adaptation aux inégalités du terrain. Ceux-ci ne sont possibles que jusqu'à un certain degré permis par ce ligament collatéral du pied, dont le parcours des fibres n'est pas, tout comme celui de l'articulation de la couronne, en direction parallèle à l'axe du pied, mais au contraire en *biais* d'avant en arrière, c'est-à-dire en *direction dorso-palmaire*. Une rotation autour de l'axe du pied est possible (A. O. Stoß, 1923), mais dans d'infimes proportions lors du poser du pied et pour autant que le ligament collatéral le permette. L'articulation du pied, plus que celle de la couronne, a le rôle principal dans ce mouvement de rotation.

Ayant donc passé sous le ligament collatéral du pied, la synoviale articulaire forme en arrière les culs-de-sac palmaires. Dans ce but, elle remonte en direction proximale et forme de chaque côté un petit cul-de-sac à paroi également épaisse et fibreuse, pouvant ainsi suivre les mouvements bilatéraux de l'articulation. Ce cul-de-sac est limité en arrière par le ligament petit sésamoïdien (suspensorium ossis sesamoidei inferior) qui aplatit la synoviale contre l'os de la couronne.

Egalement en direction proximale, la synoviale articulaire forme un cul-de-sac latéro- et médio-palmaire de la grosseur d'une petite cerise, à paroi très fine et dont le bord inférieur touche presque le bord supérieur de la gaine petite sésamoïdienne (bursa podotrochlearis) ainsi que le bord palmaire, le côté et la base de la gaine tendineuse grande sésamoïdienne. Son bord supérieur remonte en direction proximale jusqu'au bourrelet de l'os de la couronne (Kronbeinlehne). Une particularité de ce cul-de-sac est sa position fixe dans l'angle formé par le bord supérieur de l'artère coronaire (a. coronaria phalangis secundae, Kronenwulstarterie), à l'endroit où elle naît du rameau latéral ou médial de l'artère digitale, et par le bord dorsal de ce rameau.

Concernant ce cul-de-sac, E. Bourdelle fait la remarque chirurgicale suivante: „L'extension de l'articulation efface la saillie des culs-de-sac synoviaux articulaires, tandis que la flexion forcée l'augmente

manifestement. Il est donc indiqué d'étendre la troisième phalange sur la deuxième, dans l'opération du javart cartilagineux (Hufknorpelfistel), lorsqu'on pratique l'ablation du cartilage de l'os du pied, afin d'éviter la blessure des culs-de-sac latéraux de la synoviale qui sont sous-jacents à l'organe à enlever."

Le cul-de-sac palmaire proximal est situé contre la face postérieure de l'os de la couronne; son bord proximal remonte le long de la face palmaire de l'os de la couronne et dépasse de 1 à 2 mm le bord proximal de la gaine petite sésamoïdienne. En outre, il s'adosse au cul-de-sac distal de la gaine grande sésamoïdienne.

Le cul-de-sac palmaire distal est situé sous l'os petit sésamoïdien (os naviculaire, Strahlbein), caché par ce dernier et par la face supérieure du ligament phalango-sésamoïdien.

Remarque clinique: Lorsque le membre doit exécuter des mouvements latéraux exagérés, par exemple sur une surface portante irrégulière, en terrain accidenté ou sur une route bombée, etc., ou bien lorsqu'il est affecté d'une position anormale, par exemple genoux serrés (knieeng), ouvert du devant (bodenweit), etc., les ligaments collatéraux de l'articulation de la couronne et du pied subissent alors une tension démesurée. A ce moment précis, ces ligaments sont dilacérés et, c'est une des raisons pour lesquelles, sur leurs insertions se développent les exostoses connues sous le nom de „formes" (Schalen).

Résumé et conclusions

Les recherches sur l'innervation de l'extrémité du membre thoracique (antérieur ou „main"), de même que celles sur la construction fonctionnelle des articulations phalangiennes, sont faites sur des chevaux de selle, de race hongroise et irlandaise. La préparation de la „main" pour la *dissection des nerfs* est d'abord exongulée, puis seulement après cette opération fixée au moyen d'une injection conservatrice de formaline à 4%. Le membre est conservé également dans une solution de formaline à 1,5%. La préparation du membre devant représenter les *synoviales articulaires phalangiennes* est d'abord fixée au moyen d'une solution conservatrice de formaline à 4%, puis exongulée et la peau enlevée. Ensuite, les synoviales sont injectées directement dans leur lumen avec de la gélatine colorée au bleu de Berlin, après avoir procédé au pompage de la synovie au moyen d'une seringue. Le membre est conservé dans une solution de formaline à 4%.

L'innervation de la „main", comme la décrivent les anato-

mistes, est fournie par le nervus medianus, l'ulnaris et le musculocutaneus. D'après nos recherches, nous avons encore les points suivants à compléter:

I. Nervus medianus

1. Le *N. medianus* donne naissance, en son bord dorsal, à mi-hauteur du radius, à un *ramus carpicus medialis* qui innerve l'articulation et la peau de la face médiale du carpe.

2. En accord avec Bourdelle et Bressou, les *nerfs palmaires* du médian se subdivisent en 3 branches terminales: *ramus anterior, intermedius et posterior.*

3. Le *ramus anterior* est *constant*, mais d'épaisseur variable. Il naît soit sur le bord dorsal du N. volaris, soit sur celui du ramus intermedius et, dans ce dernier cas, ces 2 branches ont alors une origine commune et le nervus volaris lateralis et medialis ne se subdivisent qu'en 2 branches principales. Une des ramifications proximales et moyennes de ce ramus anterior s'anastomose avec le *nervus metacarpicus volaris profundus lateralis et medialis* du nervus ulnaris.

4. Le *ramus intermedius* correspond au ramus dorsalis décrit par Ellenberger et Baum. Son épaisseur est également variable, toujours plus mince que le ramus posterior. Il donne, la plupart du temps, au niveau de la bride proximale de l'aponévrose métacarpo-phalangienne, 2 ramifications dont la *postérieure* s'anastomose avec une des branches terminales de ce même ramus pour innerver la région du talon. Quant à l'*autre branche terminale*, elle s'*anastomose* parfois avec le nervus coronarius pour innerver les culs-de-sac latéro- et médio-dorsaux de la synoviale articulaire de la couronne ainsi que le cul-de-sac dorsal de la synoviale articulaire du pied. Le ramus intermedius peut également s'*anastomoser* avec le ramus anterior au niveau de la bride proximale de l'aponévrose métacarpo-phalangienne.

5. Le *ramus posterior* est le plus développé des 3 branches terminales. Il passe *sous* le tendon de l'ergot, innerve la région palmaire du paturon et poursuit son parcours en passant *sur* l'aponévrose métacarpo-phalangienne. Il donne naissance, en son bord dorsal, au *nervus coronarius* qui innerve la synoviale de l'articulation du pied et celle de la couronne.

6. L'endroit de la bifurcation du ramus intermedius et du posterior est variable: le plus fréquemment, au niveau de la bride proximale de l'aponévrose métacarpo-phalangienne.

II. Nervus ulnaris

1. Le *ramus dorsalis* ou *nervus dorsalis manus* donne naissance à 3 branches dont l'*antérieure* innerve la face antérieure du carpe et les deux-tiers supérieurs du canon. La branche *moyenne*, la plus importante des 3, poursuit son parcours sur la face latérale du canon, s'*anastomose* à la hauteur du boulet avec le ramus anterior du nervus volaris lateralis pour innerver cette région, puis descend en direction distale pour fournir des ramifications à la face latéro-dorsale du paturon et de la couronne. Une de ses ramifications s'*anastomose* avec une branche dorsale du ramus intermedius du nervus volaris lateralis à mi-hauteur de la face latérale du paturon. Quant à sa branche *postérieure*, elle est composée d'un faisceau de nerfs fins qui fournissent des ramifications au pli du carpe.

2. Le *ramus volaris* se continue sous la forme déjà décrite de quelques fibres en ramus superficialis dans le nervus volaris lateralis. En-dessous du carpe, il donne naissance à un *ramus profundus* qui innerve le musculus interosseus medius. En plus de cela, il fournit également des ramifications aux musculi interossei laterales et forme 2 branches terminales qui furent désignées par T. Koch: *nervi metacarpici volares profundi*. Ces derniers se continuent en direction distale et palmaire dans la gouttière latérale et médiale formée par la réunion des os métacarpiens rudimentaires au métacarpien principal jusqu'au niveau des boutons des métacarpiens rudimentaires. Là ils apparaissent à la surface, sous la peau qu'ils innervent dans la région dorso-médiale et dorso-latérale du boulet et du paturon; en général l'innervation de la face latérale est plus faible.

Pour plus de sûreté, l'anesthésie du „doigt" devrait être pratiquée sur le nerf palmaire du médian à 1 cm en-dessous d'une ligne horizontale partant du bouton de l'os métacarpien rudimentaire, car cette région se trouve en-dessus de la bifurcation des 3 branches terminales de ce nerf.

Quant à la *fonction des articulations phalangiennes*, nous avons pu constater les particularités *anatomiques* suivantes:

1. L'insertion de la partie proximale latérale et médiale de la *synoviale articulaire du boulet* au métacarpien principal ne se trouve pas au niveau du bord de l'articulation, mais *sous* l'insertion du ligamentum sesamoideum lat. + med., permettant ainsi à cette partie de la synoviale de suivre les mouvements de déplacements bilatéraux lors d'une flexion extrême de l'articulation. A cet

endroit, sous la synoviale, l'os est recouvert également d'une couche de cartilage facilitant ainsi le glissement de celle-ci.

2. Le *cul-de-sac dorsal* de la synoviale articulaire du boulet ne s'étend qu'en direction proximale, car sa base est limitée, du côté dorso-latéral, par l'insertion du tendon du m. extensor digit. lat.

3. Du côté *palmaire*, la synoviale articulaire remonte le long de la face interne de l'os métacarpien principal jusqu'à la bifurcation des branches du m. interosseus medius (ligament suspenseur du boulet). Son grand volume est en fonction directe du mouvement de „super-extension" exigé parfois par cette articulation.

4. Les *articulations de la couronne et du pied*, connues sous le nom d'articulations en forme de selle, permettent des mouvements de flexion et d'extension, des mouvements bilatéraux et de rotation. Ces 2 derniers mouvements sont rendus possibles grâce à la présence du ligament collatéral de ces articulations, dont les fibres ont une direction en biais ou dorso-palmaire et non, comme les autres fibres, parallèle à l'axe du pied. L'insertion du bord proximal de leur synoviale articulaire, comme celle du boulet, est située en grande partie en-dessus du niveau de l'articulation et la partie de l'os qu'elle recouvre est également pourvue d'une couche de cartilage. La possibilité de déplacements bilatéraux de ces articulations permet des mouvements compensatoires d'adaptation du „doigt" aux inégalités éventuelles du terrain, lors du poser du pied. De trop forts tiraillements sur les insertions des ligaments collatéraux, ou une position anormale du membre, peuvent être une des raisons du développement des „formes".

5. Le cul-de-sac *dorsal de la synoviale articulaire de la couronne* ne se développe qu'en direction dorsale sur le tiers distal de l'os du paturon, sa base étant limitée par l'insertion d'une bride du tendon extenseur commun des phalanges, à l'os de la couronne. Par contre, la possibilité d'extension de la synoviale permet la formation d'un *cul-de-sac latéro et médio-dorsal* en direction distale de chaque côté de l'insertion de cette bride.

6. Le *cul-de-sac palmaire* s'étend en direction proximale, son sommet étant *moins* haut que celui du dorsal; il ne s'étend pas en direction distale, car les insertions des ligaments palmaires externes, moyens et internes, ainsi que la bride d'insertion coronaire du tendon fléchisseur superficiel, l'en empêchent.

7. Le cul-de-sac *dorsal de la synoviale articulaire du pied* ne s'étend également qu'en direction proximale à cause de l'insertion du tendon extenseur commun des phalanges sur l'éminence pyra-

midale de l'os du pied. Le cul-de-sac *latéro- et médio-palmaire* a sa position fixe dans l'angle formé par le bord supérieur de l'artère coronaire et le bord dorsal du ramus lateralis ou medialis de l'artère digitale.

8. Toutes les synoviales articulaires phalangiennes se laissent subdiviser en culs-de-sac *dorsaux* et *palmaires* qui ont une étendue en fonction du mouvement de leur articulation; leur forme dépend de la topographie des lieux où elles sont situées.

Zusammenfassung und Schlußfolgerungen

Die Untersuchungen über die Innervation des Vorderfußes (Hand), wie auch über die funktionelle Anatomie der Phalangengelenke, wurden an Pferden ungarischer und irländischer Abstammung gemacht. Die Präparation für die *Darstellung der Nerven* erfolgte an enthuften Vorderfüßen, die mit 4%igem Formalin injiziert und dann in einer 1½%igen Formalinlösung aufbewahrt wurden. Für die *Präparation der Gelenke* wurden die Gliedmaßen zuerst in 4%igem Formalin fixiert und dann, nach Entfernung von Hufkapsel und Haut, die Gelenke mit einer Gelatinelösung, die mit Berlinerbau gefärbt war, injiziert. Zuvor wurde die Synovia mittelst einer Kanüle punktiert. Die Präparate wurden in 4%igem Formalin aufbewahrt.

Bekanntlich wird der Vorderfuß des Pferdes vom nervus medianus, ulnaris und musculocutaneus versorgt. Nach unsern Untersuchungen sind folgende Einzelheiten beizufügen:

I. Nervus medianus

1. Der N. medianus gibt in Höhe der Radiusmitte einen *Ramus carpicus medialis* zum Carpalgelenk und medial an dessen Haut ab.

2. In Übereinstimmung mit Bourdelle und Bressou teilen sich die *Volarnerven* des Medianus hufwärts in 3 Endäste: einen *Ramus anterior, intermedius und posterior.*

3. Der *Ramus anterior* ist konstant aber von unterschiedlicher Dicke. Er entspringt entweder am dorsalen Rand des N. volaris oder dann an dem des Ramus intermedius. Im letzteren Fall entspringen Ramus anterior und intermedius gemeinsam aus dem N. volaris und dieser teilt sich dann nur in zwei Endäste. Proximale und mittlere Verästelungen des Ramus anterior können mit dem *N. metacarpicus vol. prof. lat. et med. des N. ulnaris* anastomosieren.

4. Der *Ramus intermedius* entspricht dem von Ellenberger und Baum beschriebenen Ramus dorsalis. Seine Dicke ist ebenfalls unterschiedlich, jedoch ist er stets dünner als der Ramus posterior. Er gibt im Niveau des proximalen Schenkels der Fesselplatte zwei Äste ab, von denen der *eine* (hintere) mit einem Endzweig desselben Astes

anastomosiert und dann die Ballenregion innerviert. Der *andre Endast* kann mit dem N. coronarius *anastomosieren* und so die latero- und medio-dorsalen Ausbuchtungen der Krongelenkskapsel und die dorsale Ausbuchtung der Hufgelenkskapsel versorgen. Der Ramus intermedius kann zugleich auch mit dem Ramus anterior im Niveau des proximalen Schenkels der Fesselplatte *anastomosieren*.

5. Der *Ramus posterior* ist von den Dreien der stärkste Endast. Er verläuft *unter* der *Spornsehne*, innerviert die volare Fläche des Fessels und setzt sich, *auf der Zehenbinde* gelegen, hufwärts fort. An seiner dorsalen Seite gibt er den *N. coronarius* ab, der die Kron- und Hufgelenkskapsel innerviert.

6. Die *Abzweigung* des Ramus intermedius und posterior kann in verschiedener Höhe erfolgen, meistens im Niveau des proximalen Schenkels der Fesselplatte.

II. Nervus ulnaris

1. Der *Ramus dorsalis* s. *dorsalis manus* teilt sich in einen vorderen, mittleren und hinteren Ast. Der *vordere* Ast versorgt die dorsale Seite des Carpus und die proximalen zwei Drittel des Metacarpus. Der *mittlere* Ast, der wichtigste, setzt sich lateral am Mc. hufwärts fort, *anastomosiert* im Niveau des Fesselgelenkes mit dem Ramus anterior des N. volaris lat. und innerviert schließlich die latero-dorsale Fläche des Fessels und der Krone. Eine seiner Verzweigungen *anastomosiert* in der Mitte des Fessels mit dem Ramus intermedius des N. volaris lat. Der *hintere* Ast tritt an die Hinterfläche des Carpus.

2. Der *Ramus volaris*, der sich bekanntlich nur mit vereinzelten Fasern als Ramus superficialis im N. volaris lat. fortsetzt, entsendet unterhalb des Carpus den *Ramus profundus* zum M. interosseus medius. Außerdem versorgt dieser auch die Mm. interossei latt. und bildet zwei Endäste, die von T. Koch (1938) *Nn. metacarpici volares profundi* bezeichnet wurden. Diese verlaufen volar in der lateralen und medialen Rinne zwischen Griffelbeinen und Hauptmittelfußknochen distal bis ins Niveau der Griffelbeinknöpfchen. Hier treten sie unter die *Haut* und versorgen diese dorso-lateral und -medial bis zum Fessel (auf der lateralen Seite i. d. R. geringgradiger).

Für die Anästhesie der Vorderzehen empfiehlt es sich vorsichtshalber, die Einspritzung auf die Volarnerven des Medianus nur *1 cm unterhalb der Höhe des Griffelbeinknöpfchens* vorzunehmen. Hier ist man sicher, daß man sich oberhalb der Aufteilung der Volarnerven in ihre drei Endäste befindet.

In bezug auf die *Funktion der Zehengelenke* konnten wir folgende *anatomischen* Eigentümlichkeiten feststellen:

1. Der Ansatz der *Fesselgelenkskapsel* am Mc 3 erfolgt sowohl lateral wie medial nicht am Rande der Gelenksfläche, sondern unterhalb

der Insertion des lateralen und medialen Sesambeinbandes. Von hier an ist das distale Metacarpusende von Knorpel überzogen und ermöglicht dem Gelenke seitliche Bewegungen bei extremer Beugung.

2. Die *dorsale Aussackung* der *Fesselgelenkskapsel* erfolgt nur in proximaler Richtung, da der Ansatz der lateralen Strecksehne am Fesselbein dies in distaler Richtung verunmöglicht.

3. *Volar* dehnt sich die Gelenkskapsel in proximaler Richtung aus bis zur Teilungsstelle des M. interosseus medius in seine beiden Endschenkel. Diese starke Aussackung erklärt sich durch die große Flexionsmöglichkeit des Gelenkes in dorsaler Richtung, insbesondere beim Fußen.

4. Das als Sattelgelenk bekannte *Kron- und Hufgelenk*, gestattet neben einer Dorsal- und Volarflexion auch seitliche und rotierende Bewegungen. Die letzteren werden dadurch ermöglicht, daß das Kollateralband dieser Gelenke nicht wie die übrigen in der Längsachse der Gliedmaße verläuft, sondern *schräg* in dorsovolarer Richtung. Die Gelenkskapsel setzt sich ähnlich wie beim Fesselgelenk, jedoch in vermehrtem Maße, oberhalb des Gelenksrandes an. Das betreffende Knochenende ist auch hier überknorpelt. Die *seitliche Bewegungsmöglichkeit* dieser Gelenke ermöglicht beim *Fußen* eine *Anpassung der Zehe an eventuelle Unebenheiten des Bodens*. Eine übermäßige Beanspruchung der Kollateralbänder, besonders auch bei fehlerhaften Gliedmaßenstellungen, kann mit beitragen zur sog. „Schalenbildung".

5. Die *dorsale* Ausbuchtung der *Krongelenkskapsel* erstreckt sich nur in dorsaler Richtung auf das untere Drittel des Fesselbeines, da der Ansatz der gemeinsamen Strecksehne am Kronbein eine distale Ausdehnung wiederum verhindert. Dagegen führt die Ausdehnungsmöglichkeit der Gelenkskapsel seitlich vom Ansatz der gemeinsamen Strecksehne am Kronbein zur Bildung einer latero- und medio-dorsalen Aussackung in distaler Richtung.

6. Die *volare* Ausbuchtung erstreckt sich in proximaler Richtung, jedoch liegt ihr blindes Ende in geringerer Höhe als dasjenige der dorsalen Ausbuchtung. Wegen der hier vorhandenen Sehnen und Bänder (Ligg. sesamoidea, oberfl. Beugesehne) kann sich die Gelenkskapsel in distaler Richtung nicht ausdehnen.

7. Die *dorsale* Ausbuchtung der *Hufgelenkskapsel* erstreckt sich ebenfalls nur in proximaler Richtung (Ansatz der Strecksehne). Die *latero-* und *medio-volare* Ausbuchtung der Gelenkskapsel dehnt sich bis zu dem Winkel, der gebildet wird von der A. coronaria und dem lateralen oder medialen Endast der A. digitalis.

8. Sämtliche Gelenksaussackungen an den Zehengelenken lassen sich in *dorsale* und *volare* gliedern; sie sind bedingt durch die große Bewegungsmöglichkeit der Gelenke und ihre Form und Lage richten sich nach den dort vorhandenen Band- und Sehnenverhältnissen.

Bibliographie

Bourdelle E. et Bressou C.: Anatomie régionale des animaux domestiques, 2me édition, fascicule III, Paris 1937, Librairie J.-B. Baillières et fils. — Mêmes auteurs: Technique de dissection des animaux domestiques, Paris 1947, même librairie. — Bourdelle E.: Bulletin de la Société centrale de médecine vétérinaire, No. 72, 1919. — Bradley O. C.: The topographical Anatomy of the Limbs of the Horse, W. Green & Son, Edinburgh, 2. Edition 1946. — Cadiot P. J.: Précis de chirurgie vétérinaire, Vigot frères, Paris 1926. — Clara M.: Das Nervensystem des Menschen, A. Barth, Leipzig 1942. — Eichbaum F.: Statik und Mechanik des Pferdeskeletts, Berlin 1890. — Ellenberger W. und Baum H.: Handbuch der vergleichenden Anatomie der Haustiere, 18. Auflage, Berlin, Springer-Verlag, 1943. — Ghetie V.: Die Innervation der Gelenkskapseln an den Gliedmaßen des Pferdes. Archiv für wissenschaftliche und praktische Tierheilkunde, Sonderabdruck aus 75. Band, 2. Heft, 23. Aug. 1939. — Gorgi N.: An Abnormal Case of Anastomosis between the Medial and Lateral Volar (Plantar) Nerves in a Horse. The Veterinary Record, No. 14, Vol. 60, London, 3. April 1948. — Grau O.: Die Hautinnervation an den Gliedmaßen des Pferdes. Archiv für wissenschaftliche und praktische Tierheilkunde, Sonderabdruck aus Band 69, 2. Heft, 1935. — Koch T.: Über die Nervenversorgung der Gliedmaßenspitzen des Pferdes. Sonderabdruck tierärztl. Rundschau, 44. Jahrgang, Nr. 21, 22. Mai 1938. — Martin P. und Schauder W.: Lehrbuch der Anatomie der Haustiere, Verlag von Schickhardt & Ebner, Stuttgart 1938. — Reimers H.: Plexus brachialis der Haussäugetiere, Z. Anat. 76 (125). — Rubeli O.: Zur Benennung der Extremitätenarterien bei den Haussäugetieren, Baum-Festschrift, 1929. — Schmaltz R.: Atlas der Anatomie des Pferdes, 2. Auflage, 1911. — Même auteur: Präparierübungen am Pferd: Teil II, topographische Präparate. — Sisson S.: The Anatomy of the Domestic Animals, 3. Edition, Revised W. B. Saunder's Company, Philadelphia and London 1947. — Stoss A. O.: Anatomie und Kinematik der Gelenke der Pferdeextremitäten. Zeitschrift für Anatomie und Entwicklungsgeschichte, Sonderabdruck aus Band 69, Heft 1/3, 1923. — Sussdorf M. v.: Arterien und Nerven an Hand und Fuß, Festschrift, Stuttgart 1889.

BUCHBESPRECHUNGEN

Kleine Hundekunde. Von Prof. Dr. E. Seiferle, Albert Müller Verlag, Rüschlikon.

Das Büchlein von 189 Seiten ist entstanden aus einer Anregung des Zentralvorstandes der Schweizerischen Kynologischen Gesellschaft und der uns allen wohlbekannten Passion des Zürcher Anatomen für den vierbeinigen Freund des Menschen. Bisher fehlte ein schweizerisches Hundebuch, und die ausländischen entsprechen meist den Verhältnissen unseres Landes nicht völlig. Was aber die kleine Hundekunde vor allen andern ähnlichen Büchern auszeichnet, sind die beiden einführenden Kapitel, betitelt: „Hund und Umwelt" und „Hund und