Zeitschrift: Schweizer Archiv für Tierheilkunde SAT : die Fachzeitschrift für Tierärztinnen und Tierärzte = Archives Suisses de Médecine Vétérinaire ASMV : la revue professionnelle des vétérinaires

Herausgeber: Gesellschaft Schweizer Tierärztinnen und Tierärzte

Band: 89 (1947)

Heft: 12

Artikel: Karcinom als Hufkrebs

Autor: Leuthold, A. / Hauser, H.

DOI: https://doi.org/10.5169/seals-588048

Nutzungsbedingungen

Die ETH-Bibliothek ist die Anbieterin der digitalisierten Zeitschriften auf E-Periodica. Sie besitzt keine Urheberrechte an den Zeitschriften und ist nicht verantwortlich für deren Inhalte. Die Rechte liegen in der Regel bei den Herausgebern beziehungsweise den externen Rechteinhabern. Das Veröffentlichen von Bildern in Print- und Online-Publikationen sowie auf Social Media-Kanälen oder Webseiten ist nur mit vorheriger Genehmigung der Rechteinhaber erlaubt. Mehr erfahren

Conditions d'utilisation

L'ETH Library est le fournisseur des revues numérisées. Elle ne détient aucun droit d'auteur sur les revues et n'est pas responsable de leur contenu. En règle générale, les droits sont détenus par les éditeurs ou les détenteurs de droits externes. La reproduction d'images dans des publications imprimées ou en ligne ainsi que sur des canaux de médias sociaux ou des sites web n'est autorisée qu'avec l'accord préalable des détenteurs des droits. En savoir plus

Terms of use

The ETH Library is the provider of the digitised journals. It does not own any copyrights to the journals and is not responsible for their content. The rights usually lie with the publishers or the external rights holders. Publishing images in print and online publications, as well as on social media channels or websites, is only permitted with the prior consent of the rights holders. Find out more

Download PDF: 06.07.2025

ETH-Bibliothek Zürich, E-Periodica, https://www.e-periodica.ch

Aus der veterinär-chirurgischen Klinik (Prof. Dr. A. Leuthold)
und aus dem veterinär-pathologischen Institut (Prof. Dr. H. Hauser)
der Universität Bern.

Karcinom als Hufkrebs.

Von A. Leuthold und H. Hauser, Bern.

Das Karzinom kommt beim älteren Pferd nicht selten vor. Wir sehen solche Blastome namentlich an den Augen und in den Kieferhöhlen, gelegentlich auch an andern Körperstellen und in den inneren Organen. Nie aber ist uns vorher ein Fall von Karzinom am Huf vorgekommen oder bekannt geworden. Dagegen ist der sogenannte Hufkrebs ja recht häufig, der je nach Sitz, Alter und Intensität der Entwicklung etwas verschieden, aber meistens typisch aussieht. Die Bezeichnung „Hufkrebs" ist nach Bürgi zu Ende des 17. Jahrhunderts aufgekommen und bis um 1850 galt diese Veränderung als echter Krebs, das heißt als Karzinom. Seit Eichbaum aber weiß man, daß in der Hufkrebswucherung keine Karzinomzellen vorkommen und Möller hat ums Jahr 1900 die heute gültige Bezeichnung formuliert: Pododermatitis verrucosa chronica. — Daß das eine oder andere Mal echter Krebs unter dem Bild von Hufkrebs versteckt sein kann, hat uns erst der nachfolgende Fall gezeigt.

Klinischer Verlauf.

Das Pferd des H. R. in G. Stute, Fuchs, geb. 1931, kam erstmals am 2. Februar 1944 ins Spital wegen mittelgradiger Schrittlahmheit vorn links. Man sah einen daumenbeerengroßen und tiefen Defekt vor und seitlich der Strahlspitze mit hufkrebsartiger Wucherung in der Tiefe. Nach der Anamnese soll die Stute einen Fremdkörper eingetreten haben, wurde von einem Tierarzt behandelt, ging einige Zeit besser, worauf sich der jetzt vorhandene Zustand langsam entwickelte. Die operative Behandlung ergab schlotteriges, lockeres, teils zerfallendes Gewebe in der Tiefe der Höhle, das bis auf die Ansatzpartie der Hufbeinbeugesehne reichte, deren Fasern oberflächlich ebenfalls aufgeweicht und zerfallen schienen, das Hufbein war nirgends affiziert.

Die Natur der Veränderung war uns nicht ganz klar. Für einen Nageltritt war der Defekt zu groß und zu viel Gewebezerfall vorhanden. Gegen Hufkrebs sprachen die starke Lahmheit und das

Fehlen von zottigen Wucherungen. Beide Umstände schienen indessen erklärlich unter der Annahme, es sei zur Behandlung von Hufkrebs ein zu stark wirkendes Ätzmittel verwendet worden. Solche Fälle sind uns zu Gesicht gekommen (Schweiz. Hufschmied 1945, S. 65). Jedenfalls schien der Verlauf zunächst normal, nach 3 Wochen ging das Pferd mit Ledersohlenbeschlag, mit leichter Trablahmheit nach Hause.

Erst nach fast 1½ Jahren, am 10. Juli 1945, war das Pferd wieder im Spital, diesmal mit hochgradiger Schrittlahmheit vorn links und ausgesprochenen Entzündungssymptomen, die auf eiterige Pododermatitis hindeuteten, nämlich erhöhte Oberflächentemperatur am Huf, verstärkte Pulsation in den Digitalarterien, Druck- und Perkussionsschmerz, besonders um die Strahlspitze herum. Das Pferd hatte seit der ersten Behandlung gut gearbeitet, war aber noch längere Zeit mit einer Ledersohle beschlagen worden. Im Sommer ließ man diesen Schutz weg, worauf sich, scheinbar nach Arbeit in einem Stoppelfeld, wieder an der Strahlspitze eine Wunde einstellte, die Anlaß zu intermittierender Lahmheit gab. Da diese unter tierärztlicher Behandlung nicht abheilen wollte, wurde die Stute nach Verschlimmerung der Lahmheit uns wieder zugeführt. Die nähere Untersuchung und operative Behandlung ergab Aufweichung, schwarze Verfärbung und Unterminierung des Hornes an der Strahlspitze und angrenzenden Sohle mit diffuser Eiterung in der Lederhaut. Wir faßten die Läsion als traumatische auf, da keine Wucherungen ersichtlich waren. Die Abheilung schritt in 14 Tagen so weit fort, daß die Stute wieder arbeiten konnte.

Schon am 24. September waren aber ungefähr die gleichen Symptome wieder vorhanden. Diesmal fanden sich außer der Eiterung kleine hufkrebsartige Wucherungen auf der Sohlenlederhaut. Nach Exzision trat wiederum scheinbar gute Abheilung ein.

Wieder arbeitete die Stute gut bis im folgenden Frühling. Am 5. März 1946 kam sie wieder ins Spital, mit einer leichten Trablahmheit und nässender, niedriger Wucherung an der Strahlspitze und lateral am Strahlkörper, immer vorn links. Die Läsion sah mit dem unterminierten Horn der Umgebung wirklich wie Pododermatitis verrucosa chronica aus. Mit Rücksicht auf die bisherigen Kosten wurde nicht radikal operiert, sondern nur das unterminierte Horn abgetragen und mit Plumb. nitric. geätzt. Die vermeintliche Hufkrebswucherung mußte nach 6 Tagen nochmals geätzt werden, dann schien sie zu sistieren, das Pferd arbeitete wieder mit Ledersohle.

Mitte April trat indessen neuerdings heftige Lahmheit auf, die am 18. April zur Einlieferung ins Spital führte. Die Stute war durch die vielen Behandlungen etwas widerspenstig geworden und ließ sich nicht mehr gut untersuchen. Wieder waren die Symptome einer eiterigen Pododermatitis im Bereich der Strahlspitze vorhanden. Nach dem Abtragen von schwarzem, aufgeweichtem Horn kamen diesmal linsen- bis erbsengroße Höhlen zum Vorschein, ausgefüllt mit dünner, graugelber, eiterartiger Flüssigkeit. Die Huflederhaut der Umgebung war dunkelrotblau verfärbt und feucht infiltriert. Da die Veränderungen weder zu Pododermatitis purulenta noch verrucosa paßten, entnahmen wir einer der Höhlen steril flüssigen Inhalt zur bakteriologischen und ein Stück der Huflederhaut zur histologischen Untersuchung. Im übrigen exzidierten wir alles veränderte Gewebe, was wiederum in 12 Tagen scheinbare Heilung ergab.

Als das Pferd anfangs August wieder zu lahmen begann, stellten wir am Telephon die Prognose ungünstig, mit Rücksicht auf das Alter des Tieres, den bisherigen Verlauf der Krankheit und das Ergebnis der histologischen Untersuchung. Der behandelnde Tierarzt hielt die Veränderung indessen nach wie vor für Hufkrebs, der ja im Prinzip in so geringer Ausdehnung heilbar ist. Der Besitzer hing sehr an der alten vertrauten Stute und wünschte einen letzten Heilversuch. Deshalb operierten wir das Pferd am 14. August 1946 nochmals.

Es lag nunmehr eine ausgedehnte Wucherung vor, die fast den ganzen Strahl und einen großen Teil der Sohle einnahm. Das Gewebe war höckerig, ähnlich der Pododermatitis verrucosa, aber kompakter, mit Hämorrhagien durchsetzt, diesmal ohne Höhlen mit flüssigem Inhalt. Die Wucherung reichte stellenweise bis auf das Hufbein und die Hufbeinbeugesehne. Auch Huflederhaut und Strahlpolster in der näheren Umgebung der derben Wucherung waren hämorrhagisch verfärbt. Das Horn war ringsum unterminiert. Diesmal exzidierten wir so radikal als irgend möglich.

Der Verlauf der Wundheilung war wiederum gut, 24 Tage post. op. konnte das Pferd mit Deckeleisenbeschlag nach Hause entlassen werden. Eigentliche Lahmheit war nicht mehr vorhanden, jedoch blieb der Gang vorn links gehemmt. Ferner arbeitete die Stute immer schlechter, magerte ab trotz gutem Appetit und stellte die linke Vordergliedmaße in der Ruhe nach vorn.

Am 30. September war die Hufwunde fast überhornt, trocken, von gesundem Aussehen. Medial am Vorarm, dicht unter der Unter-

brust, zeigte sich eine kleine, weiche, unschmerzhafte Schwellung. Wir äußerten den Verdacht auf Ca-Metastase in den inneren Organen, konnten aber weder rektal noch auf andere Weise solche nachweisen.

Am 14. Oktober ging das Pferd im Schritt mühsam, unter Abduktion der linken Vordergliedmaße. Diese war in der ganzen Länge geschwollen, ödematös, unschmerzhaft. Wir vermuteten einen Ca-Tumor unter der Schulter, der die Schultervenen staue. Jetzt blieb nur noch die Schlachtung übrig.

Sektionsbefund.

Am Huf war die Operationswunde fast völlig überhornt, für eine Rezidive bestanden keine Anzeichen. Die Subkutis an der ganzen linken Vordergliedmaße und dem angrenzenden Rumpf war gelbsulzig. Nach dem Ablösen der Gliedmaße kam ein mehr als kopfgroßer, etwas länglicher Tumor zum Vorschein, der von der 1. bis 5. Rippe reichte, durch den 1. und 2. Interkostalraum in die Brusthöhle hineinragte und dort einen doppelt handgroßen, flachen Ableger besaß. Die Vv. axillaris und brachialis waren komprimiert, einzelne Knoten ragten direkt in die Gefäßlumina hinein. In Leber und Milz fanden sich zahlreiche haselnuß- bis klein apfelgroße, speckige Knoten.

Bakteriologischer und pathologisch-anatomisch-histologischer Befund.

Bei der Operation im April 1946 wurde aus kleinen Höhlen im Bereich der Hufhornwucherungen graugelbe, eiterartige Flüssigkeit steril entnommen. Die Untersuchung des bakteriologischen Institutes (Prof. Schmid) ergab: 1. Bouillon getrübt, Gramnegative plumpe Stäbchen, 2. Bouillon klar, Leber-Bouillon klar.

Die histologische Untersuchung eines Stückleins der damals operativ entfernten Huflederhautpartie ergab folgendes Bild:

Das Korium- und Papillengewebe ist spärlich und besteht aus mäßig vaskularisiertem, faserreichem Bindegewebe, infiltriert mit vereinzelten Lymphozyten, Plasma- und Mastzellen und stellenweise mit blutpigmenthaltigen Makrophagen. An einer Stelle sitzt außerdem zwischen gewucherten Epithelsträngen eine unregelmäßig begrenze Blutung (Mitte von Abb. 1, ×). Oberflächlich

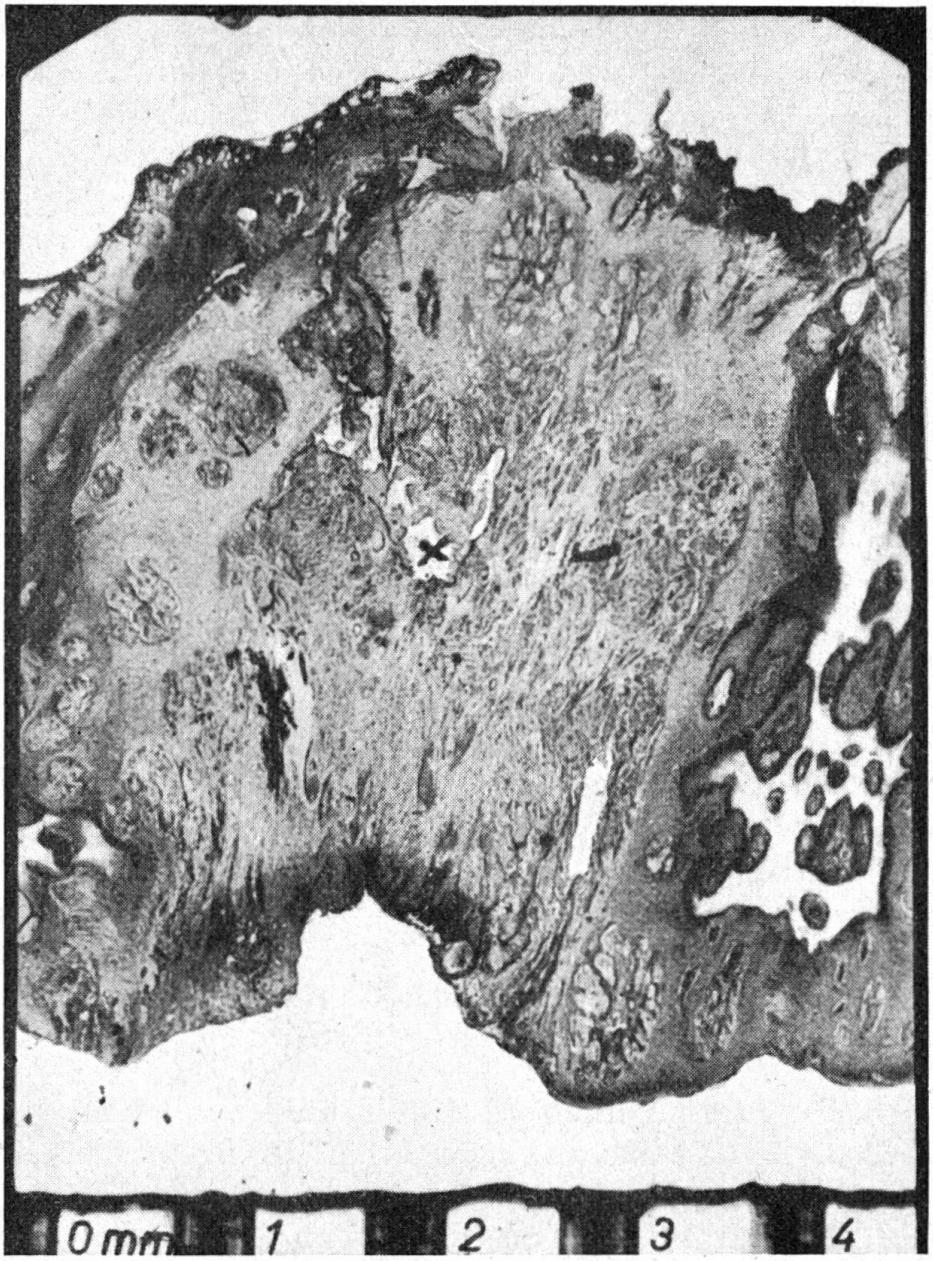

Abb. 1. Verg. 17,5fach. Schnitt aus der Huflederhautexzision vom April 1946. Oben zerklüftete Decke von verhorntem Epithel; seitlich greifen verhornte, helle Zonen in die Tiefe. Sie sind unterlagert von kompakten, grauen Zonen epithelialer Wucherungen. In der Mittelzone greifen epitheliale und bindegewebige Gebiete ineinander. Bei x eine Blutung.

sitzt eine zerklüftete, verhornte Epithelschicht (obere Kontur). Die Zellen des Stratum spinosum sind hell, vergrößert, stärker gequollen als normal, eckig gegeneinander abgepaßt. Zwei breite Verhornungszonen ziehen seitlich in die Tiefe und ent-

halten quer oder schief geschnittene Koriumpapillen (Abb. 1 links und rechts).

Diese Verhornungszonen sind von breiten markigen Epithelwucherungszonen unterlagert, die sich nach der Mitte und Tiefe zu in Einzelnester aufspalten, oder sogar in schmaleren Zügen zwischen die Bindegewebszüge und -fasern eindringen (Abb. 1 Mitte und unten). Reifungs- und Verhornungstendenz fehlt hier den Zellen.

In den gewöhnlichen „Hufkrebsveränderungen", wie sie von Bürgi beschrieben wurden, beherrschen, neben den auch vorhandenen epithelialen Wucherungen, hauptsächlich produktive chronische Entzündungsprozesse und Infiltrate das Bild. In unserem Fall sind diese nur angedeutet und die infiltrativ vordringende, ausgedehnte Epithelwucherung bietet das Bild eines Blastoms.

Für die Diagnose „Karzinom" war immerhin Vorsicht am Platz, weil bei kleinen Huflederhautstückchen, je nach der Schnittrichtung, sich karzinomartige Bilder ergeben können, da ja die Koriumpapillen der Hornröhrchen mit den dazwischenliegenden epithelialen Strängen in breiter Zone ineinandergreifen. Auf Grund der erwähnten Beobachtungen wurde trotzdem die Diagnose Kankroid (Hornkrebs) gestellt.

An dem im August 1946 exzidierten Material wurden folgende Befunde erhoben:

Makroskopisch besteht eines der eingelieferten Gewebestücke aus gelblichweißem Gewebe, das einen grauschwarzen Herd von etwa 3 cm Durchmesser umschließt. Die unregelmäßige Grenzzone ist gerötet. Ein etwas kleinerer, graugelber, weicher Knoten liegt deutlich abgegrenzt mit hyperämischem Saum, ebenfalls in gelblichweißes, derberes Gewebe eingebettet.

Histologisch bestehen die beiden Knoten aus einem faserärmeren, unreiferen, fast embryonalen Bindegewebe mit guter Vaskularisation und reichlich ödematöser Grundsubstanz (Abb. 2, Helle Zonen). Neben den nicht sehr reichlich vorhandenen, jugendlichen, mesenchymalen Bildungszellen findet sich darin eine äußerst spärliche Infiltration von Lymphozyten und Leukozyten und stellenweise Nester von blutpigmenthaltigen Makrophagen. Darin eingebettet liegt eine epitheliale Wucherung, entweder vorherrschend markig, mit kleinen Bindegewebsinseln (Abb. 2, unten) oder strangartig, oder sogar ausgesprochen infiltrativ in das Bindegewebe einwuchernd (Abb. 2, nach oben). Die markigen Wucherungen haben Kankroidcharakter und zeigen Reifungs- und Ver-

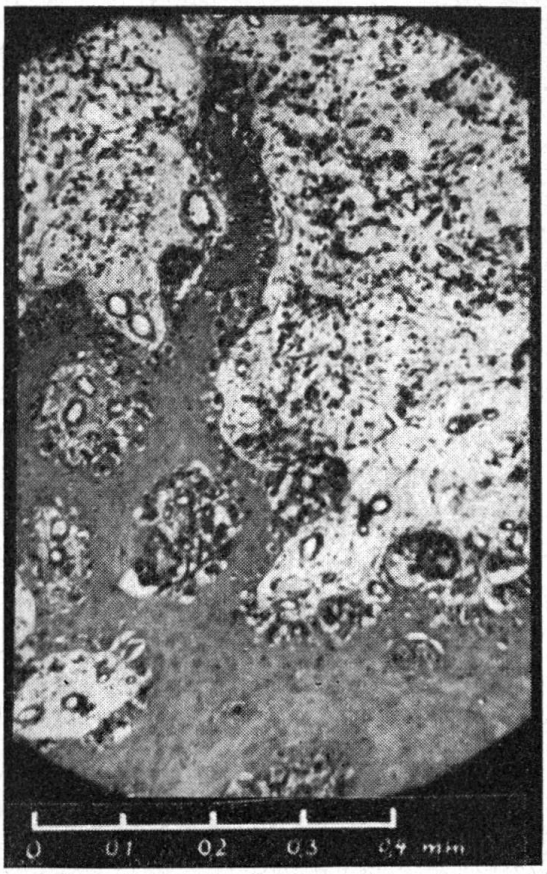

Abb. 2. Verg. 80. Aus dem Hufwucherungsgewebe vom August 1946. Hell: unreifes Bindegewebe. Unten graue markige Epithelwucherung. Grenze zwischen beiden aufgelockert. Einzeln oder gruppenweise wuchern die dunklen epithelialen Elemente infiltrativ ins Bindegewebe vor.

hornungstendenz (Abb. 2, unten). Die Wucherungszellen aber, die die Basalmembran der epithelialen Zapfen durchbrechen und infiltrativ in das Bindegewebe einwuchern, sind klein und unreif (Abb. 3).

Diagnose: Sehr unreifes Plattenepithelkarzinomrezidiv.

Nach der Sektion im Oktober 1946 wurden Einzelstücke zur Untersuchung eingeliefert:

1. Ein Gewebestück von der überhornten Hufoperationswunde.
2. Ein fast kopfgroßer, etwas abgeflachter Knoten mit glatter Oberfläche, markig gelappter Schnittfläche und unregelmäßigen, gelblichen und graugelblichen Zonen, Blutungsgebieten und ödematösen, glasigen Interstitien (Abb. 4, rechts).
3. Ein Stück Leber mit einem fast faustgroßen (Abb. 4, links unten) und einem walnußgroßen, scharf begrenzten Knoten.

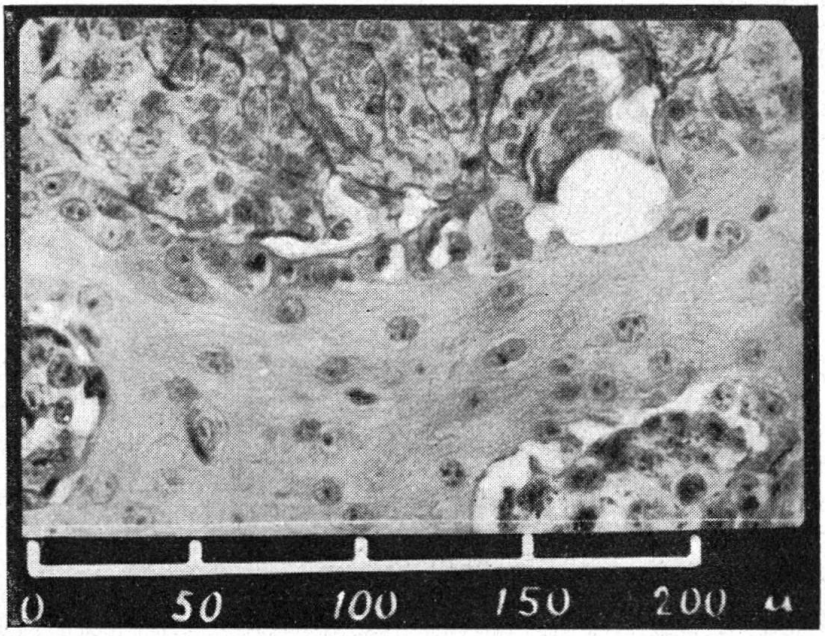

Abb. 3. Verg. 300. Aus dem gleichen Schnitt wie Abb. 2. Am Rand der markigen, grauen, ziemlich reifen epithelialen Wucherung, karzinomatöse Zellstränge, die infiltrativ in das spärliche Bindegewebsfasermaterial hineinwuchern.



Abb. 4. Sektionsmaterial vom Oktober 1946. Rechts ein Stück des kopfgroßen Hauptknotens an der Brustwand. Links unten eine Leber- und links oben eine Milzmetastase.

Die Schnittflächen beider markig, etwas gelappt, gelb, geädert, mit kleinen Blutungen.

4. Ein Stück Milz mit ähnlichen, rundlichen, scharf begrenzten Knoten von Haselnuß- bis Walnußgröße (einer davon in Abb. 4, links oben).

Histologisch besteht das Gewebe vom Huf aus reifem, mäßig vaskularisiertem, entzündungsfreiem Bindegewebe, überzogen von einer geschlossenen, gut reifenden, verhornenden Epitheldecke. Anzeichen einer neuen krebsigen Wucherung sind nicht zu finden. An der primären Karzinomstelle haben sich also in den zwei Monaten seit der letzten Operation noch keine Rezidivwucherungen eingestellt, was nicht heißen muß, daß sie später nicht noch hätten eintreten können.

Der große Knoten zeigt ein Interstitium von sehr verschieden gereiftem Bindegewebe: faserarm, mit viel Grundsubstanz und von da alle Übergänge bis zu ziemlich reifem Bindegewebe mit reichlichen Fibrillen und Faserzügen. Bei guter Vaskularisation ist es stark ödematös, meist deutlich verquollen und stellenweise durchsetzt von einer spärlichen, kleinzelligen Infiltration und enthält außerdem kleinere und größere Blutungsherde und in deren Bereich Nester von blutpigmenthaltigen Makrophagen.

In diesem Bindegewebsstroma liegen sehr unreife, verschieden große, rundliche, polygonale oder sogar retikuläre Karzinomzellen, entweder vereinzelt, oder Ketten oder retikulumartige Netze bildend, häufig aber auch in m. o. w. geschlossenen, markigen Haufen. Besonders in den letzteren sind regressive Prozesse aller Abstufungen bis zur Nekrose und Detritusbildung nachzuweisen. Als Ursache der beobachteten Blutungen können oft Blutgefäße, von Blastomzellen (Abb. 5) arrodiert festgestellt werden.

In den Leber- und Milzknoten ist das Bindegewebsstroma spärlicher. Ein portobiliär sitzender, offenbar frischer kleiner Knoten zeigt die Karzinomzellen in kleinen, dichtgeschlossenen Haufen, also mit deutlichem epithelialem Differenzierungscharakter. In den größeren Knoten fehlt diese charakteristische epitheliale Anordnung mehr oder weniger und die Karzinomzellen bilden nur kleinere Gruppen, Kettchen, retikulumartige Verbände oder liegen auch isoliert. In allen Metastaseknoten sind Mitosen häufig. Am Rand der Knoten bestehen da und dort Ansätze zu entzündlichen Abwehrvorgängen mit geringgradigen, lymphozytär infiltrierten, oft fast kapselartigen Bindegewebsproliferationen. Besonders an

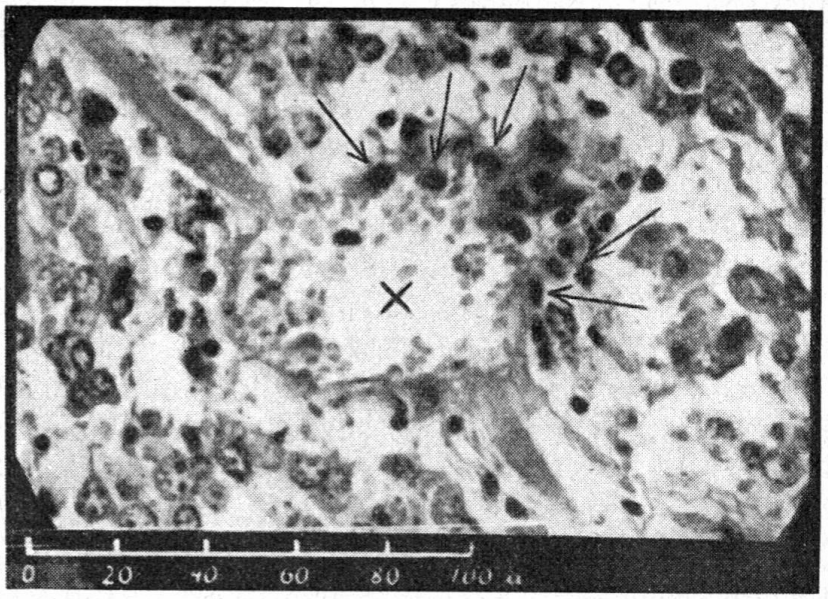

Abb. 5. Verg. 400. Aus der großen Metastase an der Brustwand. Ein Blutgefäß (x) wird von Blastomzellen arrodiert (Pfeile). Ringsherum ebenfalls sehr unreife Karzinomzellen, einzeln oder in kleinen Gruppen. Ausgesprochene Kern- und Zellpolymorphie.

solchen Stellen wurde das benachbarte Leber- resp. Milzgewebe komprimiert und zeigt deutliche Druckatrophie.

Ätiologie und Pathogenese.

Rein theoretisch müssen bei der Entstehung eines Blastoms folgende Bedingungen erfüllt sein:

1. Eine konstitutionell bedingte Blastomdisposition (die vererbbar sein kann).
2. Eine lokale Disposition.
3. Ein sogenannter Realisationsfaktor.

Über Punkt 1 wissen wir in unserem Falle nichts und müssen ihn als gegeben erachten.

Als lokale Disposition kann die große Regenerationsfähigkeit der Hufledерhaut aufgefaßt werden. Organe und Gewebe mit besonders hoher Regenerationsfähigkeit sind erfahrungsgemäß häufiger von Blastomen befallen als andere (z. B. Milchdrüsen, Uterus usw.)

Die tiefen Einfaltungen der Strahllederhaut als Ganzes und das breite Ineinandergreifen von Koriumpapillen und Epithelzapfen lassen Epithelverlagerungen in die Tiefe des Koriums als möglich erscheinen. Auch darin können wir einen zweiten lokalen Dispositionsfaktor als gegeben annehmen; sei es im Sinne der

Cohnheimschen, embryonalen Keimverlagerungstheorie oder in unserem Falle wahrscheinlicher: im Sinne der Ribbert-Fischerschen Theorie, die auch post-embryonale Gewebeverlagerungen als Blastomursachen annimmt. Lebende epitheliale Zellen konnten beim Eintreten des Fremdkörpers, wie es in der Anamnese erwähnt wird, sehr wohl aus dem Verbande losgerissen und in die Tiefe verschleppt worden sein und dort später zu wuchern angefangen haben.

Diese allgemeine und lokale Disposition vorausgesetzt, muß nun noch nach dem Realisationsfaktor gesucht werden. Die Virchowsche Reiztheorie erklärt die Entstehung mancher Blastome durch das Einwirken besonderer Reize. Neben vielen anderen können auch chronische Entzündungsreize als Realisationsfaktoren wirken.

Wenn man auf Grund des Vorberichtes und der makroskopischen Veränderungen am Huf annehmen würde, daß wenigstens zu Beginn die Diagnose Pododermatitis chron. verrucosa richtig war, so wäre außer der bereits erwähnten, postembryonalen Gewebeverlagerung, der chronische Entzündungsreiz als weiterer möglicher Realisationsfaktor in Erwägung zu ziehen, der zusammen mit den vorerwähnten Dispositionsfaktoren die karzinomatöse Wucherung ausgelöst hätte. Aus einer solchen Annahme würde allerdings folgen, daß eine Pododermatitis verrucosa in ein Karzinom übergegangen wäre, was ein Novum darstellen würde. Wenn wir auch diesen Übergang auf Grund der vorliegenden Beobachtungen nicht als bewiesen erachten, so darf wenigstens theoretisch auf Grund der dargelegten Überlegungen an diese Möglichkeit gedacht werden.

Epikrise.

Wir fanden also eine Erkrankung an Karzinom beim Pferd, die sich über 2½ Jahre hinzog. Der Primärherd war vermutlich derjenige am Huf. Er trat unter Umständen in Erscheinung, die zeitweise den Symptomen der Pododermatitis purulenta, zeitweise der Pododermatitis verrucosa chronica, dem sogenannten Hufkrebs glichen. An Karzinom dachten wir längere Zeit nicht, weil uns dessen Vorkommen am Huf unbekannt war und das Aussehen der Veränderungen denjenigen, die bei Karzinom an andern Körperstellen vorliegen, wenig glich. Bemerkenswert scheinen uns insbesondere die folgenden Punkte:

Die geringe Dicke der Wucherung: Sonst wächst das Krebsgewebe rasch nach allen Seiten, unter Verdrängung oder Zerstörung normaler Gewebe. Ein Analogon zum Verhalten der

Oberfläche des Tumors am Huf ist vielleicht beim Kieferhöhlenkrebs zu finden, der wohl den harten Gaumen durchbricht, dann aber glatt und fest wird und nicht in die Maulhöhle hineinwuchert. Dort wie hier könnte Druck von außen die Ursache des abweichenden Verhaltens der Krebswucherung sein, im Maul vom gekauten Futter, am Huf vom Körpergewicht.

Die Entzündung und Schmerzhaftigkeit: Krebs ist, wie andere Neoplasmen, sonst entzündungsfrei. Im vorliegenden Fall führten wir anfänglich die Entzündung auf Verletzungen zurück, die durch das „krebsig" veränderte, aufgeweiche Horn hindurch möglich erschienen. Die mehrmalige Wiederholung der Entzündung und das seltene Vorkommen ähnlicher Erscheinungen beim gewöhnlichen Hufkrebs machten uns Kopfzerbrechen. Karzinome an anderen Körperstellen sind, jedenfalls bei den Haustieren und im Beginnstadium, nicht mit deutlichen Schmerzzuständen verbunden, allerdings sind sie am Bewegungsapparat, wo sie am ehesten mechanisch beansprucht werden, sehr selten.

Die scheinbare Eiterung: Karzinome mit freier Oberfläche sind infolge Gewebezerfall öfters mit eiterartigen Massen bedeckt, im Innern findet sich häufig die Krebsmilch, aber in kleiner Menge im Vergleich zu den Wucherungsmassen. In unserem Fall war viel Flüssigkeit vorhanden, teilweise in eigentlichen Höhlen, teilweise in kleinsten Bläschen. Leider wurde die Flüssigkeit nur einmal bakteriologisch untersucht, am 18. April 1946, sie erwies sich aber dabei als steril.

Die teilweise hämorrhagische Verfärbung haben wir sonst bei Karzinomen beim Pferd nie beobachtet. Sie war in unserem Fall namentlich im späteren Verlauf ausgeprägt und erklärt sich aus der besonderen Bösartigkeit des Blastoms, die sich in der Arrosion von Blutgefäßen deutlich zeigte.

Alle diese, vom gewöhnlichen Bild der Karzinome abweichenden Erscheinungen sind wohl durch die örtlichen Verhältnisse bedingt. Auf der Bodenfläche des Hufes befindet sich das Neoplasma in der Tat unter ganz anderen mechanischen Verhältnissen als sonst überall am Körper.

Zu den histologischen Befunden ist folgendes zu bemerken: Das offenbar primär von der Hufepidermis ausgegangene Plattenepithelkarzinom hat dort noch den Charakter des Kankroids, eines Krebses also, der noch gewisse Reifungstendenz mit Hornbildung aufwies. Aber schon das Rezidiv läßt diese Reifungstendenz zum Teil vermissen. Die Krebszellen bleiben teilweise sehr unreif, klein, unregelmäßig und auch das mitwuchernde binde-

gewebige Stroma kommt in manchen Bezirken nicht über die embryonale Differenzierung hinaus. Die fortschreitende Entartung wird noch deutlicher in der großen Metastase, die sich offenbar in den Axillarlymphknoten entwickelte und dort den riesigen Hauptknoten entstehen ließ, ferner in den Leber- und Milzmetastasen.

Dieser Fall ist also nicht nur für den Kliniker interessant. Er ist zugleich ein ganz typisches Beispiel eines sehr bösartigen Blastoms, mit schwerer Destruktionstendenz. Besonders ausgeprägt zeigt das Blastom die klassische fortschreitende Entdifferenzierung von Rezidiv und Metastasen und schließlich ist noch das relativ seltene Auftreten einer Milzmetastase bemerkenswert.

Zusammenfassung.

Es wurde ein Fall von Karzinom an der Bodenfläche des Hufes beim Pferd beschrieben, der zeitweise ähnlich aussah wie Pododermatitis purulenta oder wie Pododermatitis verrucosa chronica. Die Wucherung war von geringer Dicke, ohne fadenförmige Fortsätze, teilweise mit Höhlen durchsetzt, die eine eiterartige Flüssigkeit enthielten, teilweise hämorrhagisch. Wenn die Wucherung jeweilen einen gewissen Grad erreicht hatte, war sie stets mit Entzündung und Lahmheit verbunden. Nach sechsmaliger Exzision der veränderten Gewebe trat stets scheinbare Heilung ein, dann aber fünfmal eine Rezidive. Ferner entstanden Metastasen in inneren Organen und besonders in den Axillarlymphdrüsen, die ca. 2½ Jahre nach Beginn der Krankheit zu venöser Stauung, Abmagerung und Notschlachtung führten.

Resumé.

Description d'un cas de carcinome de la face plantaire du sabot d'un cheval qui présenta tantôt l'aspect d'une pododermatitis purulenta, tantôt celui d'une pododermatitis verrucosa chronica. Les végétations, peu proéminentes, sans traînées néoplasiques, étaient en partie parsemées de cavités pleines d'un liquide purulent, en partie hémorragiques. Parvenues à un certain développement, ces végétations étaient accompagnées d'inflamation et de boîterie. A six reprises, on excisa les végétations et constata une guérison apparente, mais il y eut cinq récidives, puis production de métastases dans les organes internes, particulièrement dans les ganglions axillaires. Environs 2½ ans après le début de la maladie, stase veineuse, amaigrissement et abatage.