**Zeitschrift:** Schweizer Archiv für Tierheilkunde SAT : die Fachzeitschrift für Tierärztinnen und Tierärzte = Archives Suisses de Médecine Vétérinaire ASMV : la revue professionnelle des vétérinaires

**Herausgeber:** Gesellschaft Schweizer Tierärztinnen und Tierärzte

**Band:** 85 (1943)

**Heft:** 3

**Artikel:** Anatomie für die Praxis : 4. Die Rückenmarkspunktionsstellen beim Schwein

**Autor:** Weber, Walter

**DOI:** https://doi.org/10.5169/seals-590106

**Nutzungsbedingungen**

Die ETH-Bibliothek ist die Anbieterin der digitalisierten Zeitschriften auf E-Periodica. Sie besitzt keine Urheberrechte an den Zeitschriften und ist nicht verantwortlich für deren Inhalte. Die Rechte liegen in der Regel bei den Herausgebern beziehungsweise den externen Rechteinhabern. Das Veröffentlichen von Bildern in Print- und Online-Publikationen sowie auf Social Media-Kanälen oder Webseiten ist nur mit vorheriger Genehmigung der Rechteinhaber erlaubt. Mehr erfahren

**Conditions d'utilisation**

L'ETH Library est le fournisseur des revues numérisées. Elle ne détient aucun droit d'auteur sur les revues et n'est pas responsable de leur contenu. En règle générale, les droits sont détenus par les éditeurs ou les détenteurs de droits externes. La reproduction d'images dans des publications imprimées ou en ligne ainsi que sur des canaux de médias sociaux ou des sites web n'est autorisée qu'avec l'accord préalable des détenteurs des droits. En savoir plus

**Terms of use**

The ETH Library is the provider of the digitised journals. It does not own any copyrights to the journals and is not responsible for their content. The rights usually lie with the publishers or the external rights holders. Publishing images in print and online publications, as well as on social media channels or websites, is only permitted with the prior consent of the rights holders. Find out more

**Download PDF:** 10.07.2025

**ETH-Bibliothek Zürich, E-Periodica, https://www.e-periodica.ch**

# SCHWEIZER ARCHIV
## FÜR TIERHEILKUNDE

Herausgegeben von der Gesellschaft Schweizerischer Tierärzte

LXXXV. Bd. März 1943 3. Heft

Aus dem vet.-anatomischen Institut der Universität Bern.

# Anatomie für die Praxis.

## 4. Die Rückenmarkspunktionsstellen beim Schwein*).

Von Dr. Walter Weber, Prosektor.

### a) Die Lumbalpunktion (Abb. 1 bis 3).

Die Technik der Präparation war die gleiche wie beim Rind (s. dieses Archiv, Heft 5, 1942) und wurde von Herrn cand. med. vet. et stud. med. W. Brönnimann durchgeführt. Da auch die Topographie der Muskeln und Fascien ungefähr dieselbe ist, erübrigt es sich, diese nochmals zu beschreiben.

Bei jungen und auch bei magern Schweinen ist das Foramen lumbo-sacrale verhältnismäßig leicht zu treffen (Abb. 1). Die beiden obern Darmbeinkämme (Spina iliaca superior anterior) sind palpierbar (2). Ihre Verbindungslinie geht über den letzten Lendenwirbeldornfortsatz. Noch besser ist der untere Darmbeinkamm, das eigentliche Tuber coxae in der oberen Flankengegend abtastbar (1). Die Verbindungslinie dieser beiden Tubera coxae trifft das hintere Ende des zweitletzten Lendenwirbeldornfortsatzes. Eine dritte Möglichkeit zur richtigen Feststellung der Einstichstelle bietet die 1,8 bis 2,2 cm große Höhendifferenz zwischen dem ersten Wirbelbogen des Kreuzbeines und dem oberen Ende des letzten Lendenwirbeldornfortsatzes. Diese Feststellungsmethode beruht somit auf der Unterschiedlichkeit des Palpationswiderstandes. Eine vierte Art beruht schließlich auf der Messung der Körperlänge, woraus sich die Lage des Foramen lumbo-sacrale errechnen läßt. (Siehe Dissertation Lichtsteiner: „Die Lumbalanästhesie beim Schwein", 1941).

*) Auf ausdrücklichen Wunsch der Praktiker, insbesondere von Herrn Prof. W. Hofmann, lassen wir hier auch unsere neuesten Untersuchungen über die Rückenmarkspunktionen beim Schwein folgen.

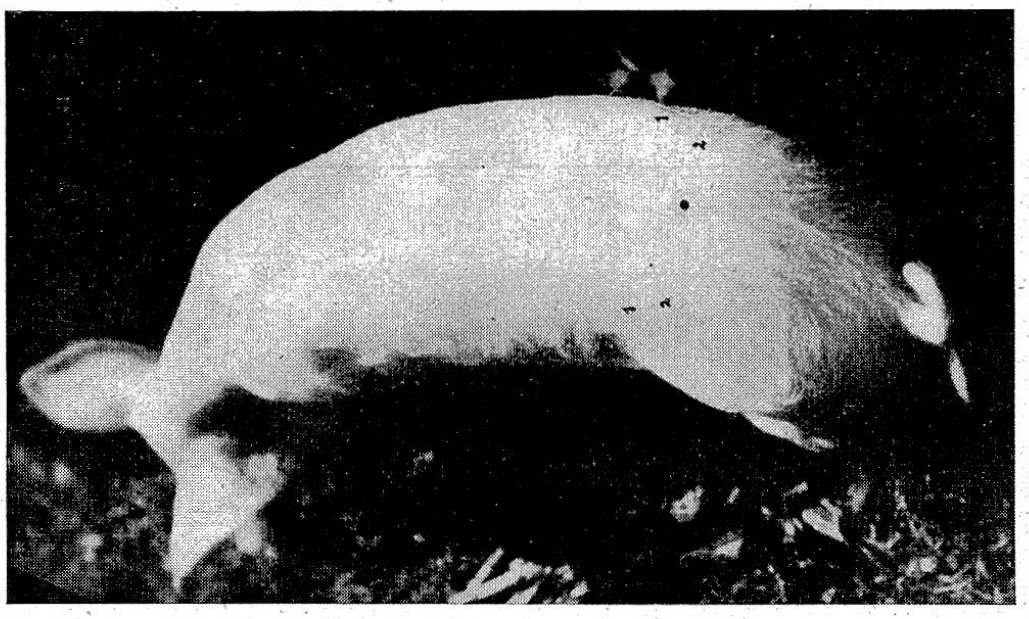

Abb. 1. Lumbalpunktionsstelle beim Schwein:
Darstellung am lebenden, 5 Monate alten Tier.
Auffindung des Foramen lumbo-sacrale mit Hilfe der palpierbaren Knochenvorsprünge.
1 = Tuber coxae (Hüfthöcker).
2 = Spina iliaca sup. ant. (oberer, vorderer Darmbeinkamm).
Der schwarze Punkt = Punktionsstelle.

Die Entfernung von der Oberfläche der Haut bis auf das Rückenmark mißt bei dem untersuchten, rund 5 Monate alten Schwein[1]) ungefähr 2½ cm. Das Foramen lumbo-sacrale (Abb. 2) ist ein enger, quer zur Längsachse verlaufender Spalt. Der Querdurchmesser kann mit 2 cm, der Längsdurchmesser mit 5 mm angegeben werden. Die Zwischenbogenlöcher der Lendenwirbel sind in ihrem Längsdurchmesser alle doppelt so groß. Andere Verhältnisse liegen bei allen unseren Skeletten vor. Das Foramen lumbo-sacrale ist durchwegs größer. Es kommt an Größe den Interarcuallöchern der Lendenwirbel fast gleich. An einem schätzungsweise 10 Monate alten Skelett beträgt der Längsdurchmesser 1 cm, bei 2 ausgewachsenen Tieren (Körperlänge 125 cm) 1,2 cm.

Das Treffen dieser Öffnung wird erleichtert durch schräges Einstechen von hinten her. Der Grund liegt darin, daß der Wirbelbogen des letzten Lendenwirbels mehr nach oben gewölbt ist, als dies beim ersten Kreuzwirbel der Fall ist. Der Dornfortsatz des letzten Kreuzwirbels steht in bezug zur Körperachse senkrecht.

Die Wirbelbogen des Kreuzbeines (Abb. 2) bilden, da bekanntlich die Dornfortsätze des 1. und 2. fehlen,

[1]) Das Tierchen wurde uns durch die Vermittlung des Leiters der ambulatorischen Klinik, Herrn Prof. Hofmann, gütigst zur Verfügung gestellt.

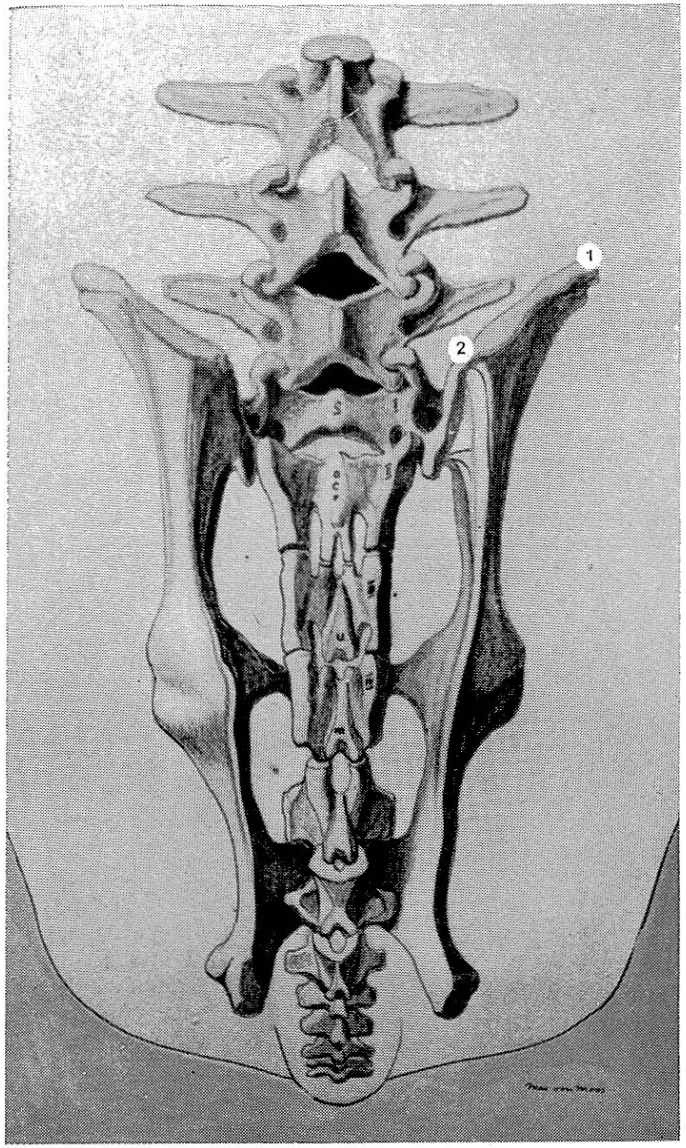


Abb. 2. Lumbalpunktionsstelle beim Schwein: Darstellung der Skelettverhältnisse eines gleichaltrigen Tieres (Abb. 1).

Lage der letzten Lendenwirbel, des Kreuzbeines, der ersten Schwanzwirbel und des Beckens. Das kleinere, hintere, schwarze Loch zwischen den Wirbeln ist das Foramen lumbo-sacrale. Das größere, vordere, stellt das Foramen interarcuale zwischen dem letzten (6) und dem zweitletzten (5) Lendenwirbel dar, wo bei großen Tieren punktiert werden kann. Die Verbindungslinie der beiden Tubera coxae (1) trifft die vordere Begrenzung dieses Zwischenbogenloches.

Abb. 3. Lumbalpunktionsstelle beim Schwein: Darstellung der topographisch-anatomischen Verhältnisse in Rückenansicht von einem Tier desselben Alters wie in Abb. 1. (Photo W. Weber)

1 = Tuber coxae (Hüfthöcker). 2 = Spina iliaca sup. ant. (oberer, vorderer Darmbeinkamm). Der schwarze Punkt am Rückenmarksende gibt die Lage des Foramen lumbo-sacrale an.

Auf dem Bilde ist das Ende des Lendenmarkes festgehalten. Anschließend folgt das Sacralmark mit der angedeuteten Punktionsstelle, welche im Bereiche des sich stark verjüngenden Rückenmarkendes (Conus terminalis) liegt. Der Übergang vom Rückenmark ins Filum terminale internum befindet sich in der Mitte des Kreuzbeinkanales

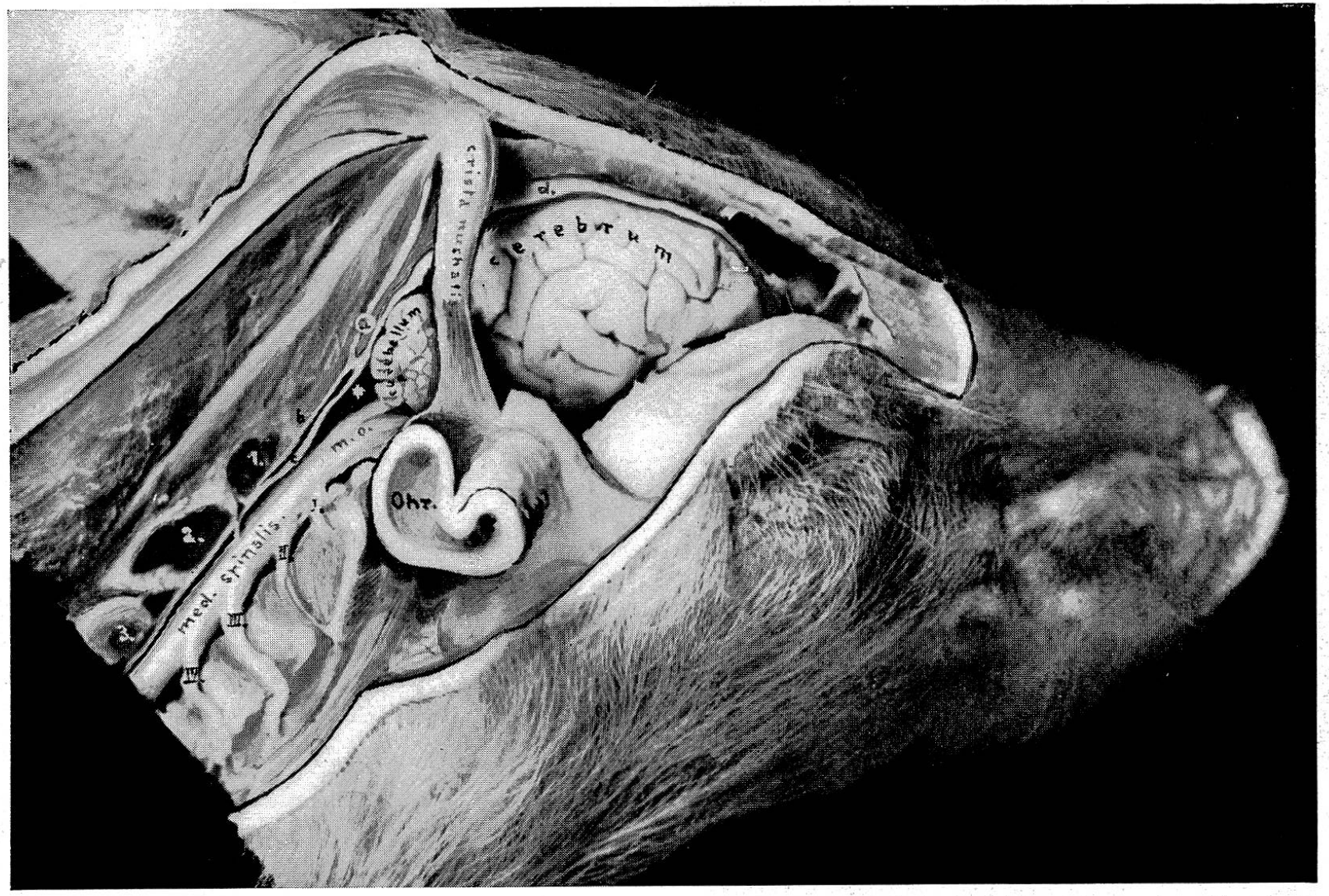


Abb. 4. Occipitalpunktionsstelle beim Schwein: Darstellung der topographisch-anatomischen Verhältnisse der rechten Seite (in cranio-ventraler Blickrichtung aufgenommen). (Photo-Gemälde von H. Ziegler)

Der Genickkamm (crista nuchalis) wurde zur besseren Orientierung stehen gelassen. Das Kleinhirn (cerebellum) überragt nach hinten das Ende der Occipitalplatte (planum nuchale, a), so daß hier der Subarachnoidealraum vom Kleinhirn, der Medulla oblongata und der Dura mater spinalis (c), wie beim Menschen, begrenzt wird und deshalb auch als cysterna cerebello-medullaris bezeichnet werden kann (*).

b = membrana atlanto-occipitalis. d = dura mater encephali.

schwach dorsal gekrümmte Platten. Die Platte am ersten Kreuzwirbel besitzt eine Breite von 12 mm. Die zweite Platte ist von der ersten durch einen 5 mm großen Zwischenraum getrennt. Es ist nun leicht möglich, daß diese flachen Wirbelbogen bei der Durchführung der Punktion fälschlicherweise als knöcherner Grund des Wirbelkanales betrachtet werden. Der Boden des Wirbelkanales im Kreuzbein ist nämlich horizontal. Der Wirbelkanal selber ist stark oval, d. h. Bogen und Boden des Wirbels sind im Querschnitt betrachtet zueinander fast parallel und zudem beträgt die Distanz vom flachen Wirbelbogen auf den Wirbelboden bloß 5 bis 8 mm.

Unter dem Foramen lumbo-sacrale findet sich der Conus terminalis des Rückenmarkes vor (Abb. 3), umgeben von der Dura mater. Die harte Rückenmarkshaut bildet hier einen ovalen Schlauch von rund 8 mm Breite und 4 mm Höhe. Auf der Höhe der Einstichstelle entspringt aus dem Rückenmark der vierte Sakralnerv, anschließend der erste Schwanznerv usw. Das Rückenmark besitzt noch einen Durchmesser von 5 mm, verjüngt sich dann rasch und gibt auf der Höhe des zweiten Sakralwirbels die letzte Nervenwurzel ab (3 cm hinter der Punktionsstelle).

Aus den numerischen Angaben geht hervor, daß zwischen Dura und Rückenmark ein relativ weiter Zwischenraum besteht, aus welchem Liquor gewonnen werden kann. Da bei Versuchen, Liquor zu entnehmen, häufig ein Mißerfolg resultiert, so liegt es nahe daran anzunehmen, daß der Subrachnoidealraum nicht immer so geräumig ist, oder daß ein Aszensus stattgefunden hat. Die Untersuchung an einem rund 100 kg schweren, 8 Monate alten Schwein, beweist die zweite Annahme.

Die Präparation ergab folgendes: Die Distanz von der Hautoberfläche bis in die Mitte des Duralrohres beträgt 5 cm. Das Foramen lumbo-sacrale hat eine Längsöffnung von ½ cm. Auf der Höhe der Punktionsstelle beträgt der Durchmesser der Dura bloß noch ½ cm, der des Rückenmarkes noch 2 mm. Der letzte Schwanznerv, somit der Beginn des Filum terminale internum, findet sich unter der Wirbelplatte des ersten Kreuzwirbels, 1 cm hinter der Punktionsstelle. Der vierte Sakralnerv, der beim 5 Monate alten Schwein unter dem Foramen lumbo-sacrale entspringt, geht zwischen dem zweitletzten und letzten Lendenwirbel ab. Die Dura- und Rückenmarksverhältnisse sind hier dieselben wie beim jüngeren Schwein, mit dem Unterschied jedoch, daß das Foramen interarcuale weiter ist als das Foramen lumbo-sacrale, was somit für eine Punktion an dieser Stelle geeignet ist. Der

Ascensus medullae, verglichen mit dem 5 Monate alten Tier, beträgt ziemlich genau 2 cm. Ob ein so stark ausgeprägter Aszensus bei allen Tieren stattfindet, sei noch in Frage gestellt.

Und nun wieder zur Beschreibung des jüngeren Tieres: Die konische Verjüngung der Dura mater geht parallel mit der des Rückenmarkes. Nach dem Übergang des Rückenmarks ins Filum terminale internum, läßt sich die Dura noch als deutlich ablösbare Hülle bis zum ersten Schwanzwirbel verfolgen, dann schließt sich das Filum terminale externum an.

### b) **Die Okzipitalpunktion** (Abb. 4).

Die senkrechte Distanz von der Hautoberfläche bis in den Subduralraum der Okzipitalgegend beträgt 5 cm. Die Membrana atlanto-occipitalis (Abb. 4b) ist relativ kräftig. Bei normaler Kopfhaltung beträgt der mediane Längsdurchmesser des Foramen atlanto-occipitale 1,5 cm. Anschließend auf die Membran folgt die Dura mater, die beim Rind mit Fett reichlich umgeben ist. Diese ist direkt am untern, d. h. caudalen Ende der Okzipitalplatte fixiert, bildet also keinen Fornix. Der Subarachnoidealraum ist geräumig. Er wird gebildet durch die Medulla oblongata und den Anfangsteil des Halsmarkes, durch das Kleinhirn und die Dura mater spinalis (*).

Die größte Entfernung von der Dura bis auf das Rückenmark mißt 1 cm.

Die Wurzeln des ersten abgehenden Halsnerven verlassen das Rückenmark ungefähr unter der Mitte des Foramen atlanto-occipitale. Die nach vorne anschließende Medulla oblongata biegt am Ursprung des ersten Halsnerven stark nach ventral um, entfernt sich somit rasch von der Dura, wodurch, wie schon erwähnt wurde, eine geräumige Zysterne (*) entsteht (Cysterna cerebello-medullaris). Ungünstig für eine Punktion aber ist die Lage des Kleinhirnes, da dieses die Okzipitalplatte um 1 bis 2 mm nach hinten überragt und bei senkrechtem Einstich getroffen werden kann. Wenn man mit der Nadel etwas schräg von vorne nach hinten vorgeht, dann kann eine Verletzung des Kleinhirnes ausgeschaltet werden. In diesem Falle jedoch gelangt man nicht mehr in die tiefste Stelle der Zysterne, sondern in einen weiter kaudal gelegenen Raum, der nur noch einen Höhendurchmesser von rund 6 bis 7 mm aufweist, ein Umstand, der die Gefahr der Verletzung des Rückenmarkes erhöht.

Zusammenfassend stellen wir also beim Schwein fest, daß die Okzipitalpunktion aus technischen wie aus anatomischen Gründen schwierig auszuführen ist.

Die Lumbalpunktion kann durch das Foramen lumbosacrale, bei älteren Tieren auch zwischen 5. und 6. (zweitletztem und letztem) Lendenwirbel vorgenommen werden. Wenn auch die Dura an der Punktionsstelle keine Erweiterung erfährt, wie das oft beim Rind der Fall ist, so bietet doch der Raum zwischen Dura mater und Rückenmark für eine Liquorgewinnung Raum genug.

---

Aus der veterinär-ambulatorischen Klinik der Universität Zürich.
Direktor: Prof. Dr. J. Andres.

# Der sog. Schreckabortus.

## Zugleich eine Studie über die Ursachen der Trächtigkeitsstörungen bei den Haustieren, besonders beim Rinde.

Von Prof. Dr. J. Andres, Zürich.

(Fortsetzung.)

## II. Einflüsse von Witterung, Fütterung, Haltung und Gebrauch.

In der älteren Literatur, zu der Zeit, als der Nachweis einer infektiösen Noxe noch nicht möglich war und eine solche höchstens vermutet wurde, hat man in vielen Fällen starke und anhaltende Kälte als Abortusursache angesprochen. Es wurde auch versucht eine Erklärung für die Wirkungsweise der Kälte auf den trächtigen Uterus zu geben. Erstmals deuten Saint-Cyr et Violet, 1888, den von verschiedenen Beobachtern beschuldigten schädigenden Einfluß kalter Nahrung auf die Trächtigkeit. Entweder könne die Kältewirkung durch die Magenwand den Uterus direkt zu Kontraktionen veranlassen, oder es könne durch eine sekundäre Blutfülle nach anfänglicher Abkühlung eine Auslösung der Wehen eintreten; Franck, 1893, sagt: „. . . erhebliche und plötzliche Änderung der Blutverteilung mit rascher und großer Änderung des Blutdruckes, Kontraktionen der kleinen Darm- und Uterusarterien". Stoss, 1928, erklärt den Wirkungsmechanismus bei Kälte als Zirkulationsstörungen mit arterieller Anämie des Uterus, worauf energische Bewegungen des sauerstoffhungrigen Föten erfolgen, wodurch abortierende Wehen ausgelöst werden können.