Zeitschrift: Schweizer Archiv für Tierheilkunde SAT : die Fachzeitschrift für Tierärztinnen und Tierärzte = Archives Suisses de Médecine Vétérinaire ASMV : la revue professionnelle des vétérinaires

Herausgeber: Gesellschaft Schweizer Tierärztinnen und Tierärzte

Band: 76 (1934)

Heft: 3

Artikel: Über den Dummkoller des Pferdes [Schluss]

Autor: Frauchiger, Ernst

DOI: https://doi.org/10.5169/seals-589054

Nutzungsbedingungen

Die ETH-Bibliothek ist die Anbieterin der digitalisierten Zeitschriften auf E-Periodica. Sie besitzt keine Urheberrechte an den Zeitschriften und ist nicht verantwortlich für deren Inhalte. Die Rechte liegen in der Regel bei den Herausgebern beziehungsweise den externen Rechteinhabern. Das Veröffentlichen von Bildern in Print- und Online-Publikationen sowie auf Social Media-Kanälen oder Webseiten ist nur mit vorheriger Genehmigung der Rechteinhaber erlaubt. Mehr erfahren

Conditions d'utilisation

L'ETH Library est le fournisseur des revues numérisées. Elle ne détient aucun droit d'auteur sur les revues et n'est pas responsable de leur contenu. En règle générale, les droits sont détenus par les éditeurs ou les détenteurs de droits externes. La reproduction d'images dans des publications imprimées ou en ligne ainsi que sur des canaux de médias sociaux ou des sites web n'est autorisée qu'avec l'accord préalable des détenteurs des droits. En savoir plus

Terms of use

The ETH Library is the provider of the digitised journals. It does not own any copyrights to the journals and is not responsible for their content. The rights usually lie with the publishers or the external rights holders. Publishing images in print and online publications, as well as on social media channels or websites, is only permitted with the prior consent of the rights holders. Find out more

Download PDF: 10.07.2025

ETH-Bibliothek Zürich, E-Periodica, https://www.e-periodica.ch

(Aus dem veterinär-anatomischen Institute der Universität Zürich.
Professor Dr. Eberh. Ackerknecht.)

Über den Dummkoller des Pferdes.

Von Dr. med. Ernst Frauchiger, Zürich.

(Schluss)

Fall VIII: Wallach, Rapp, 11jährig, 164 cm. Das Pferd erkrankte anfangs Mai 1932 unter den Zeichen der Anämia perniciosa. Nach anscheinender Heilung traten später Dummkollersymptome auf. Das Tier wurde während längerer Zeit (ohne Gebrauch) unter Milch- und Grasfütterung gehalten. Im Juli zeigte es starke Abmagerung und Störungen der Empfindung. Beim Gehen wurden die Vorderbeine abnorm hoch gehoben. Zeitweise war es weder vorwärts noch rückwärts zu bringen. Der Kopf wurde meist gesenkt gehalten. Das Pferd war schläferig und zeigte keine Lust zum Fressen. Der einzelne Bissen wurde abnorm lange im Maul gehalten. Auf Rat von Herrn Prof. Bürgi erfolgte die Abschlachtung durch Genickstich am 2. August. Das Gehirn wurde in Formol eingelegt.

Die Untersuchung des fixierten Gehirnes ergibt: Das Gehirn ist sehr gross und wiegt 800 g ohne Dura. Im übrigen sind die Hemisphären symmetrisch. An der Konvexität scheinen die Gyri etwas abgeflacht. Die Pia ist nicht verdickt. An mehreren Stellen der Basis und der Konvexität ist sie gräulich, trübe. Die Blutfülle ist unverändert. Auf eine Stelle des linken Frontalpoles, wo die Pia auffallend verändert ist, kommen wir später besonders zu sprechen. Die Vena magna Galeni ist mittelweit und nicht verstopft. An beiden Occipitalpolen findet sich ein mittelgrosser Druckwulst. Er misst beidseits im Durchschnitt 3,5 zu 2,0 : 0,9 cm. Die Seitenventrikel sind weit und symmetrisch. Sie messen auf dem gewöhnlich gelegten Querschnitt 20 : 9 mm. Dabei ist nicht zu vergessen, dass das ganze Gehirn sehr gross ist. Die Plexus liegen, ohne eine Abnormität zu zeigen, an der normalen Stelle. Keine Cholesteatome. Das Ependym der Ventrikel ist glatt und glänzend. An einigen Stellen über den Nuclei caudati ist es körnig, sulzig. Beide Foramina Monroi sind offen. Der Aquaeductus ist von normalem Verlauf. Im vorderen Abschnitt ist er vielleicht etwas enger, ein Lumen ist aber gut zu erkennen und das Ependym ist intakt. Die Vierhügel sind an der Kuppe flach. Sie hinterlassen an der Unterseite des Druckwulstes eine Delle. Die Hirnschenkel sind gefurcht. Die Brücke springt in der gewohnten Weise vor. Sie zeigt keine scharfe vordere Kante. Das verlängerte Mark ist nicht abgeplattet. Das Kleinhirn schliesst sich in rundlicher Form an. Ein besonderer Vorsprung gegen das Hinterhauptsloch ist nicht da. Der vordere untere Abschnitt des Wurmes stösst etwas weit gegen das vordere Marksegel und gegen die Vierhügel vor. Das Parenchym lässt keine Blutpunkte erkennen.

Zwei Stellen des Grosshirnes seien besonders beschrieben: Erstens findet sich an der Unterseite des linken Frontalpoles eine längsovale Stelle, wo die glatte Pia fehlt. In einer Ausdehnung von ca. 2,5 : 1,0 cm. ist an ihrer Stelle ein bröckeliges, weiches Gewebe. Auf einem Einschnitt sieht man, dass dieses morsche Gewebe keilförmig etwa einen Zentimeter tief bis in die weisse Substanz eindringt. Die Abgrenzung vom normalen Gewebe ist ziemlich scharf. Zweitens sieht man am linken Occipitalpol, direkt in der Verlängerung der Umbiegungsstelle des Ventrikels ins Unterhorn, ein ebenfalls verändertes Gewebe. Dieses ist wiederum keilförmig, mit der Basis an der Oberfläche des Gehirns und zwar im Druckwulst. Die darüber hinziehende Pia ist nicht lädiert, nur vielleicht etwas getrübt. Die Basis jenes Keiles misst 1,5 : 1,5 cm und die Höhe 2,5 cm. Die Abgrenzung vom normalen Gewebe ist scharf. Die Schnittfläche ist braunrot oder gräulich gesprenkelt. — Aus diesen veränderten Stellen und dort, wo die Pia trübe schien, sind Stücke zur histologischen Verarbeitung genommen worden.

Vergleichsmasse: 1. Fronto-occipital 13,2 cm, 2. Breite des Grosshirns 12,0 cm, 3. Breite des Kleinhirns 7,8 cm, 4. Balkenlänge 5,9 cm, 5. Fronto-Vermis 17,3 cm, 6. Chiasma-Pons 6,4 cm, 7. Breite der Hirnschenkel 3,8 cm, 8. Commissura post.-Clava 7,2 cm.

Histologisch weist das Stück aus dem Frontalpol folgende Veränderungen auf: Die Pia ist verdickt. Ihre Gefässe sind mit Blut gefüllt. Sie ist mit Lymphozyten und in geringerer Zahl auch mit polynukleären Zellen infiltriert. Im darunterliegenden Hirngewebe finden sich viele kleinere und grössere Blutungsherde. Um diese Hämorrhagien herum gibt es weder Infiltration noch Gliawucherung. — Der Schnitt aus dem Occipitalpol zeigt ähnliche Veränderungen. Die Pia ist hauptsächlich dort, wo sie in die Tiefe der Furchen eindringt, verdickt und reichlich mit Zellen infiltriert. Es handelt sich grösstenteils um Lymphozyten. Die Hirnsubstanz ist auch mit grösseren und kleineren Blutungsherden durchsetzt. Es finden sich solche, in denen die roten Blutkörperchen noch gut erhalten sind; an anderen Orten aber ist ein alter Herd schon fast ganz organisiert. Ein Schnitt aus dem sonst makroskopisch unveränderten rechten Grosshirnmantel, aber von einer Stelle mit getrübter Pia, ergibt folgendes: Die Pia ist ebenfalls verdickt, aber weniger als an den früher beschriebenen Stellen. Die Infiltration geschieht auch durch Lymphozyten. Das van Gieson-Präparat zeigt eine Bindegewebsvermehrung. In der übrigen Hirnsubstanz finden sich keine Hämorrhagien. — Die histologische Untersuchung erlaubt die Diagnose: Frische und ältere hämorrhagische Herde in der Hirnsubstanz (Hirnmantel); Meningitis fibrosa chronica, besonders über den Blutungsherden.

Fall IX: Stute, Fuchs, 5jährig, 163 cm. Aus einem Bericht von Herrn Prof. Bürgi entnehmen wir, dass am 10. September 1932 das Pferd wegen Widerristschürfung rechts mit Phlegmone ein-

geliefert wurde. Guter Verlauf bis am 9. Oktober, wo Zeichen einer Gehirnstörung auftraten. Das Tier bewegte sich wenig, war apathisch und unempfindlich. Man fand an der linken Stirne eine Wunde, die als Infektionspforte für eine Gehirnentzündung in Betracht kam. Die Schlachtung durch Schuss erfolgte am 11. Oktober. Die Sektion ergab einen gut genährten Kadaver mit normalen Organen in den

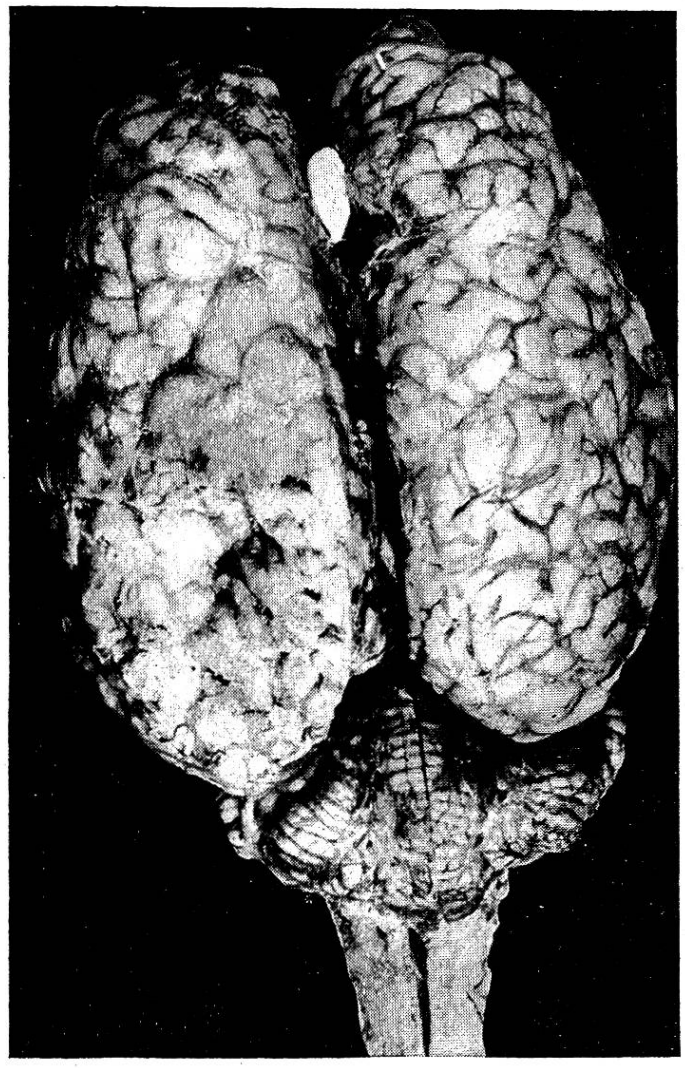

Abb. 11. Ansicht des Gehirnes von Fall IX von oben. Am linken Parietallappen sieht man den Abszess. In der Tiefe der Mantelspalte liegt links der Druckwulst. Am Kleinhirn erkennt man den zapfenförmigen hinteren Vorsprung, der ins Hinterhauptsloch passt. Die linke Hemisphäre ist grösser als die rechte.

grossen Körperhöhlen. Am linken Musculus temporalis sah man eine strohhalmstarke Stichwunde, mit entzündlicher Umgebung. Das Scheitelbein war bis auf die Tabula interna ebenfalls perforiert. Die regionären Lymphdrüsen waren nicht verändert. Im Eiter wurden Staphylokokken gefunden.

Schädel- und Gehirnsektion: An der Aussenseite des linken

Scheitelbeines findet sich ein fast runder Defekt (Stichkanal) von ca. 3 mm im Durchmesser. Nach Abheben der Dura erkennt man, dass auch die Tabula interna lädiert ist und innen einen bräunlichen Hof von etwa 2 cm Durchmesser hat. Die Dura ist in einer Ausdehnung von Kleinhandtellergrösse verdickt, brüchig, schmierig und gelbgrün. Diese schmieriggelbe Masse (Eiter) reicht bis an den Sinus sagittalis heran. Dieser ist aber innen noch nicht ergriffen. An dieser Stelle ragen zwei unveränderte Pacchionische Granulationen in ihn vor. Das Tentorium osseum hat einen ca. 0,5 auf 0,5 cm messenden Schlitz. Das Gehirn ist nicht symmetrisch. Die linke Hemisphäre ist voller und grösser. Sie wiegt 385 g und die rechte 355 g. Das Hirngewicht ohne Dura beträgt im ganzen 740 g. An der linken Hemisphäre erkennt man einen Defekt des Occipitallappens von 4 : 6 cm. Darüber fehlt die Pia. Die Oberfläche ist hier von einer schmierigen gelbgrünen Masse (Eiter) bedeckt. Diese bleibt an der Konvexität und reicht nicht an die Median- oder Unterseite des Gehirns. Auf einem Einschnitt sieht man, dass der Defekt bis 1 cm und mehr in die Tiefe reicht. Da das Pferd durch Schuss getötet wurde, kann man den Schusskanal erkennen und ihn vom Chiasma aufwärts bis an die Mantelkante verfolgen. Sonst ist die Pia glatt und glänzend. Die Medianseite der rechten Hemisphäre ist eingebuchtet (konkav) durch die Vorwölbung der linken Grosshirnhälfte. Am rechten Occipitallappen findet sich nur die Andeutung eines Druckwulsts. Auf der linken Seite dagegen ist ein solcher in sehr ausgeprägtem Masse vorhanden: Er misst 4,0 : 2,2 : 0,6 cm. Beide Seitenkammern sind symmetrisch und nicht vergrössert. Auf dem (in allen Fällen gleichen) Querschnitt messen die Ventrikel in der Breite 15 mm und in der Höhe 9 mm. Das Septum pellucidum ist ausser an der Stelle des Schusskanales erhalten. Die Plexus laterales liegen normal und sind nicht vergrössert. Das Ependym ist überall glatt. Die Sylvi'sche Wasserleitung ist weit. Auf der rechten Seite ist der vordere Vierhügel nicht verändert, links dagegen ist seine Kuppe abgeplattet. Hier findet sich eine entsprechende Delle im Druckwulst. Die Hirnschenkel sind normal. Die Brücke springt in gewohnter Weise vor. Das verlängerte Mark ist abgeplattet und an der Basalfläche ohne Furchung. Der Wurm des Kleinhirnes hat an der Vorderseite eine Delle. Auf einem Sagittalschnitt ist die Basis des Wurmes gerade gestreckt und weist einen vorderen und hinteren zapfenförmigen Vorsprung auf.

Vergleichsmasse: 1. Fronto-occipital 13,4 cm, 2. Breite des Grosshirns 11,8 cm, 3. Breite des Kleinhirns 7,5 cm, 4. Balkenlänge 5,9 cm, 5. Fronto-Vermis 16,2 cm, 6. Chiasma-Pons 6,2 cm, 7. Breite der Hirnschenkel 3,2 cm, 8. Commissura post.-Clava 7,2 cm.

Mikroskopische Untersuchung: In Schnitten aus dem Defekt des linken Parietallappens ist die Pia dort, wo sie überhaupt noch vorhanden ist, stark verdickt und zellig infiltriert. Zur Hauptsache besteht das Infiltrat aus Leukozyten und weniger Lympho-

zyten. Die Zellen sind stellenweise ins Hirngewebe eingedrungen. Die pialen Gefässe sind mit Blut gefüllt. Bis weit in die Hirnsubstanz hinein finden sich die gleichen Infiltrate in den perivaskulären Räumen (kleine Abszesse). In Schnitten aus einem Stück, das um ein paar Zentimeter vom eigentlichen Defekt entfernt entnommen wurde, ist die Pia noch immer verdickt und infiltriert. In die Hirnsubstanz aber sind die Zellen nicht eingedrungen. Die makroskopisch gestellte Diagnose eines Hirnabszesses (Meningo-Encephalitis purulenta) wird somit histologisch bestätigt.

3. Besprechung und Bewertung unserer Befunde.

Zuerst sei die wichtige Frage der **Ventrikelgrössen** erörtert. Mit ihr fällt oder bleibt ja die Berechtigung, den Dummkoller im Kapitel Hydrocephalus internus abzuhandeln. Es wurde bereits dargetan, dass sich ein Hydrocephalus in subjektiver Beurteilung mit dem Augenmass sofort erkennen lässt oder objektiv durch Masse bestimmt werden kann. In keinem der neun untersuchten Fälle war prima vista der Ventrikelraum als abnorm gross zu bezeichnen. Nur einmal (Fall II) zögerten wir nicht, die Seitenventrikel als hoch anzuerkennen. Als Normalmasse der Ventrikel auf einem Querschnitt am Vorderrande des Corpus mamillare fanden wir eine Breite von 17 mm und eine Höhe von 9 mm. Als entsprechende Durchschnittswerte bei unseren Dummkollerfällen wurden für die Breite 18 mm und für die Höhe 9 mm gefunden. Daraus ersehen wir, dass von einer durchschnittlichen Vergrösserung der Seitenventrikel bei Dummkoller nicht die Rede sein kann, da wir für die Höhe exakt gleichviel Millimeter und für die Breite nur einen Millimeter mehr als normal gefunden haben. Im Falle II war der Ventrikel 17 mm breit und 15 mm hoch. Die Breite entsprach also dem normalen Durchschnitt und die Höhe ist um 6 mm grösser. Daraus ergibt sich lediglich die Berechtigung, auf eine Erweiterung der Seitenventrikel im vertikalen Durchmesser zu schliessen. Ein Hydrocephalus internus ist es aber noch nicht, wenn die Breite normal und die Höhe nur um ein paar Millimeter vermehrt ist und wenn man bedenkt, welchen Fehlerquellen solche Messungen ausgesetzt sind: Lagerung des Gehirns vor seiner vollständigen Fixierung und Querschnitt nicht in ganz gleicher Ebene. — Der erstere Fehler könnte zwar wohl vermieden werden, wenn man die Gehirne im Kopf gefrieren liesse; eine so komplizierte Technik kann man im allgemeinen aber kaum verlangen. Es ist ausserdem interessant, dass die Durchschnittshöhe der Seitenventrikel bei Dummkoller gleich ist wie bei Normalgehirnen, obschon im Falle II die Höhe

um 6 mm grösser ist und die übrigen 8 Dummkollerfälle daher dieses „Mehr" durch ein „Weniger" als normal kompensieren müssen. Von Herrn Prof. Ackerknecht ist im fernern zwar ausdrücklich betont worden, dass beim Anschneiden der Riechkolben dieses Falles II, der Liquor im Strahl abgeflossen sei. Dieser Fall zeigt aber eben aufs neue, was auch Dexler schon erwähnt hat, dass ein Abfliessen des Liquors unter Druck am exenterierten Gehirn nicht als Zeichen eines Hydrocephalus internus zu werten ist. — Wir können also sagen, dass bei keinem unserer neun Dummkollerfälle ein ausgesprochener Hydrocephalus internus gefunden worden ist. Es ist uns allerdings klar, dass die Zahl der untersuchten Fälle zu klein ist, um daraus zu schliessen, dass beim Dummkoller nie oder nur ganz selten eine Ventrikel-Wassersucht gefunden wird. Umgekehrt schliessen wir aber, dass, wenn wir in unserem Material keinen sicheren Hydrocephalus internus gefunden haben, die pathologisch-anatomische Definition des Dummkollers als Hydrocephalus internus fallen gelassen werden muss.

Wir haben ferner schon darauf hingewiesen, dass bei Erklärung der Entstehung einer Gehirnwassersucht immer wieder auf die **Verlegung des Aquaeductus Sylvii** hingewiesen wurde. Insbesondere hat ja auch Dexler in seiner Haupttheorie den Aquäduktverschluss angenommen. Dieser Punkt verliert jedoch für uns an Bedeutung, da es sich in keinem unserer Fälle um einen Hydrocephalus internus handelte. Immerhin ist interessant, dass gerade im Falle II, wo die Seitenkammern noch am weitesten waren, die Wasserleitung absolut nicht abgeplattet noch sonstwie verlegt war. Überhaupt fand sich in keinem Falle eine vollständige Verlegung des Aquaeductus. In vier Fällen (I, III, V und VIII) war zwar der Aquaeductus im vorderen Abschnitt von oben nach unten abgeplattet. Ein Lumen war aber immer nachzuweisen und das Ependym unverletzt. Sollte immerhin intra vitam ein teilweises Abflusshindernis bestanden haben, so hat es sicherlich nicht genügt, um einen Hydrocephalus zu bewirken. Es gilt dies besonders für Fall I, wo der Aquaeductus am meisten verengt war, die Ventrikel aber sicher nicht vergrössert waren.

In einem Punkte können wir jedoch Dexler vollauf bestätigen, nämlich im Vorhandensein einer **occipitalen Protrusion,** des von ihm benannten **„Druckwulstes"**, von welchem Dexler ausserdem angegeben hatte, dass er aus normaler Rinde und Mark bestehe: Auch darin decken sich unsere Befunde mit den

seinigen. Alle untersuchten Dummkollergehirne (ausgenommen Fall VII, dessen Occipitalpol ja gar nicht mehr zur Verfügung stand) zeigten dieses charakteristische Merkmal in mehr oder weniger starker Weise. In fünf Fällen war der Druckwulst so gross, dass seine Ausdehnung in Zentimetern angegeben werden konnte. Bei der Literaturbesprechung haben wir uns gefragt, ob sich dieser Druckwulst nur beim Hydrocephalus internus finden werde: Darauf können wir nun mit Nein antworten, denn acht von unseren Fällen, von denen keiner einen sicheren Hydrocephalus aufwies, zeigten einen ausgesprochenen Druckwulst. Dazu bietet noch der Fall IX (Abszessfall) ein schönes Beispiel, indem er nur an der linken, abszesshaltigen Hemisphäre den Druckwulst zeigte. Dieser Befund wird später bei der Frage der Hirnschwellung weiter diskutiert werden. — Findet sich also bei einer Gehirnsektion ein Druckwulst, so darf daraus nicht ohne weiteres auf eine Ventrikelwassersucht geschlossen werden.

In einem früheren Abschnitt haben wir kurz die Frage der **Cholesteatome** gestreift; wir wollen nun unsere Befunde mit denen der Literatur vergleichen. Die Plexus-Cholesteatome werden bei Pferdegehirn-Sektionen häufig gefunden: Dexler will sie in 22,5% und Schmey sogar in 50% aller untersuchten Pferdegehirne gefunden haben. Unter unseren neun Fällen fanden sich bei dreien Cholesteatome, also in 33%. Bei allen drei handelt es sich um massive Cholesteatome, die histologisch das bekannte Bild zeigen, d. h. Zellschläuche, die fächerartige Räume umschliessen, in denen Cholesterinkristalle waren und in denen die Gefässe vermehrt und ihre Wände verdickt sind und in denen stellenweise Pigment verstreut liegt. Wenn Plexustumoren gefunden werden, so dürfen sie aber, auch wenn sie gross sind, erst auf Grund histologischer Untersuchung als Cholesteatome angesprochen werden; denn Joest weist in seinem Lehrbuch daraufhin, dass Ödeme der Adergeflechte bis Hühnereigrösse erreichen können. — Da nun aber im weiteren Plexus-Cholesteatome bei Pferden gefunden werden, die im Leben nie Zeichen irgendeiner Gehirnstörung gezeigt haben, muss man sich doch fragen: Wann darf bei einer klinischen Gehirnkrankheit ein bei der Sektion gefundenes Cholesteatom als Krankheitsursache anerkannt werden? Diese Frage ist schon oft diskutiert worden. Dexler äusserte sich dahin, dass ein Cholesteatom erst dann als pathologisches Moment in Frage komme, wenn es Nussgrösse erreicht habe. Joest ist der Meinung, dass ein Cholesteatom an und für sich kausal nichts beweise. Erst wenn dadurch Atro-

phien benachbarter Teile bewirkt würden, käme ein Cholesteatom als Ursache der Gehirnstörung in Betracht. Wie verhalten sich dazu unsere drei Fälle? — Im Falle II hatte das im linken Ventrikel sitzende bewegliche Cholesteatom ungefähr Nussgrösse. Dieser Ventrikel war gleich weit wie der rechte, dabei das Ependym unverändert und die Kammerwände nicht abgeplattet. Dieses Cholesteatom halten wir für einen Zufallsbefund. Wir glauben nicht, dass es an den Gehirnstörungen schuld war. In den beiden anderen Fällen (VI und VII) handelt es sich um kleinapfelgrosse Cholesteatome, die durch Kompression die Konfiguration des Gehirnes stark veränderten: Besonders die Gegend der Schwanzkerne war tief eingedellt. In diesen beiden Fällen sehen wir die Cholesteatome als Ursache der Hirnstörung an, da weder makroskopisch noch mikroskopisch eine andere Veränderung zu finden war, und da die benachbarten Hirnteile durch den Tumor stark in Mitleidenschaft gezogen wurden. Unsere Ansicht über die Cholesteatome als Krankheitsursache würden wir somit (ähnlich derjenigen von Joest) folgendermassen zusammenfassen: Ein Cholesteatom ist dann kausal an den Gehirnstörungen schuld, wenn es eine solche Grösse erlangt hat, dass der Ventrikel oder die ihn begrenzenden Wände dadurch deutliche Veränderungen zeigen, und wenn am Gehirn selbst keine anderen, die Störung erklärenden Abnormitäten gefunden werden. Dabei ist es möglich, dass die gleiche Ursache, die zur Bildung von Cholesteatomen führte, die Hirnsubstanz an sich schädigte, z. B. durch kolloide oder Zellmembran-Verändrungen. — Auf ein klinisches Symptom müssen wir bei den Cholesteatomfällen noch hinweisen: Im Falle VI zeigte sich beim Berühren des Kopfes ein starkes Scheuen. Im Falle VII bestand eine abnorme Aufgeregtheit und Neigung zu Tobsuchtsanfällen und vor allem ein auffallendes Kitzligsein. Schlegel (1924) hat zwei Fälle mit Cholesteatom beschrieben, bei denen auch dieses abnorme Kitzligsein aufgefallen war. Sollte in Zukunft diese besondere Form der Hyperästhesie, dieses Kitzligsein, den Gedanken an ein Cholesteatom in den Seitenkammern nahelegen? — Wyssmann (1925) hatte Cholesteatome bei Zugpferden häufiger gefunden. Bei unseren drei Fällen handelte es sich zweimal um Zugpferde und einmal um ein Kavalleriepferd, mithin eine gewisse Bestätigung der Befunde von Wyssmann.

Bei der Auswertung der Zahlen der **Ventrikelmessungen** sahen wir, dass sich eine Vergrösserung der Höhlen zahlenmässig nicht nachweisen liess. Da man aber bei der Betrachtung von Dumm-

kollergehirnen mit der Vergrösserung am Occipitalpol immer wieder den Eindruck bekommt, dass es sich um eine Hirnumfangsvermehrung handeln müsse, haben wir die bei den einzelnen Fällen jeweils angegebenen Vergleichsmessungen vorgenommen. Auch bei anderen Autoren (Dexler) kommt der Begriff der Umfangsvergrösserung vor. Wir sind uns bewusst, dass infolge der individuellen Grössenunterschiede und der allgemeinen körperlichen Verschiedenheit durch Messungen am Einzelfall eine Umfangsvermehrung sich nicht beweisen lässt. Dagegen erhofften wir durch Durchschnittszahlen einige Aufschlüsse zu erhalten. Es scheint uns fast überflüssig, nochmals zu sagen, dass wir wegen der kleinen Zahl von untersuchten Fällen diesen Messungen keinen übergrossen Wert beilegen: Wenn aber alle Befunde für eine Umfangsvermehrung sprechen, so dürfte ihnen doch einige Beweiskraft zukommen. — Als erstes Mass nahmen wir immer die Länge der Grosshirnhemisphären d. h. vom Frontal- zum Occipitalpol: Als Durchschnitt bei den Dummkollerfällen fanden wir 13,1 cm, bei Normalgehirnen 12,6 cm: Die Durchschnittshemisphärenlänge ist also bei Dummkollergehirnen grösser. — Das zweite Mass betraf die Breiten des Gross- und Kleinhirnes: Bei den Dummkollergehirnen war die Breite des Grosshirns 11,3, die des Kleinhirns 6,9 cm, die entsprechenden Normalmasse betragen 11,1 zu 6,5 cm: Das Grosshirn und besonders das Kleinhirn fanden wir somit beim Dummkoller breiter als bei Normalgehirnen. — Die Balkenlänge, gemessen an der Medianseite, ergab das dritte Mass: Beim Dummkoller fanden wir 6,3 cm, bei Normalgehirnen 5,4 cm: Es ergab sich somit ein auffallender Grössenunterschied der Balkenlänge zugunsten des Dummkollers. — Die Distanz vom Hinterrand des Chiasma zum Hinterrand des Pons war beim Dummkoller 6 cm, bei Normalgehirnen 5,4 cm: Diese Zahl sagt uns, dass die angegebene Distanz beim Dummkollergehirn sicher nicht kleiner ist, was zu erwarten wäre, wenn das Mittelhirn wirklich zum Teil unter das Grosshirn geschoben würde, wie Dexler meinte. — Die grösste Länge, nämlich vom Frontalpol zum Hinterrand des Kleinhirnwurmes, beträgt beim Dummkoller 16,8 cm, normalerweise 15,8 cm: Es ist somit die Gesamtlänge des Gross- und Kleinhirnes beim Dummkoller grösser. — Dexler hatte weiterhin gesagt, dass die Hirnschenkel abgeplattet würden. Wir können diese Ansicht bestätigen, indem wir bei unseren Fällen im Durchschnitt als Breite derselben kurz vor dem Pons gemessen 3,4 cm und normal 2,9 cm fanden: Die

Hirnschenkel sind also beim Dummkoller verbreitert. — Alle angeführten Massangaben lassen sich kurz folgendermassen zusammenfassen: Bei dem Dummkollergehirn fanden wir im Durchschnitt die Länge und die Breite der Grosshirnhemisphären um paar Millimeter grösser, als beim normalen Pferdegehirn. Ebenso war das Kleinhirn breiter. Die auffallendste Vergrösserung betraf die Balkenlänge, die um 9 mm im Durchschnitt grösser war. Dieses durchschnittliche Grössersein des

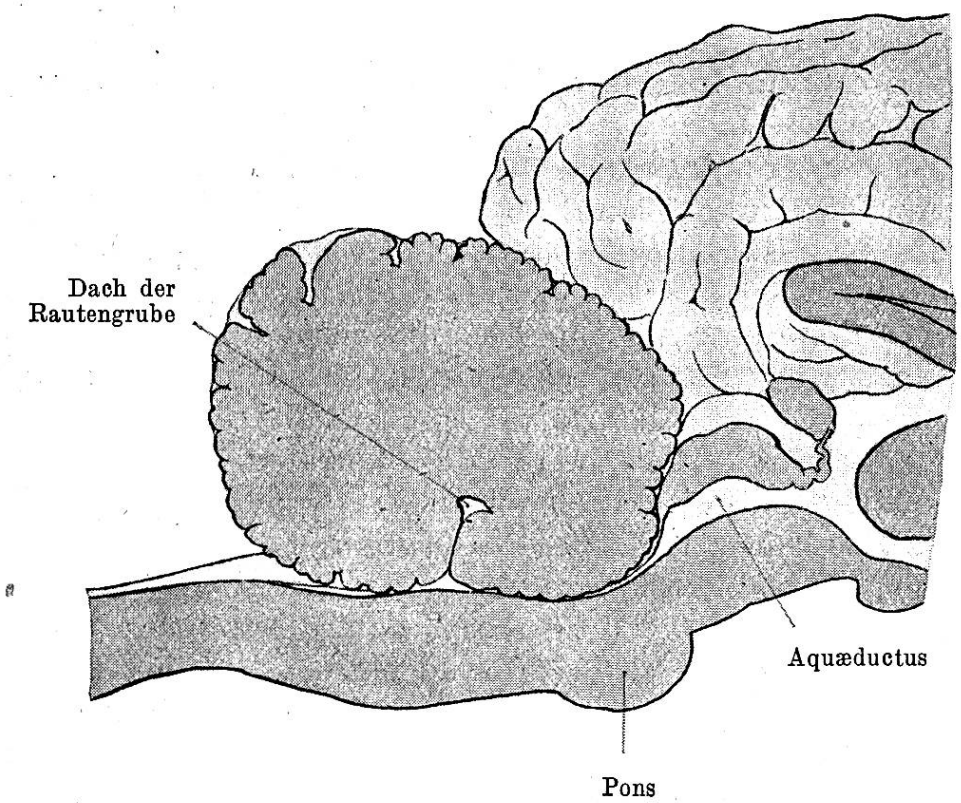

Abb. 12. Sagittalschnitt durch ein normales Pferdegehirn, zur Illustration der Lage und der Konturen des Kleinhirnes.

Dummkollergehirnes betrifft natürlich auch die Ventrikel. Oben haben wir gesehen, dass die mittlere Breite der Ventrikel beim Dummkoller um 1 mm grösser ist als beim normalen Pferdegehirn, was durch das eben geschilderte, allgemeine Grössersein erklärt wird.

Das Durchschnittsgewicht unserer formolfixierten Dummkollergehirne beträgt 700 g, bei ebenso fixierten normalen Vergleichsgehirnen 664 g. Früher haben wir erwähnt, dass Dexler 638 bis 687 g als Normalzahlen angibt. Leider kennen wir das Frischgewicht nicht, nur dieses würde genau vergleichbare Zahlen ergeben. Aus unseren Gewichtszahlen lesen wir aber, dass das Durchschnittsgewicht der in Formol fixierten Dummkoller-

gehirne grösser ist als dasjenige ebenso fixierter Nichtdummkollergehirne. In einem anderen Abschnitt haben wir angegeben, dass übrigens auch Dexler dieses Verhältnis gefunden hat.

Die makroskopischen Veränderungen am Dummkollergehirn sind von Dexler eingehend beschrieben worden: Auf den Druckwulst, den Aquaeductus und die Vierhügelgegend sind wir schon näher eingegangen. Im weiteren sind die **Abplattung** der Hirn-

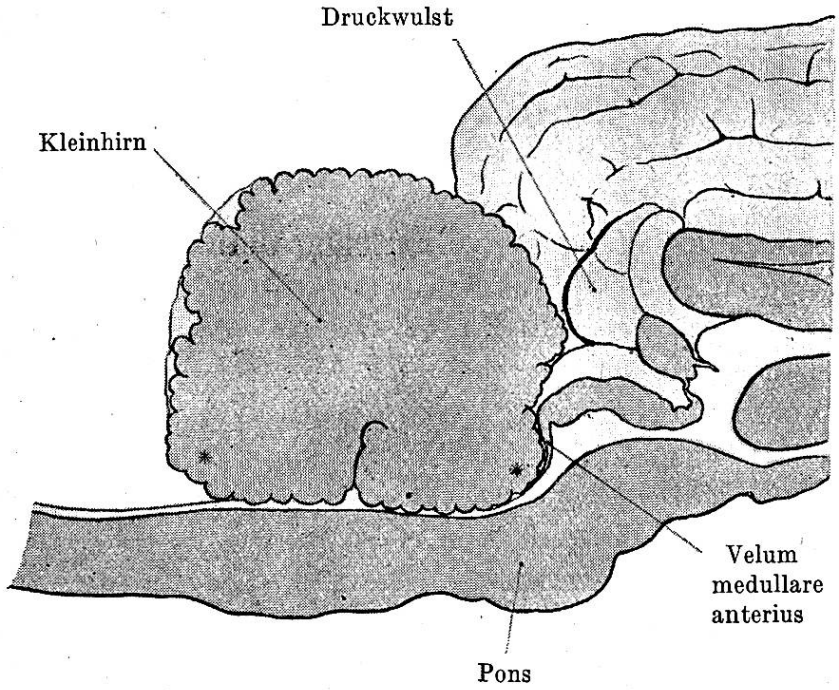

Abb. 13. Sagittalschnitt durch das Gehirn von Fall III, zur Illustration der Veränderungen am Kleinhirn (zapfenförmige Vorsprünge **, horizontal verlaufende Basis. Ausserdem Druckwulst und Abplattung der Brücke).

schenkel, **des Pons** und der Medulla oblongata zu erwähnen. Wenn der Pons abgeplattet wird, so springt sein Vorderrand scharfkantig vor, ein Verhalten, das die Fälle I, IV und VI deutlich zeigen. Wir möchten aber besonders hervorheben, dass nicht nur am Grosshirn, sondern auch **am Kleinhirn** makroskopisch sichtbare Veränderungen (vgl. Abb. 12 und 13) gefunden werden, und zwar am Wurm. In charakteristischen Fällen verläuft dann die **Unterfläche des Wurmes horizontal** und ist gegen die verbreiterte und seichte Rautengrube gepresst, worauf schon Dexler (1927) hingewiesen hat. Der vordere und hintere Pol des Wurmes zeigen nach meinen Beobachtungen **zapfenförmige Vorsprünge.** Der vordere ist gegen das Marksegel

und die Basis der Vierhügel getrieben, der hintere gegen das Hinterhauptsloch.

Für den Fall II ist das Verhalten des Wurmes von besonderem Interesse. Der vordere untere Pol war hier wohl am stärksten gegen die Vierhügel getrieben und dadurch zusammengedrückt. Es könnte sich somit um eine Schädigung des **Vorderwurmes** handeln. Nach Ferrier (1876) soll eine Läsion des Vorderwurmes die Neigung bedingen, nach vorn zu fallen: Jenes Pferd zeigte tatsächlich eine stark ausgeprägte Propulsion; beim Fressen an der Krippe oder beim Saufen am Brunnen zeigte es immer wieder die Tendenz, nach vorne zu fallen. Oft stiess es mit der Stirne an der gegenüberliegenden Wand an. Diese Symptome dürften also auf den zusammengepressten Vorderwurm zurückgeführt werden.

Bei Besprechung der **mikroskopischen Befunde** wollen wir uns zunächst fragen, was wir an Hand der Literatur und nach dem makroskopischen Studium unserer Fälle zu finden erwartet haben: Dort, wo Cholesteatome, Abszesse oder Blutungen makroskopisch vorhanden waren, wollten wir die Diagnose histologisch überprüfen. In allen Fällen suchten wir nach den von Dexler beschriebenen, subpialen und subependymären Blutungen oder nach atrophischen Vorgängen, da Dobberstein (briefliche Mitteilung) an solche denkt. Da uns ferner durch die Ausmessung der Gehirne der Gedanke an eine Hirnschwellung nahegelegt worden war, richteten wir unser Augenmerk auf Veränderungen, die in dieser Richtung zu deuten wären, zum Beispiel auf Ödeme, Erweiterung der perivaskulären Räume oder amöboide Glia nach Alzheimer. Dabei wissen wir freilich, dass gerade diese letztgenannten Gliaveränderungen nur in speziellen Färbungen sicher zu erkennen sind. — Entzündliche Reaktionen an Pia oder an den Gefässen haben wir ausser bei den noch besonders zu erwähnenden Fällen VIII und IX nirgends gefunden. Soweit das Ependym untersucht wurde, zeigte es keine Veränderungen. An den Plexus der Fälle II, VI und VII wurden Cholesteatome nachgewiesen, im übrigen waren die Plexus unverändert. Die Anordnung der Ganglien- und Gliazellen, ihre Grösse und Färbbarkeit erschienen nicht irgendwie pathologisch. Im Falle I halten wir die perivaskulären Räume für erweitert und im Falle IV sind die kleinen Gefässe abnorm mit Blut gefüllt (Stase). Aber in beiden Fällen würden wir uns nicht erlauben, eine sichere Diagnose zu stellen, z. B. Hirnödem oder Hyperämie. Subpiale Blutungen oder atrophische Vorgänge konnten wir nicht finden.

— Anders verhalten sich die Fälle VIII und IX, die histologisch eine Diagnose erlauben: Beim Falle VIII wurde am Anfang der Erkrankung die Diagnose Anaemia perniciosa gestellt. Als dann Dummkollersymptome auftraten, wurde das Pferd unter dieser Diagnose geschlachtet. Die histologische Untersuchung ergibt zwei Blutungsherde teils älteren, teils jüngeren Datums. Da bei der Anaemia infectiosa equorum in anderen Organen häufig Blutungen beobachtet werden, lässt sich der Fall VIII retrospektiv mit grosser Sicherheit als solche erkennen. Unsere Untersuchung bringt mithin einen Beitrag zu den möglichen Hirnveränderungen bei Anaemia infectiosa. Dabei ist auf die diffuse Meningitis chronica hinzuweisen, und bei weiterem Material von dieser Erkrankung sollte besonders darauf geachtet werden. — Im Falle IX ist die makroskopische Diagnose einer Meningoencephalitis purulenta durch die histologische Untersuchung bestätigt worden. Wegen des ca. 1 cm tiefgreifenden Substanzdefektes und den multiplen, kleinen Eiterherden in der Tiefe der Hirnsubstanz sprechen wir von Hirnabszess. Dieser Abszess ist traumatischer Genese und als Erreger wurden Staphylokokken gefunden. Am zweiten Tage nach Auftreten der ersten Hirnsymptome ist das Pferd getötet worden. Während dieser Zeit sind die Meningen auf Handtellergrösse vom Eiterprozess ergriffen worden. Im Randgebiet des Defektes fanden sich in der Hirnsubstanz noch keine perivaskulären Zellinfiltrate. Die Entzündung hatte an diesen Stellen noch nicht auf das Parenchym übergegriffen. Der Fall IX liefert einen Beitrag zu dem Kapitel der Meningoencephalitis purulenta traumatica.

In der Literatur wird endlich darauf hingewiesen, dass Wallachen häufiger als Stuten an Dummkoller erkranken: Bei unseren Fällen fanden sich 5 Wallachen und 4 Stuten.

4. Erklärungsversuch: Hirnschwellung.

Fragen wir nun, unter welcher anatomo-pathologischen Einheit sich unsere Befunde zusammenfassen lassen, da doch eine Erklärung auf Grund eines „Hydrocephalus internus acquisitus" nicht haltbar ist, so möchten wir die Diagnose „Hirnschwellung" an seine Stelle setzen. Schon bei Dexler und anderen Autoren (Hutyra und Marek) findet sich ja die Vorstellung von einer Umfangsvermehrung des Gehirns. Unsere Vergleichsmasse drängen ebenfalls zu einer solchen Annahme. Zunächst aber wollen wir prüfen, wie der Begriff der Hirnschwellung in der allgemeinen Humanneurologie gebraucht und definiert wird. Von

Reichardt (1927) werden als Hirnschwellungen bezeichnet: Vergrösserungen des Gehirnes, welche nicht Folge sind von Hyperämie oder von Anwesenheit von vermehrter freier Flüssigkeit (Hirnödem, Hydrops Meningeus, Hydrocephalus) und auch nicht Folge von histologischen Veränderungen im Sinne einer Geschwulst oder geschwulstähnlicher Bildung oder von sogenannten Entzündungen (Eiterung, Abszesse usw.), wodurch die Volumsvergrösserung des Gehirns an und für sich restlos und unmittelbar erklärt werden kann. — Es gibt also Hirnschwellungen mit gleichzeitiger Vermehrung oder wenigstens ohne Verminderung des freien Liquors, und es gibt Hirnschwellungen mit Liquorarmut. Eine bei der Sektion gefundene, nicht allzugrosse Erweiterung der Seitenkammern spricht also nicht gegen die Annahme einer Hirnschwellung. Das Wesen der Hirnschwellung ist aber im übrigen noch dunkel. Wahrscheinlich handelt es sich um eine abnorme Flüssigkeitsaufnahme der Gehirnsubstanz und ihrer einzelnen Zellen, um einen physico-chemischen Vorgang. Reichardt ist wenigstens der Ansicht, dass die histologische Untersuchung bei der Hirnschwellung nichts Charakteristisches biete. Die von Alzheimer angegebene amöboide Glia anerkennt er nicht als typisch. — An klinischen Erscheinungen macht die Hirnschwellung Hirndrucksymptome, Bewusstseinsstörungen, epileptiforme Erscheinungen und einen katatonen Zustand, also Apathie und Steifigkeit. Als Ursachen erwähnt Reichardt akute Infektionen, Intoxikationen, Hirngeschwülste, Epilepsie und Katatonie. Er meint, dass vieles von dem, was man früher als Liquorvermehrung irgendwelcher Art, Hirnödem, Meningitis serosa, Encephalitis, reine Vasomotorentätigkeit auffasste, in das Gebiet der Hirnschwellung gehöre. Dabei taucht aber als schwierigster Punkt die Frage des morphologischen Nachweises der Intumescentia cerebri auf: Das Augenmass, die Hirnwägung und -Messung genügen eben nicht, um eine Hirnschwellung zu diagnostizieren; es muss das Verhältnis von Schädelinnenraum zu Hirnvolumen bestimmt werden. Der Schädelinnenraum wird von Reichardt = 100 gesetzt und folgende Proportion aufgestellt:

$$\frac{\text{Schädelinnenraum ohne Dura in cm}^3}{\text{Hirngewicht in g}} = \frac{100}{x}$$

$$x = \frac{\text{Hirngewicht} \,.\, 100}{\text{Schädelinnenraum}}$$

x ist ungefähr = 90 und die Differenz zwischen 100 — x wird

dann allen Hirngewichtsstörungen zugrunde gelegt. Deshalb verlangt auch Reichardt das Messen des Schädelinnenraumes an der Leiche, was zwar mit einigen Schwierigkeiten verbunden und bis jetzt beim Pferde meines Wissens überhaupt noch nicht gemacht wurde, auch in unseren Fällen nicht. Deshalb kann die Beweisführung, dass es sich beim Dummkoller um eine Hirnschwellung handle, von uns noch nicht mit absoluter Sicherheit geführt werden. Trotzdem glauben wir aus folgenden Gründen, dass es sich bei der Auffassung des Dummkollers als Hirnschwellung um mehr als eine blosse Hypothese handelt:

1. Der in allen Fällen mehr oder weniger vorhandene Druckwulst spricht für eine Umfangsvermehrung des Grosshirnes. Auch Dexler war dieser Ansicht, nur sah er die Ursache für diese Umfangszunahme in den erweiterten Ventrikeln. Wenn das Grosshirn aus irgendeinem Grunde sich auszudehnen anfängt und den Liquor aus den Subarachnoidalräumen verdrängt, so stülpt es sich gegen die einzig mögliche Öffnung, nämlich gegen den Tentorialschlitz, vor. Die dem Pferde eigentümliche Beschaffenheit des Tentoriums (bis weit zum freien Rand knöchern, dann straff membranös) begünstigt eine Einklemmung eines Teiles des Occipitalpoles. Für diesen Mechanismus ist besonders instruktiv der Fall IX mit dem Abszess auf der linken Seite: Denn nur auf dieser linken Seite, wo die Umfangsvermehrung der Hemisphäre mit dem Augenmass, mit dem Messband und der Wagschale bewiesen ist, findet sich ein mächtiger Druckwulst. Als durch die eingedrungenen Staphylokokken die Pia und die angrenzende Hirnsubstanz sich entzündlich vergrösserten, da buchtete sich die betroffene Hemisphäre gegen die rechte Seite und gegen den Tentorialschlitz vor.

2. Der zapfenförmige Vorsprung am hinteren Abschnitt des Wurmes zeigt, dass auch das Kleinhirn neuen Platz benötigte und denselben gegen das Hinterhauptsloch zu suchte. Dem gleichen Mechanismus folgend, wurde auch der Vorderwurm gegen das vordere Marksegel und unter die Vierhügelplatte gedrängt. Die Ausdehnung der Veränderungen am Kleinhirn geht ziemlich parallel der Grössenzunahme am Grosshirn, also dem Druckwulst; jedoch nicht so, dass je grösser der Druckwulst, desto tiefer die entsprechende Delle im Kleinhirn (vgl. Abb.2 und 13) wäre. Die Veränderungen am Kleinhirn scheinen also nicht direkte Folgen des Druckwulstes zu sein, sondern auf eigener Grössenzunahme zu beruhen.

3. Die bei jedem Falle angegebenen Vergleichszahlen be-

weisen die objektiv feststellbare, durchschnittliche Vergrösserung des Dummkollergehirnes und zwar des Gross- und des Kleinhirnes.

4. Die Abplattung und die Verbreiterung der Hirnschenkel, der Brücke und des verlängerten Markes an der Basis zeigen, dass die Hirnmasse sich dort „breit" machte unter Wegdrängen des Liquors, wo sonst die basilaren Zysternen sind.

5. Die abgeflachte und seichte Rautengrube kann wohl nur dadurch erklärt werden, dass das Kleinhirn gegen dieselbe gepresst wurde, dieses also vermehrten Platz beanspruchte.

6. Unsere histologischen Befunde, die ausser in den Fällen mit Blutungen, Abszess und Cholesteatomen nichts Charakteristisches ergaben, decken sich mit den Angaben von Reichardt. Die Erweiterung der perivaskulären Räume im Fall II und die Blutstase im Fall IV lassen sich ebenfalls im Sinne einer Umfangsvermehrung deuten.

7. Wenn es auch nicht angängig ist, psychische Reaktionsformen des Menschen ohne weiteres auf das Tier zu übertragen und zu vergleichen, so lassen sich doch zwischen dem klinischen Bild der Hirnschwellung beim Menschen und zwischen dem Symptomenbild des Dummkollers Vergleiche ziehen: Als charakteristische Zeichen sind von Reichardt für die Hirnschwellung Hirndruck, Bewusstseinsstörungen und katatone Zustände angegeben worden. Bei allen Dummkollerfällen standen Bewusstseinsstörungen im Vordergrund. Bei dem klinisch wohl ausgeprägtesten Fall II, habe ich schon erwähnt, wie sehr er mich an katatone Bilder erinnerte.

Aus den angeführten Gründen glauben wir, dass es sich beim **Dummkoller** um eine **Hirnschwellung** handelt, sofern nicht andere Ursachen, wie Tumoren, Blutungen, Entzündungen oder Cholesteatome, gefunden werden.

In Zukunft sollten aber Schädelinnenraummessungen nach Reichardt auch beim Pferde gemacht werden zur weiteren Stütze und Sicherung unserer Auffassung. Da Nonne (1914) endlich bei fast allen Fällen von Pseudotumor cerebri, einem Begriff, der sich ungefähr mit dem der Hirnschwellung deckt, eine Stauungspapille gefunden hat, sollte bei Dummkoller in vermehrten Masse als dies bisher geschehen ist, auch nach dieser gesucht werden.

C. Zusammenfassende Schlussbetrachtung.

Die Durchsicht der Literatur hat uns gezeigt, dass die bisher eingehendsten Untersuchungen über den Dummkoller von

H. Dexler stammen. Seine pathogenetische Auffassung des Dummkollers als Hydrocephalus internus acquisitus, die seither fast allgemein anerkannt worden ist, können wir nicht bestätigen. An ihre Stelle setzen wir den Begriff der Hirnschwellung, der uns ätiologisch an zwei verschiedene, ineinandergreifende Momente denken lässt und zwar an ein endogenes und an ein exogenes. Es kann sich ursprünglich um ein kongenitales Missverhältnis zwischen Hirnvolumen und Schädelinnenraum handeln, das vorerst keine klinischen Erscheinungen zu zeitigen braucht. Dieses labile Gleichgewicht kann dann durch äussere Anlässe (Intoxikationen, Anstrengungen, psychische Aufregungen usw.) gestört werden, worauf die klinischen Erscheinungen des Dummkollers sich einstellen. Eine solche Auffassung gibt für die Therapie folgende Richtlinien: Bei jedem Fall muss an die eben genannten äusseren Schädlichkeiten gedacht und diese womöglich beseitigt werden. Daneben kommen ausgiebige Aderlässe in Betracht, um eine Entschwellung des Gehirnes zu bewirken. Diese Dehydratation des Gehirnes kann noch durch nachfolgende intravenöse Infusionen von hypertonischer Kochsalz- oder Traubenzuckerlösung verstärkt werden. Die Prognose ist in jedem Einzelfall mit Vorsicht zu stellen, da man die zugrunde liegende Gehirnveränderung nicht kennt und da man nie weiss, wann neue Schübe und Verschlimmerungen auftreten. — Wird bei einem Dummkollerfall die Abschlachtung angeordnet, so sollte diese unbedingt durch Genickstich und ähnliches, jedenfalls nicht durch Schuss geschehen, der stets weitgehende Schädigungen des Gehirnes verursacht. Nach sorgfältiger Exenteration muss man das Gehirn sofort in Formol (6—10%) einlegen. Um schon klinisch zur Abgrenzung von genauen Krankheitsbildern zu kommen, soll bei Gehirnstörungen besonders auf Hirnnervensymptome geachtet und immer nach einer Stauungspapille gefahndet werden.

Zusammenfassend sei das Ergebnis meiner Arbeit in folgenden **Schlussätzen** wiedergegeben:

1. Die bisherige Literatur über den Dummkoller, insbesondere die Arbeiten Dexler's werden kritisch durchgangen.

2. Es werden neun Fälle, die wegen Dummkoller geschlachtet worden sind, klinisch beschrieben und die Befunde der makroskopischen und mikroskopischen Gehirnuntersuchung wiedergegeben. In einem Fall handelte es sich um Hirnblutungen und eine Meningitis fibrosa chronica bei einer Anaemia infectiosa equorum. In einem andern Fall bestand ein Hirn-

abszess. In drei Fällen wurden Cholesteatome gefunden und deren Bedeutung diskutiert. Dabei wurde besonders auf das Symptom des Kitzligseins aufmerksam gemacht.

3. Die frühere Auffassung des Dummkollers als Hydrocephalus internus acquisitus wird abgelehnt und an dessen Stelle die Hirnschwellung als das Wesentliche beim Dummkoller bezeichnet, für die Fälle, wo nicht Tumoren, Blutungen oder Entzündungen eine andere Diagnose erlauben.

4. Bei Dummkollergehirnen sollten stets genaue Gewichts- und Grössenmessungen gemacht und histologische Untersuchungen angeschlossen werden.

5. Neben den von Dexler beschriebenen Veränderungen am Mittel- und Endhirn (Druckwulst, Abplattung der Vierhügel und des Pons usw.) wird speziell auf diejenigen am Kleinhirn (zapfenförmige Vorsprünge des Wurmes) hingewiesen.

D. Literaturverzeichnis.

Ackerknecht, Eb.: Das Zentralnervensystem im anatomischen Unterricht der Tierheilkunde. Baum-Festschrift, 1929. — Ackerknecht, Eb.: Zur Pathologie der Dura mater und des Gehirns. Tierärztl. Zentralblatt, 1. Bd. 36, S. 364. 1913. — Agduhr, Er.: Über ein zentrales Sinnesorgan bei den Vertebraten. Ztschr. f. Anatomie und Entwicklungsgeschichte, Bd. 66, H. 3, 6. 1922. — Agduhr, Er.: Chorioid plexus and Ependyma. Upsala 1932. — Ahrens: Zeitschr. f. d. ges. Neurologie und Psychiatrie. Bd. 15, S. 578. 1913. — Askanazy, M.: Zur Physiologie und Pathologie der Plexus chorioidei. Verhandlg. der Deutsch. path. Gesellschaft Jena, 1914. — Babic, J.: Cholesteatomata plexus choroidei equi als Ursache des Dummkollers. Path.-Anatom. Institut vet-.med. Zagreb 1928. — Berger, H.: Über zwei Fälle von massiven Plexuscholesteatomen der Seitenventrikel des Grosshirns beim Pferde. Stuttgarter Tierärztl. M.-Schr. S. 91—93. 1930. — Bing, R.: Nervenkrankheiten. Urban & Schwarzenberg. 1913. — Bleuler, E.: Lehrbuch der Psychiatrie. Berlin 1923. — Bluntschli, H.: Beobachtungen über das Relief der Hirnwindungen und Hirnvenen am Schädel über die Venas cerebri und die Pacchionischen Granulationen bei den Primaten. Morphol. Jahrbuch, S. 110. 1910. — Bonhoeffer, K.: Der erworbene Hydrocephalus. Handbuch der Neurologie III/1912. — Breslauer, Fr.: Die Pathogenese des Hirndruckes. Mitteilungen a. d. Grenzgebieten der inn. Med. und Chir. Bd. 30, S. 623. 1918. — Buchli, Wieland: Zur Wasserkopffrage. Diss. Bern 1928. — Bürgi, O.: Über Gliedmassenlähmungen der Haustiere. Schw. Arch. f. Tierheilkunde Bd. 68, H. 1926. — Bürgi, F.: Mitteilungen aus der Praxis. Meningitis. Schweiz. Arch. f. Tierheilkunde, Bd. 69, Heft 2. 1927. — Cadiot, C.: Sur les affections mentales chez les animaux. Rec. méd.-vét. 1896. — Dandy & Blackfan: Hydrocephalus internus. Brun's Beiträge zur klin. Chirurgie, 43/1914. — Dennstedt, H.: Die Sinus durae matris der Haussäugetiere. Anatom. Heft 1, Heft 75, Bd. 25, 1904. — Dexler, H.: Beiträge zur Kenntnis des feineren Baues des Zentralnervensystems des Pferdes. Arch. f. Wissensch. u. prakt. Tierheilkunde XXIV, S. 375, 1898. — Dexler, H.: Die Nervenkrankheiten

des Pferdes. Deutike, Leipzig 1898. — Dexler, H.: Anatomische Untersuchungen über den Hydrocephalus acquisitus des Pferdes. Zeitschr. f. Tiermedizin Bd. 3, S. 241. 1899. — Dexler, H.: Pathologisch-anatomische Untersuchungen über die Borna'sche Krankheit. Zeitschr. f. Tiermed. Bd. IV, S. 113. 1899. — Dexler, H.: Zur Präparationstechnik der Organe des Zentralnervensystems. Zeitschr. f. Tiermedizin, Bd. 5, S. 361, 1901. — Dexler, H.: Über das Vorkommen von Psychosen bei den Säugetieren. Prager Med.-Wochenschr. 1908. — Dexler, H.: Die Untersuchungen des Nervensystems. Fröhner: Klinische Untersuchungsmethoden, 1912. — Dexler, H.: Die Erkrankungen des Zentralnervensystems der Haustiere. Handbuch der Norm. und Path. Physiologie, Bd. 10. 1927. — Dobberstein, J.: Anatomische Befunde bei einer infektiösen Gehirn-Rückenmarksentzündung des Pferdes. Berliner Tierärztl. Wochenschr. Nr. 12, S. 177. 1925. — Dobberstein, J.: Entzündliche Erkrankungen des Zentralnervensystems und seiner Häute bei Haustieren. Habilitationsschrift. — Dobberstein, J.: Über einen Fall von Leberkoller des Pferdes und die dabei gefundenen Gehirnveränderungen. Deutsche Tierärztl. Wochenschr. S. 501. 1926. — Dobberstein, J.: Briefliche Mitteilungen 1932. — Edinger, L.: Vorlesungen über den Bau der nervösen Zentralorgane des Menschen und der Tiere. Leipzig 1900. — Ellenberger, W.: Handbuch der vergleichenden mikroskop. Anatomie der Haustiere. 1911. — Ellenberger u. Baum: Handbuch der vergleichenden Anatomie der Haustiere. 1932. — Eskuchen, K.: Die Lumbalpunktion. Urban & Schwarzenberg, 1919. — Ferrier, D.: The Function of the Brain. 1876. (zit. bei Dexler). — Fiedeler: Ein Dummkollerfall mit tödlichem Ausgange, verursacht durch Ependymitis sclerosa der Seitenkammern. Berliner Arch. XVII, S. 210. 1891. — Filimonoff, J.N.: Ein Fall von Hydrocephalie beim Hunde. Journ. f. Psychiatrie und Neurologie, 37, 673. 1929. — Flatau u. Jakobsohn: Handbuch der Anatomie und vergleichenden Anatomie des Zentralnervensystems der Säugetiere. Karger, Berlin 1899. — Frese: Erfahrungen aus der Vollblutpraxis. Fröhners Festschrift 1928. — Fröhner, E.: Lehrbuch der gerichtlichen Tierheilkunde. Berlin 1928. — Gleisberg: Lehrbuch der vergleichenden Pathologie. 1865. — Gmelin, W.: Das Äussere des Pferdes. Stuttgart 1925. — Gmelin, W.: Idiotie beim Hunde. Fröhners Festschrift. 1928. — Goldstein, K.: Das Kleinhirn. Handb. der norm. und path. Physiologie, Bd. 10, 1927. — Grommelt, H.: Ausnahmsweise völlige Heilung einer weit über 5 Tage dauernden akuten Gehirnentzündung bei einem Pferde. Deutsche tierärztl. Wschr. Nr. 10, S. 121. 1921. — Guleke: Über die Entstehung des Hydrocephalus internus. 54. Tagung der deutsch. Gesellschaft für Chirurgie. 1930. — Günther, A.: Die Krankheiten des Pferdes. Der homöopath. Tierarzt. Sondershausen 1844. — Habersang: Die Bedeutung der Kopfnervensymptome für die Diagnostik der Gehirnerkrankungen beim Pferde. Berl. tierärztl. Wochenschr. Nr. 32, S. 530. 1927. — Harms, E.: Kriegspsychoneurosen bei Pferden. Dtsch. tierärztl. Wochenschr. Nr. 34, S. 352. 1919. — Hauptmann: Hirnödem. Neue Deutsche Chirurgie 12. 1914. — Hempelmann, F.: Tierpsychologie vom Standpunkt der Biologen. Akadem. Verlagsgesellschaft. Leipzig 1926. — Heidreich, L.: Beitrag zur Entstehung des Hydrocephalus internus und den ventrikulären Resorptionsstellen. Bruns Beiträge zur klinischen Chirurgie, 151, S. 607. 1931. — Hoffmann, L.: Beitrag zur Beurteilung der geistigen Fähigkeiten des Pferdes und einiges über Geisteskrankheiten desselben.

Österr. Mon.-Schrift für Tierheilkunde. Bd. 24. 1888. — Hutyra u. Marek: Spezielle Pathologie und Therapie der Haustiere. Jena 1922. — Joest, E.: Spezielle pathologische Anatomie der Haustiere. 1921. — Johne: Die Resultate einer quantitativen und qualitativen Untersuchung der Cerebrospinalflüssigkeit der Pferde. Ztschr. f. Tiermedizin, Bd. 1, S. 349. 1897. — Kikuchi: Über die Altersveränderungen am Gehirn des Pferdes. Arch. f. wissenschaftl. und prakt. Tierheilkunde. 1928. — Kitt, Th.: Lehrbuch der pathologischen Anatomie der Haustiere. Stuttgart 1910. — Leonhardt, W.: Experimente und Studien zur Hirndruckfrage. Diss. Bern 1903. — Lewandowsky, M.: Handbuch der Neurologie. 1912. — Löffler, W.: Erfahrungen über Encephalographie und Hirnpunktion. Schweiz. Med. Wschr. Nr. 35, S. 816. 1931. — Loibl: Spontanes Kreuzen der Vorderfüsse beim Pferde. Münchener Tierärztl. Wochenschr. Bd. 72, Nr. 23, S. 506. 1921. — Malkmus: Gerichtliche Tierheilkunde. 1921. — Marek, J.: Lehrbuch der klinischen Diagnostik der inneren Krankheiten der Haustiere. Jena 1912. — Martin, P.: Lehrbuch der Anatomie der Haustiere. 1912. — Monakow, C. von: Gehirnpathologie. Wien 1905. — Monakow, C. von: Der Kreislauf des Liquor cerebrospinalis. Schweizer Archiv f. Neurologie u. Psychiatrie, Bd. 8, H. 2. 1921. — Monakow, C. von: Zur Entwicklung und pathologischen Anatomie der Rautenplexus. Schweiz. Archiv f. Neurologie u. Psychiatrie, Bd. 5, H. 2. 1922. — Montgelas, El. Gräfin v.: Vom Umgang mit Tieren. Leipzig 1922. — Montgelas, El. Gräfin v.: Von meiner Löwin und anderen Lieblingen. Leipzig 1918. — Müller, Fr.: Über die Beziehungen des Gehirns zum Windungsrelief an der Aussenseite der Schläfengegend beim menschlichen Schädel. Arch. f. Anatomie u. Physiologie, S. 57. 1908. — Nonne, M.: Pseudotumor cerebri. Neue Deutsche Chirurgie, 12. 1914. — Penfield u. Corie: The acute regressive Changes of Neuroglia (amoeboid glia and acute Swelling of Oligodendroglia). Journ. f. Psycholog. und Neurol. Bd. 34, S. 204 (1927). — Pines, L.: Über ein bisher unbeachtetes Gebilde im Gehirn einiger Säugetiere: das Subfornicale Organ des 3. Ventrikels. Journ. f. Psych. und Neur. Bd. 34, H. 3 u. 4, 1926. — Pines, L. u. Maimann: Weitere Beobachtungen über das subfornicale Organ des 3. Ventrikels der Säugetiere. Anatom. Anzeiger, 64, 424, 1927. — Plaut, F.: Normale und pathologische Physiologie des Liquor cerebrospinalis. Handbuch f. normale und patholog. Physiologie, Bd. 10, 1927. — Preuss, H.: Ein Fall von Hydrocephalus internus acquisitus. Deutsche tierärztl. Wochenschr. Nr. 37, S. 591, 1927. — Rawitz, B.: Zur Kenntnis der Architektonik der Gehirnrinde des Menschen und einiger Säugetiere (Schwein, Schaf, Pferd, Zahnwal, Bartenwal). Zeitschr. f. Anatomie und Entwicklungsgeschichte 82, 1927. — Reichardt, M.: Hirndruck, Hydrocephalus, Hirnschwellung. Handbuch der norm. und pathol. Physiologie, Bd. 10, 1927. — Schellenberg, K.: Untersuchungen über das Grosshirnmark der Ungulaten. Jena 1900. — Schilling, K.: Beiträge zur Kenntnis der Ursachen von Lähmungen infolge von Krankheitszuständen im Gebiete der Wirbelsäule des Pferdes. Diss. Zürich 1925. — Schlegel, M.: Plexuscholesteatome beim Pferd und Plexuskrebs beim Rind. Arch. f. wissenschaftl. Tierheilkunde, Bd. 50, S. 499. 1924. — Schmidt, J.: Bericht über die Med. Klinik für grosse Haustiere, einschliesslich Abteilungen für Geflügelkrankheiten und Bienenkunde. Für die Differentialdiagnose Dummkoller. Bericht tierärztl. Hochschule, Dresden, S. 169, 1913. — Seifried, O.: Pathologie neurotroper Viruskrankheiten der Haustiere

(mit Berücksichtigung der vergleichenden Pathologie). Ergebn. der Allgemeinen Pathologie (Lubarsch-Ostertag-Frei), 1931. — Stern, L.: Le liquide céphalorachidien au point de vue de ses rapports avec la circulation sanguine et avec les éléments nerveux de l'axe cérébrospinal. Schweiz. Arch. f. Neurol. u. Psychiatrie Bd. VIII, H. 2. 1921. — Török: Zur vergleichenden Anatomie der Pacchionischen Granulationen. Diss. Budapest 1930. — Träger: Histologische Untersuchungen über den Plexus chorioideus der Seitenventrikel einiger Haustiere. Diss. Dresden 1921. — Vollert: Über einen durch Schimmelpilzvergiftung hervorgerufenen Fall von Dummkoller. Zeitschr. f. Veterinärkunde. Jahrgang 39, S. 215. 1927. — Weigeldt, W.: Studien zur Physiologie und Pathologie des Liquor cerebrospinalis. Jena 1923. — Wyssmann, E.: Zur klinischen Bedeutung der Cholesteatome der Pferde. Schweiz. Arch. f. Tierheilkunde LVII, S. 371. 1915. — Ziegler, H.: Die Seele des Tieres. Herausgeg. von der Ges. f. Tierpsychologie, Yunk, Berlin 1916. — Zimmerl, U.: Trattato di Anatomia Veterinaria. Vol. III, Sistema nervoso. Milano 1909. — Zwick, W.: Weitere Beiträge zur seuchenhaften Gehirn-Rückenmarksentzündung (Bornasche Krankheit des Pferdes). Fröhners Festschrift 1928.

Aus dem Institut für Ernährungslehre und experimentelle Zootechnik an der tierärztlichen Hochschule in Brünn. Vorstand: Prof. Dr. Cyrill Kučera.

Chloralhydrat-Narkosen bei Haustieren.

(Experimentalstudie über die Beziehungen zwischen Konstitution der Haustiere und Anwendung von Narkotika.)

Von Dr. Cyrill Kučera, Brünn[1]).

Einleitung.

Aus dem Studium der Konstitution unserer Haustiere, mit dem sich die Zootechniker insbesondere dank der Duerst'schen Schule beschäftigen, ergibt sich eine ganze Reihe von Prozessen im Organismus, welche schon vom rein wissenschaftlichen Standpunkte wichtig erscheinen, sowie vielerlei Fragen, welche uns insbesondere mit Rücksicht auf die Pathologie und Therapie der Krankheiten interessieren.

Die Beziehungen zwischen der Konstitution und der Verwendung bestimmter Narkotika wurden bisher in der Veterinärmedizin nicht verfolgt und auch aus der humanen Medizin waren diesbezügliche Informationen über die Durchführung der Narkose mit Rücksicht auf die Konstitution des betreffenden Organismus weder in allgemeiner Form noch auch speziell für die

---

[1]) Ehemaligem Volontär-Assistenten am zootechnischen Institut der Hochschule Bern.