Beiträge zur Genesis der Flecknieren der Kälber

Autor(en): **Pfenninger, Walter / Krupski, Anton**

Objekttyp: **Article**

Zeitschrift: **Schweizer Archiv für Tierheilkunde SAT : die Fachzeitschrift für Tierärztinnen und Tierärzte = Archives Suisses de Médecine Vétérinaire ASMV : la revue professionnelle des vétérinaires**

Band (Jahr): **65 (1923)**

Heft 1

PDF erstellt am: **14.05.2024**

Persistenter Link: https://doi.org/10.5169/seals-588444

Nutzungsbedingungen

Die ETH-Bibliothek ist Anbieterin der digitalisierten Zeitschriften. Sie besitzt keine Urheberrechte an den Inhalten der Zeitschriften. Die Rechte liegen in der Regel bei den Herausgebern.
Die auf der Plattform e-periodica veröffentlichten Dokumente stehen für nicht-kommerzielle Zwecke in Lehre und Forschung sowie für die private Nutzung frei zur Verfügung. Einzelne Dateien oder Ausdrucke aus diesem Angebot können zusammen mit diesen Nutzungsbedingungen und den korrekten Herkunftsbezeichnungen weitergegeben werden.
Das Veröffentlichen von Bildern in Print- und Online-Publikationen ist nur mit vorheriger Genehmigung der Rechteinhaber erlaubt. Die systematische Speicherung von Teilen des elektronischen Angebots auf anderen Servern bedarf ebenfalls des schriftlichen Einverständnisses der Rechteinhaber.

Haftungsausschluss

Alle Angaben erfolgen ohne Gewähr für Vollständigkeit oder Richtigkeit. Es wird keine Haftung übernommen für Schäden durch die Verwendung von Informationen aus diesem Online-Angebot oder durch das Fehlen von Informationen. Dies gilt auch für Inhalte Dritter, die über dieses Angebot zugänglich sind.

Ein Dienst der *ETH-Bibliothek*
ETH Zürich, Rämistrasse 101, 8092 Zürich, Schweiz, www.library.ethz.ch

http://www.e-periodica.ch

SCHWEIZER ARCHIV
FÜR TIERHEILKUNDE
Herausgegeben von der Gesellschaft Schweizer. Tierärzte
LXV. Bd. Januar 1923 1. Heft

Aus dem Schlachthof der Stadt Zürich (Dir.: Dr. O. Pfister)
und dem vet.-path. Institut der Universität Zürich
(Dir.: Prof. Dr. W. Frei).

Beiträge zur Genesis der Flecknieren der Kälber.

Von P.-D. Dr. Walter Pfenninger und Dr. Anton Krupski.

In einer früheren Mitteilung*) hat der eine von uns auf Grund eines reichen Sektionsmaterials die theoretisch möglichen ätiologischen Zusammenhänge der Flecknierenveränderungen erörtert und für die weitere Erforschung des Problems folgende Postulate aufgestellt: „Durch die Auswahl geeigneter Fälle, insbesondere bei jungen Tieren, wird man bakteriologisch feststellen müssen, ob in den Nierenherden oder in den Hilusdrüsen Bakterien nachweisbar sind, und wenn dies der Fall ist, ob sie identisch sind mit eventuell im Nabel, sowie in den Kniegelenken vorkommenden Keimen, sofern eben diese Stellen affiziert sind. Je nach der Bakterienart, ob sie typische Eitererreger sind oder nicht, wird das makroskopische Bild zweifelsohne stark variieren, indem möglicherweise gleich zu Beginn die produktive Entzündung die Oberhand hat. Sodann wird es wahrscheinlich gelingen, in frühen Stadien Eiweiss im Harn nachzuweisen. Auch die histiologische Untersuchung dieser Stadien dürfte wertvolle Aufschlüsse erteilen. Durch die bakteriologische Prüfung wird sich auch entscheiden lassen, ob es sich unter Umständen um eine spezifische Infektion handelt, welcher Gedanke dadurch nahegelegt wird, dass die Krankheit gelegentlich in ein und demselben Stall wiederkehrt.“ Diesen Forderungen sind wir bei der Verarbeitung der einzelnen Fälle in weitgehendem Masse nachgekommen, und es war uns

*) Krupski, Anton. Zur Ätiologie der Flecknieren des Kalbes. Schweizer Archiv für Tierheilkunde. Bd. 63, S. 277. 1921.

bald klar, dass lediglich die experimentelle Betrachtungsweise zum Ziele führen könne. Sodann ersahen wir aus dem dem Zürcher Schlachthof entstammenden und stets frisch zur Untersuchung gelangenden Material, dass in der zahlreichen Literatur über Flecknieren eigentlich nur wenige, für eine bakteriologische Prüfung geeignete Fälle verzeichnet sind. Dieserhalb berichten denn auch fast sämtliche Untersucher über negative Resultate. Die Fälle, in denen die bakteriologische Methode Keime zutage förderte, sind so spärlich und die Befunde so unsicher, dass trotz genauester Kenntnis der histiologischen Veränderungen, d. h. des primär-entzündlichen Charakters der Flecknieren, man bis zur Stunde über die ätiologischen Faktoren recht im Unklaren war. Für den Erfolg oder Nichterfolg der bakteriologischen Untersuchung, und wir möchten dies mit besonderem Nachdruck betonen, ist nämlich die Auswahl des Materials von ausschlaggebender Bedeutung. Wer da glaubt, in einem Schlachthof einfach Flecknieren sammeln und diese auf den Keimgehalt untersuchen zu können, muss in seinen Bemühungen notwendigerweise getäuscht werden. Für gewöhnlich werden ihm eben ältere Stadien in die Hände fallen, die für die genannten Zwecke vollständig ungeeignet sind. Gerade diese als Endstadien eines primär entzündlichen Prozesses sich erweisenden Zustände sind in ätiologischer Hinsicht ausserordentlich schwer zu beurteilen und haben zu allen möglichen Theorien Veranlassung gegeben. Das Wesentliche bei der Beschaffung des Materials ist also, dass man dem Kausalzusammenhange nachgeht und die Frühstadien und Übergänge der Flecknieren zu erhalten trachtet. Dieser Forderung stand nun aber bis anhin die immer wieder geäusserte Meinung entgegen, dass lediglich Mastkälber, also ältere Tiere, mit der Veränderung behaftet befunden werden. Dem ist nun durchaus nicht so, sondern wir finden die typischen, weissen Flecken in den Nieren auch ganz junger Tiere. Und vollends die zur Untersuchung geeigneten Frühstadien, die interessanterweise oft neben abgeheilten, weissfleckigen Herden angetroffen werden, kommen ausschliesslich bei jungen Kälbern vor. Solche 10—14-tägige, bis drei Wochen alte Kälber sind nun freilich nur bei aussergewöhnlichen Marktverhältnissen auf der Schlachtbank anzutreffen, dann nämlich, wenn die Mast wenig rentabel ist. Dies war im Winter 1921/22 der Fall. Demzufolge ist die Beschaffung geeigneten Materials von besonderen Umständen ab-

hängig. Dazu kommt noch, dass die ersten Veränderungen in den Nieren übersehen werden können.

Was die Literatur über die Flecknieren anbelangt, so soll darauf nicht in extenso eingegangen werden. Die Arbeiten fast sämtlicher Autoren geben hierüber genügenden Aufschluss. Wie bereits erwähnt, ist das histiologische Bild insbesondere von Kitt,*) Sakaguchi**) und Nieberle***) in zutreffender Weise beschrieben worden. Die Ansicht von Vaerst†) und Guillebeau, nach der die weissen Flecken als aus dem embryonalen Leben zurückgebliebene Blastemherde aufzufassen sind, dürfte heute von niemand mehr geteilt werden. Auch Ostertag hat seine in der 4. Auflage seines Handbuches für Fleischbeschau (1899) vertretene Ansicht, die die sehr häufig vorkommenden Flecken als sarkomatöse und fibröse, anscheinend angeborene Neubildungen bezeichnete, in der Folge mit Recht aufgegeben. Die in neuester Zeit von Petrovitch††) aufgestellte Hypothese, die die Flecknieren der Mastkälber als eine toxische Entzündung zufolge grosser, genossener Milchmengen auffasst, wird gleichfalls fallen gelassen werden müssen, trotzdem der Autor in der Beweisführung sich auf ein reiches statistisches Material stützt. Dagegen hat Rieck†††) schon früh als erster die wahre Natur der Flecknieren erkannt, indem nach dem Autor der Prozess pathologisch-anatomisch eine serösfibrinöse Nephritis darstellt, die fast ausnahmslos durch Übergang des entzündlichen Herdes in bindegewebige Verdichtung zur Heilung führt. Rieck spricht die Vermutung aus, dass die Aufnahme des Krankheitsstoffes aus dem Darme bei akuten, infektiösen Darmleiden wahrscheinlich sei. Kitt fand gleichfalls eine produktive, mit fibroplastischer Wucherung einhergehende Entzündung und kleinzellige Infiltration vor und nannte den

*) Kitt, Th. Die Nierenentzündungen bei Haustieren. Monatshefte f. prakt. Tierheilkunde, Bd. IV, S. 433, 1893, und Lehrbuch der path. Anatomie d. Haustiere.

**) Sakaguchi, Y. Über die weisse Fleckniere der Kälber. Frankfurter Zeitschrift für Pathologie. Bd. XX, S. 57. 1917.

***) Nieberle. Zum anatomischen Wesen der weissen Fleckniere des Kalbes. Zeitschrift für Fleisch und Milch-Hygiene. Bd. XXXI, Heft 2, 3 und 4. 1920.

†) Vaerst, K. Die Fleckniere des Kalbes. Arch. f. wissensch. und prakt. Tierheilkunde. Bd. XXVII, S. 110. 1901.

††) Petrovitch, M. Über die Nephritis nodosa der Kälber. Schweizer Rundschau f. Med. Bd. XXII, S. 205. 1922.

†††) Rieck. Multiple, embolische Nephritis bei Kälbern. Archiv f. wissensch. und prakt. Tierheilkunde. Bd. XIII, S. 119. 1891.

Prozess in seiner pathologischen Anatomie der Haustiere eine Nephritis fibroplastica indurativa, parenchymatosa, chronica. Als Ursache nahm Kitt Mikroben an, die keine Eitererreger sind, und die Nephritis fibroplastica ist nach dem Autor entweder ein von vornherein schleichender, indurativer Prozess, eine Ausscheidungsnephritis (durch Blut abgeschwächte Colibakterien usw.), oder sie ist das zweite Stadium einer Nephritis purulenta, bei der das sparsam und in kleinen Herden abgesetzte, eitrige Exsudat resorbiert oder durch die Harnkanälchen entfernt wird und die produktive Entzündung die Oberhand erlangt. Von den bakteriologischen Befunden interessieren die Angaben Sakaguchis, der bei sieben frischen, geschwollenen Hilusdrüsen, mit einer Ausnahme, sehr kleine Stäbchen mit sporenartigen, dunkelfärbbaren Substanzen in beiden abgerundeten Polen vorfand. Ausserdem wies er viermal Staphylokokken nach. Des weiteren stellen nach Barile*) die weissen Flecken in der Kälberniere das Produkt einer Infektion dar, indem es ihm gelang, aus den Herden zwei Mikrobenarten zu züchten, die er als Eiterkokken und als eine Pasteurella ansah. Kabitz**) konnte gleichfalls in einigen Fällen Mikroben kulturell nachweisen, und er hält die Veränderungen durch eine mikroparasitäre Infektion bedingt, die wahrscheinlich vom Nabel ausgeht.

Was unsere Untersuchungen anbelangt, so beläuft sich die Zahl der verarbeiteten Fälle auf 48. Diese stammen von ein bis sechs Wochen alten Tieren. Zur genaueren bakteriologischen Prüfung sind von den 48 Nierenpaaren lediglich 29 herangezogen worden, weil sie zu diesem Zwecke sich besonders eigneten, indem sie frische Entzündungsherde aufwiesen. Im allgemeinen konnte folgendes pathologisch-anatomische Bild wahrgenommen werden: Die Veränderungen betrafen immer beide Nieren, indessen nicht immer im gleichen Grade. Die in mehreren Fällen bis doppelt vergrösserten Organe zeigten, oft nur sehr spärlich und oft lediglich in einzelnen renculi, subkapsuläre, stecknadelkopfgrosse, weissgelbe Herdchen. Mitunter waren diese weissen Herde schön rot umsäumt. Auf dem Querschnitt erstreckten sich die Herdchen als radiär verlaufende, säulenförmige Stränge bis zur Grenzschicht und wechselten in einzelnen Fällen ab mit hyperämischen und hämorrhagischen Strängen. Sodann fanden

*) Barile. Über die Fleckniere der Kälber. Giornale della r. soc. naz. vet. 1911. pag. 654. Cit. n. Petrovitch.

**) Kabitz, H. Untersuchungen über die weisse Fleckniere der Kälber. Monatshefte für prakt. Tierheilkunde. Bd. XII, S. 157. 1901.

sich gelegentlich vereinzelte renculi, die, zufolge diffuser, subkapsulärer Blutungen, in toto hellrot erschienen. Von besonderer Wichtigkeit sind diejenigen Fälle, wo die frischen Herde oft auf den gleichen renculi neben typisch weissen, speckigen Flecken von Hirsekorn- bis Erbsengrösse, die zum Teil über die Oberfläche prominent erschienen, angetroffen wurden. Mitunter beobachteten wir in der gleichen Niere weisse renculi neben relativ intakten, die aber mit einzelnen, frischen Herdchen besetzt waren. Oft erschienen die weissen Herdchen dicht zusammengedrängt, agglomeriert, so dass sie dem renculus ein griesiges Aussehen verliehen. Des weiteren waren oft nur einzelne Blutpunkte zu sehen. Schliesslich zeigte in einzelnen Fällen die eine Niere frische Herdchen, die andere wies ausser etwelcher diffuser Hyperämie keine makroskopischen Veränderungen auf. Das Fett zwischen beiden Nieren war oft der Aorta entlang bis weit in die kaudale Beckenregion stark sulzig infiltriert und gelblich verfärbt. Desgleichen zeigten vielfach das Nierenbecken und die Nierenkapsel und oft auch das subkapsuläre Bindegewebe stark ödematöse Durchtränkung. Die Hilus-Drüsen waren in den meisten Fällen stark vergrössert und geschwellt.

Wie aus diesen Befunden hervorgeht, zeigt schon die makroskopische Sichtung des Materials ganz augenfällig den entzündlichen Charakter der Veränderungen und lässt die Vermutung aufkommen, dass die eigentümlichen Flecken die Folgeerscheinung des primär entzündlichen Prozesses darstellen. Diese Annahme wird durch die histiologischen Schnittbilder durchaus bestätigt. Im Schnittpräparat nämlich präsentieren sich diese Herdchen mit den makroskopischen Erscheinungen der Entzündung als Rundzellenanhäufungen von runder Gestalt. Sie sitzen insbesondere in der äusseren Rindenschicht, d. h. in der Glomeruluszone, oder fallen als keilförmige, radiäre, oft bis zur Grenzschicht reichende Rundzellen-Infiltrate des abführenden Kanalsystems auf. Oft sind durch Konfluieren benachbarter Herdchen grosse Komplexe von Kanälen verdrängt. Die Rundzellenherde bestehen aus Lymphozyten, gelapptkernigen und polynukleären Leukozyten in geringer Zahl, sowie in wechselnder Häufigkeit aus Fibroplasten und Erythrozyten. In der Umgebung der interstitiellen Räume gewahrt man mehr oder weniger reichlich rundzellige Infiltration. Die Kanälchenepithelien sind zum Teil lädiert, wobei gelegentlich eine Desquamation, als Folge dieser Läsion, eintritt. Die Hohlräume der Kanälchen zeigen hyalinen Inhalt, oder aus Rundzellen be-

stehende Zylinder. Dann und wann kommt auch Gefässneubildung und Austritt von Erythrozyten per diapedesin vor. Auffallend ist, dass die Glomeruli meistens intakt und nur selten lädiert sind. Die Läsion derselben tritt ein, wenn sie sich im Bereiche eines Infiltrationsherdes befinden bzw. zufolge Druckes eines benachbarten Herdes atrophierten. Die älteren Herde, die gelegentlich in der Nachbarschaft von frischen Herden angetroffen werden und sofort an die gewöhnlichen, weissfleckigen Nieren älterer Tiere erinnern, zeigen sich von Fibroplasten und Bindegewebszellen durchsetzt. Sie sind also bereits mehr oder weniger vollständig bindegewebig umgewandelt. An ihren ursprünglich entzündlichen Charakter erinnern nur noch die mehr oder weniger zahlreich im Zentrum vorhandenen Rundzellen, die nun freilich gelegentlich auch an der Peripherie auftreten können, wobei dann das Zentrum von Fibroplastengewebe erfüllt erscheint. Die Fibroplastenwucherung macht sich insbesondere auch zwischen den Kanälchen und an den Kapseln der Glomeruli geltend. Trotz beginnender Sklerosierung sind indessen die abführenden Wege noch relativ gut erhalten, weil der Prozess vorwiegend interstitiell ist (van Gieson). (Abb. 1—3.)

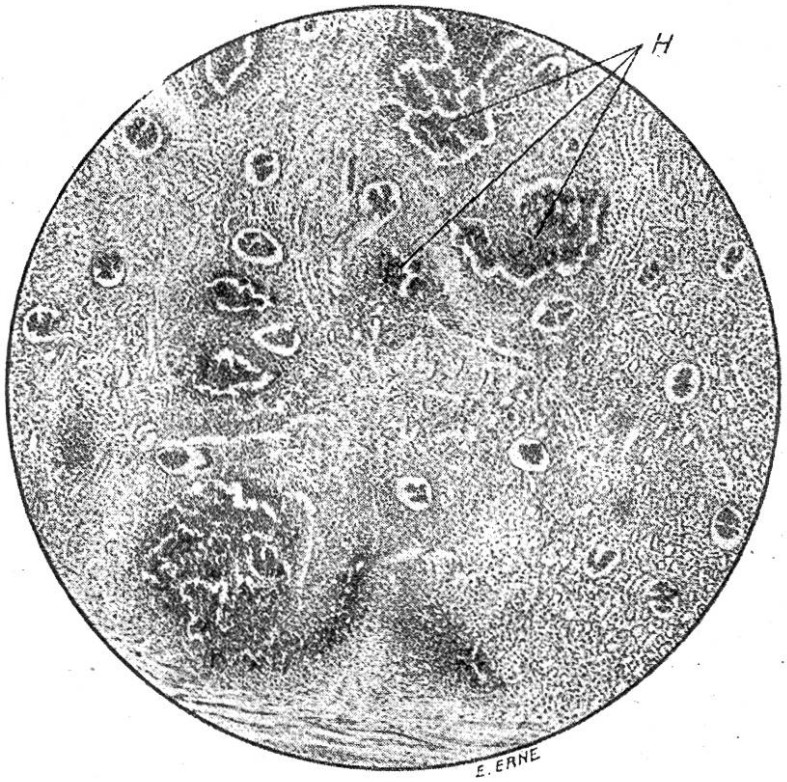

Abb. 1.
Multiple interstitielle Herdchen (H).

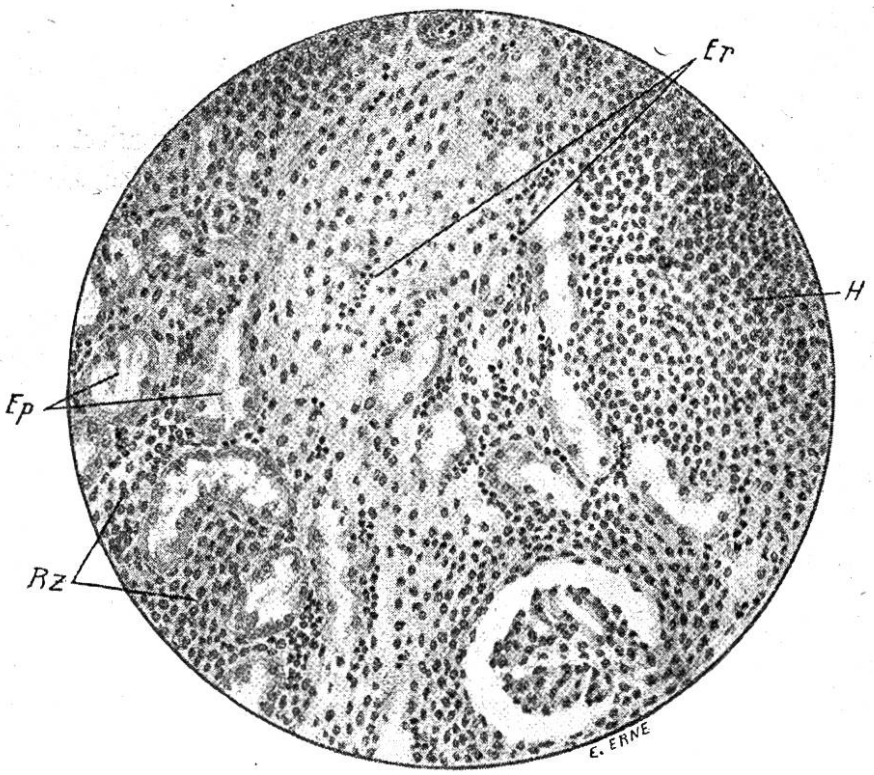

Abb. 2.
Interstitielle Rundzelleninfiltration (Rz) mit Herdchenbildung (H), teilweise Epitheldesquamation der Kanälchen (Ep), kleine Hämorrhagien (Er).

Die geschilderten Veränderungen bieten somit das Bild einer embolischen, interstitiellen Herdnephritis mit Tendenz zu bindegewebiger Vernarbung (siehe auch Rieck, Kitt, Sakaguchi, Nieberle). Der Übergang der frischen, entzündlichen Herde in Bindegewebsherde, d. h. die Bildung der eigentümlichen Flecken, vollzieht sich anscheinend auffallend rasch und kann nach den vorliegenden Untersuchungen kaum mehr zweifelhaft sein.

Im folgenden seien die Sektionsbefunde sowie die pathologische Anatomie der Nierenveränderungen, makroskopisch und histiologisch, mitgeteilt:

Fall A: Zwei Nieren in Fettkapsel; einzelne renculi an der Oberfläche rot, andere mit subkapsulären, stecknadelkopfgrossen, roten Herdchen, einzelne Herdchen mit rotem Hof. Diese Herdchen erweisen sich auf dem Querschnitt als säulenförmige, bis zur Grenzschicht reichende Gebilde (strichförmige radiäre Verblassung des Rindenparenchyms). Markschicht mit starker Hyperämie und einzelnen, radiär verlaufenden, strangförmigen Blutungen. Der Schnitt bietet folgendes histiologische Bild: teils an der Oberfläche, nahe der Kapsel, teils mehr im Innern der Rindenschicht vereinzelte,

konfluierte Herdchen, vom umliegenden, normalen Parenchym scharf abgegrenzt; nur vereinzelte Glomeruli (wenn angrenzend) mit einbezogen. Grenzschicht mit einzelnen, radiären, langgezogenen Herden von Rundzellenanhäufung. Die Herdchen stellen bei grosser Vergrösserung eine dichte Zellanhäufung dar von Rundzellen, Leukozyten, Fibroplasten und Erythrozyten. Ein weiteres Bild zeigt noch zahlreichere Herdchen und ganze, radiäre, bis zur Grenzschicht reichende Züge.

Fall B und C: Drei Wochen altes Kalb; Omphalitis, Polyarthritis. Disseminierte, hämorrhagisch-eitrige, parenchymatöse Nephritis; Herdchen zum Teil an der Oberfläche mit rotem Hof erscheinend.

Histiologisches Bild: mehrere Herdchen, einzelne rund, andere radiär, streifenförmig. Die Herdchen bestehen vorwiegend aus Rundzellen, einzelnen Leukozyten und Fibroplasten. Die meisten Herde sind mit einer Kapsel junger Fibroplasten umgeben; einige wenige bestehen fast vollständig aus jungem Fibroplastengewebe, d. h. man findet eine sehr dicke Kapsel und nur noch Reste frischer Reaktion in Form einer Rundzellenanhäufung im Zentrum.

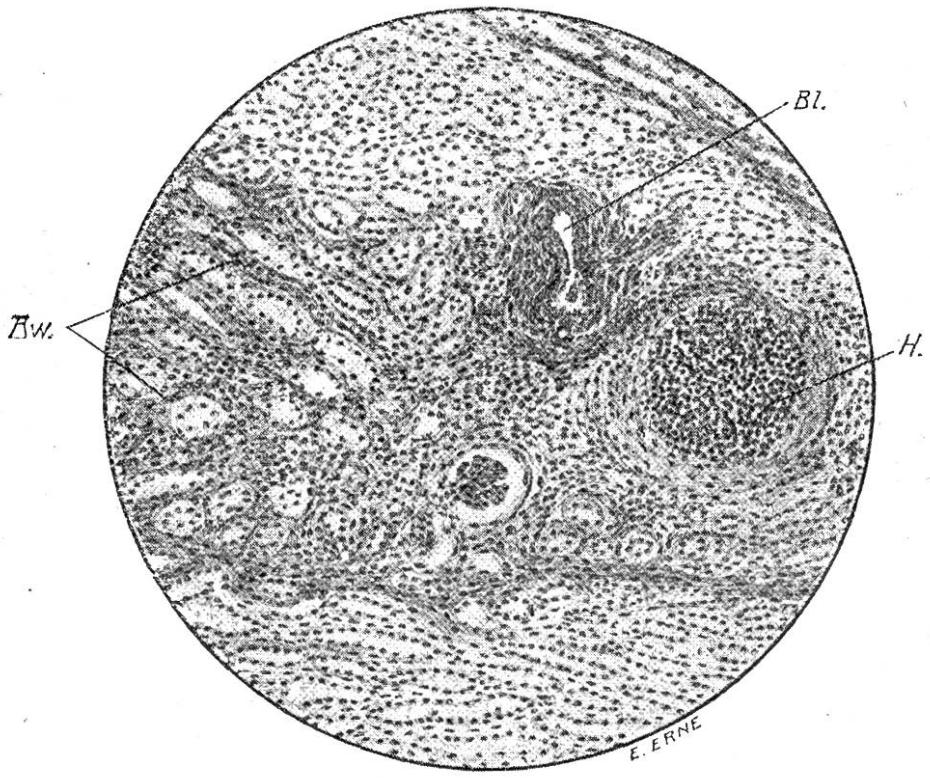

Abb. 3.

Beginnende interstit. Bindegewebswucherung rot (Bw) nebst rundzelliger Infiltration. Frisches Rundzellenherdchen mit hyaliner Randzone (H), (Bl) Blutgefäss mit Bindegewebswucherung a. Peripherie. Van Gieson-Färbung.

Die Abbildungen wurden von Institutszeichner Ernst Erne angefertigt.

Fall D und E: Sechs Wochen alt. Typische Flecknieren.

Histiologisches Bild: keine frischen Herdchen; einzelne Herde mit Fibroplastenwucherung dicht unter der Kapsel; hier sind auch die Glomeruli zerstört; Herde unregelmässig abgegrenzt, strukturlos, d. h. nur als ein loses Geflecht von Fibroplasten imponierend; ohne Rundzellen. Ganze Partie unmittelbar unter der Kapsel destruiert und bindegewebig umgewandelt; Glomeruli verschwunden, oder, wenn noch vorhanden, als (zusammengedrückte) dunkle Flecken oder leere Stellen (herausgefallen) sichtbar. Von einzelnen Stellen der Oberflächenschicht aus Ausstrahlungen bindegewebiger Komplexe in die Tiefe (zwischen je zwei Strängen der Tubuli recti zentral verlaufend bis ½ oder 1/3 in die Rindenschicht hinein).

Fall G: Vier Wochen alt; Nabel und Gelenke ohne Befund. Nieren ca. doppelt vergrössert; typische, weisse Flecken; einzelne Stellen subkapsulär hämorrhagisch.

Schnitt durch einen oberflächlichen Flecken; äusserste Schicht der Rinde fibrös entartet; Schicht erscheint komprimiert, mit einzelnen, kleinen Rundzellennestern; Glomeruli zum Teil verschwunden, zum Teil stark komprimiert; in den oberflächlichen Rindenzellbezirken zahlreich eingestreute Erythrozyten, in kleinen Häufchen (dicht unter der Kapsel).

Fall H: Zehn Tage altes Kalb; follikuläre Milzhypertrophie, Arthritis Kniegelenke. Nieren mit zum Teil ganz frischen hämorrhagischen Herdchen und einzelnen, alt erscheinenden, grauen Degenerationsherden dicht daneben.

Histiologisches Bild: Herde, die sich bis zur Mitte der Rindensubstanz hinein erstrecken, mit zahlreichen Rundzellen und einzelnen Leukozyten; teilweise aber schon starke Bindegewebswucherung, wobei stellenweise vorwiegend reines Bindegewebe die Herde, die gewöhnlich nicht ganz bis zur Nierenoberfläche reichen, zusammensetzt. Ganze Komplexe (Gebiet der Tubuli recti und contorti (Übergang)) rundzellig infiltriert. Wände der Tubuli und Glomeruli scheinen verdickt; Hohlräume teilweise mit abgestossenen Epithelien erfüllt.

Fall K: Drei Wochen alt; Nieren von doppelter Grösse mit starker Schwellung der Nieren- und Beckenlymphdrüsen.

Histiologisches Bild: Mehrere frische Rundzellenherde in der äusseren Rindenschicht, die aber nicht unter die Kapsel durchgebrochen sind; einzelne Herde mit zentral beginnender Zelldegeneration (schlechte, diffuse Färbbarkeit). Herde rund und streifenförmig; stellenweise diffuse Infiltration des Gebietes der Tubuli contorti oder mit darin zerstreuten Rundzellenherden. Ein Herd an der Grenze zweier renculi ist nach der Oberfläche durchgebrochen und deutlich von einer dicken Bindegewebskapsel eingeschlossen. Einzelne Glomeruli inmitten von Rundzellenherden, aber noch intakt.

Fall L: Drei Wochen alt; leichter Milztumor. Nieren mit ganz vereinzelten, frischen Herdchen, teils mit rotem Hof, daneben in toto verblasste Renculi.

Histiologisches Bild: Diffuse rundzellige Infiltration der Rindenschicht mit disseminierten, kleinen Herdchen. Kapsel bindegewebig induriert und verdickt. Oberflächliche Glomeruli scheinen teilweise komprimiert (flachgedrückt). Einzelne Drüsenschläuche mit Epithelien und Rundzellenpfröpfen. Infiltrationsherde verlaufen radiär und lassen sich bis zu den Tubuli recti verfolgen oder reichen bis in die Stränge der geraden Kanälchen hinein. Einzelne Stränge mit zentraler Infiltration und peripherer Fibroplastenwucherung. Vereinzelte Infiltrationsherde als breite Stränge zentralwärts verlaufend. Einzelne Rundzellenherdchen in bindegewebiger Vernarbung begriffen.

Fall M: Fünf Wochen alt; Omphalitis, Arthritis. Nieren mit ausgedehnten weissen Flecken; einzelne renculi ganz schmutzig, weissgelb verfärbt, daneben disseminierte kleine Flecken. Eine der beiden Nieren stark vergrössert.

Histiologisches Bild: 1. Diffuse Infiltration; an einzelnen Stellen Herdchenbildung mit starker Infiltration besonders der Oberflächenschicht des renculus.

2. Andere Niere mit frischen, zirkumskripten Herdchen, neben diffuser Infiltration.

Fall N: Ca. vier Wochen alt; Lunge ohne Befund; Myokarddegeneration; Petechien auf Bicuspidalis; Milz ohne Befund; Leberschwellung. Nieren stark vergrössert; ziemlich stark entwickelte Fettkapsel mit sehr zahlreichen, frischen, subkapsulären Blutungen (einzelne renculi in toto hellrot erscheinend); daneben, dicht gedrängt, hirsekorngrosse, weissgraue Herde; Rindensubstanz auf dem Querschnitt mit Herdchen übersät; Grenzschicht hellrot, kleine Blutungen in Streifenform (radiär); einzelne renculi mit einzelnen frischen, kleinen Herdchen, neben vollständig normalem Nierenparenchym.

Histiologisches Bild: N_1: Herdchen sehr dicht, teilweise konfluiert, fast rein rundzellig; oberflächliche, runde Herdchen; Tubuli recti teilweise zerstört und ganz rundzellig infiltriert, teilweise von Scheiden von Rundzellen umgeben; stellenweise reichlicher Erguss von Erythrozyten zwischen den Tubuli recti. Blutgefässe stark (angefüllt) erweitert.

N_2: Reichliche, zirkumskripte Herdchenbildung und diffuse Infiltration der äusseren Rindenzone; streifenförmig, entlang den Tubuli recti, einzelne Herde mit Blutgefässen im Zentrum.

Fall O: Polyarthritis, Nabelschwellung. Einzelne renculi mit weissen Herdchen, andere mit ganz frischen, agglomerierten, zum Teil hämorrhagischen Herdchen.

Histiologisches Bild: Diffuse Infiltrationsherde in der Rinde, teilweise mit Nekroseerscheinungen; Tubuli in Verödung begriffen, Epithel verschwunden, Löcher mit Sekret ausgefüllt. Stellenweise strangförmig ausgedehnter Bindegewebsersatz des Drüsenparenchyms.

Fall P: Drei Wochen altes Kalb; Polyarthritis und Nabelschwellung. Nieren mit subkapsulärem Ödem, zahlreichen, diffusen, subkapsulären, frischen Blutungen und reichlichen, stecknadelkopfgrossen, weissgelben Herden, die zum Teil dicht agglomeriert sind.

Histiologisches Bild: Diffuse Infiltration der Rindenschicht; einzelne Herdchen mit Fibroplastenwucherung; einzelne Bindegewebsherdchen; frische subkapsuläre Rundzellenherdchen mit Übergängen; starke Anschwellung der Gefässe.

Fall Q: 14 Tage alt; Myokarditis, Omphalitis ohne Abszessbildung, Polyarthritis, embolische Nephritis. Nieren wenig vergrössert; einzelne renculi mit blutig infiltrierter Kapsel; zahlreiche, gelbweisse, abgeheilte Flecken und ganz vereinzelt frische, gelbe Herdchen mit rotem Hof.

Histiologisches Bild: 1. Starke, diffuse Infiltration der Rindenschicht und der Tubuli recti. 2. Infiltrationsherdchen und Bindegewebsherde; grosse Komplexe infiltriert; ein Herd unter die Oberfläche durchgebrochen.

Fall R: Vier Wochen alt; eitrige Polyarthritis und Nephritis. Die eine der beiden Nieren nur leichte, diffuse, subkapsuläre Rötung einzelner renculi; die andere mit kleinen, stecknadelkopfgrossen, frischen, weissen Herdchen in zwei renculi.

Histiologisches Bild: Vereinzelte Herdchen teils in der Oberfläche und Infiltrationsherde längs der Tubuli recti; ein Herdchen an der Oberfläche mit peripherer Fibroplastenwucherung.

Fall S: 14 Tage alt; Sektionsbefund mit Ausnahme der Nieren negativ. Eine Niere mit feinen, disseminierten, weissen Herdchen, die zum Teil agglomeriert sind, durchsetzt; andere Niere zeigt nur einzelne renculi mit grösseren Flecken, die mehr kompakt erscheinen, keine frischen Herde. Hiluslymphdrüsen stark markig geschwellt.

Histiologisches Bild: 1. Diffuse Infiltration der Rindenschicht mit zirkumskripter, stärkerer Herdchenbildung, einzelne an der Oberfläche und besonders im Bereich der tubuli recti.

2. Kleine Infiltrationsherde in der Umgebung von vollständig intakten Glomeruli und zwischen den einzelnen Strängen der tubuli recti.

Fall T: Kleine, disseminierte, abgeheilte Herdchen in beiden Nieren.

Histiologisches Bild gleich wie bei Fall S. Herdchen an der Oberfläche und zwischen tubuli recti; diese stellenweise diffus infiltriert.

Fall U: 3½ Wochen alt; Arthritis sämtlicher Gelenke; Milztumor; embolische Nephritis; Omphalitis; Nabelarterie mit fibrinösen Auflagerungen; Leberabszess; Verdickung der arteriae umbilicales und Rötung der Umgebung. Nieren mit vereinzelten, frischen, gelblichen Herdchen mit rotem Hof; von der einen Niere sind nur vier renculi betroffen (teilweise); andere Niere stärker durchsetzt; ausgeprägtes Ödem; Becken sulzig infiltriert; einzelne renculi ganz mit hämorrhagischen Herdchen übersät und hochrot erscheinend; ganz vereinzelte renculi mit abgeheilten, typischen Flecken neben ganz frischen, hämorrhagischen Herdchen (typische Flecknieren-Flecken). Nierenbecken-Lymphdrüsen geschwellt.

Histiologisches Bild: 1. Sehr grosse, radiär verlaufende Komplexe von Infiltrationsherden, die an der Oberfläche beginnen und bis zur Marksubstanz sich erstrecken; dichteste Zellanhäufung als Achsenfaden verlaufend; stellenweise sind diese Herde von zellarmen, unregelmässig geformten, spärlich Rundzellen und Fibroplasten enthaltenden Komplexen unterbrochen; Degenerationsherde zeigen einen schmalen Saum von Rundzellen; einzelne Komplexe mit peripherer Degenerationszone und Rundzellenanhäufung im Zentrum; Rindenschicht stellenweise vollständig zerstört und mit Herdchen dicht durchsetzt.

2. Gleiches Bild; tubuli recti erweitert und teilweise mit kompakten Rundzellenzylindern ausgefüllt.

Fall V: Zehn Tage alt; Rötung der Synovialis. Die eine Niere mit zwei, teilweise subkapsulär blutig verfärbten renculi mit frischen Eiterherdchen besetzt; ganz vereinzelte, gleiche Herdchen an einem andern renculus; Nierenbecken subkapsulär sulzig ödematös infiltriert.

Die andere Niere mit mehreren, blutig imbibierten renculi mit sehr zahlreichen, weissgelben, hirsekorngrossen Herdchen und einzelnen, ganz frischen, hämorrhagischen Herdchen; daneben renculi mit disseminierten, spärlichen, weissen Herdchen und rotem Hof; starkes Nierenbecken-Ödem.

Histiologisches Bild: Starke Infiltration der Rindenschicht mit grossen Rundzellkomplexen und zellarmen Degenerationsherden.

Fall W: 14 Tage alt; ausser Niere keine Veränderungen. a) Die eine Niere mit sehr stark veränderten renculi (insbesondere die beckenständigen); diese stark vergrössert und vollständig „blastomatös" infiltriert, mit einzelnen, etwas prominenten, weissen Knötchen; benachbarte renculi teilweise affiziert, daneben noch normale Bezirke; einzelne subkapsuläre Blutungen zwischen blastomatösen renculi; daneben renculi mit einzelnen typischen Flecken; starkes Ödem des Nierenbeckens und starke Schwellung der Beckenlymphdrüsen.

b) Die andere Niere ohne makroskopische Veränderungen und nicht vergrössert.

Histiologisches Bild: 1. Ein grosser Infiltrations- und Degenerationsherd, radiär verlaufend.

2. Stellenweise starke, von ihrem peripheren Ende radiär verlaufende Infiltrationsherde der tubuli recti.

Fall X: 14 Tage alt; serofibrinöse Arthritis linkes Kniegelenk.

Niere a): mehrere diffus hämorrhagische renculi, „griesig" und blastomatös durchwuchert; einzelne Herdchen mit rotem Hof, daneben Fleckchen ohne frisch entzündliche Erscheinungen; mehrere renculi ohne Veränderungen, andere mit frischen, einzelnen Herden mit rotem Hof.

Niere b): Wenig affiziert, vereinzelte weisse Herdchen; einzelne renculi teilweise infiltriert, mit einzelnen Blutungen; ganz vereinzelte frisch entstandene Herdchen mit rotem Hof; Nierenbecken ödematös.

Histiologisches Bild: 1. Gebiet der tubuli contorti reichlich infiltriert; einzelne Kanälchen scheinen auseinandergeschoben; stellenweise fliessen diese Infiltrate zu kompakten, ausgedehnten Herden zusammen, teilweise laufen sie entlang den tubuli recti zentralwärts aus; tubuli in den betreffenden, stark infiltrierten Gebieten in Verödung begriffen; Färbbarkeit der Epithelzellkerne verschwunden oder nur noch ganz vereinzelt schwach erhalten; Epithelien zum Teil ins Lumen hineingefallen; Lumen mit hyaliner Masse mehr oder weniger erfüllt; zahlreiche hyalin und zellarm erscheinende Komplexe in der Nachbarschaft der Infiltrationsherde.

2. Vereinzelte Infiltrationsherdchen, aber in den Hintergrund tretend gegenüber den zellarmen Degenerationsherden; einzelne gemischt (Abstufungen) — Zentrum: Infiltration, Peripherie: Degeneration.

Fall Y: 14 Tage alt; ausser Nieren ohne Veränderungen. Nieren scheinbar nicht vergrössert; beide ziemlich gleich affiziert mit ganz frischen Herdchen, hirsekorngross, mit rotem Hof; einzelne, subkapsulär blutig erscheinende renculi; daneben ganz abgeheilte, typische Flecken und einzelne renculi mit frischen Herden und abgeheilten, weissen Flecken; mehrere renculi vollständig „blastomatös" verändert. Querschnitt typisch radiäre weisse Streifung an abgeheilten Stellen, bis zur Marksubstanz; an frischen Herden weisse Streifung in der Rindenschicht und starke, rothyperämisch-entzündliche Streifung der Markschicht; Nierenbecken ödematös.

Histiologisches Bild: 1. Einzelne, wenig dichte, radiäre Infiltrationsherdchen; Lumen der tubuli teilweise mit Lymphozyten erfüllt; Prozess gering und wenig akut.

2. Akute, stark diffuse Infiltration der Rindenschicht; runde und streifenförmige, radiäre Herde; Epithelien der tubuli (contorti, ebenso recti stellenweise) in den betroffenen Bezirken fast verschwunden und Lumen mit Sekret erfüllt; vereinzelt auch Degenerationsherde; im Gebiet der tubuli recti Blutgefässe stark erweitert und angefüllt; reichlicher Austritt von Erythrozyten.

Fall Z: Fünf bis sechs Wochen altes Kalb; Nieren ganz verblasst, scheinbar nur Narbengewebe, mit einzelnen (die eine Niere 3, die andere 1) hämorrhagischen Herden; in verschiedenen renculi Herde zum Teil schon resorbiert und etwas über die Oberfläche prominierend.

Histiologisches Bild: Randzone der Rindenschicht als dunkelblauer Saum erscheinend, Glomeruli längsoval, zum Teil ausgefallen und längsovale Hohlräume hinterlassend; diese Randzone besteht vorwiegend aus Bindegewebe und sehr wenig Rundzellen; übriges Parenchym weist nur ganz vereinzelt längs der tubuli recti leiche Rundzelleninfiltration auf.

Fall I: Leichter Milztumor. Die eine Niere weist am einen Pol zwei renculi auf mit frischen, roten Herdchen und starker subkapsulärer Blutung; zwei weitere renculi am lateralen Rande mit ganz vereinzelten roten Herdchen. Die andere Niere ohne makroskopische Veränderungen.

Histiologisches Bild: 1. Zahlreiche streifige Infiltrationsherde im Gebiete der tubuli recti mit Epithelverödung der Kanälchen; einzelne, oberflächliche, runde Herdchen und vereinzelte Degenerationsherde.

2. Ganz vereinzelte, kleine Infiltrationsherdchen in Rinden-(Glomerulus-)Schicht.

Fall II: 14 Tage alt; Lungenhyperämie; Myokarddegeneration; Leber- und Milzschwellung; hämorrhagische Enteritis; serofibrinöse Arthritis sämtlicher Gelenke; Nabelverdickung. Nieren hyperämisch, ohne Fleckenbildung.

Histiologisches Bild: 1. Ganz vereinzelte Infiltrationsherdchen in Glomerulusschicht; Blutgefässe der tubuli recti stark angefüllt; starke Diapedese im Gebiete der Glomeruli.

2. Keine Herdchenbildung, aber sehr starke Diapedese im Gebiete der Glomeruli und Gefässerweiterung im Gebiete der tubuli recti. Eigentliche kleine Hämorrhagien.

Fall III: Drei Wochen altes Tier; ausser Nieren keine Veränderungen. Beide Nieren mit ziemlich zahlreichen, kleinen, runden Flecken, über sämtliche renculi zerstreut, ganz vereinzelt noch von einem roten Hof umgeben; ganz vereinzelte frische Herdchen mit Hämorrhagien; beide Nieren mit Oedem in Beckengegend.

Histiologisches Bild: 1) Bildung einzelner Herdchen und diffuse Infiltration grösserer, radiärer Komplexe.

2. Komplexe mit diffuser Infiltration in Glomerulus- und tubuli recti-Schicht nebst einzelnen runden Herdchen mit Degenerationssaum; grössere Komplexe mit starkem, zelligem Achsenfaden und breitem, zellarmem Saum (rötlichgrau) mit Kern-Trümmern und einzelnen Bindegewebszellkern-Hantelformen.

Fall IV: Drei Wochen alt; ausser Nieren keine Veränderungen. Niere *a* zeigt einen vereinzelten, ca. halberbsengrossen, frischen

Herd mit Hämorrhagien; sonst ohne Befund. — Niere *b* mit ziemlich ausgedehnten, „blastomatösen" Veränderungen einzelner renculi, nicht scharf abgegrenzt; vereinzelte, frische, subkapsuläre Hämorrhagien.

Histiologisches Bild: 1. Einzelne kleine und streifenförmige Infiltrationsherdchen.

2. Sehr starke Zerstörungen der oberflächlichen Schichten; fast zusammenhängende Infiltrationszone mit keilförmigen Ausläufern gegen die Schicht der tubuli recti; die keilförmigen Herde von Rundzellenwall umsäumt; Inneres zellarm, kompakt, ohne Struktur; einzelne zirkumskripte Herde von gleicher Beschaffenheit und unregelmässiger Form im Innern der Rindenschicht.

Fall V: Vier Wochen alt; Nabelverdickung, leichte Milzschwellung. Beide Nieren durchspickt mit vereinzelten Herdchen mit rotem Hof, meist mehrere zusammen; vereinzelte renculi in toto hämorrhagisch und mit Herdchen dicht besetzt; daneben abgeheilte, weissgelbe Flecken.

Histiologischer Befund: 1. Diffuse, ausgedehnte Infiltration in der tiefern Rindenschicht; Gegend der tubuli recti zeigt reichlich Diapedese von Erythrozyten; tubuli recti erweitert, mit Rundzellenzylindern.

2. Infiltrate diffus verstreut, aber gegenüber den Degenerationsherden zurücktretend.

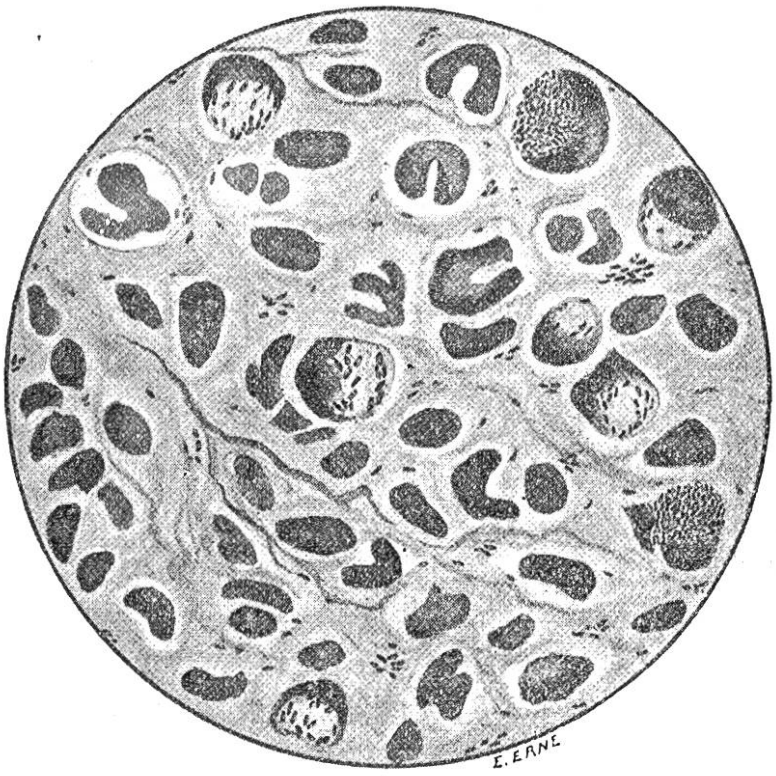

Abb. 4.
Ausstrich aus einem Nierenherdchen.

Kulturelles Verhalten der 1) Flecknierenstämme.

A. Gewöhnliche Nährböden.

Stamm	Milch	Gelatine	Kartoffel	Bouillon	Indol-Bildung Nachweis n. Morelli
Paratyphus-B Kontrolle Kälberruhr Burghölzli Kälberruhr Tierasyl	nicht koaguliert	nicht verflüssigt	braungelb; z. spärlich	Trübung	negativ
Gärtner Pressköpf	Koaguliert in 24h	" "	braungelb; üppig	starke Trübung	+ +
A	nicht koaguliert	" "	gelblichgrün; z. spärlich	Trübung	+ + negativ
C	Koaguliert 24h	" "	braungrau; üppig	starke Trübung	+ +
G_1	" "	" "	gelbgrau; üppig	" "	(+)
H	" "	" "	braungrau; üppig	" "	+
J	" "	" "	gelbgrau; üppig	" "	+
K_1	" "	" "	braungelblich; üppig	" "	(+)
L	" "	" "	braungelb; üppig	" "	+
M	" "	" "		" "	+
N	" "	" "	braungelb; üppig	" "	+ +
O	" "	" "	graugelb; üppig	" "	+ +
P	" "	" "	braungelb; üppig	" "	+ +
Q_1	" "	" "		" "	+
R_1 u. R_2	" "	" "	gelbgrau; üppig	" "	+ +
S_1 u. S_2	" "	" "	gelbgrau; z. üppig	" "	(+)
T_1 u. T_2	" "	" "	braungelb; z. üppig	" "	(+)
U_1	" "	" "	braungelb; üppig	" "	+ +
V_1	" "	" "	gelbgrau; üppig	" "	+ +
W_1 u. W_2	" "	" "	graubraun; z. üppig	" "	+ +
X_1	Koaguliert 24h	nicht verflüssigt	graugelb; üppig	starke Trübung	+ +
Y_1	" "	" "	braungelb; üppig	" "	+ +
Z	" "	" "	graugelb; üppig	" "	+
Ia u. Ib	" "	" "	hellgraugelb; üppig	" "	+
	" "	" "	braungelb; z. üppig	" "	+
IIa	nicht koaguliert; nach 14 Tagen leichte Gerinnung und Gelbfärbung	verflüssigt	spärlich; graugelb		+ +
IIIa	Koaguliert 24h	nicht verflüssigt	gelbgrau; üppig	starke Trübung	+ +
IVa	" "	" "	braungelb; üppig	" "	+
Va	" "	" "	gelbgrau; üppig	" "	+ +

2) Nabelstämme.

H Nabel	Koaguliert 24h	nicht verflüssigt	graugelb; üppig	starke Trübung	+ +
J Nabel	nicht koaguliert; starke Gelbfärbung des Bodensatzes nach 14 Tagen	verflüssigt	braungrau; üppig		—
O Nabel	Koaguliert 24h	nicht verflüssigt	z. üppig; braungelb	starke Trübung	+
I Nabel	" "	" "	braungelb; üppig	"	sp.
II Nabel	" "	verflüssigt			—
V Nabel	" "	nicht verflüssigt	gelbgrau; z. üppig	starke Trübung	+ +
Nabel (1)	" "	" "	braungelb; z. üppig	"	+
Nabel (2)	nicht koaguliert; nach 14 Tagen nicht geronnen	verflüssigt	sehr spärlich		sp.

Kulturelles Verhalten der 1) Flecknierenstämme.

B. Spezielle Nährböden.

Stamm	Neutralrot-Agar Stich	Endoagar	Malachitgrün	Barsiekow I	Barsiekow II	Lackmus-molke (nach 2 Tagen)
Par.-B-Kontrolle	Aufhellung u. Gasbildnng	aufhellend	aufhellend	gerötet u. geronnen	unverändert	Rötung und Bläuung
Kälberruhr-Kontrolle	Aufhellung u. Gasbildung	irisierend	kein Wachstum	Rötung und Gerinnung	Rötung u. Gerinnung	Rötung
A_1	Aufhellung u. Gasbildung	"	kein Wachstum		rötlich u. geronnen	"
C	starke Aufhellung und Gasbildung	"	spärlich, gelblich, stinkend	Rötung u. Gerinnung	"	"
G_1	starke Aufhellung und starke Gasbildung	"	kein Wachstum	"	"	"
H	" "	"	spärliche, gelbliche Kolonien	"	"	"
J	" "	-	kein Wachstum	"	"	"
K_1	" "	" helle Kolonien	spärliche Kolonien	Rötung	"	"
L	" "	irisierend	kein Wachstum	Rötung u. Gerinnung	"	"
M	wenig Aufhellung u. Gasbildung	"	" "	"	"	"
N_1	starke Aufhellung u. Gasbildung	"	" "	"	"	"
O	wenig Aufhellung u. Gasbildung	"	" "	"	"	"
P	starke Aufhellung u. Gasbildung	"	spärliche Kolonien	"	"	"
Q_1	Aufhellung u. Gasbildung	"	kein Wachstum	"	"	"
R_1 R_2	spärliche Aufhellung und Gasbildung	irisierend weisse Kolonien	spärliches Wachstum	"	"	"
S_1 u. S_2	starke Aufhellung u. Gasbildung	irisierend	kein Wachstum	"	"	"
T_1 u. T_2	" " "	"	" "	"	"	"
U_1	z. " " "	" und helle Kolonien	" "	"	Rötung	"
V_1	wenig Aufhellung u. Gasbildung	irisierend	" "	"	"	"
W_1 u. W_2	starke Aufhellung u. Gasbildung	dunkelrote Kolonien	" "	"	Rötung u. Gerinnung	"
X_1	wenig Aufhellung u. Gasbildung	irisierend	" "	"	"	"
Y_1	starke Aufhellung u. Gasbildung	"	" "	"	"	"
Z	starke Aufhellung; wenig Gasbildung	" helle Kolonien-	" "	"	Rötung	"
Ia u. Ib	starke Aufhellung u. Gasbildung	dunkelrote Kolonien	spärliches Wachstum	"	"	"
IIa	sehr wenig Aufhellung und Gasbildung	aufhellend	kein Wachstum	Gerinnung u. leich. Rötung	unverändert	blau-violett
IIIa	wenig Aufhellung u. Gasbildung	irisierend	kein Wachstum	Rötung u. Gerinnung	Rötung u. Gerinnung	Rötung
IVa	" " "	" helle Kolonien	" "	"	"	"
Va	z. starke Aufhellung u. Gasbild.	irisierend	" "	"	"	"

2) Nabelstämme.

H Nabel	starke Aufhellung u. Gasbildung	irisierend		Rötung u. Gerinnung	rötlich u. geronnen	Rötung
J Nabel	" " "	starke Aufhell.	kein Wachstum	leichte Röt.	"	rotviolett
O Nabel	wenig Aufhellung und starke Gasbildung	irisierend	spärliche Kolonien	Rötung u. Gerinnung	"	Rötung
I Nabel	starke Aufhellung u. Gasbildung	"	spärliches Wachstum	"	Rötung	"
II Nabel	starke Aufhellung und wenig Gasbildung	Aufhellung	kein Wachstum	Gelbverfärb. Gerinnung	gelbverfärbt nicht koag.	gelb verfärbt
V Nabel	z. starke Aufhellung und Gasbildung	irisierend	" "	gerötet und Trübung	Rötung u. Gerinnung	Rötung
Nabel (1)	Aufhellung und Gerinnung	"	" "	Rötung und Gerinnung	"	"
Nabel (2)		aufhellend	" "	leichte Röt.	unverändert	rotviolett

Agglutinations-Prüfung der a) Flecknierenstämme mit Coliserum.

Coliserum Perleberg Titer 1 : 2000.

Stamm	1/200	1/400	1/800	1/1600	1/3200	1/4000	Kontrolle
A_1	(+)	(+)	(+)	(+)	—	—	—
C	+	+	(+)	(+)	—	—	—
G_1	+	+	+	+	+	+	—
H	+	+	(+)	(+)	(+)	—	—
J	(+)	(+)	—	—	—	—	—
K_1	—	—	—	—	—	—	—
L	+	+	+	+	+	+	—
M	(+)	(+)	—	—	—	—	—
N	+	(+)	—	—	—	—	—
O	+	—	—	—	—	—	—
P	+	+	(+)	(+)	—	—	—
Q_1	+	+	+	(+)	(+)	—	—
R_2	(+)	—	—	—	—	—	—
S_1	+	(+)	(+)	(+)	—	—	—
T_1	+	+	+	(+)	—	—	—
U_1	+	+	+	(+)	(+)	—	—
V_1	+	+	(+)	—	—	—	—
W_1	(+)	(+)	—	—	—	—	—
X_1	+	+	+	+	(+)	—	—
Y_1	+	+	(+)	—	—	—	—
Z	(+)	—	—	—	—	—	—
I	(+)	(+)	(+)	—	—	—	—
II	+	(+)	—	—	—	—	—
III	+	+	—	—	—	—	—
IV	+	+	+	+	+	(+)	—
V	(+)	(+)	(+)	(+)	—	—	—

b) Nabelstämme

H Nabel	(+)	—	—	—	—	—	—
J Nabel	(+)	—	—	—	—	—	—
O Nabel	+	(+)	(+)	—	—	—	—
I Nabel	+	+	+	+	(+)	—	—
II Nabel	+	—	—	—	—	—	—
V Nabel	+	(+)	—	—	—	—	—
Nabel (1)	(+)	—	—	—	—	—	—
Nabel (2)	—	—	—	—	—	—	—

Agglutinations-Prüfung der a) Flecknierenstämme mit Kälberruhrserum.

Kälberruhrserum Hoechst, Titer 1 : 1600.

Stamm	1/100	1/200	1/800	1/1600	1/3200	Kontrolle
A	(+)	(+)	(+)	(+)	—	—
C	+	(+)	(+)	(+)	(+)	—
H	+	+	(+)	(+)	(+)	—
J	+	(+)	(+)	—	—	—
K	(+)	(+)	(+)	(+)	(+)	—
L	+	+	+	+	+	—
M	(+)	(+)	(+)	(+)	—	—
N	—	—	—	—	—	—
O	(+)	(+)	(+)	(+)	—	—
P	(+)	(+)	—	—	—	—
Q	+	+	(+)	(+)	(+)	—
R	(+)	(+)	—	—	—	—
S	+	+	+	+	±	—
T	—	—	—	—	—	—
U	+	(+)	(+)	—	—	—
V	(+)	(+)	(+)	—	—	—
W	(+)	(+)	(+)	(+)	—	—
X	(+)	(+)	(+)	—	—	—
Y	(+)	(+)	(+)	(+)	—	—
Z	+	(+)	—	—	—	—
I	(+)	(+)	(+)	(+)	(+)	—
II	+	+	—	—	—	—
III	(+)	(+)	(+)	—	—	—
IV	(+)	(+)	(+)	(+)	(+)	—
V	(+)	(+)	(+)	(+)	—	—
b) Nabelstämme.						
H Nabel	(+)	(+)	(+)	—	—	—
J Nabel	(+)	—	—	—	—	—
O Nabel	(+)	(+)	—	—	—	—
I Nabel	+	+	+	+	—	—
V Nabel	+	(+)	(+)	(+)	—	—
Nabel (1)	(+)	(+)	(+)	—	—	—
Nabel (2)	+	—	—	—	—	—

Fall VI: 15 Tage alt; Schwellung der Nabelarterien. Die eine Niere zeigt vereinzelte, frisch hämorrhagische, stecknadelkopfgrosse Herdchen; die andere ist frei von makroskopischen Veränderungen.

Histiologisches Bild: 1. Normales Nierengewebe. — 2. Zahlreiche, kleine Infiltrationsherdchen im Rindenparenchym, einzelne streifenförmige; reichliche Infiltration der Umgebung der Blutgefässe; stellenweise diffuse Infiltration mit Verlust der Kernfärbbarkeit der betreffenden Epithelien.

Die bakteriologische Prüfung der Fälle, deren pathologisch-anatomisches und histiologisches Bild soeben geschildert worden ist, ergab folgendes:

Schon das Ausstrich-Präparat frischer Herdchen lieferte in den meisten Fällen den Beweis, dass es sich um eine bazilläre Infektion handelte. Es fanden sich nämlich in verschieden reichlicher Zahl plumpe, nach Gram nicht färbbare Stäbchen vor, die bipolar erschienen und, was besonders wichtig ist, sich häufig und sehr reichlich von polymorphkernigen Leukozyten phagozytiert zeigten. (Abb. 4). In einem einzigen dieser 29 untersuchten Fälle wurden nicht Stäbchen, sondern grampositive Mikrokokken nachgewiesen. Im übrigen liessen sich 28 Mal Reinkulturen des genannten, beweglichen Stäbchens gewinnen. Die kulturellen Eigenschaften dieser Stämme sind kurz folgende: Auf Agar wachsen sie in üppigen, weissgrauen Kolonien, auf Kartoffeln als gelblichbrauner Rasen; sie trüben Bouillon stark, verflüssigen Gelatine nicht und koagulieren Milch in 24—48 Stunden. Dieses Verhalten deutet schon mit ziemlicher Sicherheit darauf hin, dass es sich um Colibazillen handelt, und auf Spezialnährböden zeigen denn auch die Stämme das für Coli typische Verhalten (Endo-Agar: irisierend, Malachitgrün: kein Wachstum, Drigalski: rot, Lackmusmolke: Rötung, Neutralrot: Aufhellung und Gasbildung, Barsiekow 2: Rötung und Gerinnung). Alle Stämme zeigen schliesslich, meist reichliche, Indolbildung.

Die serologische Prüfung erstreckte sich auf das agglutinatorische Verhalten der Stämme gegenüber Paratyphus B-, Gärtner-, Coli- und Kälberruhrserum. Durch die ersten beiden Sera fand eine Beeinflussung gar nicht statt, während alle in geringerem oder stärkerem Grade, die meisten bis in die Nähe der Titergrenze, von Coliserum agglutiniert oder doch mitagglutiniert wurden. Noch stärker wurden die Stämme, was besonders bemerkenswert ist, von einem spezifischen Kälber-

ruhrserum beeinflusst.*) Ein einziger Stamm muss zufolge seines atypischen Verhaltens zur Para-Coli-Gruppe gerechnet werden.

Agglutinations-Prüfung des Flecknierenstamms „N" und Kälberruhrstamms. Gutsverwaltung Burghölzli.
Coli-Serum Perleberg Titer 1 : 2000.

Stamm	1/20	1/100	1/200	1/400	1/800	1/1600	Kontrolle
Flecknierenstamm N	+	+	+	±	—	—	—
Kälberruhr Burghölzli	+	+	+	+	(+)	—	—
Kälberruhr Privat-Tierasyl	+	+	±	—	—	—	—

Das Resultat der vorliegenden Untersuchungen kann dahin zusammengefasst werden, dass die Flecknieren der Kälber in ihren Jugendstadien auf einen entzündlichen Prozess infektiöser Natur zurückzuführen sind, wobei als Erreger insbesondere Colibazillen in Betracht kommen. Die histiologischen Befunde, insbesondere das Nebeneinandervorkommen frischer und abgeheilter Prozesse bzw. frischer Entzündungsherde und Residuen von solchen, sprechen dafür, dass es sich um eine schubweise, d. h. während eines gewissen, längeren Zeitraumes vor sich gehende Infektion der Niere handelt, wie dies bei Allgemeininfektionen der Fall ist. In einer grösseren Anzahl von Fällen erwiesen sich Milz und Herzblut steril. Es ist übrigens eine in der experimentellen Pathologie bekannte Tatsache, dass Mykosen die Tendenz haben, sich in der Niere zu lokalisieren. Dafür, dass es sich bei der Flecknierenbildung um eine Allgemeininfektion handelt, bzw. gehandelt hat, sprechen auch serologische Befunde. Wir haben bei Agglutinationsversuchen der Flecknierenstämme mit dem Serum der homologen Tiere in einer Anzahl von Fällen deutlich erhöhte Werte, d. h. bis zu $^1/_{200}$ bekommen, während diese Stämme von Normalkälberserum nie höher als $^1/_{10}$ agglutiniert wurden.

Die Flecknierenbildung des Kalbes ist nicht ein selbständiger Prozess, sondern das End- und Ausscheidungsstadium einer stattgehabten Allgemein-

*) Wir verdanken die Überlassung des Serums der Freundlichkeit der Firma Farbwerke Höchst a/Main.

Zusammenstellung der Flecknieren-Fälle mit negativem, kulturellem Befund.

Datum	Alter des Kalbes	Geschlecht	Sektions-Befund	Makroskopische Nieren-Veränderungen	Kultur-Versuch
22. XII. 21	6 Wochen			typische Flecknieren	Nieren steril
22. XII. 21	6 Wochen			typische Flecknieren	Nieren steril
27. XII. 21	4 Wochen		Polyarthritis	vereinzelte hyperämische Stellen	Nieren steril
27. XII. 21	4 Wochen		chronische Pneumonie Vorderlappen und pleuritische Adhäsionen	Nieren mit kleinen frischen Blutpunkten	Nieren steril
13. I. 22	3 Wochen		Nieren-Degeneration und Milzschwellung	Nieren mit zahlreichen, grauen, teils konfluierten Herden u. einzelnen frischen Petechien; typische Flecken	Milz und Nieren steril
19. I. 22			leichte Polyarthritis Leber und Milz normal	stark vergrösserte Nieren und geschwellte Drüsen; Nieren mit ausgeprägten, grossen, konfluierten Flecken; wenig normales Gewebe	Organe steril
19. I. 22	10 Tage			Niere nicht deutlich gefleckt, mehr diffus weiss gefärbte Rindensubstanz	Niere steril
24. I. 22	3 Wochen		Arthritis l. Kniegelenk; Nabel ohne Veränderungen; leichte Milzschwellung	Nieren mit vereinzelten typischen Flecken	Nieren steril
24. I. 22	4 Wochen		follikuläre Milzhypertrophie	typische Flecknieren mit regelmässigen dissem Flecken, teils konfluiert	Nieren steril
27. I. 22	3 Wochen			Nieren mit ganz vereinzelten, verblassten Flecken	Nieren steril
27. I. 22	3 Wochen			Nieren mit dissem. stecknadelkopfgrossen Herden	Nieren steril
27. I. 22	5 Wochen			typische Flecknieren mit wenig normalem Parenchym; zahlreiche konfluierte Herde; Nieren stark vergrössert; Harnblase mit trübem Inhalt; Harn zeigt zahlreiche Epithelien	Nieren steril
3. II. 22	6 Wochen			typische Flecknieren ohne entzündliche Erscheinungen	Nieren steril
7. II. 22	6 Wochen	♀		typische Flecknieren mit konfluierten Herden; einzelne Stellen mit kleinen Hämorrhagien	Nieren steril
8. II. 22	5 Wochen	♀		vereinzelte Flecken; Herde vollständig abgeheilt	Nieren steril
9. II. 22	7 Wochen	♂	Nabelabszess	Nieren mit ganz vereinzelten Herden	Nieren steril. Nabel pyogenes+coliähnliche
11. II. 22	3 Wochen	♀	Nabelabszess	typische Flecknieren ohne frisch entzündl. Veränderungen	Nieren steril. Nabel pyogenes+coliähnliche
14. II. 22	12 Wochen	♂		typische Flecknieren	Nieren- und Nierenbecken-Lymphdrüsen steril
16. II. 22	7 Wochen	♀	Leber- und Milztumor	hochgradige Flecknieren; oedematös; teilweise ganz weisses Parenchym	Leber, Milz, Nieren steril

Bezeichnung	Datum	des Tieres		Herkunft	Sektionsbefund	Makroskopische Nierenveränderungen	Ausstrich	Nabelveränderungen	Bakteriologische Untersuchung		Serolog. Identifiz. d. Stämme	Eigenserum Agglutination
		Geschlecht	Alter						übrige Organe	Nieren		
A a	30. XI. 21			Schlachthof		frische embolische hämorrh. Nephritis	s. zahlreiche, vorwieg. grosse, mononukleäre, polymorphkern. Leukozyten u. Erythrocyten; zahlreiche Phagocyten u. reichl. coliähnliche Gram-negative, freiliegende Stäbchen			Coli-Reinkultur		
A	22. XII. 21			„		frische hämorrh. eitr. Nephritis	zahlreiche Phagocytosen			Coli-Infektion	B. coli	
B u. C	22. XII. 21		3 Wochen	„	Polyarthritis; Omphalitis	hämorrh. eitr. parench. Nephritis	coliähnl. Stäbchen in spärl. Zahl, Leukozyt.	Omphalitis		coliähnl. Stäbchen		
G	29. XII. 21		4 Wochen	„	Nabel und Gelenke O. B.	typische Flecken; vereinz. Hämorrhagien	negativ			coliähnl. Bazillen	B. coli	
H	10. I. 22		10 Tage	„	Follik. Milzhypertrophie Arthritis Kniegelenk	frisch hämorrhag. + alte Herdchen	negativ	Nabelstrang stark verdickt	aus Nabel coliähnliches Wachstum	coliähnl. Bazillen	B. coli	
J	10. I. 22			„	Arthritis d. Kniegelenke Omphalitis	o. Besonderheiten		stark verdickter Nabelstrang	a. Nabel coliähnl. Wachst; Leber steril	coliähnl. Bazillen	B. coli	
K	19. I. 22		3 Wochen	„	Nieren doppelt vergrössert; Nierenbeckenlymphdr. geschwellt	eine Niere m. diffusem Abszess a. Oberfläche u. kleinen diss. Eiter-Herdchen; andere Niere vereinzelte Herdchen	Pyogenes Stäbchen			Mischinfekt. B. pyogenes + Coli	B. pyogen. + B. coli	
L	24. I. 22		3 Wochen	„	leichter Milztumor	vereinzelt frische Herdchen und verblasste Renculi				coliähnl. Wachstum	B. coli	
M	24. I. 22		5 Wochen	„	Arthritis; Omphalitis	Vergrösserung der einen Niere; ausgedeh. Flecken		Nabelschwell.		coliähnl. Wachstum	B. coli	
N	30. I. 22		ca. 4 Wochen	Guts-Verwaltung Burghölzli	Lunge o. B.; Myokard-Degener.; Petechien auf Bicuspidalis; Milz o. B. Leberschwellung	stark vergrösserte Nieren; ausgeprägte Hämorrhag. und zahlreiche Eiter-Herdchen	zahlreiche phagozytierte u. freiliegende coliähnliche Stäbchen		Leber u. Milz ganz vereinz. coliähnl. B.	coliähnl. Wachstum	B. coli	
O	1. II. 22	♂		Schlachthof	Polyarthritis und Nabelschwellung	kleine Flecken und frische embolische Herdchen	einzel. Phagocyt. coliähnl. Bazillen			coliähnl. Wachstum	B. coli	1/10 +
P	2. II. 22		3 Wochen	„	Polyarthritis und Nabelschwellung	Hämorrhagien und Eiterherdchen; Oedem	Phagocytosen coliähnl. Bazillen			coliähnl. Wachstum	B. coli	Normalserum < 1/10 1/200 +
Q	7. II. 22	♂	14 Tage	„	Myokarditis; Omphalitis ohne Abszessbildung; Polyarthritis; embolische Nephritis	zahlreiche, abgeh. Flecken; einzelne frische Herdchen; einzelne renculi hämorrhag.	zahlreiche Phagocytosen			coliähnl. Wachstum	B. coli	1/100 ± 1/200 ±
R	15. II. 22	♂	4 Wochen	„	eitr. Polyarthritis und Nephritis	eine Niere subkapsuläre Rötung; andere mit vereinzelt., frischen Herdchen	zahlreiche Phagocytosen		aus Gelenkflüssigkeit coliähnliches Wachstum	coliähnl. Wachstum	B. coli	1/10 —
S	23. II. 22	♀	14 Tage	„	ausser Nieren negativ	eine Niere mit frischen Herdchen, and. m. grös. Flecken; Nierenbeckenlymphdrüsen geschwellt			Nierenlymphdrüsen steril	Coli-Wachstum	B. coli	1/200 + 1/400 (+)
T	23. II. 22			„		kleine, dissem. scheinbar abgeheilte Herdchen in beiden Nieren				Coli-Wachstum	B. coli	1/10 + 1/50 —
U	1. III. 22	♂	3 1/2 Wochen	„	Arthritis sämtl. Gelenke; Milztumor; embolische Nephritis; Omphalitis; Nabelarterie mit fibrinösen Auflagerungen, ebenso Leber; Verdickung der Arteriae umbilicales mit Rötung der Umgebung	eine Niere mit frischen hämorrh. Eiter-Herdchen and. Niere m. Oedem und frisch. Herdchen neb. typ. Flecken; Nierenbeckenlymphdrüsen geschwellt	zahlreiche Phagocytosen	Omphalitis	Milz-, Leber-, Gelenkflüssigkeit } negativ	Coli-Wachstum	B. coli	1/10 +

Bezeichnung	Datum	des Tieres		Herkunft	Sektionsbefund	Makroskopische Nierenveränderungen	Ausstrich	Nabelveränderungen	Bakteriologische Untersuchung		Serolog. Identifiz. d. Stämme	Eigenserum Agglutination
		Geschlecht	Alter						übrige Organe	Nieren		
V	14. III. 22	♂	10 Tage	Schlachthof	ausschliesslich Rötung der Synovialis	frische, hämorrhag.-eitrige embol. Nephritis; Oedem d. Nierenbeckens	zahlreiche Phagocyt. plumper Stäbchen, die oft in d Mitte unterbrochen erscheinen u. wie Diplococcen aussehen		aus Milz spärliches Wachstum	Coli-Wachstum	B. coli	1/10 + 1/50 —
W	22. III. 22	♂	14 Tage	„	ausser Niere keine Veränderungen	a: kleine, weisse Knötchen; diffuse, blastomatöse Wucherung und typische Flecken; b: nicht verändert; Ödem d. Nierenbeckens; Lymphdrüsenschwellung		keine		Coli-Wachstum	B. coli	
X	22. III. 22	♂	14 Tage	„	serofibrinöse Arthritis l. Kniegelenk	frische, hämorrhagische Herdchen; einzelne renculi griesig blastomatös durchwuchert; Nierenbeckenödem.	zahlreiche Phagocytosen	keine		Coli-Wachstum	B. coli	
Y	22. III. 22	♂	14 Tage	„	ausser Nieren negativ	ganz frische Herdchen und typische Flecken; mehrere renculi vollständig blastomatös. Ödem des Nierenbeckens		keine	leichter Milztumor Kultur negativ	Coli-Wachstum	B. coli	1/10 + 1/50 +
Z	24. III. 22	♂	5–6 Wochen	„		scheinbar ganz bindegewebig induriert; Nierengewebe mit einzelnen hämorrh. Herdchen				spärl. Coli-Wachstum	B. coli	
I	29. III. 22			„	leichter Milztumor	eine Niere mit frischen Herdchen; andere normal erscheinend	Phagocytosen von coliähnl. Stäbchen	stark verdickte eitrige Omphalitis	Milz steril; Nabel: pyog. und Coli	Coli-Wachstum	B. coli	
II	31. III. 22	♂	14 Tage	„	(tot im Bahnwagen gefunden). Lungenhyperämie, Myokard-Degeneration; Leber- u. Milzschwellung hämorrh. Enteritis; serofibrinöse Arthritis sämtlicher Gelenke; Nabelverdickung	kleine Herdchen oder Flecken; Hyperämie		starke Schwellung des Nabels	Milz u. Leber steril; Nabel Paratyphus-ähnl. Wachst.	Niere a): Coli-wachstum Niere b): steril	B. coli	
III	4. IV. 22	♂	3 Wochen	„	ausser Nieren keine Veränderungen	kleine, runde, abgeheilte Flecken; dazu einzelne ganz frische hämorrhag.-eitrige Herdchen; Nierenbeckenödem		keine	Milz steril	Coli-Wachstum	B. coli	
IV	6. IV. 22	♂	3 Wochen	„	ausser Nieren keine Veränderungen	Niere a) zeigt einen einzigen, erbsengrossen, frischen, hämorrh. Herd. Niere b) mit ausgedehnten, blastomatösen Veränderungen; vereinzelte Hämorrhagien		keine	Milz steril	Coli-Wachstum	B. coli	
V	6. IV. 22		4 Wochen	„	Nabelverdickung; leichte Milzschwellung	beide Nieren mit sehr zahlreichen, frischen, hämorrh. Herdchen; daneben abgeheilte Flecken		Nabelverdickung mit ruter sulzähnlicher Masse erfüllt	Milz steril; Nabel Coliwachstum	Coli-Wachstum	B. coli	
VI	13. IV. 22	♂	15 Tage	„	Schwellung der Nabelarterien	Niere a) mit embolischen Herdchen; Niere b) makroskopisch normal		Verdickung der Nabelarterien		Mikrokokken	Mikrokokken	

infektion, die durch Coli- und coliähnliche Bazillen, Kokken und vielleicht auch noch durch andere Erreger hervorgerufen wird.

So weisen verschiedene Tatsachen darauf hin, dass die Fleckniere mit Kälberruhr in einem gewissen Zusammenhang stehen kann. In dieser Richtung ist folgende Beobachtung von Interesse: In einem von Kälberruhr endemisch heimgesuchten Bestand konnte aus Flecknieren eines Tieres ein Stamm („N") gezüchtet werden, der serologisch mit aus eingegangenen Kälberruhr-Kälbern gewonnenen Stämmen weitgehend übereinstimmte.

Um zu einer völligen Klarstellung der Frage zu gelangen, wird allerdings noch ein umfangreiches, anamnetisches Material beigebracht werden müssen. Sodann ist von Bedeutung, dass insbesondere bei ganz jungen Tieren neben allen möglichen Variationen der Nephritis maculosa alba zugleich auch recht häufig arthritische Alterationen vor allem der Kniegelenke und Nabelveränderungen angetroffen werden. Wenn Petrovitch diese Befunde im Berner Schlachthof nicht bestätigen konnte, so liegt dies wohl daran, dass die von ihm untersuchten Tiere eben zu alt waren. Zwar zeigen, wie aus den beigegebenen Tabellen zu ersehen ist, die aus den Nieren gezüchteten Keime nicht überall die geforderte Übereinstimmung mit den aus den zugleich bestehenden Nabelprozessen gewonnenen Kulturen. Indessen darf wohl, da nun einmal die Flecknieren von einer Allgemeininfektion ausgehend zu betrachten sind, am Nabel als Eingangspforte für pathogene Bakterien, die sich in der Niere festsetzen können, nicht achtlos vorbeigegangen werden (Repiquet,*) Leblanc,**) Kabitz,***) Kitt,†) Barile,††) Hutyra und Marek,†††) Krupski§)). Auch in dieser Frage können unsere Untersuchungen nicht als abgeschlossen gelten.

Karsten§§) erwähnt die Möglichkeit, freilich ohne dass vorläufig Beweise hierfür vorlägen, dass Fälle der sogenannten weissen Flecknieren des Kalbes auf eine überstandene Kälberparatyphus-Infektion zurückzuführen seien.

*) Repiquet. Bulletin de la Soc. des sciences vét. de Lyon, 1899.

**) Leblanc. Reins des veaux à macules blanches. Le progrès vétér. 1899, No. 16, pag. 410.

***) l. c.

†) l. c.

††) l. c.

†††) l. c.

§) l. c.

§§) Karsten. Der Paratyphus der Kälber. Richard Scholz, Berlin 1921.

Nicht unerwähnt soll schliesslich das eigentümliche Verhalten der Thymusdrüse bei der Nephritis fibroplastica bleiben. Sozusagen ausnahmslos findet man nämlich subnormale Drüsenwerte. Es handelt sich hier um eine sogenannte akzidentelle Involution, indem bei akuten oder chronischen Infektionskrankheiten die Gewichtswerte der Thymus oft bedeutend unter die Norm sinken.*) Selbstverständlich kommt es auf den Grad der früheren Erkrankung an. Auch diese Erscheinung der unterwertigen Thymusgewichte bei Flecknieren weist zwingend auf deren primär entzündlichen Charakter hin.

Nach all dem Gesagten kann der Standpunkt der Fleischschau nicht mehr zweifelhaft sein. Die affizierten Nieren sind zu beseitigen, trotzdem nach der Abheilung, wie aus der Tabelle der negativen bakteriologischen Befunde hervorgeht, Bakterien nicht mehr nachweisbar sind.

Ein besonderes Interesse bieten vor allem die Frühstadien. Hier wird man nicht nur den örtlichen Nierenveränderungen Beachtung schenken, sondern auch nach den Erscheinungen einer Allgemeininfektion, sofern diese überhaupt noch nachweisbar ist, fahnden.

Beiliegend bringen wir eine Zusammenstellung sämtlicher Befunde der von uns untersuchten Fälle.

Beitrag zur Aetiologie der septicaemischen Erkrankungen unter den Schweinen.

Von Privatdozent Dr. E. Gräub und Dr. W. Zschokke, Bern.

Zu den Erkrankungen, deren Diagnostizierung und Behandlung dem Tierarzte am meisten Mühen und gelegentlich auch Enttäuschungen verursacht, gehören die septikämischen Erkrankungen unter den Schweinen. Die Ursache liegt in der uns während langer Zeit unbekannten oder auf irrigen Vorstellungen beruhenden Ätiologie dieser Erkrankungen, die eine genaue Diagnose und zweckmässige Therapie erschwerten. Diese Erscheinung, die auch in andern Ländern beobachtet wird, ist leicht zu erklären, wenn man die Geschichte dieser Erkrankungen verfolgt, die uns Aufschluss gibt über die Schwierigkeiten, die sich

*) Siehe Verhandlungen der Schweiz. Naturforschenden Gesellschaft, Bern, 1922 (Krupski).