Die Augenveränderungen beim bösartigen Katarrhalfieber des Rindes

Autor(en): **Ackermann, Jakob**

Objekttyp: **Article**

Zeitschrift: **Schweizer Archiv für Tierheilkunde SAT : die Fachzeitschrift für Tierärztinnen und Tierärzte = Archives Suisses de Médecine Vétérinaire ASMV : la revue professionnelle des vétérinaires**

Band (Jahr): **64 (1922)**

Heft 1

PDF erstellt am: **02.05.2024**

Persistenter Link: https://doi.org/10.5169/seals-588498

Nutzungsbedingungen

Die ETH-Bibliothek ist Anbieterin der digitalisierten Zeitschriften. Sie besitzt keine Urheberrechte an den Inhalten der Zeitschriften. Die Rechte liegen in der Regel bei den Herausgebern.
Die auf der Plattform e-periodica veröffentlichten Dokumente stehen für nicht-kommerzielle Zwecke in Lehre und Forschung sowie für die private Nutzung frei zur Verfügung. Einzelne Dateien oder Ausdrucke aus diesem Angebot können zusammen mit diesen Nutzungsbedingungen und den korrekten Herkunftsbezeichnungen weitergegeben werden.
Das Veröffentlichen von Bildern in Print- und Online-Publikationen ist nur mit vorheriger Genehmigung der Rechteinhaber erlaubt. Die systematische Speicherung von Teilen des elektronischen Angebots auf anderen Servern bedarf ebenfalls des schriftlichen Einverständnisses der Rechteinhaber.

Haftungsausschluss

Alle Angaben erfolgen ohne Gewähr für Vollständigkeit oder Richtigkeit. Es wird keine Haftung übernommen für Schäden durch die Verwendung von Informationen aus diesem Online-Angebot oder durch das Fehlen von Informationen. Dies gilt auch für Inhalte Dritter, die über dieses Angebot zugänglich sind.

Ein Dienst der *ETH-Bibliothek*
ETH Zürich, Rämistrasse 101, 8092 Zürich, Schweiz, www.library.ethz.ch

http://www.e-periodica.ch

SCHWEIZER ARCHIV
FÜR TIERHEILKUNDE
Herausgegeben von der Gesellschaft Schweizer. Tierärzte
LXIV. Bd. Januar 1922 1. Heft

Die Augenveränderungen beim bösartigen Katarrhalfieber des Rindes.

Von Jakob Ackermann, Tierarzt, Thonhub (Thurgau).

Die Erkrankungen der Augen des Rindes spielen für den tierärztlichen Praktiker eine weniger wichtige Rolle, als das für diejenigen des Pferdes der Fall ist. Doch werden derartige Affektionen auch bei diesen Tieren nicht selten durch Verletzungen verursacht. Ferner führt eine offenbar spezifische Infektion des Lidsackes des Rindes ziemlich häufig zur sog. Augenstaupe. Auch im Anschluss an Maul- und Klauenseuche, septische Kälberpneumonie, Polyarthritis, Metritis und Tuberkulose können Erkrankungen des Sehorganes dieser Haustiere beobachtet werden.

Die Rinderpest und das uns hier näher interessierende bösartige Katarrhalfieber weisen als Charakteristikum oft ebenfalls eine Augenaffektion auf.

Nach Hutyra ist das bösartige Katarrhalfieber, die bösartige Kopfkrankheit, Coryza gangraenosa boum eine akute, nicht ansteckende Infektionskrankheit der Rinder, die sich durch kruppöse Entzündung der Kopfschleimhäute unter gleichzeitiger Erkrankung der Augen und durch schwere nervöse Störungen zu erkennen gibt.

Die Ätiologie der Krankheit ist nicht mit Sicherheit festgestellt. Nach den Versuchen von Leclainche, Huynen und Logiudice wäre es möglich, dass Kolibazillen als ihre Erreger zu beschuldigen sind. Durch Verimpfung von Kulturen besonders virulenter Stämme dieses Mikroben auf Rinder ist es nämlich den Genannten gelungen, ein der bösartigen Kopfkrankheit ähnliches Symptomenbild zu erzeugen. Auffällig ist dabei allerdings der Umstand, dass in keinem dieser Fälle eine Miterkrankung der Augen auftrat.

In der Schweiz ist das bösartige Katarrhalfieber überall

bekannt. Die Krankheit tritt allerdings in gebirgigen Kantonen und Stallungen ärmerer Viehbesitzer häufiger auf als im Flachlande und unter günstigen hygienischen Verhältnissen.

Für den Kanton Zürich haben Erhebungen aus den Rechenschaftsberichten des Veterinäramtes über die obligatorische Viehversicherung ergeben, dass von 1896 bis 1921, also in einem Zeitraume von 25 Jahren, 368 Schadenfälle infolge von bösartigem Katarrhalfieber aufgetreten sind, die sich auf die einzelnen Jahre ziemlich gleichmässig verteilen. Es kommen somit im Kanton ungefähr 15 Schlachtungen infolge von bösartiger Kopfkrankheit pro Jahr vor. Davon werden das Albisgebiet und das Oberland etwas stärker betroffen als das Unterland. Siebzig Prozent dieser notgeschlachteten Tiere befanden sich in den ersten drei Lebensjahren. Die Krankheit trat in allen Jahreszeiten ungefähr gleichmässig auf.

Die Augenveränderungen des bösartigen Katarrhalfiebers sind noch von keiner Seite näher geprüft worden. Auf Anregung des Leiters der hiesigen veterinär-chirurgischen Klinik, Prof. Dr. O. Bürgi, habe ich deshalb nach allen mir möglichen Richtungen diesbezügliche Untersuchungen vorgenommen, deren Resultate nachstehend zur Darstellung kommen sollen.

Das Material, bestehend in zehn Fällen, stammt zum Teil aus hiesiger Klinik. Zudem sind dem Institut derartig affizierte Augen von Kollegen in sehr verdankenswerter Weise zugesandt worden.

Klinisches.

Mit der Erkrankung der Nasen- und Maulschleimhaut setzt beim bösartigen Katarrhalfieber meist auch eine Affektion der Augen ein, die sich zunächst durch Lichtscheu, Tränen und starke episklerale und perikorneale Injektion zu erkennen gibt. Bald folgen Konjunktivitis mit Lidschwellung und die Symptome von Entzündung der mittlern Augenhaut. Letztere bedingt klinisch eruierbare Iritis mit Exsudation und Pupillenverengerung. Dabei kann die Kornea, wie schon Hutyra berichtet, durchsichtig bleiben. Gleiche Beobachtungen machten Bugnon und Dieckerhoff. Isepponi sah in ganz schweren Fällen, wo die Patienten nach zwei bis drei Tagen an bösartigem Katarrhalfieber zugrunde gingen, gewöhnlich ebenfalls keine klinisch nachweisbaren Hornhautveränderungen auftreten. Auch bei nicht stürmischem Krankheitsverlaufe kann die Hornhauttrübung ausbleiben. Wyssmann beobachtete von 14 Erkrankungen zwei, und Lempen von 4 eine ohne Kornealtrübung, die alle in Heilung übergingen.

In andern Fällen erfolgt bei Verschlimmerung des Allgemeinbefindens gewöhnlich am zweiten bis dritten Krankheitstage unter starkem Speicheln, schleimig-eitrigem Nasenausfluss, beschleunigtem Atmen und Durchfall vermehrte, meistens ebenfalls schleimig-eitrige Augensekretion und starke exsudative Iritis mit vom Rande rauchig beginnender und allmählich gegen die Mitte fortschreitender Trübung der Hornhaut, die zu ihrer vollständigen Undurchsichtigkeit führen kann. Totale Kornealopazität ist so schon innert acht Stunden möglich.

Bei solchen Patienten beginnt dann oft das Hornhautepithel unter rascher Abnahme aller Körperkräfte und sonstiger Steigerung der Krankheitssymptome sich in Form von hirsekorngrossen Bläschen oder kleinen Quaddeln mit wasserklarem Inhalt abzuheben. Wenn solche Protuberanzen platzen, so tritt meist Nekrose und Geschwürsbildung der Hornhaut ein. Nach Zwick kann es sogar zur Korneal-Perforation mit Irisvorfall und nachfolgender Atrophie des Bulbus kommen. Heilung von Tieren mit derart schweren Augenveränderungen konnte nicht beobachtet werden. Sie gehen, wenn nicht rechtzeitig Notschlachtung vorgenommen wird, im allgemeinen zugrunde.

Pathologische Anatomie.

a) Makroskopische Veränderungen.

Beide Augen zeigen meist die gleichen pathologisch-anatomischen Prozesse. Grössenunterschiede unter sich und im Vergleich zu normalen Verhältnissen konnten nie festgestellt werden. In allen Fällen fielen bei der Sektion der betreffenden Augen zunächst die Veränderungen von exsudativer Iritis und Zyklitis auf. Die infolge der Entzündungsprozesse gequollene Iris bedingt Verkleinerung der beiden Augenkammern, wobei die vordere zu einer linearen Spalte verringert werden kann. Verklebungen der so veränderten Regenbogenhaut mit der Hinterfläche der Kornea oder vordern Linsenkapsel sind häufig. Die Kammerflüssigkeit wird durch die Exsudationsmassen getrübt. Sind diese reichlicher, so bildet sich ein oft von kleinen Blutungen durchsetztes Depot, wodurch die Iris nach vor- oder rückwärts verdrängt wird. Der Erguss stellt entweder eine strukturlose Masse dar, oder er nimmt am Formalinpräparate eine krümelige Beschaffenheit an.

Die Kornea zeigt in allen Fällen Verdickung, die randständig immer ausgesprochener ist, wie an ihrem Scheitel. Die Verhält-

nisse sind somit umgekehrt wie an normalen Augen. Durch diese Verdickungen entsteht oft ein konusartiges Vorspringen der Peripherie und eine dadurch bedingte dellenförmige, querovale, zentrale Vertiefung. Die Randpartien der Hornhaut können doppelt so dick sein wie die zentralen und das Dreifache der Dicke derjenigen normaler Augen erreichen.

Je nach Dauer und Intensität der Augenerkrankung ist die Hornhautoberfläche glatt oder uneben. Im letzteren Falle kann sie blasig oder urtikariaähnlich erhaben sein, auch Epitheldefekte aufweisen und dann graugelb erscheinen. Auf Durchschnitten fällt immer die lockere Verbindung des Kornealepithels mit der Grundsubstanz auf. Wo ältere Kornealdefekte vorliegen, ist es zu peripherer Gefässneubildung und zum Entstehen eines perikornealen Gefässkranzes gekommen. Die Rückfläche der Hornhaut ist höckerig. Sie zeigt fast stets weisslichzarte Beläge und die Residuen von vorderen Synechien.

Auch auf der Vorderfläche der Linse befinden sich oft Spuren von Verwachsungen mit der Regenbogenhaut. In Fällen von schwerer Entzündung zeigt die vordere Linsenfläche starke Auflagerungen, wodurch die Linse ein gelblich-weisses Aussehen bekommt. Veränderungen des Linsenparenchyms konnten makroskopisch nicht beobachtet werden.

Infolge exsudativer Zyklitis ist der Glaskörper meist wolkig getrübt. Wo hochgradige Kornealveränderungen vorliegen, konstatiert man auch exsudative Chorioiditis mit Netzhautablösung und Degeneration des Glaskörpers, der als speckige Masse erscheinen kann.

Am Optikus und seiner Papille wurden nie Anomalien wahrgenommen.

b) Mikroskopische Veränderungen.

Von mehreren infolge Katarrhalfieber affizierten Augen wurden Paraffinschnitte aus allen Gebieten zur histologischen Untersuchung angelegt. Die Tinktion erfolgte in üblicher Weise mit Hämatoxylin-Eosin. Bei der mikroskopischen Besichtigung solcher Schnitte fallen wiederum in erster Linie die Veränderungen der mittleren Augenhaut auf, die namentlich ihre vorderen Teile betreffen.

Die Iris zeigt zunächst die Erscheinungen von Hyperämie in Form von erweiterten, meist strotzend gefüllten Blutgefässen, worin die an Zahl wesentlich vermehrten, weissen Blutzellen auffallen. Extravaskuläre Blutungen, wie sie nach Ginsberg

bei Sepsis vorkommen, sind nicht selten. Die entzündete Iris ist stark zellig infiltriert und gequollen (Fig. 1). Ihr Endothel zeigt in allen Fällen ausgesprochene Veränderungen. Man kann an ihm zwei verschiedene Vorgänge verfolgen. Entweder fallen die gequollenen und von Rundzellen durchsetzten Endothelien einzeln aus ihrem Verbande, oder dann wird das Endothel als ganzes Häutchen abgehoben. Letztere Veränderung beobachtet man namentlich bei stark zellig durchsetzter Exsudation.

Das Stroma der Regenbogenhaut ist besonders in der vorderen Grenzschicht immer gelockert und weist starke zellige In-

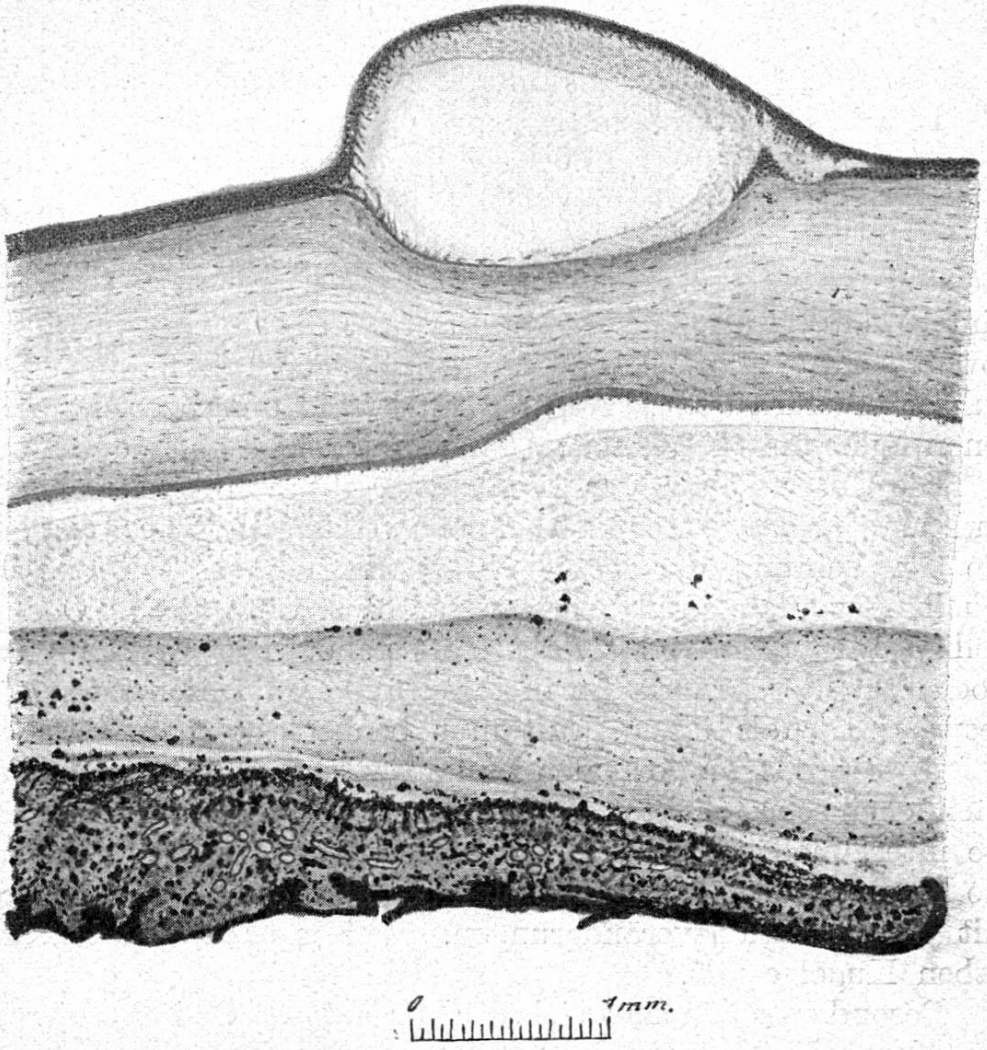

Fig. 1.

Bösartiges Katarrhalfieber. Cornea-Oedem. Bläschenartige Abhebung des Epithels. Exsudat in vorderer Augenkammer in 2 Schichten, obere seröse und untere zellig-fibrinöse. Beide Lagen sind durchsetzt mit ausgefallenem Pigment von der Iris, die stark zellig infiltriert und gequollen erscheint. Ihre Hyperaemie ist zudem besonders an den zahlreichen erweiterten Blutgefässen erkenntlich.

filtration auf, wobei man neben Leukocyten in ältern Fällen auch junge Bindegewebszellen beobachtet. Die Pigmentzellen und -Schollen lösen sich insbesondere aus den vorderen Irisabschnitten und gelangen in die Augenkammern (Fig. 1). Die hintere Grenz- und die Pigmentschicht sind nie so stark verändert wie die vorderen. Hingegen sieht man auch hier Lockerung des bindegewebigen Stromas und mehr oder weniger zellreiche Exsudationsmassen mit zerfallenen roten Blutkörperchen.

Der Ziliarkörper zeigt meistens noch ausgesprochenere Entzündungsveränderungen als die Iris. Neben Hyperämie weist sein Grundstock starke zellige Infiltration auf. Letztere Erscheinung macht sich namentlich in der pigmentfreien Epithellage geltend. Die Pigmentschichten sind auch hier je nach Intensität und Dauer der Krankheit verschieden degeneriert.

In beiden Augenkammern findet sich Exsudat in wechselnder Menge. Dasselbe ist serofibrinöser Natur und zeigt Durchsetzung mit Leukocyten und Pigmentzellen. Auch Pigmentklumpen sind häufig. Schichtung des Exsudates ist in den Schnitten meistens zu beobachten, indem auf eine vordere seröse Lage eine hintere zellig-fibrinöse folgt (Fig. 1). Die Fontanaschen Räume, soweit noch erkennbar, sind mit den gleichen Entzündungsprodukten angefüllt wie die Augenkammern. In den meist gut erhaltenen Schlemmschen Kanälen fallen zahlreiche Leukocyten auf.

Die Untersuchung der Hornhaut ergibt zwei Arten von Veränderungen. Da wo ihr Epithel noch vorhanden ist, erweist sich die Erscheinung der besonders randständigen Trübung als Quellungsvorgang infolge seröser Durchtränkung, also als Oedem. Zellige Infiltration fehlt dabei fast ganz. Die Quellung und Lockerung der Propria ist in ihren äusseren Abschnitten ausgesprochener als innen. Mitunter beobachtet man, dass die tiefen Proprialagen normalen Bau aufweisen, während die oberflächlichen sehr gelichtet erscheinen. In den letzteren sind dann die interlamellären Räume vergrössert, die Fibrillen massiger, die Korneazellen dicker und plumper als normal, da und dort mit Degenerationsveränderungen. Vereinzelte Wanderzellen haben Kugelgestalt.

Besonders schön lässt sich der Vorgang der Oedematisierung am Kornealepithel verfolgen. Die interzellulären Räume erweitern sich zwischen den basalen Zylinderzellen. Nachher heben sich die infolge Quellung zerfallenen polyedrischen Zellschichten ab und es erfolgt vollständige Loslösung der abgeplatteten oberfächlichen von den tiefen Zellagen. So kann

bläschenartige Abhebung der obersten Kornealepithelien erfolgen, wie das Fig. 1 zeigt. Dort erscheint dann die Propria zusammengedrückt und ihre Fibrillen verlaufen am Blasengrund straffer wie diejenigen der Umgebung. Die in der Nähe eines solchen Bläschens noch erhaltenen Epithelien sind relativ deutlich tingiert und begrenzt, aber ihre Zwischenräume wesentlich erweitert (Fig. 1 rechts). In anderen Fällen gehen die tiefen Zellschichten infolge Quellung ebenfalls zugrunde, ohne dass jedoch eigentliche Blasenbildung zustande kommt. Die Zellen sind dabei weniger färbbar und erscheinen infolgedessen blasser. Sie vergrössern sich und verlieren die scharfen Konturen; ihre Kerne erscheinen als schwammige Gebilde, und schliesslich bildet der Zellinhalt nur noch eine blasse, körnelige Masse. Auf diesem Vorgange dürfte wohl die klinisch dann und wann zu beobachtende urtikariaähnliche Abhebung der oberflächlichen Kornealepithelien beruhen.

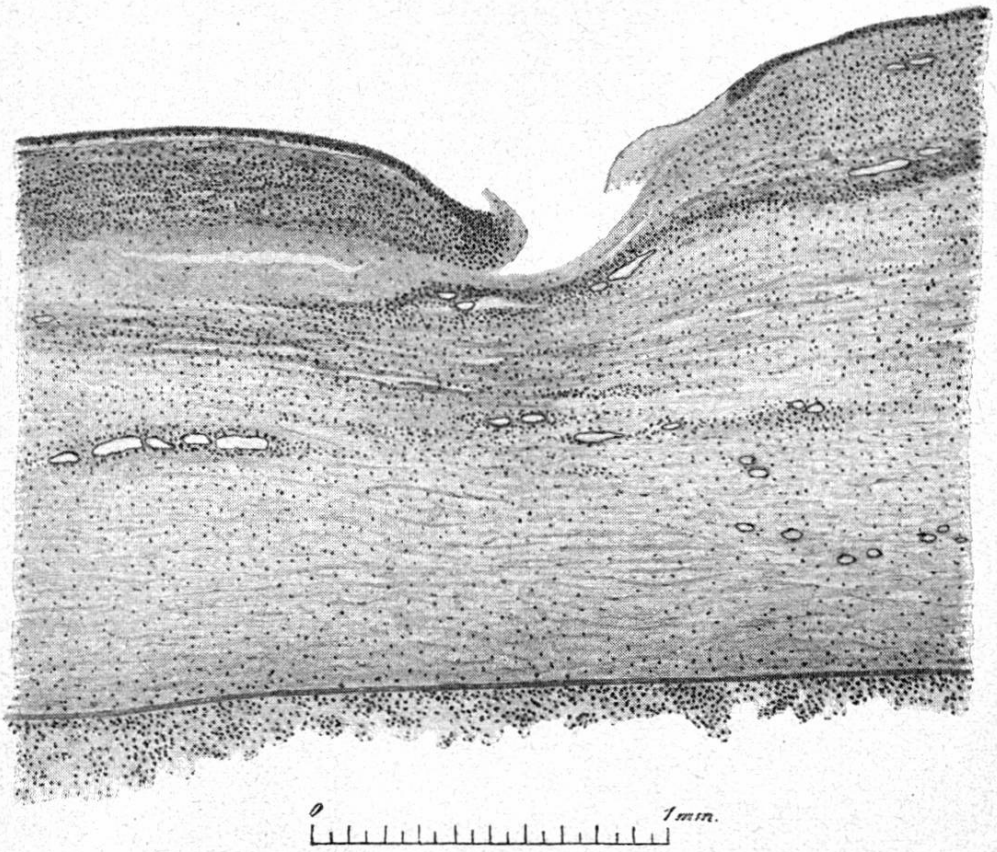

Fig. 2.

Bösartiges Katarrhalfieber. Eiterige Keratitis, Geschwürsbildung. Epithellage verdünnt, mit Leukocyten durchsetzt. Stark rundzellige Infiltration der oberfl. und mittleren Propriazone und um die nekrotischen Teile, welche homogen erscheinen und spärlich Eiterzellen enthalten. Neugebildete Blutgefässe hauptsächlich in der Mitte der Grundsubstanz. Descemetsche Membran intakt. Das Endothel fehlt. Eiteriges Exsudat in vorderer Augenkammer.

Wenn das oberflächliche Epithel zerfällt, entstehen in der Hornhaut infolge ektogener Infektion Entzündungserscheinungen, wie sie aus Fig. 2 deutlich ersichtlich sind. Gegen die Läsionsstelle hin verjüngt sich die mit Rundzellen durchsetzte Epithellage. Sie endigt indessen nicht spitz, sondern ragt meist mit einem kolbig verdickten Ende etwas in den Geschwürsrand hinein. In älteren Fällen ist vom Kornealepithel nichts mehr vorzufinden.

Die Propria ist auch hier gequollen, ihre äussere Hälfte stärker wie die innere. Die Kornealzellen sind undeutlich. Ihre Kerne zeigen oft körneligen Zerfall. Starke rundzellige Infiltration macht sich namentlich in der subepithelialen und mittleren Propriazone und um die nekrotischen Gewebspartien, die homogen erscheinen und spärlich Eiterzellen enthalten, geltend. Die Gefässneubildung beschränkt sich in der Hauptsache auf die mittleren, weniger auf die oberflächlichen Teile der Grundsubstanz (Fig. 2).

Die Descemetsche Membran ist überall intakt. Wo eitrige Hornhautentzündung vorliegt, wird sie oft palisadenartig von Leukocyten belagert; in ihr bemerkt man aber nie solche.

Das Endothel findet sich in allen Fällen in Degeneration vor. Die Endothelien sind aufgequollen, mit Rundzellen durchsetzt, hängen schollenartig in die vordere Augenkammer, oder sie sind schon ganz abgefallen. Dass die Endothelschädigung nur in der Ausdehnung der Trübung vorzufinden sei, konnte nicht festgestellt werden.

Prognose.

Sie ist bekanntlich beim bösartigen Katarrhalfieber im allgemeinen ungünstig, denn die Mortalität beträgt mehr wie 70%. Relativ günstige Aussichten zeigen diejenigen Fälle, in welchen die Krankheit nicht stürmisch beginnt, und wo die Behandlung vor dem Auftreten von klinisch nachweisbaren Augenveränderungen eingeleitet werden kann. Aus den Angaben Wyssmanns ist zu ersehen, dass von den ca. 29% durch parenterale Anwendung von Atoxyl geheilten Tieren die Heilungsdauer beim Fehlen von Hornhauttrübung durchschnittlich fünf Tage betrug, während solche mit Trübung neun bis zehn Tage beanspruchten. Auch in einem von uns nach Wyssmann behandelten Falle ohne Korneaveränderung trat vier Tage nach der Injektion vollständige Heilung ein. Bei einem anderen Tiere mit totaler beid-

seitiger Hornhauttrübung hingegen ist auf Atoxyl überhaupt keine Besserung eingetreten.

Wenn Hornhauttrübung vorliegt, bestehen infolge exsudativer Iritis und Zyklitis meist auch schon Linsenauflagerungen, so dass im günstigsten Falle neben einer fast doppelt so langen Heilungsdauer Sehstörungen bis zur totalen Erblindung zurückbleiben.

Ganz ungünstig gestaltet sich die Prognose, wenn die Krankheit stürmisch mit starkem, oft schon blutigem Durchfall einsetzt. In diesen Fällen führt der Prozess nach Isepponi eventuell in zwei bis drei Tagen ohne Auftreten einer Hornhauttrübung zum Tode.

Auch die Erkrankungen mit Oberflächenzerfall der Hornhaut sind stets ungünstig zu beurteilen. Endigt die Affektion diesfalls nicht tödlich, so verfallen die Tiere dem Siechtum und erblinden infolge der eiterigen Keratitis und Veränderungen der mittleren und inneren Augenhaut, sowie der Linse und des Glaskörpers.

Erfahrungsgemäss gestalten sich endlich diejenigen Erkrankungen ungünstig, in denen bei rechtzeitig eingeleiteter Behandlung, d. h. vor dem Auftreten der Hornhauttrübung, nach 24 Stunden keine Besserung eintritt.

Therapie.

Eine spezifische Behandlung des bösartigen Katarrhalfiebers ist nicht bekannt. Fast von allen Praktikern wird neben hygienischen Massnahmen einem frühzeitigen Aderlass ein günstiger Einfluss zugesprochen.

Wenn gegen die Augenaffektion therapeutisch vorgegangen werden soll, so hat dies symptomatisch nach allgemeinen Grundsätzen zu erfolgen.

Über die Atoxyl- und Inkarbonwirkung in Form der parenteralen Zufuhr gehen die Ansichten weit auseinander. In neuester Zeit wird die unspezifische Eiweisstherapie angewandt in Form von intramuskulären Injektionen von Aolan, einer keim- und toxinfreien Milcheiweisslösung. Über diesbezügliche gute Erfolge berichtet Fischer. An der hiesigen Klinik war zur Durchführung dieser Behandlung bis jetzt noch keine Gelegenheit geboten.

Schlussfolgerungen.

Das bösartige Katarrhalfieber ist eine wohl auf Infektion beruhende, nicht ansteckende Erkrankung der Rinder.

Von ihr werden hauptsächlich Jungrinder bis zum dritten Lebensalter betroffen. Bei älteren Tieren ist die Krankheit relativ selten.

Sie tritt im Kanton Zürich in allen Gegenden auf. Immerhin wird sie im Oberland und im Albisgebiet etwas häufiger beobachtet wie im Unterland. Die jährliche Zahl der Notschlachtungen und Todesfälle schwankt im Kanton zwischen 10 und 20.

Die Jahreszeit hat auf das Auftreten der Krankheit keinen Einfluss.

Neben den sonstigen bekannten Symptomen ist für die Fälle von bösartigem Katarrhalfieber eine Affektion der Augen charakteristisch. Sie gibt sich zunächst durch Lichtscheu, Tränensekretion, episklerale und perikorneale Gefässinjektion zu erkennen. Am ersten bis zweiten Krankheitstage treten die Erscheinungen von Konjunktivitis, Lidschwellung und Hornhauttrübung hinzu.

Erfolgt keine Besserung, so steigert sich die Tränensekretion, die meist schleimig eiterig wird. Exsudative Iritis ist nun mit Sicherheit vorhanden, deren Nachweis aber oft erschwert oder verunmöglicht wird, indem sich die Kornea vom Rande her stark rauchig zu trüben anfängt und oft innert acht Stunden schon total undurchsichtig erscheint.

Gibt sich jetzt noch keine Heilungstendenz zu erkennen, so entstehen hirsekorngrosse Bläschen oder kleine Quaddeln auf der Hornhautoberfläche. Nach Berstung derselben, sei es infolge zu grossen Innendruckes oder durch mechanische Insulte, erfolgt Epitheldesquamation und Blosslegung der Grundsubstanz der Kornea. Durch die im Konjunktivalsack reichlich vorhandenen Bakterien kann nun mit Leichtigkeit Infektion und Entzündung der Hornhaut erfolgen, die bis zur Gewebsnekrose und Perforation führen kann. Bei derartig schweren Augenveränderungen konnte nie Heilung der Krankheit beobachtet werden.

Die klinische, pathologisch-anatomisch-makroskopische und histologische Untersuchung zeigt, dass die Augenerkrankung beim bösartigen Katarrhalfieber von einer Entzündung der mittleren Augenhaut, speziell von ihren vorderen Abschnitten ausgeht, indem hier die ersten und hauptsächlichsten Veränderungen festzustellen sind. Der Ziliarkörper ist daran meist noch stärker betroffen wie die Iris. Die Entzündung beider bedingt serofibrinöse und zellig durchsetzte Exsudation in die Augenkammern und in den Glaskörperraum. Diese verursacht Trübung des Kammerwassers, Linsenauflagerungen und Verände-

rungen des Glaskörpers. Wo hochgradige Kornealveränderungen vorliegen, gibt sich auch eine exsudative Chorioiditis mit Netzhautablösung und ein stark entarteter Glaskörper zu erkennen.

Histologisch hat sich ergeben, dass die Hornhauttrübung primär einen reinen Quellungsvorgang ohne zellige Infiltration darstellt. Durch starke Oedematisierung kann es zur Blasenbildung, oder zu urtikariaähnlichen Abhebungen der Hornhautoberfläche kommen.

Erst sekundär, wenn Epithelzerfall erfolgt ist, konstatiert man eine rundzellig infiltrierte Kornea, Gewebsnekrose und Gefässneubildung, also das histologische Bild der eiterigen Keratitis.

Die Trübung beginnt stets am Rande. Die peripheren und oberflächlichen Propriaschichten sind immer stärker in Quellung wie die zentralen und tiefen, die oft noch normalen Bau aufweisen können. Die Oedematisierung muss daher wohl als Folge von Toxinwirkung und dadurch bedingter Alteration der ziliaren Gefässendothelien angesehen werden.

Die Kopfkrankheit ist prognostisch ungünstig zu beurteilen. Die Sterblichkeit beträgt mehr wie 70%. Einigermassen gute Aussicht besteht, wenn die Krankheit relativ langsam beginnt und die Behandlung vor dem Auftreten der Hornhauttrübung eingeleitet wird. Bei totaler Trübung und Epitheldesquamation ist günstigsten Falles nach einem langen Rekonvaleszenzstadium Heilung mit Erblindung zu erwarten. Setzt der Prozess stürmisch mit starkem, oft schon blutigem Durchfall ein, so führt er in zwei bis drei Tagen ohne Auftreten einer Hornhauttrübung zum Tode.

Eine spezifische Behandlung des Katarrhalfiebers und der diesbezüglichen Augenaffektion ist bis heute unbekannt. Neben allgemeinen guten hygienischen Massnahmen hat ein kräftiger Aderlass vor dem Auftreten der Hornhauttrübung zweifelsohne einen günstigen Einfluss auf den Verlauf der Krankheit.

Literaturverzeichnis.

1. Aschoff, L., Allgemeine Pathologie 1919.
2. Axenfeld, A., Lehrbuch der Augenheilkunde 1912.
3. Bayer, J., Augenheilkunde für Tierärzte 1906.
4. Bürgi, O., Über Hornhautveränderung bei Pferd und Hund, 1914.
5. Bürgi, O., Über Augengeschwülste. Schweiz. Archiv für Tierheilkunde 1920.
6. Bürgi, O., Vorlesungen über Augenkrankheiten der Haustiere, 1918.
7. Bugnon, Deutsche Zeitschrift für Tiermedizin nach Hutyra und Marek.

8. Dorn, Krankheiten beim Rinde. Erkrankungen des Auges. Tierärztliche Rundschau 1909.
9. Ellenberger und Schütz, Jahresberichte über die Leistungen auf dem Gebiete der Veterinärmedizin 1841—1918.
10. Ellenberger, W., Handbuch der vergleichenden mikr. Anatomie der Haustiere 1906.
11. Ellenberger und Baum, Handbuch der vergleichenden Anatomie der Haustiere, 1915.
12. Fischer, M. H., Über Hornhauttrübungen. Ref. Archiv für vergleichende Ophthalmologie 1909.
13. Fischer, Aolan zur Behandlung des bösartigen Katarrhalfiebers des Rindes. B. T. W. 1921.
14. Fröhner und Zwick, Spez. Pathologie und Therapie 1919.
15. Ginsberg, S., Grundriss der patholog. Histologie des Auges, 1903.
16. Graefe-Saemisch, Handbuch der gesamten Augenheilkunde, 1903.
17. Grieder, H., Untersuchungen über Glaukom und Hydrophthalmus. Diss. Zürich 1920.
18. Heusser, H., Hornhautveränderungen beim Hund. Diss. Zürich 1913.
19. Heusser, H., Hornhautflecken und -Vaskularisation. Hab. Schrift Zürich 1920.
20. Hoffmann, Tierärztliche Chirurgie 1892.
21. Hutyra und Marek, Spezielle Pathologie und Therapie der Haustiere 1920.
22. Huynen und Logiudice, Annales vét. 1911.
23. Jakob, Tierärztliche Augenheilkunde 1920.
24. Isepponi, Schweiz. Archiv für Tierheilkunde 1904.
25. Kitt, Th., Lehrbuch der allgemeinen Pathologie.
26. Kitt, Th., Lehrbuch der pathol. Anatomie der Haustiere, 1911.
27. König, Bösartiges Katarrhalfieber des Rindes. Bericht über Vet.-Wesen im Königreich Sachsen 1884—1885.
28. Kuko, Über Keratitis bei Säugetieren. Klin. Monatsblätter für Augenheilkunde 1902.
29. Knape, Oedema corneae der Katze in Heusser, Diss, 1913.
30. Leber, Die Zirkulations- und Ernährungsverhältnisse des Auges. Graefe-Saemisch 1903.
31. Leclainche, Revue vét. 1898.
32. Martin, Lehrbuch der vergl. Anatomie der Haustiere, 1919.
33. Möller, H., Lehrbuch der Augenheilkunde für Tierärzte, 1910.
34. Reich, Über Regeneration der Hornhaut. Klin. Monatsblätter für Augenheilkunde 1912.
35. Ribbert, Allgemeine Pathologie und pathologische Anatomie 1908.
36. Römer, Lehrbuch der Augenheilkunde 1913.
37. Rychner, Spezielle Pathologie und Therapie 1854.
38. Rychner, Buiatrik 1841.
39. Röll, Pathologie und Therapie der Haustiere 1885.
40. Salzer, Vergleichende anatomische Studien über die Regeneration und Wundheilung an der Hornhaut und über die Vorgänge am Epithel. Archiv für Augenheilkunde 1915.
41. Siegfried, Untersuchungen über die periodische Augenentzündung. Diss. Zürich 1921.
42. Thurns Enzyklopädie der Tierheilkunde 1836.

43. Seligmann, Die mikroskopische Untersuchung des Auges, 1911.
44. Stöhr, Lehrbuch der Histologie, 1912.
45. Uebele, Keratitis parenchymatosa beim Hund. Diss. Giessen 1900.
46. Wyssmann, Atoxyltherapie des bösartigen Katarrhalfiebers. Schw. Archiv für Tierheilkunde 1918.
47. Veterinäramt Zürich, Rechenschaftsberichte über die obligatorische Viehversicherung 1896—1921.
48. Zietzschmann, O., Das Sehorgan. Handbuch der vergleichenden mikroskopischen Anatomie der Haustiere, 1906.

Zum Schlusse spreche ich Herrn Prof. Dr. O. Bürgi für die Unterstützung bei der Ausführung dieser Arbeit meinen besten Dank aus. Auch bin ich den Herren Kantonstierarzt Dr. H. Baer für die freundliche Überlassung des statistischen Materials seiner Amtsstelle, sowie P. D. Dr. H. Heusser für die Einführung in die Technik und das rege Interesse, das er den Untersuchungen stets entgegenbrachte, verpflichtet.

Untersuchungsergebnisse über Beschälseucheverdacht in Meiringen (Kt. Bern).

(April—August 1921).

Ende April 1921 traten beim Hengst der Pferdezuchtgenossenschaft Meiringen (Kt. Bern), sowie bei einigen von diesem gedeckten Stuten Erscheinungen einer ansteckenden Krankheit der Geschlechtsorgane auf, welche anfänglich lebhaft an Beschälseuche erinnerten. Auf Ansuchen des bernischen Kantonstierarztes führte das eidg. Veterinäramt unverzüglich eine eingehende Untersuchung durch. Dieselbe wurde einerseits am Standorte der Tiere selbst, anderseits in den Sanitätsstallungen des Schlachthofes in Bern ausgeführt. Wir geben hier zunächst die Erscheinungen und die ersten Untersuchungsergebnisse bei zwei der erkrankten Pferde bekannt.

1. Hengst „Imposant", Dunkelfuchs, 5 Jahre alt. Untersuchung am 1. Mai 1921, in Meiringen.

Anamnese: Der Hengst soll seit einigen Wochen an einer Schwellung des Hodensackes gelitten haben. Andere Erscheinungen, die auf eine Krankheit hätten schliessen lassen, will der Hengstenhalter nicht bemerkt haben. Insbesondere zeigte das Tier weder erhöhte noch verminderte geschlechtliche Erregbarkeit, keine Lähmungserscheinungen und auch keine Anzeichen eines Haut-