Verheilte Femurfraktur bei einem argentinischen Ochsen

Autor(en): **Buri, R.**

Objekttyp: **Article**

Zeitschrift: **Schweizer Archiv für Tierheilkunde SAT : die Fachzeitschrift für Tierärztinnen und Tierärzte = Archives Suisses de Médecine Vétérinaire ASMV : la revue professionnelle des vétérinaires**

Band (Jahr): **55 (1913)**

Heft 11

PDF erstellt am: **14.05.2024**

Persistenter Link: https://doi.org/10.5169/seals-593216

Nutzungsbedingungen

Die ETH-Bibliothek ist Anbieterin der digitalisierten Zeitschriften. Sie besitzt keine Urheberrechte an den Inhalten der Zeitschriften. Die Rechte liegen in der Regel bei den Herausgebern.
Die auf der Plattform e-periodica veröffentlichten Dokumente stehen für nicht-kommerzielle Zwecke in Lehre und Forschung sowie für die private Nutzung frei zur Verfügung. Einzelne Dateien oder Ausdrucke aus diesem Angebot können zusammen mit diesen Nutzungsbedingungen und den korrekten Herkunftsbezeichnungen weitergegeben werden.
Das Veröffentlichen von Bildern in Print- und Online-Publikationen ist nur mit vorheriger Genehmigung der Rechteinhaber erlaubt. Die systematische Speicherung von Teilen des elektronischen Angebots auf anderen Servern bedarf ebenfalls des schriftlichen Einverständnisses der Rechteinhaber.

Haftungsausschluss

Alle Angaben erfolgen ohne Gewähr für Vollständigkeit oder Richtigkeit. Es wird keine Haftung übernommen für Schäden durch die Verwendung von Informationen aus diesem Online-Angebot oder durch das Fehlen von Informationen. Dies gilt auch für Inhalte Dritter, die über dieses Angebot zugänglich sind.

Ein Dienst der *ETH-Bibliothek*
ETH Zürich, Rämistrasse 101, 8092 Zürich, Schweiz, www.library.ethz.ch

http://www.e-periodica.ch

aus den Sektionsprotokollen des Veterinärpathologischen Instituts meinen verbindlichsten Dank auszusprechen.

Verheilte Femurfraktur bei einem argentinischen Ochsen.

Von Dr. Rud. Buri, Bern.

Bei der Zerteilung eines argentinischen Ochsenhinterviertels auf der Gefrierfleischverkaufsstelle in Bern kam der bizarre Oberschenkelknochen zum Vorschein, dessen Abbildung dieser Mitteilung beigefügt ist.

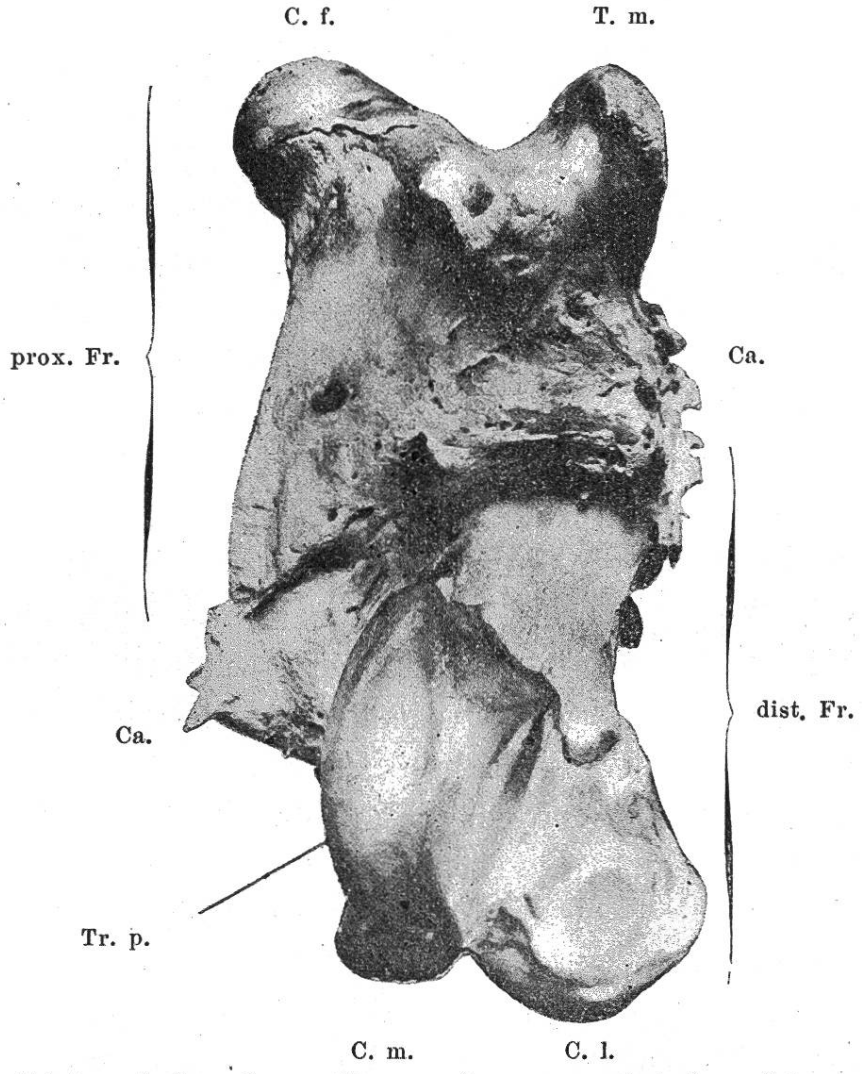

Linkes frakturiertes Femur eines argentinischen Ochsen.
(Ansicht der Cranialseite; 10/37 der natürlichen Grösse.)
C. f. Caput femoris, T. m. Trochanter major, Tr. p. Trochlea patellaris, C. m. Condylus medialis, C. l. Condylus lateralis, Ca. Callus, prox. Fr. proximales Fragment, dist. Fr. distales Fragment.

Es handelt sich, wie die Figur deutlich erkennen lässt, um einen kompletten Querbruch der Diaphyse des linken Femurs mit sekundärer Dislokation der Fragmente unter Ausbildung einer reichlichen höckerigen und dornigen Kallusmasse.

Das ganze sehr gedrungene und klotzige Knochengebilde ist 32 cm lang und 15 cm breit, während der kraniokandale Durchmesser an der dicksten Stelle, d. h. in der Mitte, 8 cm beträgt. Die approximative Längenbestimmung der einzelnen Fragmente ergibt für das distale 18 und für das proximale 20 cm. Das Femur war also ursprünglich ca. 38 cm lang.

Ausser einer Dislocatio ad latus et ad longitudinem cum contractione, wodurch das distale Fragment um ca. 6 cm lateral am proximalen emporgeschoben wurde, hat das erstere gegenüber dem letzteren durch kraniales Ausweichen seiner Epiphyse auch eine Dislocatio ad axin und schliesslich noch eine Dislocatio ad peripheriam erlitten; denn es ist mit seinem distalen Ende um 30° von der Richtung des proximalen Bruchstückes nach vorn abgewichen und bildet nun mit ihm einen kranial offenen Winkel von 150°, ausserdem ist es aber noch um 25° nach innen rotiert.

Die Verbindung der beiden noch ganz das normale Oberflächenrelief darbietenden Bruchstücke durch den besonders auf der Kaudalseite mächtig entwickelten Kallus ist eine ungemein feste und hat offenbar eine den Anforderungen des Nahrungserwerbes im freien Gelände genügende Funktionsfähigkeit der betroffenen Extremität gewährleistet; denn von Abmagerung war an dem Viertel nichts mehr zu bemerken; es erschien bloss etwas kürzer und dicker. Eine Untersuchung der Muskelverhältnisse war leider nicht ausführbar.

Unsere Bauern schreiten angesichts eines so schweren Traumas natürlich unverzüglich zur Notschlachtung, da

ein Heilversuch zu hohe Werte aufs Spiel setzen würde. Unter argentinischen Verhältnissen jedoch mag es öfter vorkommen, dass derart verletzte Tiere der vis medicatrix naturae überlassen bleiben, von deren Wirksamkeit das Vorgetragene jedenfalls ein glänzendes Beispiel darstellt.

Herrn Privatdozent Dr. Hans Richter in Bern, der die Herstellung der Photographie des Knochens gütigst übernommen hatte, sei an dieser Stelle der verbindlichste Dank ausgesprochen.

Über Morbus maculosus equorum und seine Behandlung.*)

Von Dr. F. Heitz, Tierarzt in Reinach.

Hutyra und Mareck charakterisieren den Morbus maculosus folgendermassen: „Die Blutfleckenkrankheit stellt eine mutmasslich aus einer spezifischen Infektion hervorgehende, wesentlich auf septischer Bakterienintoxikation beruhende akute, nicht ansteckende Krankheit der Pferde dar, die vornehmlich durch umfangreiche, ödematöse Infiltrationen des subkutanen Bindegewebes und durch Blutungen daselbst, sowie in den Schleimhäuten und in den innern Organen gekennzeichnet sind.“

Mit diesem „mutmasslich“ wird darauf hingewiesen, dass die Ursachen noch unbekannt, unerforscht sind. Aus der Art und Weise des Auftretens scheint mit Bestimmtheit hervorzugehen, dass es sich um eine sekundäre Intoxikation bezw. Infektionskrankheit handelt. Sekundär deshalb, weil das Leiden in den meisten Fällen nachweisbar im Anschlusse an eine Infektionskrankheit oder eiternde

*) Referat, gehalten am 9. Dezember 1911 in der Versammlung des Vereins bernischer Tierärzte in Bern.