Zeitschrift: Schweizer Archiv für Tierheilkunde SAT : die Fachzeitschrift für Tierärztinnen und Tierärzte = Archives Suisses de Médecine Vétérinaire ASMV : la revue professionnelle des vétérinaires

Herausgeber: Gesellschaft Schweizer Tierärztinnen und Tierärzte

Band: 54 (1912)

Heft: 10

Artikel: Ein neues Instrument zur Operation von Nabel- und Bauchbrüchen

Autor: Salvisberg, A.

DOI: https://doi.org/10.5169/seals-591372

Nutzungsbedingungen

Die ETH-Bibliothek ist die Anbieterin der digitalisierten Zeitschriften auf E-Periodica. Sie besitzt keine Urheberrechte an den Zeitschriften und ist nicht verantwortlich für deren Inhalte. Die Rechte liegen in der Regel bei den Herausgebern beziehungsweise den externen Rechteinhabern. Das Veröffentlichen von Bildern in Print- und Online-Publikationen sowie auf Social Media-Kanälen oder Webseiten ist nur mit vorheriger Genehmigung der Rechteinhaber erlaubt. Mehr erfahren

Conditions d'utilisation

L'ETH Library est le fournisseur des revues numérisées. Elle ne détient aucun droit d'auteur sur les revues et n'est pas responsable de leur contenu. En règle générale, les droits sont détenus par les éditeurs ou les détenteurs de droits externes. La reproduction d'images dans des publications imprimées ou en ligne ainsi que sur des canaux de médias sociaux ou des sites web n'est autorisée qu'avec l'accord préalable des détenteurs des droits. En savoir plus

Terms of use

The ETH Library is the provider of the digitised journals. It does not own any copyrights to the journals and is not responsible for their content. The rights usually lie with the publishers or the external rights holders. Publishing images in print and online publications, as well as on social media channels or websites, is only permitted with the prior consent of the rights holders. Find out more

Download PDF: 09.07.2025

ETH-Bibliothek Zürich, E-Periodica, https://www.e-periodica.ch

die Organe der gerichtlichen Polizei Mitteilung von einem Betrugsfall, so müssen sie von Amtes wegen die Strafverfolgung an die Hand nehmen. Ob der Betrogene Strafanzeige einreicht und Strafantrag stellt oder nicht, ist unerheblich. Selbst wenn der Betrogene ausdrücklich erklärte, er wolle nicht, dass der Betrüger bestraft werde, so müsste der Betrüger trotzdem bestraft werden. Der Strafanspruch steht eben einzig dem Staate zu. In der Praxis sind natürlich die Strafverfolgungen wegen Betruges, die ohne Anzeige des Betrogenen eingeleitet werden, äusserst selten. Ohne die Angaben des Betrogenen erhält eben die Polizei gewöhnlich keine Kenntnis vom Delikt und auch in der einmal eingeleiteten Strafverfolgung ist sie stets und in erster Linie auf diese Angaben angewiesen. Über das Delikt wird regelmässig das Opfer die gründlichste Auskunft geben können.

* * *

Dem Leser zum Schlusse die Nachricht, dass die Parteien sich verglichen, dem Grundsatz huldigend: „Lieber ein magerer Vergleich als ein fetter Prozess".

Ein neues Instrument zur Operation von Nabel- und Bauchbrüchen. *)

Von Dr. A. Salvisberg-Tavannes.

Wenn auch durch die Fortschritte der Chirurgie durch Anti und -Asepsis, sowohl die Kluppe, als auch die elastische Ligatur in ihrer Anwendung viel beschränkt wurden, so haben wir sie in der tierärztlichen Chirurgie gleichwohl noch nötig. Nicht nur der klingenscheue Tierarzt wird sie verwenden, sondern jeder wird häufig davon Gebrauch

*) Das Instrument ist zu beziehen von den Herren Gebr. Ziegler, veterinär-mediz. Bedarfsartikel, Bern, Erlachstrasse 23.

machen, dem nicht eine tägliche Kontrolle des operierten Tieres möglich ist.

Mein Instrument verbindet die Eigenschaften einer Kluppe und der elastischen Ligatur.

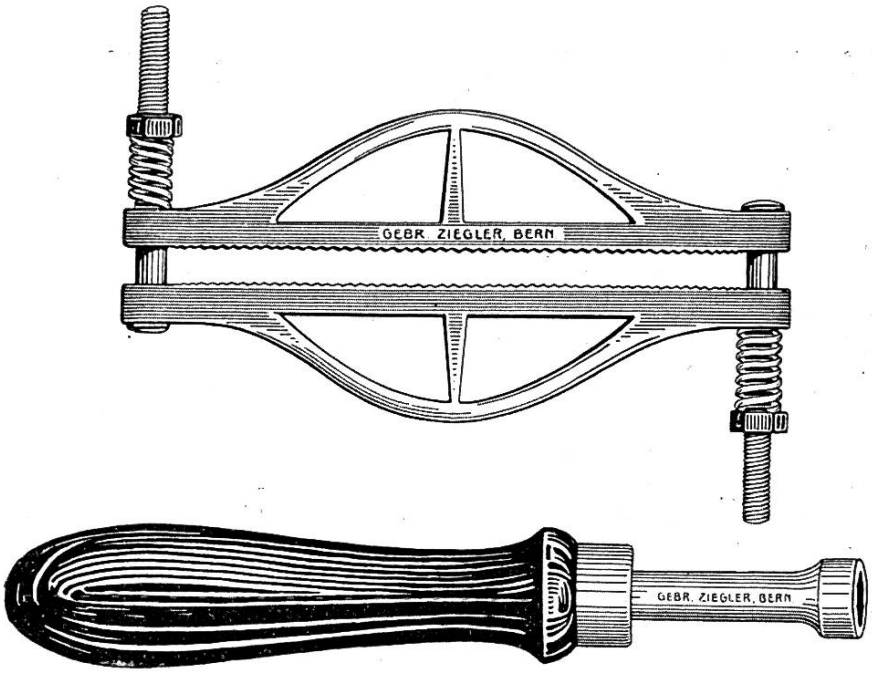

Die Federkluppe, wie ich sie nenne, ist eine gefensterte Kluppe, aus glashartem Stahl und durch keine Scharniere verbunden. Die Kluppenenden haben ein Loch, in welchem 2 Schrauben mit Muttern liegen. Darüber gestülpt befinden sich zwei kräftige Spiralfedern. Soll die Kluppe angelegt werden, so wird sie ganz auseinandergezogen und auf den abzukluppenden Teil gelegt, der nun in die Kluppe hineingezogen wird. Mit einem Schlüssel werden die Schrauben angezogen, bis die Federwindungen einander berühren. Ein Nachschrauben nach einigen Stunden oder am nächsten Tage ist absolut nicht nötig, das besorgen die Spiralfedern. Ganz überflüssig ist auch das Einstecken von Drahtstiften in das abgekluppte Stück. Es ist nämlich nicht möglich, dass bei dem grossen Federdruck die Kluppen abfallen.

Am häufigsten gebrauche ich die Federkluppe zum Abkluppen von Nabel und Bauchbrüchen. Die Erfolge, die ich dabei erzielte, möchte ich hier mitteilen.

Ich kenne keine Methode — auch nicht die Radikaloperation — welche so gute Resultate mit so geringer Mühe gibt.

Nabelbrüche sind beim Fohlen häufig angeboren oder entstehen in den ersten Lebenswochen.

Ich rate dem Besitzer gewöhnlich im Anfange zuzuwarten, da ja ein grosser Teil wieder spontan abheilt. Will sich jedoch der Tumor nicht verkleinern, sondern nimmt die Bruchpforte an Weite und der Bruchsack an Grösse zu, so lege ich die Federkluppe an. Kälber zeigen nicht selten nach Nabelabszessen eine Hernie; solche Bruchpforten sieht man selten spontan zuheilen. Weidrinder jeden Alters, auch Kühe zeigen sehr häufig Bauchbrüche infolge von Hornstichen. Gewöhnlich entsteht, bevor der Bruch bemerkt wird, eine heisse, ziemlich ausgedehnte Schwellung, die in einen Abszess übergeht. Erst wenn der Abszess sich entleert hat, oder auch künstlich entleert wurde, drängen die Eingeweide hervor und formiert sich ein regelrechter Bruchsack. Ist ein Abszess einer Hernie vorausgegangen, so warte ich mit dem Anlegen der Federkluppe bis die Schwellung vollständig vorbei und die Haut ganz intakt ist.

Die Trächtigkeit hat, trotz dem stets zunehmenden Rumpfumfang, die Heilung unter der Federkluppe nicht zu beeinflussen vermocht.

Ich schreibe die gute Wirkung der Federkluppe nicht nur den Federn zu, die ein Ausgleiten absolut unmöglich machen, sondern auch der Druckwirkung der Kluppe. Das Instrument wirkt, wenn die Haut straff angezogen, als Bruchband, d. h. der Bruchsack wird hineingedrückt, die Eingeweide sind reponiert. Bis das Hautstück abfällt bleibt die Kluppe stets fest anliegend.

Die Methoden, die ich aus eigener Erfahrung kenne und mehreremale ausgeübt habe, sind folgende:

1. Das Abnähen des Bruchsackes nahm ich vor, nachdem der Bruchsack rasiert und desinfiziert war. Das Fohlen, Kalb oder Rind wurde in die Rückenlage gebracht, bei Bauchbrüchen natürlich in Seitenlage, der Bruch nach oben. Es wurde so viel Haut gefasst als möglich. Einmal abgenäht, begoss ich das Operationsfeld mit Jodoformäther. Am gleichen Tage operierte ich z. B. 3 Fohlen durch Abnähen ; 2 Monate nachher war die Wunde geheilt, aber der Bruch in seiner ganzen Grösse neben der Naht hervorgetreten. Alle 3 Fohlen blieben ungeheilt.

2. Das Abbinden mit 8ter Touren und eingesteckten Drahtstiften gibt bessere Resultate als die erstgenannte Methode. Auf diese Weise brachte ich auch die vorher erwähnten 3 Fohlen endlich zur Heilung. Lage der Fohlen und Vorbereitung des Operationsfeldes ist gleich. Nachher wurden 4, 5 und mehr etwa 9 cm lange, ausgekochte Drahtstifte quer zur linea alba durch den Bruchsack gesteckt. Die Stifte müssen hart an der Bauchwand anliegen. Mit ziemlich grober Seide, die vor Gebrauch in Jodoformäther zu liegen kommt, werden die Stifte in 8ter Touren umschlungen. Bei Nabelbrüchen weiblicher Tiere ist diese Methode sehr gut, bei männlichen Tieren tritt aber zu viel Schwellung auf, so dass Harnverhaltung eintritt. Bauchbrüche haben gewöhnlich eine zu grosse Bruchpforte, um auf diese Weise operiert werden zu können. Die relativ guten Erfolge sind den langen Drahtstiften zuzuschreiben und auch der entzündlichen Schwellung. Unangenehm ist die Drucknekrose überhalb der Drahtstiften.

3. Das Abbinden mit elastischer Ligatur und kreuzweise eingesteckten Drahtstiften erzeugt ein tellergrosses Stauungsödem, das für eine Reposition der vorgefallenen Teile

günstig sein mag. Die zwei kreuzweise eingesteckten Drahtstiften sind jedoch nicht im stande, grössere Brüche zu reponieren. Brüche, die nach dieser Methode abheilen, wären wahrscheinlich auch spontan geheilt.

4. Das Abkluppen mit Aluminiumkluppen nach Imminger ist auf den ersten Moment einnehmend, praktisch erprobt, jedoch von geringer Brauchbarkeit. Dieses Leichtmetall ist eben nicht resistent genug, um den Druck aushalten zu können, die Kluppen weiten sich in der Mitte. Durch Schlagen nach dem Bauch können Fohlen und Kälber die Kluppen berühren und reissen sie ab. Zudem müssen die Schrauben nach einiger Zeit wieder angezogen werden.

5. Die Injektionen von Na Cl-Lösungen in und um den Bruchsack habe ich sehr häufig praktiziert. Die Schwellung ist eine gewaltige und deshalb bei männlichen Tieren gar nicht zu verwenden. Doch auch nicht alle weiblichen Tiere werden geheilt. Es ist dann äusserst schwer, nachher eine andere Methode anzuwenden; die vielen Bindegewebsbrücken sind ein lästiges Hindernis. Der gute Erfolg muss der Wochen andauernden, viel Bindegewebe produzierenden Schwellung zugeschrieben werden.

6. Die scharfen Einreibungen sollen nie gemacht werden, wenn ein Zweifel besteht, dass der Bruch nicht sicher ausheilt. Die Verwachsungen, die dadurch entstehen, erschweren eine andere Methode enorm. Kleine Brüche, die spontan abheilen würden und für welche der Besitzer doch eine Behandlung verlangt, können so behandelt werden.

7. Die Behandlung mit Salpeter und Schwefelsäure scheint mir nur für Bauchbrüche zu passen. Bei jungen Zuchtstieren und Hengstfohlen sah ich fast immer Erektionen auftreten. Die Harnverhaltung und das schmerzhafte Urinieren hatte eine Verätzung des

Penis und des Präputiums als Ursache, und nicht, wie ich anfangs glaubte, nur die Schwellung.

8. Die Radikaloperation führte ich nur bei weiblichen, zweijährigen Fohlen aus. Meiner Ansicht nach hat die Ausführung dieser wirklich idealen Form der Bruchheilung ein sehr beschränktes Feld. Man sollte die Tiere einige Tage stehend halten können. Bei ganz jungen Fohlen geht das schwer, Rinder sind überhaupt davon ausgeschlossen. Bayer und Fröhner sagen in ihrem Handbuch der tierärztlichen Chirurgie, III. Bd., II, I, S. 95 und 96:

„....Bei Hengstfohlen nützt der Verband nichts, da derselbe infolge der Nähe des Präputiums durch den abfliessenden Urin verunreinigt wird. ....“

„Nach der Operation muss das Tier kurz angebunden werden und darf sich in den ersten acht Tagen nicht legen. Während der ganzen Kur ist das Tier mässig zu füttern. Obgleich die Hautwunde zum Teil per primam verheilt, so hält doch die Eiterung aus dem Bruchsacke noch längere Zeit an.“

9. Die Behandlung mit der Federkluppe wende ich dagegen überall an, beim Kalb, Rind und Kuh, beim Fohlen und Pferd, bei weiblichen und männlichen Tieren, bei Nabel- und Bauchbrüchen.

Ich gehe folgendermassen vor: Das Tier bekommt während reichlich 24 Stunden vor der Operation nichts zu fressen und zu saufen. In der Rückenlage wird mit einer Tondeuse der Bruchsack und seine Umgebung geschoren. Mit Äther-Spiritus $\overline{aa}$ und Watte wird das Operationsfeld gereinigt. Einmal trocken, übergiesst man die gereinigte Fläche mit einer gesättigten Lösung von Jodoformäther. Am Nabel kommt das Instrument in der Richtung der linea alba zu liegen, bei Bauchbrüchen in der Richtung der Haare. Es soll so viel Haut als möglich in die Kluppe gezogen werden. Haben die Tiere 24 Stunden gehungert, so ist keine Gefahr, dass Darm oder Netz eingeklemmt wird.

Wie schon gesagt, werden die Schrauben bis zum Berühren der Spiralwindungen angezogen.

Nach der Operation kann sich das Tier niederlegen und bedarf keiner Pflege. Fohlen werden während 8 Tagen auf halbe Ration gesetzt, Rinder nicht voluminös gefüttert. Unbedingt notwendig ist es, die Tiere im Stalle zu behalten, bis die Kluppe abfällt. In den nächsten Tagen tritt eine Schwellung ein, die jedoch auch für männliche Tiere nie gefahrdrohend wird. Das Präputium ist wohl manchmal leicht vergrössert, aber Harnverhaltentritt nicht ein. Zwischen dem 12. bis 23. Tage fällt die Kluppe gewöhnlich ab. Eine granulierende, etwas hervorgewölbte Fläche erscheint an Stelle des Bruchsackes. Es ist angezeigt, diese Wundfläche zeitweise mit warmem Wasser zu waschen. Auf einen saubern Karton von Postkartengrösse wird eine Mischung von Borsäure und Alaun $\overline{aa}$ gestreut und gegen die Wunde gedrückt. In kurzer Zeit ist vollständige Heilung erzielt.

Pyämische Lungen- und Brustbeinabszesse als Folge einer Aderlassfistel bei einer Kuh.

Von E. Wyssmann in Neuenegg.

Ein Viehzüchter liess einer schweren, sehr wertvollen sechsjährigen Simmentalerkuh, die sich in ausgezeichnetem Ernährungszustand befand, aber nur noch das bescheidene Milchquantum von 5 kg pro Tag lieferte, am 21. Juni 1912 tüchtig zu Ader (ca. 10 Liter). Die letzte Geburt war ungefähr vor Jahresfrist erfolgt und seither war die Konzeption, der tierärztlichen Wissenschaft zum Trotz, ausgeblieben. Dies war auch der Grund, warum der Besitzer zur ultima ratio resp. zur Fliete griff ! Zwei bis drei Wochen nach dem Blutentzug wurde die Kuh vor einen Karren gespannt, um „ziehen“ zu lernen. Zwar besass der Besitzer