Zeitschrift: Schweizer Archiv für Tierheilkunde SAT : die Fachzeitschrift für Tierärztinnen und Tierärzte = Archives Suisses de Médecine Vétérinaire ASMV : la revue professionnelle des vétérinaires

Herausgeber: Gesellschaft Schweizer Tierärztinnen und Tierärzte

Band: 32 (1890)

Heft: 1

Artikel: Ein sonderbarer Fall von Abfallen der beiden Klauenglieder eines Vorderfusses bei einem 18 Monate alten Rinde

Autor: Strebel, M.

DOI: https://doi.org/10.5169/seals-589245

Nutzungsbedingungen

Die ETH-Bibliothek ist die Anbieterin der digitalisierten Zeitschriften auf E-Periodica. Sie besitzt keine Urheberrechte an den Zeitschriften und ist nicht verantwortlich für deren Inhalte. Die Rechte liegen in der Regel bei den Herausgebern beziehungsweise den externen Rechteinhabern. Das Veröffentlichen von Bildern in Print- und Online-Publikationen sowie auf Social Media-Kanälen oder Webseiten ist nur mit vorheriger Genehmigung der Rechteinhaber erlaubt. Mehr erfahren

Conditions d'utilisation

L'ETH Library est le fournisseur des revues numérisées. Elle ne détient aucun droit d'auteur sur les revues et n'est pas responsable de leur contenu. En règle générale, les droits sont détenus par les éditeurs ou les détenteurs de droits externes. La reproduction d'images dans des publications imprimées ou en ligne ainsi que sur des canaux de médias sociaux ou des sites web n'est autorisée qu'avec l'accord préalable des détenteurs des droits. En savoir plus

Terms of use

The ETH Library is the provider of the digitised journals. It does not own any copyrights to the journals and is not responsible for their content. The rights usually lie with the publishers or the external rights holders. Publishing images in print and online publications, as well as on social media channels or websites, is only permitted with the prior consent of the rights holders. Find out more

Download PDF: 09.07.2025

ETH-Bibliothek Zürich, E-Periodica, https://www.e-periodica.ch

Was war hier wohl die Ursache des so plötzlichen Todes gewesen? War es etwa die interne, mässige Verabfolgung des Jodkali gewesen? Ich muss die Antworten auf diese Fragen schuldig bleiben.

Ein sonderbarer Fall von Abfallen der beiden Klauenglieder eines Vorderfusses bei einem 18 Monate alten Rinde.

Von M. Strebel in Freiburg.

Am 5. August 1888 untersuchte ich ein vor zwei Tagen auf einem Wagen von der Bergweide nach Hause geführtes, 18 Monate altes Rindchen und fand bei demselben folgendes, bislang von mir noch nie beobachtetes Krankheitsbild vor: Sehr starkes Hinken mit der rechten Vordergliedmasse; beträchtliche Anschwellung dieser Gliedmasse vom Knie bis zu den Klauen; von der Mitte des Schienbeines bis zu den Klauen ist die Haut kalt und unempfindlich, trocken, hart, wie dick-pergamentartig anzufühlen und zum grössten Theile vom subkutanen Bindegewebe losgetrennt, beziehungsweise äusserst leicht ablöslich; die Haut bildet einen wahren Brandschorf. Die beiden Klauenschuhe haben sich beinahe gänzlich losgetrennt; sie sind nur noch leicht mit der Zehenlederhaut verbunden; keine Eiterung in den Klauen; die Klauenlederhaut hat ein missfarbiges, schmutzig-grauliches Aussehen. Die Klauen sind kalt anzufühlen. Die Fresslust ist nur wenig vermindert.

Einem solchen eigenartigen Fussleiden war ich während meiner 39jährigen Praxis, obwohl ich ungemein häufig und mit den verschiedenartigsten Fussleiden zu thun hatte, vorher noch nie begegnet.

Was war wohl die Ursache dieses sphazelösen Zerstörungsprozesses gewesen? Eine traumatische Ursache musste ich nach allen meinen bislang gemachten Beobachtungen ohne weiteres ausschliessen. Der Gedanke an einen Schlangenbiss musste

gleichfalls verworfen werden. Als fast zweifellose Ursache konnte ich nur ein heftiges Aetzmittel — wahrscheinlich Schwefelsäure — das vom Hirte angewendet worden, annehmen. Der Eigenthümer gab mir aber hierüber — wenigstens für den Augenblick — nicht die mindeste Auskunft.

Behandlung. Da ich eine Heilung für möglich hielt, so leitete ich folgende Behandlung ein. Ich entfernte fast die sämmtliche nekrotisirte Haut, schnitt auch den grössten Theil der Klauenschuhe weg, verordnete täglich dreimalige Fussbäder von Nussbaumblätterabkochung und das Bestreichen der wunden Stellen mit karbolisirter Eibischsalbe.

Nach 5 Tagen meldete mir der Eigenthümer das Abfallen der beiden Klauen. Dieser lakonische Bericht gebar ein arges Missverständniss. Infolge des unvollständigen Berichtes, sowie nach dem, was ich gesehen, glaubte ich, es wären bloss die Klauenschuhe abgefallen. Leider verhielt sich die Sache anders und viel schlimmer. Infolge der fortwährenden ungenauen Berichte von Seite des Eigenthümers blieb mir jedoch der Sachverhalt bis am 10. September — 5 Wochen über — nämlich bis zu dem Tage, als ich den Patienten wiedersah, unbekannt.

Wie gross war nun mein Erstaunen, als nach Entfernung des Verbandes, statt der erwarteten schuhelosen Zehenglieder, mir ein fleischichter Fussstummel zu Gesichte kam! Beide dritte Zehenglieder fehlten gänzlich; sie hatten sich, wie ich nun erfahren konnte, schon am dritten Tage nach meiner ersten Untersuchung infolge des fortschreitenden sphazelösen Prozesses im Krongelenke abgelöst. Die von der Mitte des Schienbeines bis zu den Klauen nekrotisch losgestossene Haut war wieder durch eine fleischfarbige Narbenhaut ersetzt. Das Ende des Stummels bot eine gutartige, mässig eiternde Granulationsfläche dar. Stellenweise, in der Nähe des Hautnarbengewebes, war die sich erhärtende Wundfläche trocken. In der Mitte der Stummelendfläche bestund ein wallnussgrosser, rundlicher Granulationsgewebsklumpen, der sich zu einer Art Klaue auszubilden schien.

Infolge der beträchtlich verkürzten Gliedmasse, sowie infolge des wunden, entzündeten Stummelendes, hinkte das Thier sehr stark.

Das Thier wurde zwecks Mästung behalten und suchte ich die Vernarbung der Wundfläche durch deren Bestreichung mit einer Salbe aus Honig, Wachs, Fett und Zusatz von etwas Theer und pulverisirtem rohem Alaun zu befördern.

Wie ich schliesslich aus dem Eigenthümer herausbrachte, hatte der Hirt den Fuss mit einer röthlichen Flüssigkeit (wahrscheinlich alte Schwefel- oder Salzsäure) mit Hilfe einer Feder bestrichen.

4. Oktober. Die Vernarbung des Stummelendes hat wesentliche Fortschritte gemacht. In der Gegend der bestandenen Kronenwulst hat sich ein schwacher Hornsaum ausgebildet. Der schon erwähnte, aus den zentralen Stellen der Wundfläche hervorwachsende Granulationsgewebsknollen hat beträchtlich an Umfang zugenommen und bereits eine Länge von 3 cm. erreicht, sowie auch eine grössere Festigkeit erlangt.

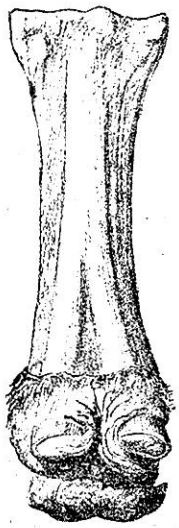

Nach einiger Zeit hörte die Eiterung auf. Die sich birnförmig gestaltete, auf fast 5 cm. Länge angewachsene Neubildung begann sich stark zu erhärten und bemerkte man an vielen Stellen die Bildung von Hornlamellen. Durch bald sich einstellende Verhornung der Neubildung, namentlich stark ausgeprägt an deren unteren Theilen, begann dieselbe sich in eine Art Klaue zu verwandeln. Das Thier konnte nun wieder fest auf dem Fusse stehen und ziemlich unbehindert gehen.

Die Gestalt der neuen Klaue hatte grosse Aehnlichkeit mit einem Schnabelschuhe.

Dieser Fall von Wiedererzeugung eines, wenn auch unvollkommenen Zehengliedes — an Stelle der zwei verloren gegangenen — ist eine schöne Demonstration von dem Naturheilbestreben, bestimmte, durch Zufall zu Grunde gegangene Theile oder Organe durch Neubildung mehr oder minder vollkommen wieder zu ersetzen.

Zum Schlusse noch die Bemerkung, dass das Thier acht Monate nach dem Zufalle in ziemlich fettem Zustande geschlachtet wurde.

Literarische Rundschau.

Romani: Krampfhusten in Folge eines Fibroms im Uterus einer Hündin. (Clinica veterinaria, 1889, pag. 203.)

Der Gegenstand dieser Beobachtung ist eine kleine, gut genährte, achtjährige Hündin. Dieselbe zeigte seit einiger Zeit Husten, welcher immer stärker und quälender wurde, bis an einem Tage in Folge eines starken Hustenanfalles, aus der Scheide eine Geschwulst hervorgedrängt wurde. Die nussgrosse, glatte, elastische und röthlich gestreifte Geschwulst hatte die Form einer kleinen Flasche mit dem Hals im Scheidenkanal liegend. — Der Verfasser betrachtete die Geschwulst als den prolabirten Uterus, reponirte denselben, verordnete kalte Injectionen und Opium.

So lange die Geschwulst reponirt blieb, hustete das Thier sehr stark; prolabirte dieselbe, so nahm der Husten ab. — Die Geschwulst wurde wieder reponirt und mittelst Bandagen weitere Vorfälle zu verhüten gesucht. Gegen den Husten wurde Chloral verordnet.

Am folgenden Morgen war die Hündin sehr stark vom Husten gequält; daher wurde die Bandage abgenommen; sobald die Geschwulst wieder aus der Scheide getrieben wurde, hörte der Husten auf.

Nach genauer Untersuchung überzeugte sich der Verfasser, dass es sich hier nicht um den vorgestülpten Uterus handle, sondern um eine fibröse Geschwulst; welche am Muttermunde ihren Anfang nahm. Er fand den Muttermund halb geöffnet.

Die Geschwulst wurde nun mittelst elastischer Ligatur entfernt. In kurzer Zeit trat Heilung ein und der Husten verschwand vollständig.