Pathomorphologie der menschlichen Arthrose

Autor(en): **Rüttner, J.R.**

Objekttyp: **Article**

Zeitschrift: **Bulletin der Schweizerischen Akademie der Medizinischen Wissenschaften = Bulletin de l'Académie Suisse des Sciences Medicales = Bollettino dell' Accademia Svizzera delle Scienze Mediche**

Band (Jahr): **35 (1979)**

PDF erstellt am: **28.05.2024**

Persistenter Link: https://doi.org/10.5169/seals-309102

Nutzungsbedingungen

Die ETH-Bibliothek ist Anbieterin der digitalisierten Zeitschriften. Sie besitzt keine Urheberrechte an den Inhalten der Zeitschriften. Die Rechte liegen in der Regel bei den Herausgebern.
Die auf der Plattform e-periodica veröffentlichten Dokumente stehen für nicht-kommerzielle Zwecke in Lehre und Forschung sowie für die private Nutzung frei zur Verfügung. Einzelne Dateien oder Ausdrucke aus diesem Angebot können zusammen mit diesen Nutzungsbedingungen und den korrekten Herkunftsbezeichnungen weitergegeben werden.
Das Veröffentlichen von Bildern in Print- und Online-Publikationen ist nur mit vorheriger Genehmigung der Rechteinhaber erlaubt. Die systematische Speicherung von Teilen des elektronischen Angebots auf anderen Servern bedarf ebenfalls des schriftlichen Einverständnisses der Rechteinhaber.

Haftungsausschluss

Alle Angaben erfolgen ohne Gewähr für Vollständigkeit oder Richtigkeit. Es wird keine Haftung übernommen für Schäden durch die Verwendung von Informationen aus diesem Online-Angebot oder durch das Fehlen von Informationen. Dies gilt auch für Inhalte Dritter, die über dieses Angebot zugänglich sind.

Ein Dienst der *ETH-Bibliothek*
ETH Zürich, Rämistrasse 101, 8092 Zürich, Schweiz, www.library.ethz.ch

http://www.e-periodica.ch

Bull. Schweiz. Akad. Med. Wiss. 35, 371-378 (1979)

Institut für Pathologie der Universität Zürich

PATHOMORPHOLOGIE DER MENSCHLICHEN ARTHROSE

J.R. RÜTTNER

Zusammenfassung

Die Pathomorphologie der genuinen Osteoarthrose (Arthrosis deformans) wird makroskopisch, licht- und elektronenmikroskopisch (TEM und SEM) dargestellt. Prägendes morphologisches Merkmal ist das Nebeneinander von destruktiven und ineffizienten reparativen Vorgängen am Gelenkknorpel. Sie sind die Ursache der oft grotesken Deformationen der Gelenke und der charakteristischen Osteophytose. Die grundlegenden morphologischen Veränderungen an der Knorpelmatrix und den Chondrozyten sind für alle Arthrosen, unbeeinflusst von ihrer Topographie, gleichartig.

Summary

The pathologic morphology of osteoarthrosis (arthrosis deformans) is illustrated macroscopically, histologically, and electron microscopically (TEM and SEM). The morphologic hallmark of the lesions is the association of destructive and inadequate reparative processes in the articular cartilage and reactive bone growth, often leading to grotesque deformity of the joints with characteristic osteophytosis. The fundamental morphologic alterations involving chondrocytes and matrix are similar in all arthroses, irrespective of their topography.

Die Arthrose (Osteoarthrose) befällt sowohl Frauen wie Männer. Frauen werden vorwiegend nach der Menopause und auch stärker betroffen als Männer. Ganz allgemein nimmt die Inzidenz der Arthrose mit zunehmendem Alter zu. Bei Menschen über 50 Jahren werden pathologisch-anatomisch und auch radiologisch häufig die Zeichen einer Osteoarthrose festgestellt. Sie brauchen nicht immer mit einer klinischen Symptomatik verbunden zu sein.

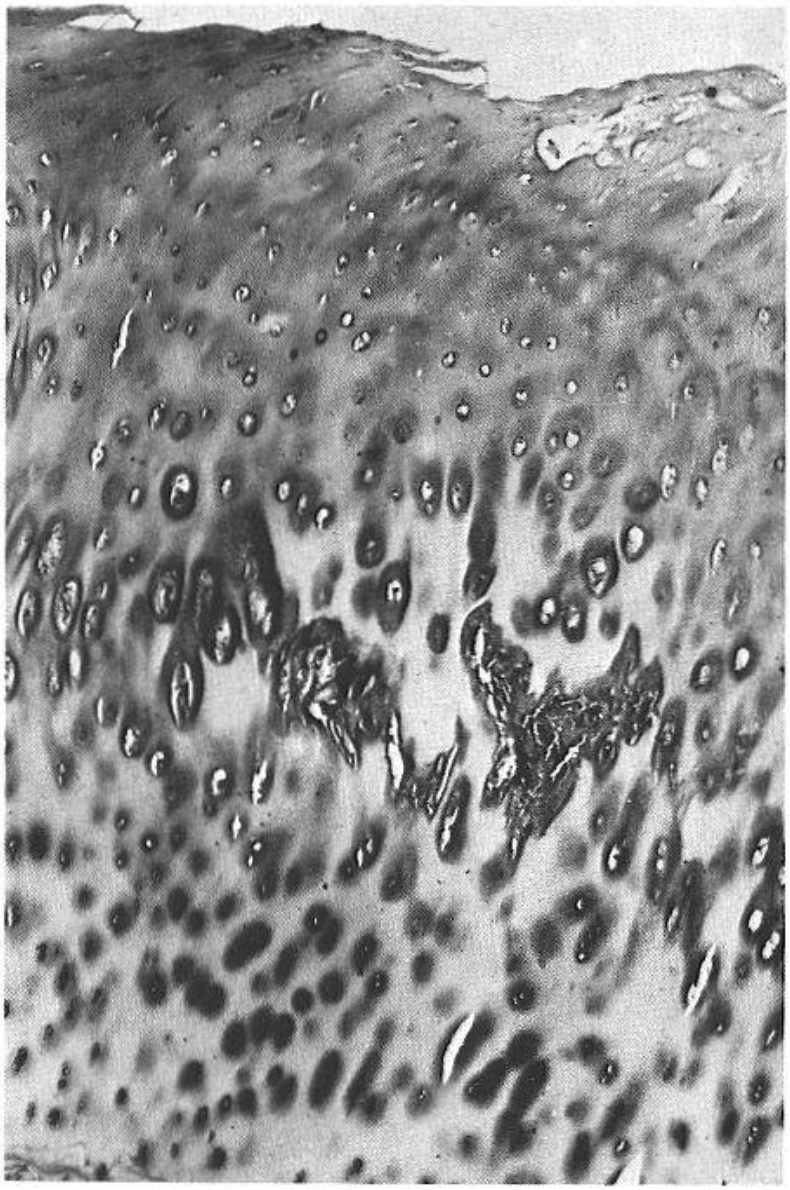

Abb. 1. Arthrose Frühstadium: Oberflächliche Aufsplitterung des Knorpels (40 x).

	Arthrose	Arthritis
Angriffsort:	Gelenkknorpel	Gelenkkapsel, Synovialkapsel
Grundphänomen:	"Degeneration"	Entzündung
Aetiologie:	multifaktoriell	bakteriell, viral, rheumatisch

Die Osteoarthrose ist primär eine degenerative Krankheit des hyalinen Gelenkknorpels und unterscheidet sich von der Arthritis, welche ihren Ausgang in entzündlichen Veränderungen der Synovialmembran nimmt. Die Arthrose entwickelt sich schleichend über Jahre und Jahrzehnte. Sie manifestiert sich vor allem an den grossen Gelenken - Kniegelenk, Hüftgelenk, Schultergelenk, Ellenbogengelenk - aber auch an den kleinen Gelenken - Fingergelenke,

Fussgelenke, Kiefergelenk, Sternoclaviculargelenke und Wirbelsäulengelenke. Die Affektion tritt monoartikulär, bilateral, sowie polyartikulär, wie z.B. die erosive Polyarthrose, auf. Charakteristisch für die arthrotischen Läsionen ist die Gelenkspalt-Verschmälerung, bedingt durch allmähliche Zerstörung des Gelenkknorpels verbunden mit Deformation und Umbau des gelenktragenden Knochens mit Osteophyten-Bildung. Dieser successive Umbau bewirkt schwere Störungen der Funktion und führt häufig zur Invalidität.

Im folgenden sollen summarisch die wichtigsten morphologischen Veränderungen der genuinen Arthrose makroskopisch und lichtmikroskopisch, ergänzt durch elektronenmikroskopische Befunde, dargestellt werden.

Im Beginn des Leidens finden sich Veränderungen an den oberflächlichen Schichten des hyalinen Gelenkknorpels (Abb. 1). Unter physiologischen Bedingungen wird die gelenkbildende Knorpelfläche von einem feinen Film von visköser Flüssigkeit bedeckt. Elektronenmikroskopisch erkennt man eine dünne Schicht von amorphem, teils fibrillärem Material. Die oberflächlichste Schicht wird aufgefasert (asbestiforme Degeneration). An den Chondrozyten werden regressive Veränderungen in Form von Vakuolen festgestellt. Die Knorpelmatrix zwischen den Chondrozyten, die normalerweise aus regelmässig angeordneten kollagenen Fasern und Proteoglykanen besteht, wird teilweise demaskiert. Die Kollagenfasern sind unregelmässig angeordnet, teilweise verdickt und geknickt. Parallel dazu lassen sich auch an den Chondrozyten zunehmende regressive Prozesse erfassen. Allmählich werden sie nekrotisch.

Parallel zu den regressiven, destruktiven Veränderungen setzt vor allem in den mechanisch besonders beanspruchten Abschnitten des Knorpels eine reparative Proliferation von Chondrozyten mit Ausgestaltung von Brutkapseln ein. Im Knorpel treten schräge, manchmal auch senkrecht zur Gelenkfläche verlaufende Spalten mit Aussprengung von Knorpelanteilen auf (Abb. 2). Die Spalten setzen sich bis auf die basalen verkalkten Knorpelbezirke fort und greifen schliesslich auf die subchondrale Knochenschlusslamelle über.

Mit der Destruktion des Gelenkknorpels und der synchron dazu einhergehenden Reparation des Knorpels entwickeln sich Inkongruenzen der Gelenkflächen. Sie fördern den in Gang gesetzten arthrotischen Umbauprozess. Das zeitliche Nebeneinander von auf- und abbauenden Prozessen, sowohl im Bereich der Chondrozyten als auch der Matrix, ist das die Morphologie der Arthrose prägende Merkmal.

In fortgeschrittenen Stadien der Arthrose wird die Gelenkfläche abschnittsweise vom Knorpelüberzug durch die mechanische Belastung völlig entblösst. Es entstehen die typischen Knochenschlifflächen mit ihrem elfenbeinfarbenen Aspekt (Eburnisation) (Abb. 3 + 4). Mikrofrakturen führen zu Einbrüchen in der Knochenschlusslamelle und zur Verlagerung von Detritus in den

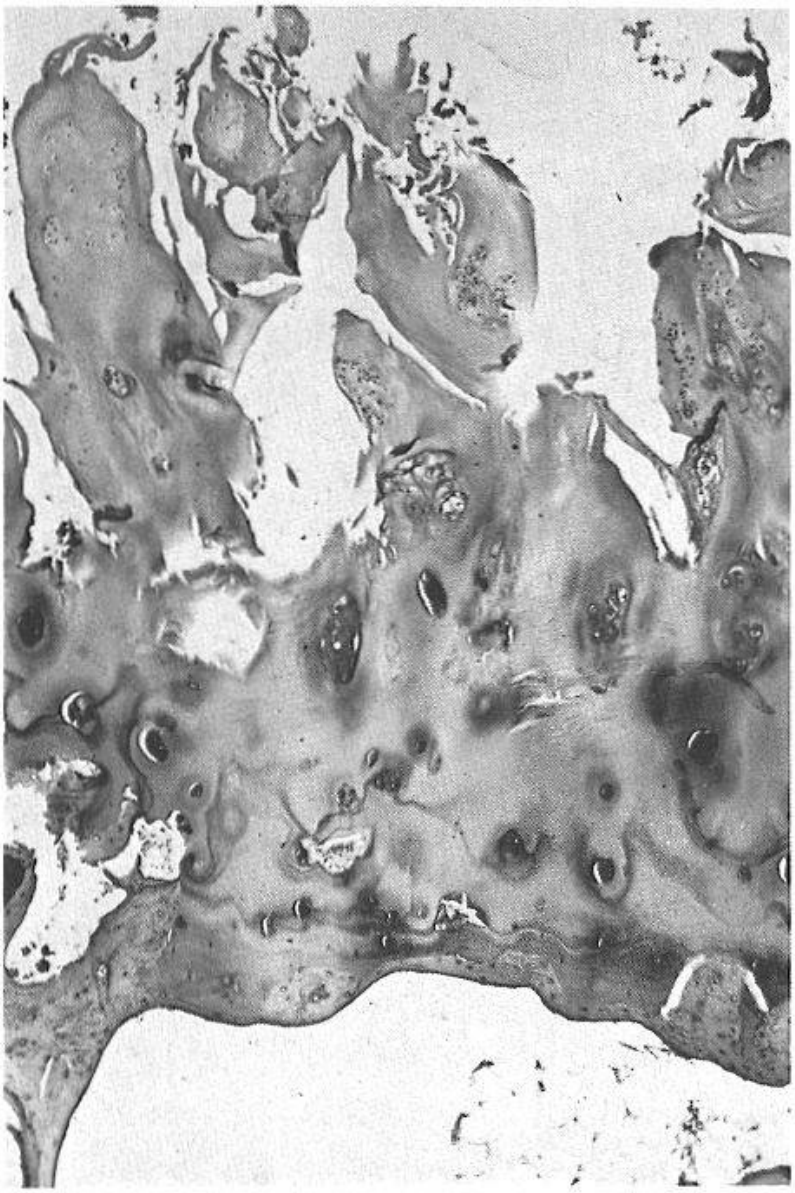

Abb. 2. Arthrose fortgeschrittenes Stadium: Tiefe, bis zur Knochenschlusslamelle reichende Zerklüftung des Gelenkknorpels (40 x).

subchondralen Markraum. Es treten Nekrosen des Markraumes auf, welche sich in Hohlräume umwandeln, die Knochen- und Knorpeldetritus enthalten (Geröllzysten).

Ein weiteres, sehr charakteristisches Merkmal der Arthrose als Ausdruck der fortlaufenden Deformation unter der dynamischen Belastung ist die Entwicklung von Osteophyten (Randwülste) (Abb. 5). Die Pathogenese der Osteophyten, welche groteske Ausmasse annehmen können, ist nicht in allen Einzelheiten geklärt. Sie dürfen aber als direkte Auswirkung der Gelenkdeformation unter funktioneller Belastung betrachtet werden und sie stellen einen ineffizienten Versuch zur Wiederherstellung, d.h. zur Anpassung des Gelenkes an die pathologisch veränderten, statischen und dynamischen Verhältnisse dar.

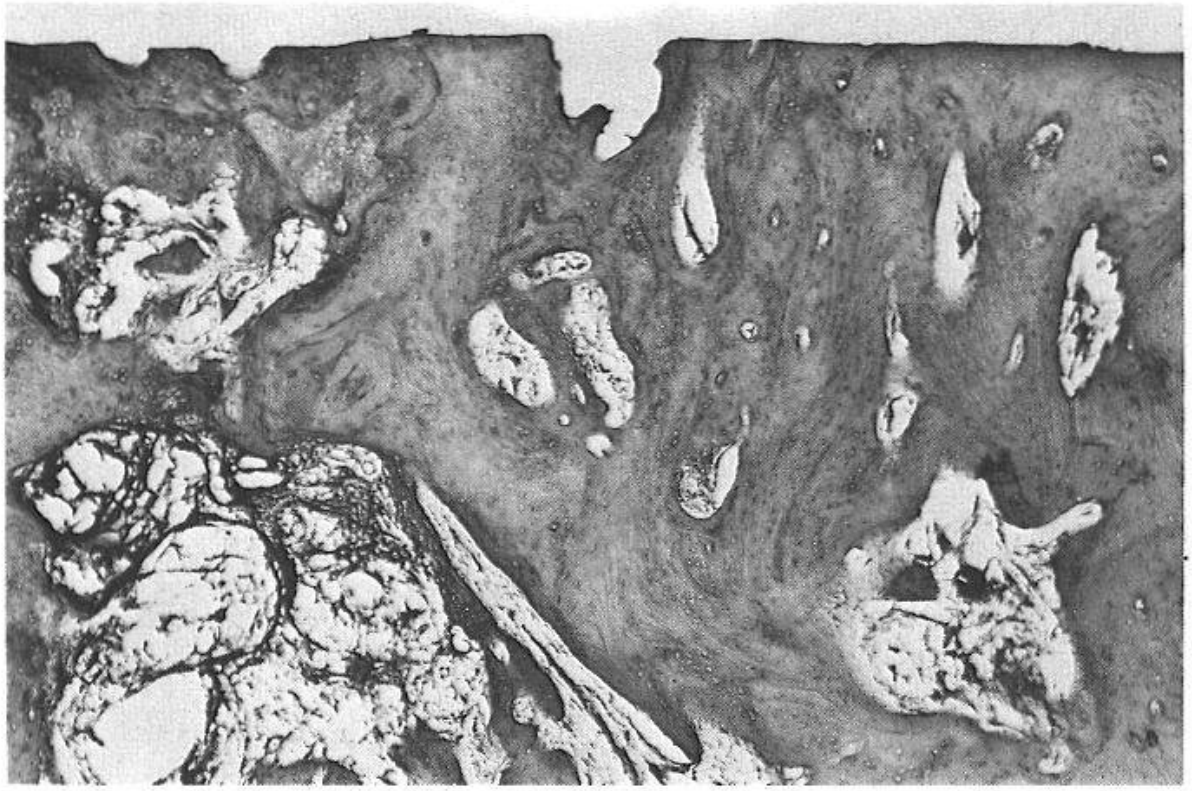

Abb. 3. Arthrose Spätstadium: Totale Entblössung des Knochens von Knorpel; Ausbildung der Knochenschliffläche mit Knochenneubildung (40 x).

Von besonderem Interesse in radiologisch-klinischer Sicht sind die an den Gelenken häufig feststellbaren Doppelkonturen, wie sie am Femurkopf häufig beobachtet werden. Pathologisch-anatomisch fällt eine Verknöcherung der ursprünglichen kalkhaltigen basalen Knorpelschicht auf, die von neugebildeten Osteophyten überlagert wird. Die Entstehungsweise der Doppelkonturen ist jedoch noch keineswegs befriedigend geklärt.

Die arthrotischen Läsionen am Gelenkknorpel können auch histochemisch und biochemisch verfolgt werden. An dieser Stelle sei nur erwähnt, dass histochemisch mit zunehmender Distanz von den oberflächennahen Knorpelschichten eine immer deutlichere Abnahme der Glykosaminoglykane und v.a. eine leichte Verschiebung zugunsten des Keratan-Sulfates festgestellt werden kann. Die biochemischen Untersuchungen ergeben Hinweise dafür, dass enge Beziehungen zwischen Altersveränderungen und arthrotischen Veränderungen bestehen.

Die Pathomorphologie der Arthrose ist unabhängig von der Lokalisation, d.h. in allen Gelenken gleichartig. Wenig bekannt ist, dass auch Gelenke, die nicht wesentlich funktionell belastet sind, wie beispielsweise das Sternoclaviculargelenk und Phalangealgelenke, frühzeitig morphologisch arthrotische Veränderungen aufweisen.



Abb. 4. Arthrose Spätstadium: Knochenschliffläche im rasterelektronenmikroskopischen Bild; Einblick in die senkrecht zur Schliffläche stehenden Knochenlamellen (4000 x).

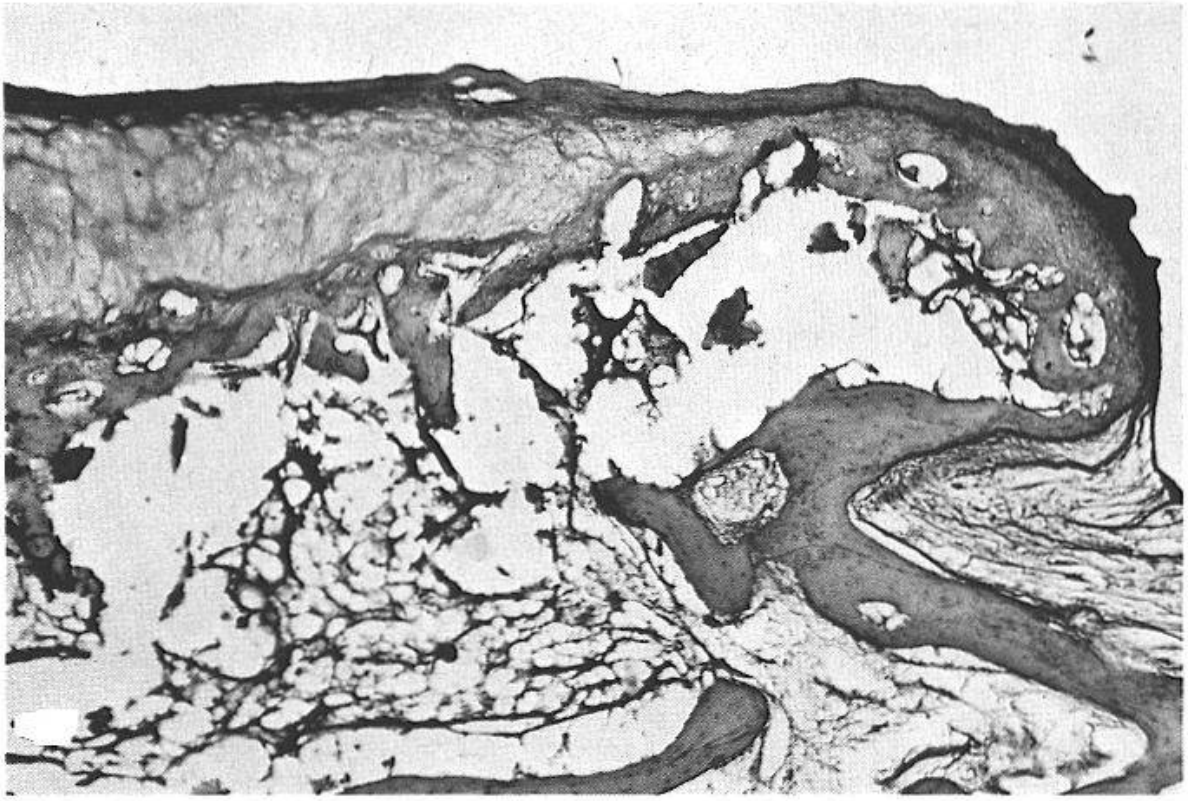

Abb. 5. Arthrose Spätstadium: Ausbildung eines Osteophyten (Randwulst) (40 x).

Die Arthrose stellt ein multifaktorielles Leiden dar. Es können primäre und sekundäre Arthrosen differenziert werden:

I. Primäre Arthrosen	II. Sekundäre Arthrosen
	a) Kongenitale oder hereditäre - Missbildungen - Stoffwechselstörungen (Ochronose, Hämochromatose, Hämophilie, etc.) b) Erworben - lokal (Trauma, subchondrale Nekrosen, Neuropathien, Tuberkulose, etc.) - systemisch (chron. Polyarthritis, Chondrokalzinose (?), Akromegalie, etc.)

Ueber die bei der Arthrose pathogenetisch wirksamen Faktoren haben tierexperimentelle Studien, über die Frau Silberberg jetzt berichten wird, wesentliche Aufschlüsse vermittelt.

1. Byers P.D., Contepomi C.A. and Farkas T.A.: A postmortem study of the hip joint including the prevalence of the features of the right side. Ann.Rheum.Dis. 29: 15-31 (1970).
2. Hagemann R. und Rüttner J.R.: Die Arthrose des Sternoclaviculargelenkes (SCG). Z. Rheumatol. 38: 27-38 (1979).
3. Lang F.J.: Arthritis deformans and Spondylitis deformans. In: Hdb.Spez.Path.Anat. IX/2, p. 252-368. Springer-Verlag, Berlin (1934).
4. Lee P., Rooney P.J., Sturrock R.D., Kennedy A.C. and Dick W.C.: The Etiology and Pathogenesis of Osteoarthrosis: A review. In: Seminars in Arthritis and Rheumatism, Vol. 3, No. 3 (Spring), p. 189-218 (1974).
5. Mankin H.J.: The reaction of articular cartilage to injury and osteoarthritis. N E J M 291: 1285-1292 and 1335-1340 (1974).
6. Rüttner J.R., Spycher M.A. und Lothe K.: Pathomorphology of human osteoarthrosis. In: Arthritis - Arthrose, p. 193-202. Huber-Verlag, Bern (1971).
7. Rüttner J.R., Spycher M.A., Werner G. und Amadò R.: Biochemische und morphologische Befunde am Knorpel des Femurkopfes. Verh.Dtsch.Ges.Path. 58: 392-394 (1974).
8. Silberberg R.: Diseases of joints. In: Seventh Edition "Pathology" (Ed.: W.A.D. Anderson and J.M. Kissane), Vol. 2: 2015-2054, C.V. Mosby, St. Louis (1977).
9. Stockwell R.A.: Changes in the acid glycosaminoglycan content of the matrix of aging human cartilage. Ann.Rheum.Dis. 29: 509-515 (1970).

Adresse des Autors: Prof. Dr. J.R. Rüttner, Institut für Pathologie der Universität Zürich, Schmelzbergstrasse 12, CH-8091 Zürich (Schweiz)