Zeitschrift: Bulletin der Schweizerischen Akademie der Medizinischen Wissenschaften = Bulletin de l'Académie suisse des sciences médicales = Bollettino dell' Accademia svizzera delle scienze mediche

Herausgeber: Schweizerische Akademie der Medizinischen Wissenschaften

Band: 33 (1977)

Artikel: Die Bedeutung der klinischen Autopsie aus der Sicht des Pathologen

Autor: Gloor, F.

DOI: https://doi.org/10.5169/seals-308106

Nutzungsbedingungen

Die ETH-Bibliothek ist die Anbieterin der digitalisierten Zeitschriften auf E-Periodica. Sie besitzt keine Urheberrechte an den Zeitschriften und ist nicht verantwortlich für deren Inhalte. Die Rechte liegen in der Regel bei den Herausgebern beziehungsweise den externen Rechteinhabern. Das Veröffentlichen von Bildern in Print- und Online-Publikationen sowie auf Social Media-Kanälen oder Webseiten ist nur mit vorheriger Genehmigung der Rechteinhaber erlaubt. Mehr erfahren

Conditions d'utilisation

L'ETH Library est le fournisseur des revues numérisées. Elle ne détient aucun droit d'auteur sur les revues et n'est pas responsable de leur contenu. En règle générale, les droits sont détenus par les éditeurs ou les détenteurs de droits externes. La reproduction d'images dans des publications imprimées ou en ligne ainsi que sur des canaux de médias sociaux ou des sites web n'est autorisée qu'avec l'accord préalable des détenteurs des droits. En savoir plus

Terms of use

The ETH Library is the provider of the digitised journals. It does not own any copyrights to the journals and is not responsible for their content. The rights usually lie with the publishers or the external rights holders. Publishing images in print and online publications, as well as on social media channels or websites, is only permitted with the prior consent of the rights holders. Find out more

Download PDF: 09.07.2025

ETH-Bibliothek Zürich, E-Periodica, https://www.e-periodica.ch

Bull. Schweiz. Akad. Med. Wiss. 33, 35-45)1977)

Institut für Pathologie, Kantonsspital St. Gallen

DIE BEDEUTUNG DER KLINISCHEN AUTOPSIE AUS DER SICHT DES PATHOLOGEN

F. GLOOR

Zusammenfassung

Anhand von ausgewählten Beispielen wird gezeigt, dass die Autopsie dem Kliniker auch heute noch wesentliche Informationen vermitteln kann. Wichtigste Aufgabe der klinischen Autopsie ist die Analyse des Einzelfalles und die Korrelation zwischen klinischen und autoptischen Befunden. Die Diskrepanzen, die dabei auftreten können, werden an Fällen von bakterieller Endokarditis illustriert. Der spontane oder therapeutische Gestaltwandel von Krankheitsbildern kann nur durch die Autopsie erfasst werden. Als Beispiel dafür werden die einheimischen Systemmykosen angeführt. Die Rolle, die die Autopsie bei der Analyse neuer Krankheitsbilder spielt, wird an der Analgetika-Nephropathie dargelegt. Dabei lässt sich zeigen, dass durch die Autopsie nicht nur Endzustände, sondern auch Frühstadien erfasst werden können. Der Wert der Sektionsstatistik wird am Beispiel der klinisch nicht diagnostizierten malignen Tumoren erläutert. Zum Schluss wird eine intensivere Zusammenarbeit zwischen Kliniker und Pathologen und eine vermehrte Anwendung moderner Methoden bei der Auswertung von Autopsien gefordert.

Summary

Selected examples are cited to show that, even today, autopsy can provide the clinician with essential information. The most important task of clinical autopsy is analysis of the individual case and correlation between clinical and autopsy findings. The discrepancies that may arise here are illustrated by cases of endocarditis. Spontaneous or therapeutic alterations of disease forms can only be established by autopsy, as is exemplified by indigenous systemic mycoses. The part autopsy can play in the analysis of new disease entities is illustrated in the case of analgesic nephropathy. From this it emerges that autopsy serves not only to establish terminal states but also the early stages. The example of malignant tumors

which eluded clinical diagnosis is cited to demonstrate the value of autopsy statistics. In conclusion, an appeal is made for more intensive cooperation between clinician and pathologist and wider use of modern methods in the evaluation of autopsies.

Dem modernen Kliniker stehen neben seinen Sinnesorganen biochemische, physikalische und bioptische Untersuchungsmethoden zur Verfügung, die die Treffsicherheit der intra vitam gestellten Diagnosen wesentlich erhöhen. Gleichzeitig hat im Zeitalter der Molekularbiologie das Interesse an Biochemie und Biophysik zugenommen, dasjenige an der Morphologie aber abgenommen. Leider wird dabei oft vergessen, dass Struktur und Funktion nur Kopf und Zahl der gleichen Münze sind. Es ist deshalb verständlich, dass der Wert der Autopsie in den letzten Jahren gelegentlich in Frage gestellt wurde (4, 17). Wir Pathologen sind an dieser Entwicklung nicht unschuldig. Die grosse Zahl der methodisch immer komplizierter werdenden histologischen und zytologischen Untersuchungen in den diagnostischen Untersuchungsstationen, deren Resultate direkt im Dienste des Patienten stehen, haben dazu geführt, dass die weniger attraktive Tätigkeit im Autopsiesaal vernachlässigt wird (18). Im folgenden soll an ausgewählten Beispielen gezeigt werden, dass die Autopsie auch heute noch wichtige Aufgaben zu erfüllen hat und dass sie dem Kliniker wesentliche Informationen vermitteln kann (12, 17). Die verschiedenen Funktionen der Autopsie sind in Tabelle 1 aufgeführt.
Bei der täglichen Arbeit im Autopsiesaal steht die Analyse des Einzelfalles und die Korrelation zwischen klinischen und morphologischen Befunden im Vordergrund. Dabei ergeben sich nicht selten erhebliche Diskrepanzen (16, 22). Es sind vor allem Krankheitsbilder, die seltener geworden sind, die dem Kliniker diagnostische Schwierigkeiten bereiten. Das bekannteste Beispiel ist die Tuberkulose, die relativ häufig nicht erkannt wird. KOEGEL und HEDINGER (15) haben dies kürzlich am Beispiel der Miliartuberkulose gezeigt. Ebenfalls zu den Krankheitsbildern, die oft übersehen werden, gehört die bakterielle Endokarditis, wie eine Analyse unserer Autopsiefälle der letzten 4 Jahre zeigt (Tabelle 2). In unserer Zusammenstellung sind nur Fälle mit multiplen pyämischen Streuherden in verschiedenen Organen und gesicherter bakterieller Aetiologie berücksichtigt worden. Ausserdem wurden nur Fälle verwertet, bei denen der Spitalaufenthalt mindestens 4 Tage dauerte, den Klinikern also genügend Zeit zur Diagnose zur Verfügung stand. Die grosse Zahl der klinisch nicht erkannten Fälle von bakterieller Endokarditis in unserem Autopsiegut deckt sich mit Mitteilungen aus anderen Instituten (16). Zweifellos kann die klinische Diagnose einer bakteriellen Endokarditis schwierig sein. Wahrscheinlich wird aber auch zu wenig an das Krankheitsbild gedacht.

Tabelle 1. Aufgaben der Autopsie

1. Korrelation zwischen klinischen und autoptischen Befunden.
2. Ausbildungsfunktion.
3. Iatrogene Pathologie.
4. Spontaner und therapeutischer Gestaltwandel von Krankheitsbildern.
5. Erkennung und Analyse neuer Krankheiten.
6. Datensammlung für statistische Untersuchungen.
7. Angewandte Forschung.
8. Medico-legale Aufgaben.

Tabelle 2. Bakterielle ulcero-polypöse Endocarditis mit Septicopyämie *
(Autopsien Institut für Pathologie St. Gallen 1972 - 1975)

Total der Fälle	30
Diagnose von Klinik gestellt:	6 mal
vermutet:	4 mal
nicht gestellt:	20 mal

* Spitalaufenthalt mindestens 4 Tage

Tabelle 3. Morphologisches Bild der pulmonalen Aspergillosen

1. Aspergillome
2. Granulomatös-abszedierende Formen
3. Nodulär-nekrotisierende Aspergillose
4. Infarktoide Aspergillus-Pneumonie

Der spontane und therapeutische Gestaltwandel von Krankheitsbildern lässt sich in vielen Fällen nur durch die Autopsie erfassen (21). Ein Beispiel dafür sind die einheimischen Systemmykosen. Als Erreger kommen in erster Linie die Schimmelpilze Aspergillus und Mukor sowie die Hefepilze Candida und Kryptokokkus in Frage. Alle vier Pilzarten waren bereits den Altmeistern der Pathologie und Mikrobiologie bekannt. Sie sind Mitte des letzten Jahrhunderts zum ersten Mal beschrieben worden. Heute treten sie gehäuft auf und haben ihr morphologisches Bild geändert (9). Die verschiedenen Formen der pulmonalen Aspergillosen sind in Tabelle 3 aufgeführt. Während die Aspergillome und die seltenen granulomatös-abszedierenden Pilzinfekte schon lange bekannt sind, werden die nodulär-nekrotisierenden Aspergillosen und die infarktoiden Aspergillus-Pneumonien erst in den letzten Jahren häufiger gesehen. In ihrer Pathogenese spielt die Beeinträchtigung der Abwehrmechanismen des

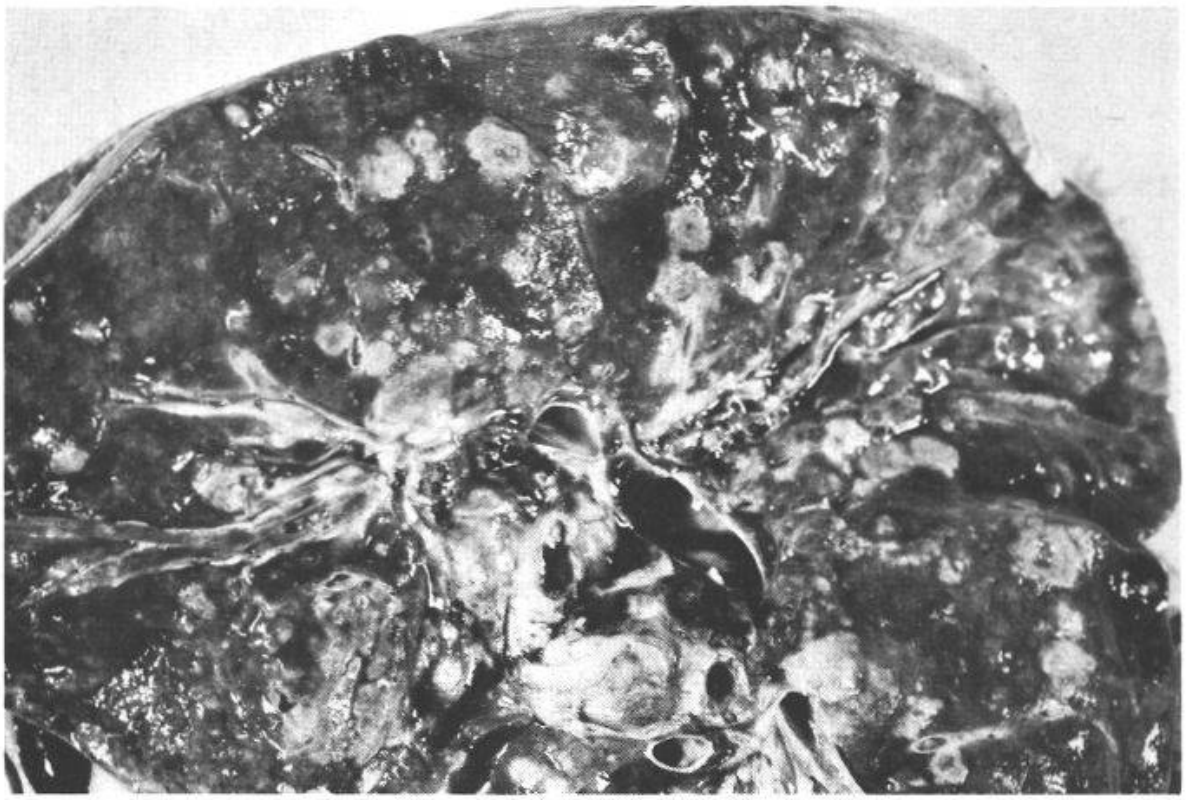

Abb. 1. Nodulär-nekrotisierende Aspergillus-Pneumonie: Lungenschnittfläche mit durch Aspergillusmycelien hervorgerufenen gefässunabhängigen Koagulationsnekrosen. 30j Mann mit Goodpasture-Syndrom und Nierentransplantation 5 Monate vor dem Tod (SN 353/73).

Organismus durch das Grundleiden und durch die Therapie eine entscheidende Rolle (9). Bei der nodulär-nekrotisierenden Aspergillose sehen wir gefässunabhängige, rundliche, körnige Koagulationsnekrosen mit geringer entzündlicher Umgebungsreaktion (Abb. 1). Die infarktoide Pneumonie ist durch infarktartige hämorrhagische Nekrosen bei Pilzbefall der Pulmonalgefässe charakterisiert (Abb. 2). Klinisch und radiologisch besteht bei diesen Fällen Verdacht auf Lungenembolie trotz Thrombopenie und tiefen Quick-Werten. Häufiger als bei der Aspergillose sehen wir das infarktoide Bild bei den Mukormykosen, da die Mukormyzelien eine besondere Gefässaffinität haben. Die praktische Bedeutung der einheimischen tiefen Mykosen liegt darin, dass sie häufig zur Todesursache werden (Tabelle 4).

Die grosse Bedeutung, die der Autopsie bei der Entdeckung neuer Krankheiten im letzten Jahrhundert zukam, ist unbestritten. Heute wird jedoch oft die Ansicht vertreten, dass neue Erkenntnisse nur noch von biochemischer und molekular-biologischer Seite zu erwarten seien. An zwei Schweizerischen Beispielen soll gezeigt werden, dass diese Auffassung nicht stimmt. Im Jahre 1953 haben ISLER und HEDINGER (14) erstmals über eigenartige Endokardverdickungen an den Klappen des rechten Herzens beim metastasierenden Dünndarmkarzi-



Abb. 2. Infarktoide Aspergilluspneumonie: Infiltration eines Pulmonalarterienastes durch Aspergillusmycelien mit Gefässwandnekrose und Thrombose. 69j Mann mit chronischer lymphatischer Leukaemie. Zwei Wochen vor dem Tod klinisch und radiologisch Verdacht auf Lungenembolie trotz Thrombopenie und tiefen Quickwerten (SN 629/70).

Tabelle 4. Einheimische Systemmykosen als Todesursache
(74 Autopsiefälle mit tiefen Mykosen)

Tödliche Pilzsepticopyämie	22 mal (30 %)
Tödliche Pilzpneumonie	28 mal (37 %)
Nebenbefund (inkl. 10 Aspergillome)	24 mal (33 %)

noid berichtet. Ihre Befunde wurden von anderen Autoren bestätigt und sind heute allgemein anerkannt. Die Klappenveränderungen lassen sich jetzt auch klinisch diagnostizieren, nachdem sie bei der Autopsie entdeckt worden sind. Die Pathogenese der Endokardose beim metastasierenden Karzinoid ist allerdings noch umstritten (5). Ein anderes Beispiel ist die Nierenschädigung beim Schmerzmittelmissbrauch. SPUEHLER und ZOLLINGER (19) haben als erste auf einen möglichen Kausalzusammenhang zwischen chronischer interstitieller Nephritis und Missbrauch mit phenacetinhaltigen Schmerzmitteln aufmerksam gemacht. Ihre Beobachtungen haben ein weltweites Echo ausgelöst. Sie sind anfangs auf Skepsis oder Ablehnung

gestossen, haben aber heute allgemeine Anerkennung gefunden (10). In der Zwischenzeit konnte auch die Pathogenese der Analgetika-Nephropathie mit Hilfe von Autopsiebefunden weitgehend geklärt werden. Die Analyse zahlreicher Fälle zeigte nämlich, dass bei Patienten mit Schmerzmittelmissbrauch häufiger als die von Spühler und Zollinger beschriebene diffus sklerosierende interstitielle Nephritis eine herdförmig destruktive interstitielle Entzündung gefunden wird. Bei beiden Formen der interstitiellen Nephritis fanden sich jedoch eigenartige doppelseitige braun-schwarz pigmentierte Papillennekrosen. Diese Papillennekrosen erwiesen sich in der Folge als das gemeinsame Merkmal aller Fälle von Analgetika-Nephropathie. Es handelt sich dabei um eine besondere Form der Papillennekrose, die sich makroskopisch und histologisch leicht von den schon lange bekannten eitrigen Papillennekrosen des Diabetikers unterscheiden lässt (8). Während die Papillennekrosen früher als Spätkomplikation der interstitiellen Nephritis angesehen wurden, zeigte die Untersuchung der Nieren von Patienten, die nach langdauerndem Analgetika-Abusus bei guter Nierenfunktion an interkurrenten Erkrankungen verstorben waren, dass die Papillennekrosen Frühveränderungen sind und die interstitielle Entzündung in der Nierenrinde erst später auftritt (3, 7). Bei diesen Frühveränderungen handelt es sich um diskrete, nicht entzündliche, nekrobiotische Prozesse in den Papillen von makroskopisch und histologisch sonst unveränderten Nieren (Abb. 3). In einer prospektiven Autopsiestudie zeigte BURRY (3) aus Australien, einem Land, in dem der Schmerzmittelkonsum besonders verbreitet ist, dass sich diese Frühveränderungen über verschiedene Zwischenstadien bis zu den voll entwickelten Papillennekrosen verfolgen lassen. Die interstitielle Entzündung in der Nierenrinde entwickelt sich erst in späteren Stadien, wenn die Markkegel bereits zerstört sind. In ihrer Pathogenese spielen zwei Faktoren eine Rolle. Einerseits führt die Abflussbehinderung durch die zerstörten Markkanälchen zu einem Harnrückstau mit abakterieller interstitieller Begleitentzündung und andererseits treten häufig sekundäre bakterielle Infekte auf, da die nekrotischen Papillen ein guter Nährboden für die Bakterien sind. Aehnliche abakterielle interstitielle Begleitnephritiden sehen wir auch bei Verlegung der Harnkanälchen durch Eiweisszylinder in der Plasmozytomniere und durch Harnsäurekristalle in der Gichtniere. Bei beiden Krankheiten sind auch sekundäre bakterielle Infekte häufig. Schliesslich konnte gezeigt werden, dass beim Versuchstier über experimentell erzeugten toxischen Papillennekrosen mit der Zeit ebenfalls eine diffus-sklerosierende interstitielle Entzündung in der Nierenrinde auftritt.

So ist es mit Hilfe von Autopsiebefunden gelungen, die Morphogenese der Analgetika-Nephropathie weitgehend abzuklären. Den genauen Angriffspunkt der schädigenden Stoffe im Nierenmark kennen wir allerdings noch nicht. Wir wissen auch nicht, welche Komponente

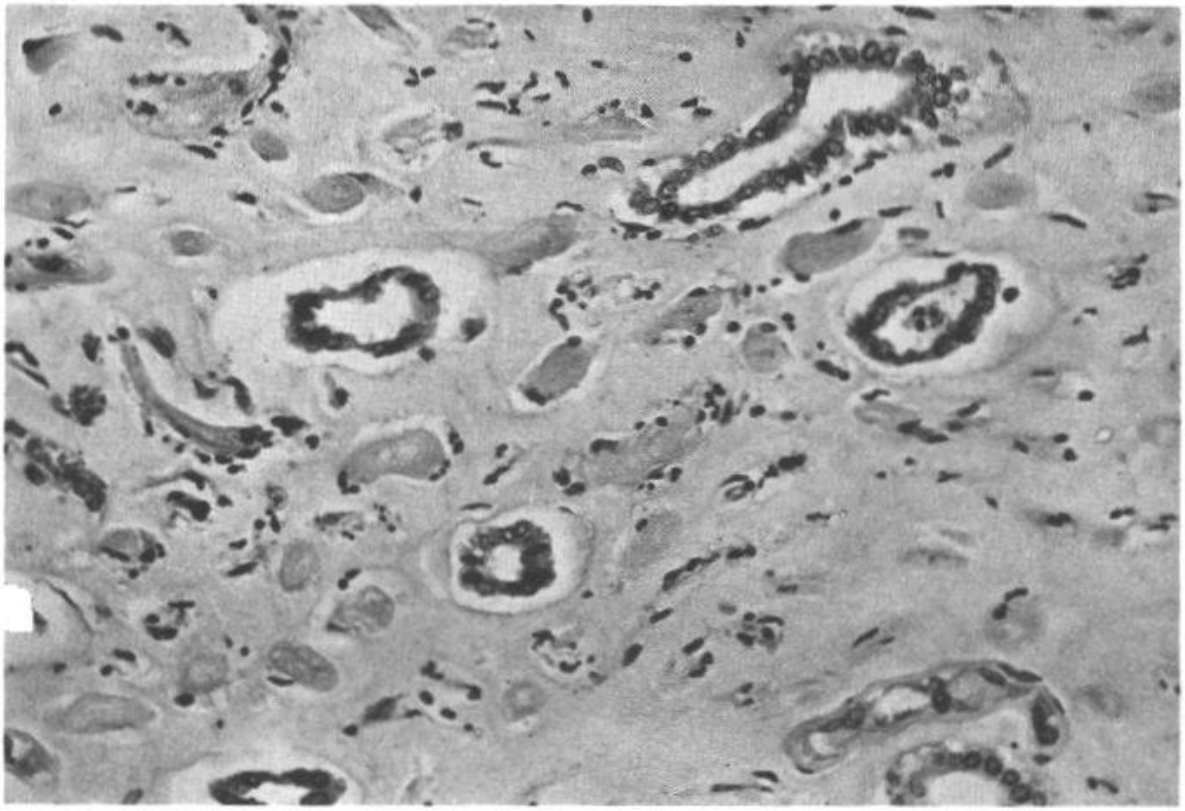

Abb. 3. Frühveränderungen in den Nierenpapillen bei Analgetika-Nephropathie: Obliterierte Henle'sche Kanälchen mit verdickten Basalmembranen. Verbreitertes Interstitium (ohne Entzündungszellinfiltrate!). Erhaltene Sammelrohre. 54j Mann mit langjährigem Schmerzmittel- und Nicotinabusus. Gute Nierenfunktion. Makroskopisch und histologisch unveränderte Nierenrinde. Tod an Hirnmetastasen bei Bronchialkarzinom (SN 138/73).

der von den meisten Patienten konsumierten analgetischen Mischpräparate für die Schädigung verantwortlich ist. In Europa wird das Phenacetin, in den angelsächsischen Ländern und in Australien die Acetylsalicylsäure in den Vordergrund gestellt (8, 10). Das Beispiel der Analgetika-Nephropathie zeigt, dass durch die Autopsie nicht nur Endzustände, sondern auch Frühveränderungen erfasst werden können. Voraussetzung dafür ist allerdings, dass vollständige Autopsien durchgeführt werden, die sich nicht nur auf Hauptbefunde und Todesursache konzentrieren.

Am Beispiel der malignen Tumoren soll gezeigt werden, dass auch die Sektionsstatistik wertvolle Informationen liefern kann. Dabei muss natürlich berücksichtigt werden, dass es sich bei den Autopsiefällen um ein selektioniertes Krankengut handelt. Vor einigen Jahren sind wir zusammen mit einem Dissertanden der Frage nachgegangen, wie häufig bei Autopsien bösartige Tumoren gefunden werden, die klinisch nicht diagnostiziert worden sind (11). Aehnliche Untersuchungen sind am Pathologischen Institut des Kantonsspitals Winterthur von HE-

DINGER und DAHLER (13) und von BAUER und ROBBINS (1) am Boston City Hospital durchgeführt worden. Die Resultate der drei Autopsiestudien zeigen eine erstaunliche Uebereinstimmung (Abb. 4). In allen drei Untersuchungsreihen sind drei Viertel der autoptisch nachgewiesenen Malignome bereits vom Kliniker diagnostiziert worden. Rund ein Viertel der malignen Tumoren war klinisch nicht bekannt oder nur vermutet worden. Bei den vom Kliniker nicht erkannten Malignomen handelt es sich nicht nur um sogenannte "Pathologenkrebse", also kleine, klinisch bedeutungslose Karzinome, die zufällig bei der Autopsie gefunden werden. Im eigenen Material waren 44 %, in demjenigen von Boston 45 % der nicht erkannten malignen Tumoren autoptischer Hauptbefund, d.h. sie hatten bereits ausgedehnt metastasiert oder zu sekundären Komplikationen geführt. Die Zahl der nicht erkannten Malignome nimmt, wie zu erwarten ist, mit der Hospitalisationsdauer ab. BAUER und Mitarbeiter (2) fanden jedoch auch nach einer Hospitalisation von über 3 Wochen noch 19 % nicht erkannte bösartige Tumoren. Zweifellos ist die Karzinomdiagnose besonders bei alten Patienten schwierig, da oft andere Krankheiten im Vordergrund stehen. Häufig wird auch vom Kliniker bewusst darauf verzichtet, eine Diagnose zu erzwingen, die keine therapeutischen Konsequenzen mehr hat. Die angeführten Autopsiestatistiken sollen jedoch daran erinnern, dass Krebsregister, die sich auf Mortalitätsstatistiken stützen, die nicht durch Autopsien verifiziert worden sind, eine beträchtliche Fehlerquelle enthalten. Epidemiologische Aussagen aus solchen Registern müssen deshalb vorsichtig interpretiert werden.

Bei meinen Ausführungen habe ich mich absichtlich auf Beispiele aus den eigenen Arbeitsgebieten beschränkt. Aehnliche Beispiele liessen sich in beliebiger Zahl auch aus anderen Gebieten anführen. Schliesslich soll nicht vergessen werden, dass selbst anscheinend ausgefallene Spezialgebiete unseres Faches unerwartete Aktualität erlangen können. Ich denke hier an die Missbildungslehre, die von meinem verstorbenen Lehrer ANDREAS WERTHEMANN besonders gepflegt wurde. Seine grosse Sammlung kongenitaler Herzfehler gestattete ihm interessante Einblicke in die Entwicklungsgeschichte des Herzens und in die allgemeine Teratologie. Mit der Möglichkeit, Herzmissbildungen zu operieren, hat die Missbildungssammlung des Basler Institutes aber auch eine unerwartete praktische Bedeutung erlangt (6). Selbstverständlich hat die Morphologie ihre Grenzen. Häufig sehen wir im Autopsiesaal Fälle, bei denen wir die Fragen des Klinikers nicht oder nur ungenügend beantworten können. Trotzdem bin ich überzeugt, dass die klinische Autopsie auch heute noch wesentliche Aufgaben zu erfül-

---

Abb. 4. Klinisch bekannte und nicht bekannte maligne Tumoren im Autopsiegut. Vergleich der Sektionsstatistiken aus Basel, Winterthur und Boston. Im Material aus Boston sind die klinisch vermuteten, aber nicht gesicherten Malignome nicht gesondert aufgeführt.

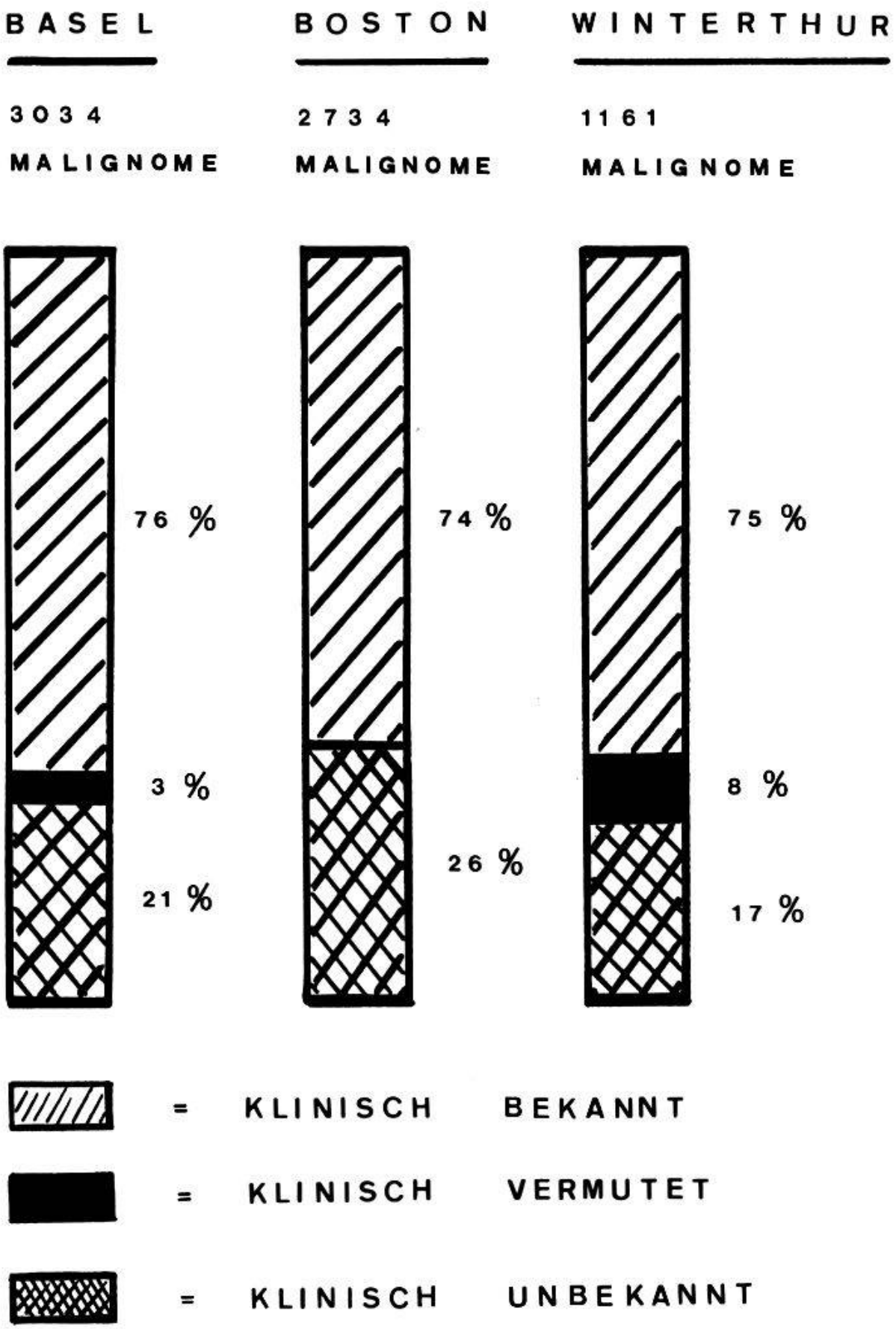
BASEL
3034
MALIGNOME
76 %
3 %
21 %
BOSTON
2734
MALIGNOME
74 %
26 %
WINTERTHUR
1161
MALIGNOME
75 %
8 %
17 %
= KLINISCH BEKANNT
= KLINISCH VERMUTET
= KLINISCH UNBEKANNT

Abb. 4

len hat. Wir Pathologen müssen uns dabei bemühen, bei der Bearbeitung der Autopsien moderne Methoden anzuwenden (20) und das Gespräch mit dem Kliniker zu intensivieren. Ein fruchtbares Gespräch zwischen Pathologen und Kliniker ist aber nur möglich, wenn der Pathologe einen Teil seiner Ausbildung in der Klinik absolviert hat und als Assistenzarzt einmal auf der anderen Seite des Sektionstisches stand.

1. Bauer, F.W., Robbins, St.L.: An autopsy study of cancer patients. I. Accuracy of the clinical diagnosis (1955 to 1965). Boston City Hospital. JAMA 221, 1471-1474, 1972.
2. Bauer, F.W., Robbins, St.L., Berg, J.W.: An autopsy study of cancer patients. II. Hospitalizations and accuracy of diagnosis (1955 to 1965). Boston City Hospital. JAMA 223, 299-301, 1973.
3. Burry, A.F.: The evolution of analgesic nephropathy. Nephron 5, 185-201, 1968.
4. Ebert, R.V., Porterfield, J.D., Trump, B.F., Angevine, D.M., Bloodworth, J.M.B., Foraker, A.G.: Open forum: A debate on the autopsy: its quality control function in medicine. Human Pathol. 5, 605-618, 1974.
5. Ferrans, V.J., Roberts, W.C.: The carcinoid endocardial plaque. Human Pathol. 7, 387-409, 1976.
6. Gloor, F.: Beitrag zur Frage der Missbildungskorrelationen am menschlichen Herzen. Ann. Paediatrici 181, 99-116, 1953.
7. Gloor, F.: Die doppelseitigen chronischen nicht-obstruktiven interstitiellen Nephritiden. Verh.dtsch.Ges.Path. 49, 92-106, 1965.
8. Gloor, F.: Unsere heutigen Vorstellungen über Morphologie und Pathogenese der Analgetika-Nephropathie. Schweiz.Med.Wschr. 104, 785-791, 1974.
9. Gloor, F., Wegmann, Th.: Pathologie und Klinik einheimischer Systemmykosen. Chemotherapy 22, 31-52, 1976.
10. Gsell, O.: Die Nephropathie durch Analgetika. Ergebn.inn.Med.Kinderheilk. 34, 67-175, 1974.
11. Hagmann, C.I.: Häufigkeit und Lokalisation klinisch unbekannter maligner Tumoren im Autopsiegut. Schweiz. Med. Wschr. 99, 1213-1216, 1969.
12. Hazard, J.B.: The autopsy. JAMA 193, 805-806, 1965.
13. Hedinger, Ch., Dahler, R.P.: Unvermutete bösartige Geschwülste bei autoptischen und bioptischen Untersuchungen. Praxis 54, 148-154, 1965.
14. Isler, P., Hedinger, Ch.: Metastasierendes Dünndarmcarcinoid mit schweren, vorwiegend das rechte Herz betreffenden Klappenfehlern und Pulmonalstenose - ein eigenartiger Symptomenkomplex? Schweiz. Med. Wschr. 83, 4-7, 1953.
15. Kögel, V., Hedinger, Ch.: Ueber die Häufigkeit klinisch unerkannter Miliartuberkulosen im Sektionsgut vor und nach Einführung der tuberkulostatischen Therapie. Schweiz. Med. Wschr. 103, 793 - 797, 1973.
16. Prutting, J.M.: Lack of correlation between antemortem and postmortem diagnosis. N.Y.J.Med. 67, 2081-2084, 1967.
17. Prutting, J.M., Mc Manus, J.F.A., Gall, Ed.A., Angrist, A., Teare, R.D., Helpern, M.: Medical progress and the postmortem: a symposium. Bull.N.Y.Acad.Med. 44, 792-854, 1968.
18. Selberg, W.: Die pathologischen Institute in der Bundesrepublik Deutschland. Beitr. Path. 159, 110-119, 1976.
19. Spühler, O., Zollinger, H.U.: Die chronische interstitielle Nephritis. Z. klin. Med. 151, 1-50, 1953.

20. Trump, B.F., Valigorsky, J.M., Jones, R.T., Mergner, W.J., Garcia, J.H., Cowley, R.A.: The application of electron microscopy and cellular biochemistry to the autopsy (Observations on cellular changes in human shock). Human Pathol. 6, 499-516, 1975.
21. Werthemann, A.: Wandlungen im Krankheitsgeschehen. Basler Universitätsreden 39. Heft, 1957. Verlag Helbing und Lichtenhahn, Basel.
22. Wilson, R.R.: In defense of the autopsy. JAMA 196, 1011-1012, 1966.

Adresse des Autors: Prof. Dr. F. Gloor, Institut für Pathologie, Kantonsspital, CH-9006 St. Gallen (Schweiz)