Zeitschrift: Bulletin der Schweizerischen Akademie der Medizinischen Wissenschaften = Bulletin de l'Académie suisse des sciences médicales = Bollettino dell' Accademia svizzera delle scienze mediche

Herausgeber: Schweizerische Akademie der Medizinischen Wissenschaften

Band: 17 (1961)

Artikel: L'alcaptonurie et l'ochronose

Autor: Martin, E. / Meyer, E.

DOI: https://doi.org/10.5169/seals-307495

Nutzungsbedingungen

Die ETH-Bibliothek ist die Anbieterin der digitalisierten Zeitschriften auf E-Periodica. Sie besitzt keine Urheberrechte an den Zeitschriften und ist nicht verantwortlich für deren Inhalte. Die Rechte liegen in der Regel bei den Herausgebern beziehungsweise den externen Rechteinhabern. Das Veröffentlichen von Bildern in Print- und Online-Publikationen sowie auf Social Media-Kanälen oder Webseiten ist nur mit vorheriger Genehmigung der Rechteinhaber erlaubt. Mehr erfahren

Conditions d'utilisation

L'ETH Library est le fournisseur des revues numérisées. Elle ne détient aucun droit d'auteur sur les revues et n'est pas responsable de leur contenu. En règle générale, les droits sont détenus par les éditeurs ou les détenteurs de droits externes. La reproduction d'images dans des publications imprimées ou en ligne ainsi que sur des canaux de médias sociaux ou des sites web n'est autorisée qu'avec l'accord préalable des détenteurs des droits. En savoir plus

Terms of use

The ETH Library is the provider of the digitised journals. It does not own any copyrights to the journals and is not responsible for their content. The rights usually lie with the publishers or the external rights holders. Publishing images in print and online publications, as well as on social media channels or websites, is only permitted with the prior consent of the rights holders. Find out more

Download PDF: 09.07.2025

ETH-Bibliothek Zürich, E-Periodica, https://www.e-periodica.ch

C. D.: 616.056.7:612.015.348:616.633.587.43:616.72.003.829.7

L'alcaptonurie et l'ochronose

Par E. Martin et E. Meyer, Genève

Introduction historique

On attribue traditionnellement à *Boedeker* le mérite d'avoir publié la première observation d'un diabétique, dont l'urine brunissait au contact de l'air et noircissait en présence d'alcali, caractère qui justifiait le nom d'alcaptonurie (capteur d'alcali) donné à cette maladie. En fait, il y eut des observations antérieures et, en particulier, une thèse d'un auteur slovaque, *Josephus Singer*, parue à Bratislava en 1775.

En 1866, *Virchow*, sans donner aucun renseignement clinique, signale à l'autopsie d'un malade la coloration gris-bleuâtre du cartilage. Le pigment est jaune ocre à l'examen microscopique, aussi *Virchow* baptise-t-il l'anomalie du nom d'ochronose (maladie ocre).

Wolkow et *Baumann* identifient, en 1891, l'alcaptone comme étant le produit d'oxydation de l'acide homogentisique, dont *Baumann* et *Fraenkel* réalisent, quatre ans après, la synthèse.

Albrecht et *Zdarek* découvrent, en 1902, le rapport qui existe entre l'alcaptonurie et l'ochronose et, la même année, *Garrod* caractérise le symptôme comme un «alternative course of metabolism», première expression de ce qui deviendra, sous la plume de cet auteur, une «inborn metabolism error».

En 1906, *Pick* observe des modifications ochronotiques typiques dans un cas d'intoxication chronique au phénol, facteur toxique exogène pouvant conduire à des produits d'oxydation semblables à ceux de l'acide homogentisique.

Physiopathologie

L'alcaptonurie est la conséquence d'un trouble congénital du métabolisme intermédiaire des acides aminés aromatiques, au même titre que l'oligophrénie phénylpyruvique, la tyrosinose, l'albinisme, et certaines affections de la thyroïde.

Il s'agit de déficits enzymatiques, survenant à des niveaux différents au cours de la dégradation de la phénylalanine et de la tyrosine, ou dans

Tableau 1

Troubles congénitaux du métabolisme intermédiaire des acides aminés aromatiques (modifié d'après *Babel* et collab., 1960)

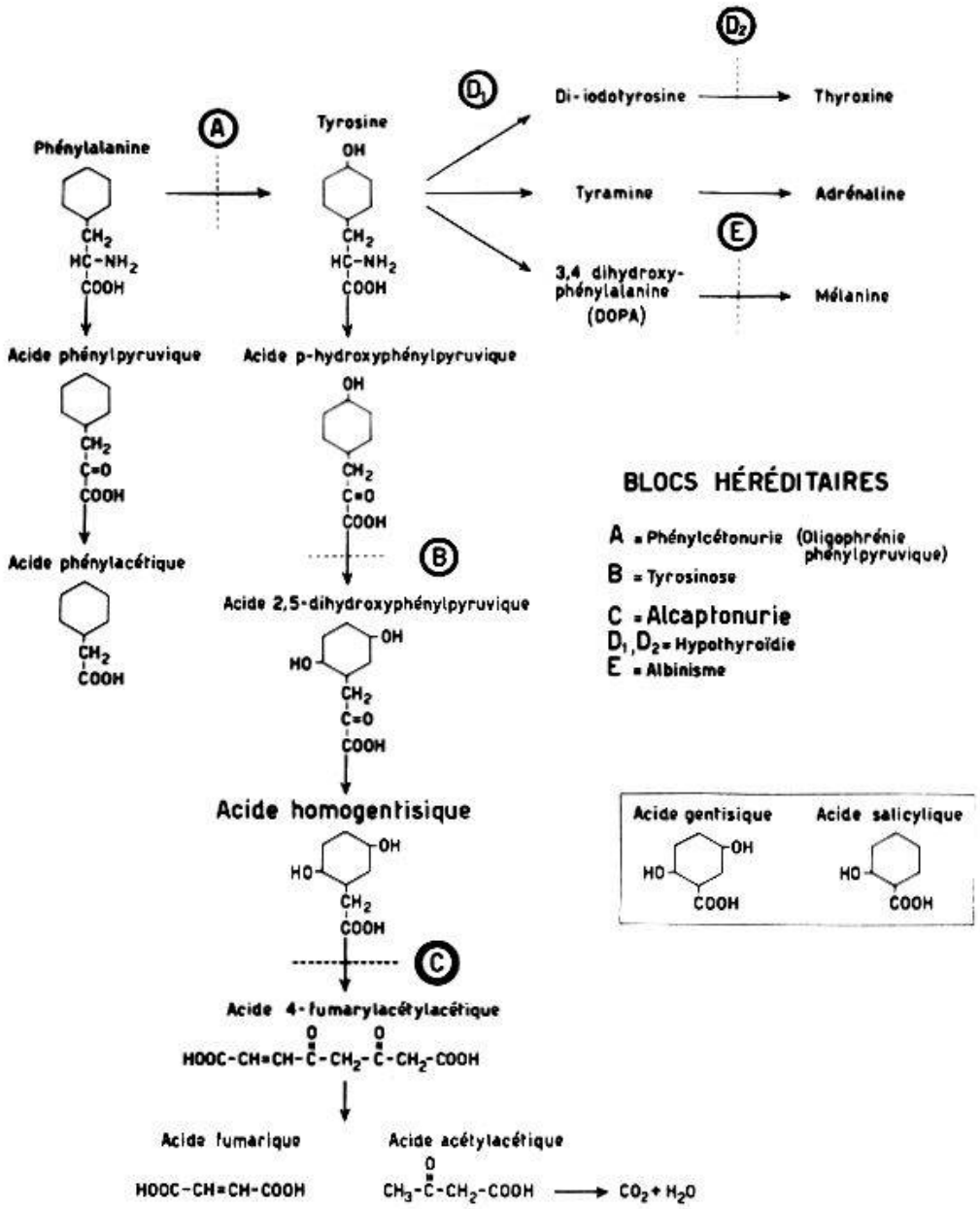

l'élaboration des hormones thyroïdiennes et de la mélanine. Le schéma de la dégradation de la tyrosine figure au tableau 1.

L'alcaptonurie résulte de l'absence congénitale de l'enzyme capable d'ouvrir le noyau benzénique de l'acide homogentisique. La dégradation de la tyrosine s'arrête alors à ce stade et l'acide homogentisique s'accumule dans l'organisme.

L'excrétion urinaire d'acide homogentisique dépasse souvent deux ou trois grammes par jour ; elle est proportionnelle à la quantité de protéines ingérée.

On peut produire une alcaptonurie expérimentale chez l'animal ca-

rencé en acide ascorbique, par une surcharge en acides aminés aromatiques et la corriger en administrant de la vitamine C. Cependant, chez l'homme, même des doses élevées de vitamine C n'influencent pas l'élimination d'acide homogentisique.

Jirka a pu déterminer, chez trois alcaptonuriques, que la clearance de l'acide homogentisique est comparable à celle de l'acide para-aminohippurique; l'alcaptone est donc éliminé aussi bien par filtration glomérulaire que par sécrétion tubulaire.

Fréquence des observations et diagnostic clinique

Il s'agit d'une affection rare, dont la fréquence est estimée à 1 pour 1 000 000 d'habitants, d'après *Hogben*. Nous disposons de quatre observations personnelles, dont une seule concerne un Suisse. Les autres malades sont deux jeunes Savoyards et une femme originaire de Tripoli en Lybie.

Une observation a été publiée à Bâle par *Sigg* en 1950 et nous avons eu l'occasion de voir les documents d'un autre cas helvétique, grâce à l'obligeance du Prof. *Ott*, précédemment à Ragaz.

Par contre, les observations sont particulièrement nombreuses en Slovaquie; elles ont été l'objet d'une étude approfondie, dont les différents aspects ont été présentés au Congrès tchécoslovaque de Rhumatologie de 1960: *Sitaj*, *Cervenansky* et *Urbanek* ont étudié 28 familles comprenant 102 alcaptonuriques, dont 43 cas d'ochronose.

Le diagnostic de l'alcaptonurie se fait par l'examen de l'urine du sujet atteint: laissées à l'air, les urines qui contiennent de l'acide homogentisique brunissent progressivement de haut en bas; l'adjonction de soude accélère la réaction. Cette urine fait des taches gris-brun sur le linge, qui s'accusent à la lessive.

Il est curieux de constater combien nombre de parents ne paraissent pas attacher d'importance particulière à ce signe remarqué chez leurs enfants.

L'urine de l'alcaptonurique réduit le Fehling et le Bénédict, lequel passe au brun, ainsi que la solution de nitrate d'argent ammoniacal, qui précipite l'argent métallique (tableau 2).

La chromatographie sur papier révèle l'acide homogentisique, qui peut être dosé qualitativement par une méthode colorimétrique *(Brigg)* ou iodométrique *(Metz)*, ou par un procédé polarographique plus moderne *(Jirka)*.

Alors que la plupart des auteurs considèrent l'alcaptonurie comme une maladie héréditaire récessive, les recherches génétiques faites dans les familles slovaques semblent révéler que le mode de transmission peut aussi bien être dominant.

Tableau 2

Tableau récapitulatif des réactions colorées de l'alcaptone, de la mélanine et de l'acide phénylpyruvique

	Alcaptonurie	Mélanurie	Phénylcétonurie
Exposition à l'air	Brunissement de haut en bas	Brunissement	Pas de changement
NaOH	Brunissement de haut en bas	Pas de changement	Pas de changement
HCl	Pas de changement	Brunissement	Pas de changement
Argent ammoniacal	Réduction intense	Pas de changement (ou réduction très lente)	Pas de changement
Réactif de Bénédict qualitatif	Réduction et coloration noire	Réduction et coloration foncée	Pas de changement
Perchlorure de fer	Coloration bleu-vert transitoire	Coloration brun-noir	Coloration vert-bouteille
Dinitrophényl-hydrazine	Pas de changement	Pas de changement	Précipité jaune
Acide picrique en milieu alcalin	Brunissement	Pas de changement	Coloration orangée
Réaction de Thormählen	Pas de changement	Coloration vert-bleu	Pas de changement

Evolution de l'affection

Le syndrome évolue en trois stades: l'alcaptonurie, l'ochronose, l'arthropathie ochronotique.

La simple élimination d'alcaptone peut durer des années, sans aucune manifestation articulaire.

La fréquence de l'ochronose augmente au cours des décades pour atteindre son maximum vers la cinquantaine, où elle complique les $^2/_3$ des cas d'alcaptonurie. Passé cet âge, le malade a de grandes chances d'être épargné, la pigmentation restant assez limitée pour ne pas se traduire cliniquement.

Sur 42 sujets atteints d'ochronose, *Urbanek* et *Sitaj* ont observé les premiers signes vers l'âge de 8 ans, sous la forme de taches ardoisées de la sclérotique; vers 18 ans, apparaît la coloration bleu-noir du cartilage de l'oreille; les articulations ne sont touchées que vers la trentaine.

L'ochronose

Le pigment s'amasse avec prédilection dans les cartilages des grosses articulations, les disques intervertébraux, les bourses synoviales, les

gaines tendineuses; la manifestation clinique de cette infiltration est *l'arthropathie ochronotique.*

Nous avons en outre déjà mentionné la présence de pigment dans la cornée, le cartilage de l'oreille; il se dépose également dans le cartilage des voies respiratoires, dans les viscères et les glandes endocrines.

L'endocarde, l'intima des gros vaisseaux des coronaires, sont atteints. On signale des amas de pigment dans les nécroses des infarctus du myocarde et dans le ramollissement cérébral. Le rein participe à la surcharge pigmentaire. Dans les formes avancées, on remarque des taches gris-bleu sur les éminences thénar et hypothénar, une induration et une fragilité des ongles dont la teinte est bleuâtre avec des stries brunes.

La lithiase représente la seule complication extra-articulaire importante de l'ochronose. On la trouve dans la vésicule biliaire, plus fréquemment dans le rein et la prostate. Il s'agit en général de calculs de phosphate ou d'oxalate de calcium, colorés à leur surface par le pigment ochronotique.

L'arthropathie ochronotique

L'affection, qui débute en général vers la trentaine, est généralement plus ankylosante que douloureuse.

Les malades se plaignent tout d'abord d'une raideur et d'une gêne lombaire; progressivement s'installe, en plusieurs années, une ankylose vertébrale localisée d'abord dans la région lombaire et dorso-lombaire, avec effacement de la lordose lombaire et cyphose dorsale. La colonne cervicale, atteinte également, est en général moins bloquée (fig. 1).

L'évolution ne s'accompagne pas de signes généraux, comme la spondylarthrite ankylosante; elle est plus rapide, précoce et ankylosante que dans la spondylarthrose.

Les grosses articulations sont également touchées: genoux dans les $^2/_3$, épaules dans les $^2/_5$, hanches dans le $^1/_3$ des cas. Les articulations périphériques sont en général indemnes.

L'évolution anatomo-radiologique est la suivante: atteint par la thésaurisation du pigment, le disque dégénère et s'atrophie, les sels calciques y précipitent. On voit la calcification du disque à la radiographie, certains fragments étant expulsés en dehors de l'espace intervertébral.

La réaction ostéophytaire des vertèbres peut être très intense, avec des formations syndesmophytiques et hyperostosiques.

L'image rappelle l'hyperostose ankylosante vertébrale sénile de Forestier avec ce caractère spécifique: la calcification du disque.

L'arthrose du genou est caractérisée par la disparition du cartilage et une ostéophytose importante.

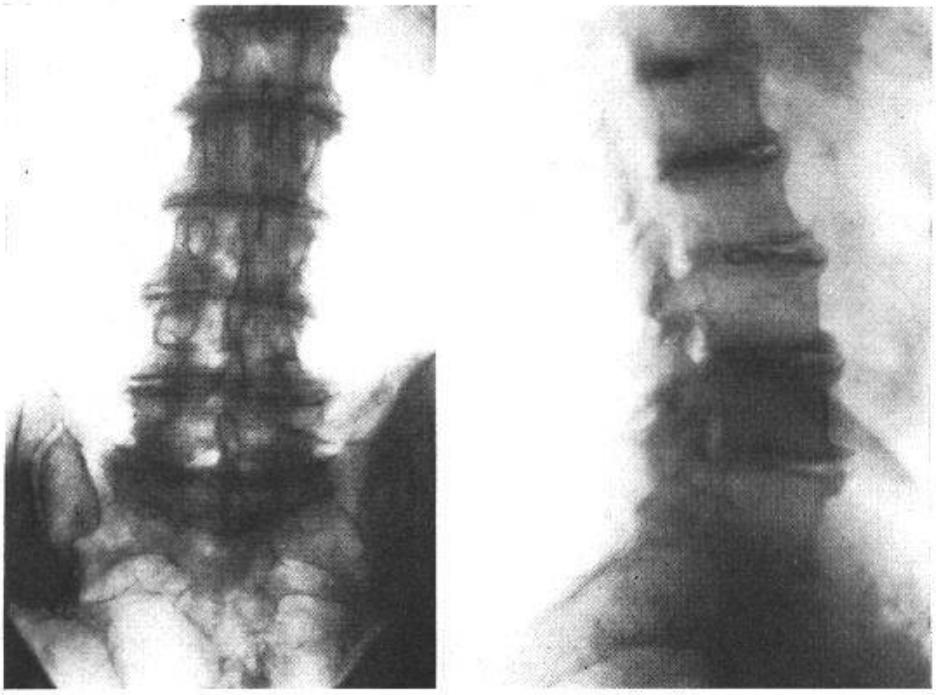

Fig. 1. Spondylarthrose ochronotique. Cas P. G., 1905. Noter la calcification et la fragmentation des disques, et l'importance de la réaction ostéophytaire.

Dans l'arthrose très fréquente de l'épaule, on constate une calcification des tendons rotateurs, une ostéophytose importante du rebord inférieur de la cavité glénoïde de la tête humérale, qui présente à son tour des lésions kystiques.

On constate en outre, sur les radiographies, des calcifications des tendons au niveau de leur insertion, ainsi que des capsules articulaires, ce qui donne parfois une image pseudokystique.

Ces lésions associées et, en particulier, les calcifications des disques et des insertions tendineuses, permettent le diagnostic radiologique. Celui qui a vu cet aspect ne fut-ce qu'une seule fois, posera ultérieurement le diagnostic sans hésiter.

Observations personnelles

1 et 2. Deux frères, M. né en 1942, et Ren., né en 1944, enfants d'une famille de cultivateurs savoyards habitant près de Genève, doivent subir un contrôle d'urine pour une vaccination. L'attention du médecin traitant, le Dr *Lapiné*, est attirée en 1946 par un pharmacien d'Annemasse, Monsieur Baud, sur une réduction atypique du Fehling qui lui fait suspecter une alcaptonurie. En effet, la mère, questionnée, précise que l'urine des enfants fait des taches qui noircissent à la lessive.

Les petits malades sont hospitalisés à la Clinique Médicale de Genève, où le diagnostic est confirmé. Aucun trouble de croissance, aucune

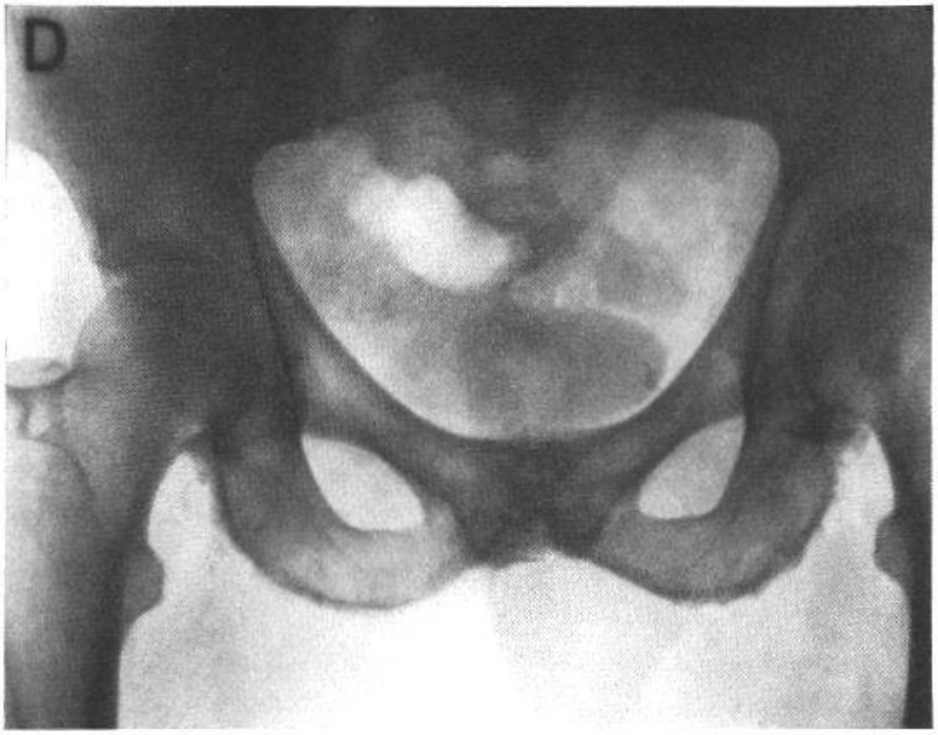

Fig. 2. Cas P. G. Arthrose coxofémorale droite. Aspect hérissé des zones d'insertion musculotendineuses. Sclérose et ostéophytose de la symphyse avec projection concomitante de calculs prostatiques.

altération osseuse ne peuvent être mis en évidence dans les années qui suivent. Les examens d'urine de 31 proches parents sont tous négatifs.

A signaler que l'étude de la famille de ces sujets a retenu l'attention de *J. Babel*, *F. Bamatter*, *B. Courvoisier*, *A. Franceschetti*, *D. Klein* et *A. Lapiné*, lequel trouve un cas d'idiotie phénylpyruvique, repère la même maladie à la naissance du frère du malade précédent et, dans une autre branche, deux cas de cataracte congénitale.

Ainsi est suggérée, par la rencontre simultanée de l'alcaptonurie et de l'oligophrénie phénylpyruvique, la possibilité d'une parenté étiopathogénique entre ces deux troubles métaboliques.

Une cataracte congénitale observée chez deux membres d'une autre branche de la même famille pourrait être interprétée dans le sens d'une perturbation du métabolisme protidique.

3. Une femme, venant de Lybie et âgée de 55 ans, nous consulte en septembre 1958 pour des douleurs sourdes lombo-sacrées, pour lesquelles elle a vu 25 médecins et utilisé des quantités énormes de médicaments, dont elle nous apporte les emballages.

Il s'agit d'une femme obèse, avec une raideur très marquée dans la région lombaire et des signes d'arthrose prononcée des genoux.

Questionnée sur la couleur de ses urines, la malade précise qu'elles sont foncées et qu'elles tachent le linge.

Le diagnostic est confirmé par l'examen d'urine et les radiographies de la colonne; l'alcaptonurie est compliquée par une crise de colique néphrétique. La sclérotique montre une petite tache de pigment ochronotique.

4. P. G., né en 1905, carreleur de son métier, a travaillé normalement jusqu'à l'âge de 30 ans, époque où apparaissent des douleurs du segment lombaire, d'abord intermittentes, puis continues, avec un enraidissement progressif touchant les segments lombaire, dorsal et cervical. A 32 ans, douleurs dans l'articulation coxofémorale droite, qui s'amendent, puis reprennent en 1955, avec irradiation dans la cuisse. Le Dr *B. de Montmollin*, sur la radiographie de la colonne, pose le diagnostic d'ochronose.

Le malade indique qu'effectivement, il élimine, dès la naissance, une urine qui fonce à l'air et tache le linge. Il n'y a pas de cas semblable dans la famille, ni de consanguinité entre les parents.

En 1956, l'examen du malade révèle la présence de taches ardoisées sur les conjonctives, l'image caractéristique d'une spondylose ochronotique, des altérations également typiques au niveau des épaules avec rupture des deux côtés du long chef du biceps.

Dans les années qui suivent, apparaît un diabète léger, le cœur montre un électrocardiogramme anormal avec abaissement du segment S. T. Le sujet fait des crises de tachycardie paroxystique.

En 1958, aggravation de l'état articulaire, élimination dans l'urine de petits concréments de couleur foncée provenant de la prostate, qui, à la radiographie, révèle de petits calculs (fig. 2).

Une opération réalisée par le Dr *B. de Montmollin*, sur la hanche, n'a pas amené l'amélioration escomptée.

Traitement

Une diète privée de protéines diminue le taux d'acide homogentisique dans l'urine, sans le faire disparaître complètement. L'acide ascorbique ne diminue pas la quantité d'acide homogentisique éliminé, mais freine son oxydation.

Nous avons obtenu une diminution de l'élimination de l'alcaptone par administration de méthylthiouracil, résultat confirmé par *Sitaj*.

En bref, aucun traitement ne peut être employé, ni dans un but préventif, ni dans un but curatif.

Résumé

Erreur congénitale du métabolisme des acides aminés aromatiques, l'alcaptonurie est le résultat d'un déficit enzymatique dans la dégradation

de la tyrosine: le noyau phénolique de l'acide homogentisique ne peut pas s'ouvrir et l'acide homogentisique s'accumule dans l'organisme sous forme de pigment et s'élimine en grande quantité dans l'urine.

Le diagnostic d'alcaptonurie se base sur les caractères et les propriétés de l'urine, qui noircit à l'air. Le trouble métabolique conduit à des altérations articulaires par thésaurisation du pigment – l'ochronose, se compliquant d'un rhumatisme dont les caractères et l'évolution sont décrits.

Zusammenfassung

Als angeborene Stoffwechselstörung der aromatischen Aminosäuren ist die Alkaptonurie das Ergebnis eines enzymatischen Defizits beim Tyrosinabbau: der Phenolring der Homogentisinsäure kann sich nicht öffnen, die Homogentisinsäure häuft sich im Organismus in Form von Pigment an und wird in großen Mengen im Urin ausgeschieden.

Die Diagnose der Alkaptonurie stützt sich auf die Beschaffenheit und die Eigenschaften des Urins, welcher an der Luft schwarz wird. Die Stoffwechselstörung führt zu Gelenkveränderungen durch eine Pigmentspeicherung, die Ochronose, welche sich durch einen Rheumatismus komplizieren kann, dessen Charakteristika und Entwicklung beschrieben werden.

Riassunto

Difetto congenito del metabolismo degli aminoacidi aromatici, l'alcaptonuria è il risultato di un deficit enzimatico della degradazione della tirosina: il nucleo fenolico dell'acido omogentisico non può aprirsi e l'acido omogentisico si accumula nell'organismo sotto forma di pigmento e viene eliminato in grande quantità nell'urina. La diagnosi di alcaptonuria si fonda sui caratteri e sulle proprietà dell'urina, la quale annerisce a contatto dell'aria. Il disturbo metabolico conduce a delle alterazioni articolari per accumulo di pigmento – *l'ochronosi* – complicazione reumatica di cui son descritti il carattere e l'evoluzione.

Summary

Alcaptonuria, a congenital disturbance of metabolism of aromatic amino acids, is the result of a deficiency of enzymes in the breakdown of tyrosin: the phenol core of the homogentisic acid cannot split up; the homogentisic acid accumulates in the organism in the form of pigment and is eliminated in large quantities in the urine.

The diagnosis of alcaptonuria is based on the characteristics and

properties of the urine, which darkens in the air. The metabolic disturbance leads to articular changes by thesaurisation of the pigment octronase, complicated by rheumatism of which the characteristics and evolution are described.

Babel J., Bamatter F., Courvoisier B., Franceschetti A., Klein D. et *Lapine A.:* Troubles familiaux du métabolisme des acides aminés (alcaptonurie, oligophrénie phénylpyruvique, cataracte congénitale dans une même famille). Schweiz. med. Wschr. **90,** 863 (1960).

Martin E.: L'alcaptonurie et le rhumatisme ochronotique. Maroc méd. (1959), 1367.

Martin E., Milhaud G., Courvoisier B. et *Lapine A.:* Etude de l'alcaptonurie. Schweiz. med. Wschr. **80,** 981 (1950).

Martin E., Milhaud G. et *Courvoisier B.:* Les troubles du métabolisme des acides aminés aromatiques. Sem. Hôp. Paris **26,** 4893 (1950).

Meyer E.: L'alcaptonurie et l'ochronose – travaux récents de l'Ecole tchécoslovaque. Rev. méd. Suisse rom. (à paraître avec bibliographie complète).

Sigg B.: Über Alkaptonurie. Diss., Basel 1950.