Die Ausscheidung von Catecholaminmetaboliten im Urin bei Sympathicustumoren

Autor(en): **Käser, H.**

Objekttyp: **Article**

Zeitschrift: **Bulletin der Schweizerischen Akademie der Medizinischen Wissenschaften = Bulletin de l'Académie Suisse des Sciences Medicales = Bollettino dell' Accademia Svizzera delle Scienze Mediche**

Band (Jahr): **17 (1961)**

PDF erstellt am: **31.05.2024**

Persistenter Link: https://doi.org/10.5169/seals-307492

Nutzungsbedingungen

Die ETH-Bibliothek ist Anbieterin der digitalisierten Zeitschriften. Sie besitzt keine Urheberrechte an den Inhalten der Zeitschriften. Die Rechte liegen in der Regel bei den Herausgebern.
Die auf der Plattform e-periodica veröffentlichten Dokumente stehen für nicht-kommerzielle Zwecke in Lehre und Forschung sowie für die private Nutzung frei zur Verfügung. Einzelne Dateien oder Ausdrucke aus diesem Angebot können zusammen mit diesen Nutzungsbedingungen und den korrekten Herkunftsbezeichnungen weitergegeben werden.
Das Veröffentlichen von Bildern in Print- und Online-Publikationen ist nur mit vorheriger Genehmigung der Rechteinhaber erlaubt. Die systematische Speicherung von Teilen des elektronischen Angebots auf anderen Servern bedarf ebenfalls des schriftlichen Einverständnisses der Rechteinhaber.

Haftungsausschluss

Alle Angaben erfolgen ohne Gewähr für Vollständigkeit oder Richtigkeit. Es wird keine Haftung übernommen für Schäden durch die Verwendung von Informationen aus diesem Online-Angebot oder durch das Fehlen von Informationen. Dies gilt auch für Inhalte Dritter, die über dieses Angebot zugänglich sind.

Ein Dienst der *ETH-Bibliothek*
ETH Zürich, Rämistrasse 101, 8092 Zürich, Schweiz, www.library.ethz.ch

http://www.e-periodica.ch

D. K.: 616.056.7:612.015.33:616.839.1.006

Universitäts-Kinderklinik Bern – Direktor: Prof. E. Rossi

Die Ausscheidung von Catecholaminmetaboliten im Urin bei Sympathicustumoren

Von H. Käser

Armstrong und *Mc Millan* fanden 1957 bei der Untersuchung der Phenolsäuren des menschlichen Harnes eine im Urin bisher unbekannte Substanz, die 3-Methoxy-4-Hydroxymandelsäure (MHMA) oder Vanillinmandelsäure, über deren Ursprung man vorerst im Unklaren war. Als aber kurze Zeit später der biologische Abbauweg des Noradrenalins und Adrenalins aufgeklärt werden konnte, ergab sich, daß diese MHMA das hauptsächlichste Endprodukt des Catecholaminmetabolismus darstellte. Diesen Abbauweg zeigt schematisch Abb. 1.

Das aus dem Dopamin entstehende Noradrenalin wird entweder sofort, oder aber nach Umwandlung in Adrenalin unter dem Einfluß eines Fermentes, der Catechol-O-Methyl-Transferase in Gegenwart von S-Adenosyl-Methionin und bivalenten Kationen ($Mg^{\cdot\cdot}$) in 3-Stellung methyliert. Ein Teil des so entstandenen Methoxy-Noradrenalins und Methoxy-Adrenalins wird dann mit Glukuronsäure konjugiert und so ausgeschieden. Der größere Anteil jedoch wird oxydativ durch die Monoaminoxydase zur MHMA desaminiert und erscheint in dieser Form im Urin.

Da die Ausscheidung der MHMA im Urin praktisch unabhängig von nutritiven Faktoren erfolgt – in pädiatrischen Verhältnissen müssen lediglich Bananen wegen ihres hohen Gehaltes an Dopa und Noradrenalin gemieden werden – stellt sie ein Maß für den Gesamtumsatz der Catecholamine dar, und ist deshalb von großer theoretischer und praktischer Bedeutung. Zudem ist diese methylierte Brenzkatechinsäure, im Gegensatz zu den labilen Catecholaminen, stabil, auch findet sie sich im Urin in etwa 70mal größerer Menge *(v. Studnitz)* als jene. Ihre Erfassung ist somit leichter als die der Catecholamine und ihre quantitative Bestimmung erlaubt bereits recht feine Schwankungen der Catecholaminproduktion zu erkennen. So konnte beispielsweise vor kurzem gezeigt werden, daß die MHMA bei Fällen von Phäochromocytom nicht nur, wie ja

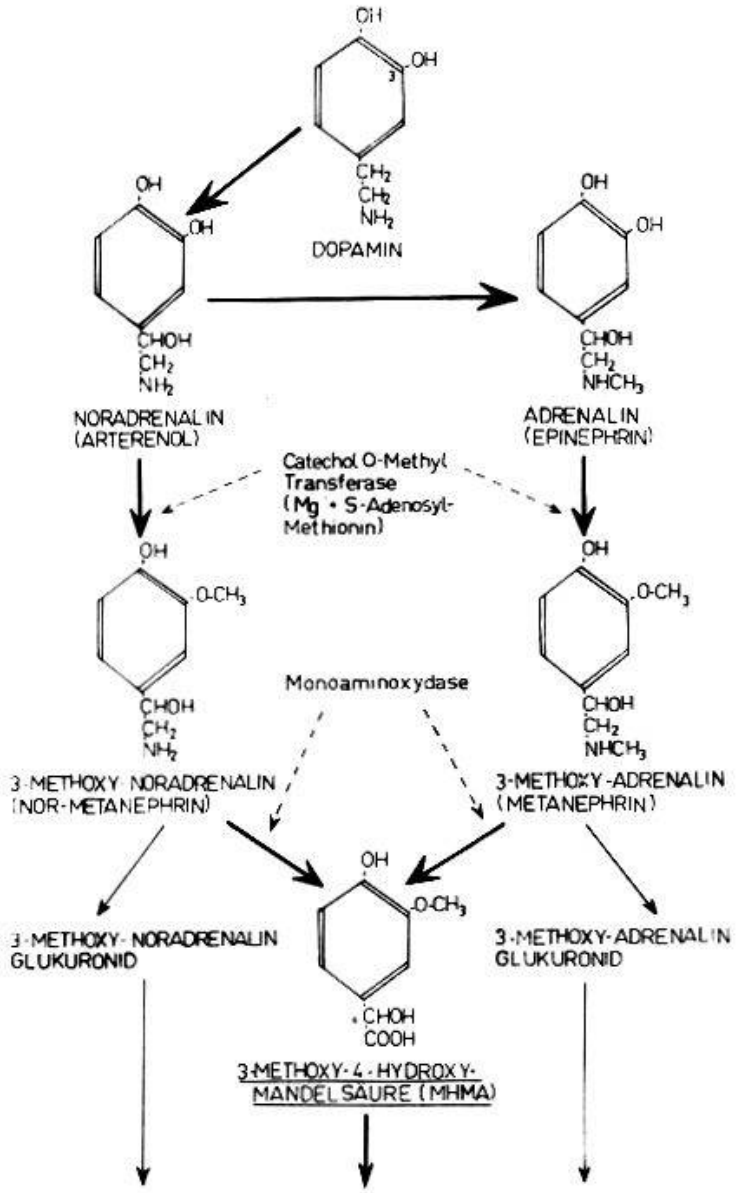

Abb. 1. Biologische Hauptabbauwege der Catecholamine.

zu erwarten, während der hypertensiven Krise in viel ausgesprochenerer Weise als die Catecholamine ansteigt, sondern daß sie sogar im freien Intervall, in welchem letztere völlig normal sein können, noch sicher pathologische Werte ergeben kann.

Dem klinischen Laboratorium stehen heute für die Bestimmung der MHMA drei grundsätzlich verschiedene Methoden zur Verfügung, nämlich chemische *(Sunderman)*, zwei- *(Armstrong* und *Mc Millan)* oder eindimensionale *(Käser)* papierchromatographische und endlich hochspannungselektrophoretische *(v. Studnitz)*. In allen Fällen werden die Phenolsäuren vorerst durch organische Lösungsmittel aus dem Urin extrahiert und dann durch eines der erwähnten Verfahren, die weitgehend vergleichbare Werte ergeben, weiter aufgetrennt und bestimmt.

Angeregt durch den Bericht von *Greenberg* und *Gardner* am letzten



Abb. 2. Die Ausscheidung von MHMA im Urin bei Sympathicustumoren. – Links: neurale Tumoren (● Sympathoblastome, ○ Ganglioneurome); rechts: andere Tumoren ▲. Schraffiert = Normalbereich der MHMA-Ausscheidung in Urin.

internationalen Pädiaterkongreß (1959), die bei einem Säugling mit chronischen Durchfällen und einem Ganglioneurom eine erhöhte MHMA-Ausscheidung fanden, untersuchten wir in der Folge die Urine unserer Tumorpatienten. Über die Resultate dieser Bestimmungen möchten wir im folgenden kurz berichten (vgl. Abb. 2).

Bei 16 Patienten mit neuralen Tumoren war die Ausscheidung der MHMA 13mal deutlich pathologisch erhöht. Histologisch handelte es sich dabei in allen 13 Fällen um Sympathicogoniome oder Neuroblastome, also um maligne, weitgehend undifferenzierte Geschwülste. Bei den drei Kindern, bei welchen keine vermehrte Ausscheidung von MHMA gefunden wurde, ergab die histologische Untersuchung hingegen das Vorliegen eines benignen Tumors, eines Ganglioneuroms. Im Gegensatz zu diesen Befunden war die Elimination der MHMA im Urin derjenigen Patienten, die nicht an neuralen, sondern anderen Tumoren wie Reticulosarkomen, Lymphosarkomen usw. litten, stets absolut im Rahmen der Norm.

Abgesehen von der Tatsache, daß die MHMA im Urin aller unserer Patienten mit malignen Sympathicustumoren vermehrt war, scheint zusätzlich noch eine Abhängigkeit zwischen der ausgeschiedenen Menge dieses Kataboliten und dem klinischen Bilde zu bestehen, was wir durch drei typische Beobachtungen illustrieren möchten:

Fall 1. 8 Monate alter männlicher Säugling, der seit der Geburt an recidivierenden Durchfällen unbekannter Ursache litt und der schließlich wegen eines zufällig entdeckten Tumors in abdomine eingewiesen wurde. Die Untersuchung bestätigte das Vorliegen eines großen, retroperitoneal gelegenen, auf Sympathoblastom (Neuroblastom) verdächtigen Tumors. Das Kind wurde operiert, die 500 g schwere Geschwulst

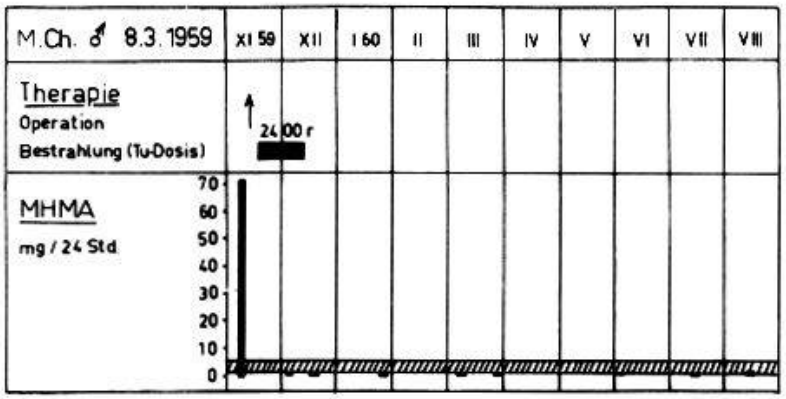

Abb. 3. Die MHMA-Ausscheidung im Urin bei Fall 1. Rasche Normalisierung nach der Totalexstirpation.

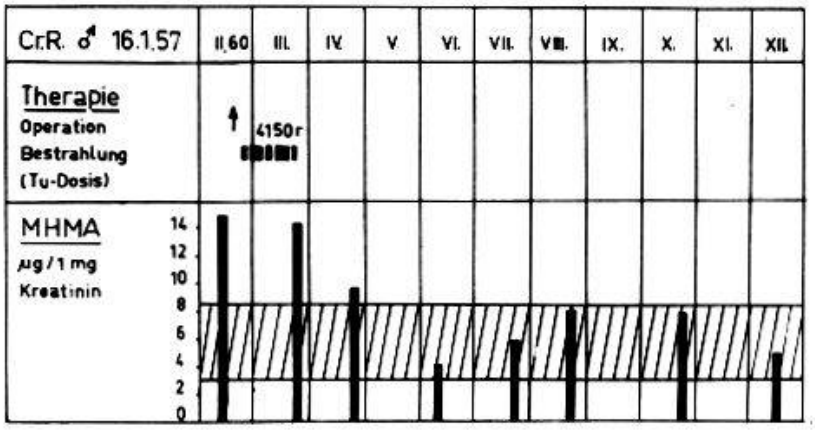

Abb. 4. MHMA-Ausscheidung im Urin bei Fall 2. Normalisierung erst nach Röntgenbestrahlung.

konnte in toto entfernt werden und die Diagnose Sympathoblastom wurde histologisch bestätigt. – Über die Ausscheidung der MHMA im Urin dieses Patienten orientiert Abb. 3.

Vor der Operation war die Ausscheidung massiv erhöht, nach dem erfolgreich durchgeführten Eingriff sank sie sofort auf Normalwerte ab. Bis heute durchgeführte Kontrollen ergaben stets unauffällige Werte und dem Kinde geht es auch klinisch ausgezeichnet.

Fall 2. 3 Jahre alter Knabe, bei dem als Zufallsbefund anläßlich der Aufnahme eines Thorax-Röntgenbildes eine hühnereigroße, auf Tumor verdächtige Verschattung im rechten hinteren Mediastinum festgestellt wurde. Die klinische Verdachtsdiagnose lautete, nach Bestimmung der stark erhöhten MHMA, auf Mediastinaltumor maligner Art, vermutlich ausgehend vom Sympathicus. Tatsächlich bestätigte die Thorakotomie das Vorliegen eines partiell infiltrierend wachsenden Tumors und die Histologie ergab ein Sympathoblastom. – Die MHMA-Ausscheidung (vgl. Abb. 4) war auch bei diesem Patienten präoperativ deutlich erhöht.

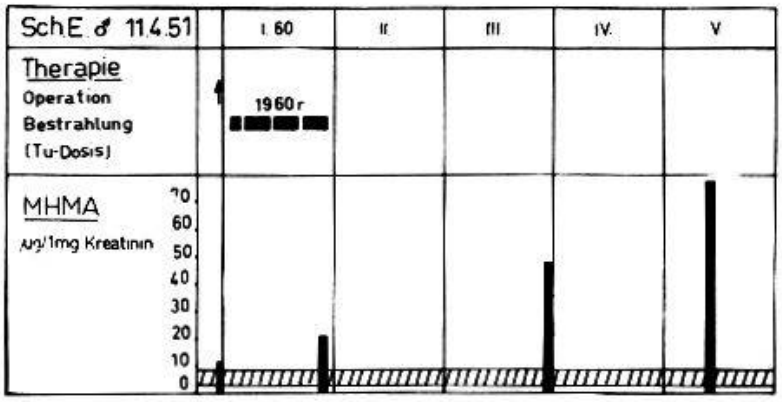

Abb. 5. MHMA-Ausscheidung im Urin bei Fall 3. Anstieg unter der Metastasierung bis zum Exitus letalis.

Sie sank nach dem Eingriff, da der Tumor operativ nicht vollständig hatte entfernt werden können, vorerst nur leicht ab und erreichte erst nach durchgeführter erfolgreicher Bestrahlung die Norm. Heute, 12 Monate nach der Behandlung, geht es dem Knaben glänzend und seine MHMA-Urie ist völlig normal.

Fall 3. 8 Jahre alter Knabe, bei dem bereits sechs Jahre früher eine scharf begrenzte, tumorale Verschattung im linken hinteren obern Mediastinum festgestellt worden war. Da in letzter Zeit Schmerzen und ein derbes Lymphdrüsenpaket supraclaviculär links aufgetreten waren, wurde er hospitalisiert. Die Operation deckte einen hühnereigroßen, flächenhaft gegen die Intercostalräume und apical durch die obere Thoraxapertur durchwachsenden Tumor auf, der nur zum Teil entfernt werden konnte und dessen histologische Untersuchung ein Ganglioneurom mit partiellem Übergang in Sympathoblastom ergab.

Auch bei diesem Falle wurde die Ausscheidung der MHMA wiederholt bestimmt (vgl. Abb. 5). Vor dem Eingriff war sie pathologisch erhöht, postoperativ und im Verlaufe der folgenden Monate stieg sie aber, trotz Röntgenbestrahlung und Vitamin-B_{12}-Therapie weiterhin bis zum Exitus letalis an, synchron mit der weiteren Ausbreitung und dem Wachstum von Metastasen.

Die Tatsache, daß die Ausscheidung der MHMA im Urin als Abbauprodukt der Catecholamine nicht nur bei allen unseren Fällen mit malignen Sympathicustumoren deutlich vermehrt war, sondern daß ihre Ausscheidung zudem einen gewissen Parallelismus zum klinischen Verlaufe zu zeigen pflegt, scheint uns aus verschiedenen Gründen von großem Interesse zu sein:

Einmal führen offenbar nicht nur die endokrin aktiven Phäochromocytome zu einem erhöhten Catecholaminstoffwechsel, sondern auch die malignen, aus der Ganglienzellreihe des Sympathicus hervorgehenden

Tumoren. Dies ist um so merkwürdiger, als es sich bei diesen, histologisch gesehen, um wenig differenziertes Gewebe handelt, von welchem nicht ohne weiteres eine sekretorische Aktivität erwartet werden darf.

Zweitens scheint uns die Bestimmung der MHMA beim Vorliegen eines Tumors unbekannter Natur ein differentialdiagnostisches Kriterium darzustellen, indem eine pathologische Vermehrung, bei fehlender klinischer Phäochromocytom-Symptomatologie, für einen unreifen, malignen Sympathicustumor aus der Ganglienzellreihe sprechen dürfte.

Endlich läßt sich sagen, daß, wenn einmal eine gesteigerte MHMA-Ausscheidung bei einem solchen Tumor beobachtet wurde, fortgesetzte weitere Bestimmungen uns anscheinend über den Erfolg therapeutischer Maßnahmen und den weiteren Verlauf zu orientieren vermögen und damit eine Bedeutung zur Beurteilung der Prognose haben.

Zusammenfassung

Es wird über die Ausscheidung der 3-Methoxy-4-Hydroxymandelsäure, dem Hauptendabbauprodukt von Adrenalin und Noradrenalin bei Kindern mit Tumoren berichtet. Bei 13 Patienten mit malignen Tumoren des Sympathicus (Neuroblastomen) war die Ausscheidung dieses Kataboliten im Harn stets pathologisch vermehrt, dies im Gegensatz zu Fällen mit benignen neuralen Tumoren und allen anderen bisher untersuchten Geschwülsten. Die Bedeutung dieses Befundes für die Differentialdiagnose und Prognose wird kurz dargestellt.

Résumé

L'auteur présente un travail sur l'élimination de l'acide 3-méthoxy-4-hydroxy-mandélique, qui est le produit terminal de la dégradation de l'adrénaline et de la noradrénaline, chez des enfants atteints de tumeur. Chez 13 patients atteints de tumeur maligne du sympathique (neuroblastomes), l'élimination de ce catabolite dans l'urine s'est toujours trouvée augmentée, ceci, à plencontre des cas avec des tumeurs bénignes partant du tissu nerveux, et de toutes autres tumeurs d'ailleurs aussi. Suit une courte discussion de l'importance de cette observation pour le diagnostic différentiel et le pronostic.

Riassunto

Rapporto sull'eliminazione dell'acido 3-metossi-4-idrossimandelico, prodotto terminale principale della degradazione dell'adrenalina e della

noradrenalina, in bambini affetti da tumori. In 13 pazienti portatori di tumori maligni del simpatico (Neuroblastomi) l'eliminazione urinaria di questo catabolita era costantemente aumentata in modo patologico, e questo in contrasto con casi di tumori neurali benigni e con tutti gli altri tumori fin'ora esaminati. Vien brevemente tratteggiato il significato di questo reperto per la diagnosi differenziale e la prognosi.

Summary

A report is given of the excretion of 3-methoxy-4-hydroxymandelic-acid, the main end breakdown product of adrenalin and noradrenalin in children with tumours. In 13 patients with malignant tumours of the sympathicus (neuroblastoma), the excretion of this catabolite in the urine was always pathologically increased, in contrast to cases with benign neural tumours and all other tumours as yet investigated. The significance of this finding for differential diagnosis and prognosis is briefly discussed.

Armstrong M. D. und *Mc Millan A.:* Fed. Proc. **16,** 146 (1957). – *Armstrong M. D., Mc Millan A.* und *Shaw K. N. F.:* Biochim. biophys. Acta **25,** 422 (1957). – *v. Studnitz W.:* Scand. J. clin. Lab. Invest. **12,** Suppl. 48 (1960). – *Sunderman F. W. jr., Cleveland Ph. D., Law N. C.* und *Sunderman F. W.:* Amer. J. clin. Path. **34,** 293 (1960). – *Käser H.:* in Vorbereitung. – *Greenberg R. E.* und *Gardner L. I.:* Communic. IX. Congr. of paediatrics, Montreal 1959.