Casuistique

Objekttyp: **Chapter**

Zeitschrift: **Bulletin der Schweizerischen Akademie der Medizinischen Wissenschaften = Bulletin de l'Académie Suisse des Sciences Medicales = Bollettino dell' Accademia Svizzera delle Scienze Mediche**

Band (Jahr): **15 (1959)**

PDF erstellt am: **01.05.2024**

Nutzungsbedingungen

Die ETH-Bibliothek ist Anbieterin der digitalisierten Zeitschriften. Sie besitzt keine Urheberrechte an den Inhalten der Zeitschriften. Die Rechte liegen in der Regel bei den Herausgebern.
Die auf der Plattform e-periodica veröffentlichten Dokumente stehen für nicht-kommerzielle Zwecke in Lehre und Forschung sowie für die private Nutzung frei zur Verfügung. Einzelne Dateien oder Ausdrucke aus diesem Angebot können zusammen mit diesen Nutzungsbedingungen und den korrekten Herkunftsbezeichnungen weitergegeben werden.
Das Veröffentlichen von Bildern in Print- und Online-Publikationen ist nur mit vorheriger Genehmigung der Rechteinhaber erlaubt. Die systematische Speicherung von Teilen des elektronischen Angebots auf anderen Servern bedarf ebenfalls des schriftlichen Einverständnisses der Rechteinhaber.

Haftungsausschluss

Alle Angaben erfolgen ohne Gewähr für Vollständigkeit oder Richtigkeit. Es wird keine Haftung übernommen für Schäden durch die Verwendung von Informationen aus diesem Online-Angebot oder durch das Fehlen von Informationen. Dies gilt auch für Inhalte Dritter, die über dieses Angebot zugänglich sind.

Ein Dienst der *ETH-Bibliothek*
ETH Zürich, Rämistrasse 101, 8092 Zürich, Schweiz, www.library.ethz.ch

http://www.e-periodica.ch

D'autre part, l'examen de préparations histologiques de routine des aires FE, FA, PA, OC, OB et OA (*von Economo*), du cervelet et de la corne d'Ammon, est venu compléter l'étude de tous les cas psychiatriques.

Casuistique

Etant donné l'importance accordée dans cette étude à la pathogénie de l'affection, il est essentiel que soient résumées la clinique et l'anatomopathologie cérébrale et générale de tous les 22 cas; ces résumés sont aussi brefs que possible, seuls étant conservés les faits dont la connaissance est indispensable à la discussion.

Cas 1 A. 160/55 (Institut pathologique de Genève). Femme de 28 ans. A 12 ans, épisode d'albuminurie sans œdème. A 25 ans, sinusite maxillaire, appendectomie. Dès lors, *hypertension artérielle.* Dès le 6e mois précédant la mort, succession des symptômes suivants: fourmillements dans les membres, mouches volantes, crampes dans les mollets, céphalées, fatigabilité, pertes fréquentes de mémoire, malaises avec désorientation, aphasie sans pertes de connaissance; récupération partielle de certains de ces troubles. Finalement, céphalées de plus en plus intenses, vomissements, aphasie sensorielle et hémiparésie droite. Fièvre à 38°, pression artérielle de 175/105 mm Hg. Ponction lombaire: 243 éléments par mm³, sucre et chlorures normaux.

Diagnostic clinique: méningite tuberculeuse, malgré l'absence de BK. Un traitement spécifique éclaircit les ponctions lombaires, dont les éléments passent de 339 à 21 par mm³ et l'albumine de 0,80 à 0,40 g/l. Mort lors d'une crise de trismus intense et de cyanose avec arrêt respiratoire (accident épileptoïde ?).

Diagnostic anatomique: endocardite valvulaire ancienne, *fibrose du myocarde*, stase pulmonaire chronique, stéatose diffuse du foie. Cerveau de 1220 g. Pas trace d'artériosclérose cérébrale. Hyperémie passive des fines ramifications vasculaires de la convexité hémisphérique. Cicatrice pigmentée de ramollissement sylvien gauche.

Atrophie granulaire bilatérale, prédominant dans le tiers moyen de F2 des deux côtés, confluant avec la partie postérieure du foyer sylvien. *Vaisseaux méningés:* processus endartériolaire fibreux et assez riche en cellules, de type non inflammatoire, fortement sténosant, oblitérant par endroits; fibrose adventicielle. Histologiquement, il s'agit d'une leucoencéphalite lympho-plasmocytaire diffuse, difficilement classifiable d'après Monsieur le Professeur *Ludo van Bogaert* qui a bien voulu examiner des préparations de ce cas, ce dont nous le remercions vivement.

Cas 2 (A. 351/55). Femme de 31 ans. A 25 ans, apparition de nodosités sur les membres inférieurs, évoluant vers l'ulcération. A cette occasion, découverte d'une *hypertension artérielle* oscillant entre 170/100 et 130/85 mm Hg avec albuminurie (séquelles de glomérulonéphrite ?). Un an plus tard, épisode de dépression et de nervosité, accompagné de pertes de mémoire et de désorientation. La présence de troubles de la vue et du sommeil, une ébauche d'extension des cutanés plantaires plus forte à gauche qu'à droite et l'apparition de phénomènes hallucinatoires conduisent au diagnostic d'encéphalite. A 27 ans, nouvelle hospitalisation à la suite d'une hémiparésie gauche avec incontinence urinaire et céphalées frontales. Pression artérielle passant de 160/120 à 150/115, puis 175/130 mm Hg. Hallucinations olfactives, adiadococinésie gauche, dysmétrie gauche. Lors du dernier séjour hospitalier, ininterrompu pendant les 18 mois précédant la mort, la malade devient colérique, des phénomènes hallucinatoires réapparaissent en même temps que de la dysarthrie et de la dyspraxie, des céphalées et des vertiges. Douleurs dans les membres supérieur droit et inférieur gauche. Atrophie de l'hémicorps gauche. Hypertension artérielle se maintenant vers 190/130 mm Hg.

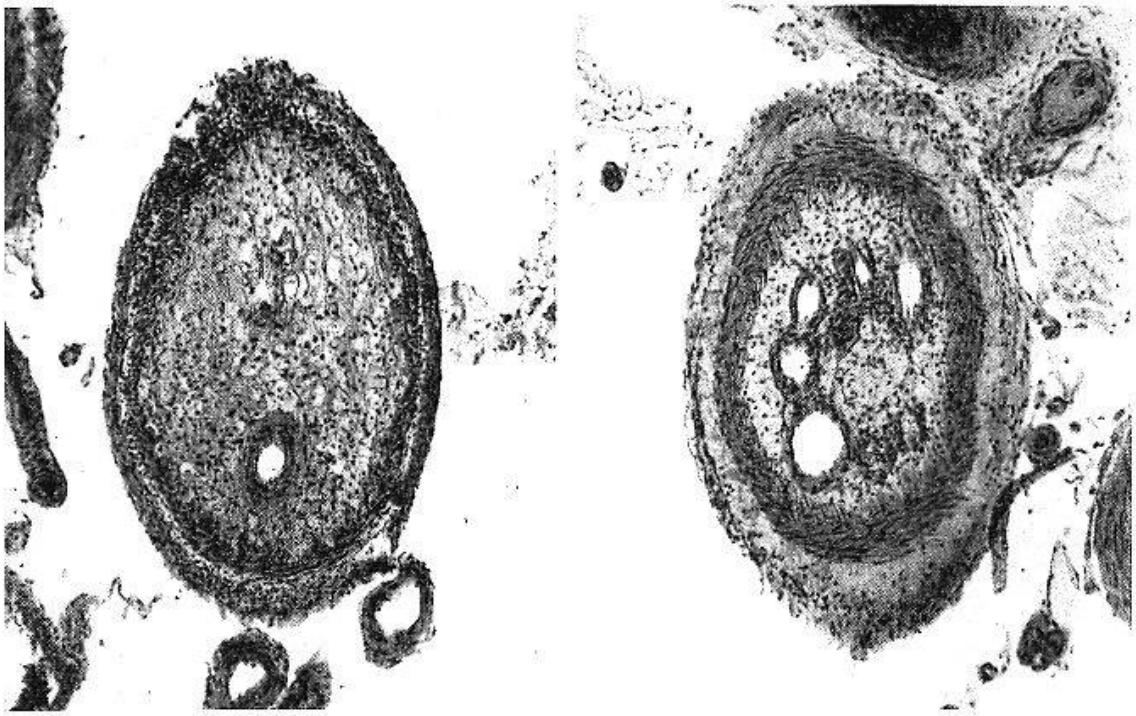

Fig. 10. Cas 2. Artérioles méningées prélevées sur F 2 gauche. Celloïdine 20 μ. Coloration au safran-érythrosine. Thromboses organisées, recanalisées. Cellules spumeuses très nombreuses dans le tissu d'organisation. Lymphocytose à prédominance adventicielle.

Extrasystolie. Rétinopathie hypertensive. Crises épileptiques. Devant cette symptomatologie, le Professeur *de Morsier* revise le diagnostic d'encéphalite et suspecte une affection différente: maladie de Schilder-Foix, maladie de Besnier-Bœck ou périartérite noueuse. Le Professeur *Bickel* considère qu'il peut s'agir d'une affection vasculaire inflammatoire touchant peut-être plusieurs systèmes. Une biopsie cutanée dévoile en effet une capillarosclérose sténosante (Professeur *Rutishauser*).

Diagnostic anatomique: Polyangéite du type lupus érythémateux: endocardite verruqueuse, anévrisme chronique de la pointe du ventricule gauche par *cicatrice fibreuse du myocarde* (cœur de 590 g), hyalinose thrombosante des rameaux coronariens, myosite intersticielle chronique et hyalinose thrombosante des capillaires et des artérioles musculaires, artériolosclérose intestinale et rénale massive, lésions glomérulaires diffuses du type «wireloop», nécrose exsudative récente des artérioles spléniques, réticulose hépatique discrète, œdème pulmonaire aigu. Cerveau de 960 g. Artères de la base du cerveau étroites, sans sclérose. A la surface du cerveau et du cervelet, présence d'artérioles oblitérées et pigmentées, visibles à l'œil nu, notamment au centre du lobe pariétal gauche. Plusieurs foyers cicatriciels de ramollissements (cervelet, corps calleux, circonvolutions F 2 et O 3 gauches). Absence d'hyperémie de stase.

Forte atrophie granulaire systématisée bilatérale, prédominant à gauche, sur la bande habituelle, visible jusque sur le précunéus. En plus, plages de lésions corticales du même type, mais non systématisées, au centre du lobe pariétal gauche, à la partie interne de la bande (fig. 6). *Vaisseaux méningés:* présence de nombreuses thromboses organisées, recanalisées, au niveau d'artérioles de calibre assez grand; lésions d'âges différents, parfois très récentes. Par endroits, processus endartériels fibreux oblitérants, d'aspect inflammatoire; adventicite lymphocytaire (fig. 10).

Cas 3 (A. 43/56). Homme de 54 ans. Alcoolique chronique. A 48 ans, asthénie avec arthralgies migratrices. Vers 50 ans, symphyse péricardo-phrénique. Présence de cellules LE dans les frottis sanguins. A 53 ans, une biopsie musculaire montre une myosite intersticielle avec capillarite et périphlébite lymphoplasmocytaire. Urémie. *Hyper-*

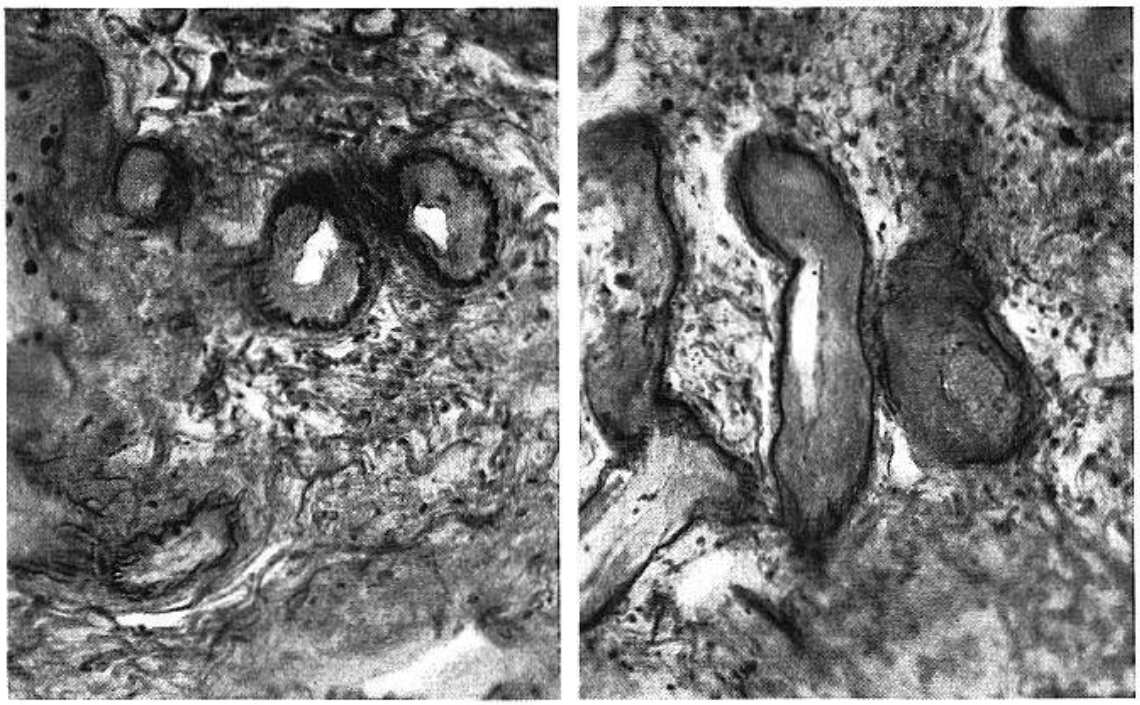

Fig. 11. Cas 3. Artérioles méningées prélevées sur la bande de l'atrophie granulaire, à gauche. Celloïdine 20 μ. Coloration des fibres élastiques selon Weigert. Epaississements sous-intimaux fibreux, paucicellulaires, en croissants. Intégrité des lames élastiques internes. Absence de processus inflammatoires.

tension artérielle à 180/100 mm Hg. Oedème pulmonaire. Mort en état de subocclusion intestinale.

Diagnostic clinique: Lupus érythémateux, artérites multiples: myocardiques et péricardiques, rénales, intestinales (infarctus mésentérique), cutanées et cérébrales.

Diagnostic anatomique: Hyperémie et dilatation cardiaque; *cicatrice d'infarctus myocardique* postéro-latéral, endocardite verruqueuse mitrale[5], symphyse du péricarde. Glomérulite et infarctus rénaux, infarctus septique de la rate; péritonite cloisonnée par perforation d'ulcères digestifs. Cerveau de 1130 g. Faible degré d'artériosclérose sur le polygone de Willis. Deux cicatrices de foyers de ramollissements cérébelleux.

Atrophie granulaire bilatérale discontinue, en foyers assez grossiers, faiblement confluents et pigmentés. *Vaisseaux méningés et intracorticaux:* processus inflammatoire thrombartéritique oblitérant; béance de certaines artérioles méningées, fibrose plus ou moins concentrique de certaines d'entre elles avec conservation de la lame élastique (fig. 11).

Cas 4 (No 13 886). Clinique de Bel-Air. Homme de 58 ans. A 30 ans, crise de «rhumatismes». A 55 ans, début d'une cardiopathie. Un an avant la mort, hospitalisation pour décompensation cardiaque grave et troubles cérébraux d'origine vasculaire. *Hypertension artérielle* à 185/140 mm Hg. Transféré à la Clinique psychiatrique à cause d'un état confusionnel; la tension artérielle est trouvée à cette époque de 105/60 mm Hg. Décès en arythmie et hypotension (110/60 mm Hg).

Diagnostic clinique: Décompensation cardiaque, état confusionnel par hypoxémie cérébrale.

Diagnostic anatomique: Cœur hypertrophié de 650 g. Insuffisance tricuspidienne et mitrale. *Cicatrice d'infarctus* à la partie supérieure du ventricule gauche. Dilatation

[5] *Adams* et *Michelsen* signalent dans 4 cas d'endocardite verruqueuse du type Liebmann-Sachs de multiples petits infarctus cérébraux avec occlusions artériolaires thrombo-emboliques.

globale du cœur. Artériosclérose modérée des coronaires, des reins et de l'aorte. Thrombartérites chroniques des artères pulmonaires et de la carotide primitive droite. Tuberculose pulmonaire ancienne avec dissémination miliaire dans le foie et la rate; péritonite tuberculeuse ascitique. Cerveau de 1170 g. Atrophie corticale diffuse très modérée. Minime artériosclérose du polygone de Willis qui est symétrique. Petite perte de substance à la partie antérieure de la circonvolution O 3 à gauche. Hyalinose artériolaire intraparenchymateuse, avec présence d'hémorragies ponctiformes.

Atrophie granulaire bilatérale discontinue, plus accentuée à droite qu'à gauche, prédominant des deux côtés sur les circonvolutions F 2 et le tiers moyen de T 3; discret dépoli de la surface du précunéus droit. *Vaisseaux méningés:* très peu d'artériosclérose, absence de sténoses artériolaires, d'oblitérations et de processus inflammatoires.

Cas 5 (No 15 565). Femme de 66 ans. Un grand-père maternel, deux frères et une sœur épileptiques; mère mélancolique. Plusieurs séjours en cliniques psychiatriques pour mélancolie récidivante; bonnes rémissions par séries *d'électrochocs*. La pression artérielle, de 160/90 mm Hg à 63 ans, est notée à 150/110 un an plus tard. A 65 ans, lors d'une hémiplégie droite, on ne mesure plus que 120/80 mm Hg. Quelques jours plus tard, on découvre une hémianopsie droite. Lors du dernier séjour, une hyperglycémie diabétique de 2,40 g/litre est progressivement abaissée à 0,90.

Diagnostic clinique: Mélancolie récidivante; foyer vasculaire étendu dans l'hémisphère gauche.

Diagnostic anatomique (cavité crânienne seulement): Cerveau de 1050 g. Absence d'artériosclérose sur le polygone de Willis. Oblitération d'une branche principale sylvienne gauche, de couleur ocre, qui consiste en un tissu conjonctif lâche, non recanalisé, avec intégrité de la lame élastique interne: ancienne thrombose ou embolie. Foyer cicatriciel sylvien gauche étendu (fig. 8) avec destruction de la partie antérieure du corps strié et section d'une partie des radiations optiques. Atrophie cérébelleuse avec foyers corticaux miliaires.

Atrophie granulaire visible uniquement sur les lobes frontaux, plus forte à gauche qu'à droite. *Vaisseaux méningés:* sclérose très modérée de certaines artérioles seulement. Absence de plaques séniles. Présence d'un nodule de cellules nerveuses hétérotopiques sous l'écorce cérébelleuse.

Cas 6 (No 12 459). Femme de 68 ans, hospitalisée à 60 ans pour état d'angoisse, tentative de suicide et refus de nourriture. Pression artérielle de 135/80 mm Hg. Pas de traitement par électrochoc à cause de l'existence d'un ancien mal de Pott. A 66 ans, *chute tensionnelle brusque* de 140/90 à 110/70 mm Hg. Une année plus tard, découverte d'une hypertrophie de l'oreillette gauche et du cœur droit. A 68 ans, tachyarythmie, pression sanguine notée à 120/90.

Diagnostic clinique: Psychose d'involution, insuffisance et sténose mitrales.

Diagnostic anatomique: Artériosclérose coronarienne, *cicatrice d'infarctus myocardique* de la paroi interventriculaire; endocardite mitrale ulcéro-végétante ancienne, rétrécissement mitral; forte dilatation du cœur droit; embolies pulmonaires; reins cicatriciels artériosclérotiques; cholélithiase; hyperostose frontale interne. Cerveau de 1025 g. présentant une atrophie corticale frontale discrète. Oblitération complète de la carotide droite par un tissu organisé et finement recanalisé, greffé sur une sclérathéromatose calcifiante de la paroi. Pas trace d'artériosclérose sur le polygone de Willis, légèrement asymétrique. Cicatrice chagrinée occupant la totalité de la circonvolution T 1 à droite; cicatrice cérébelleuse inférieure gauche; nécrose séquestrée et pigmentée du noyau caudé du même côté; lacune à la partie supérieure des radiations optiques à droite.

Atrophie granulaire bilatérale, asymétrique, continue, fine et étroite à gauche, nettement plus large à droite (fig. 2), où elle est visible jusque sur le précunéus (fig. 3). *Vaisseaux méningés:* aspect normal de la très grande majorité des artérioles. Au pôle frontal gauche, processus endartériel fibreux sténosant au niveau d'une seule artériole.

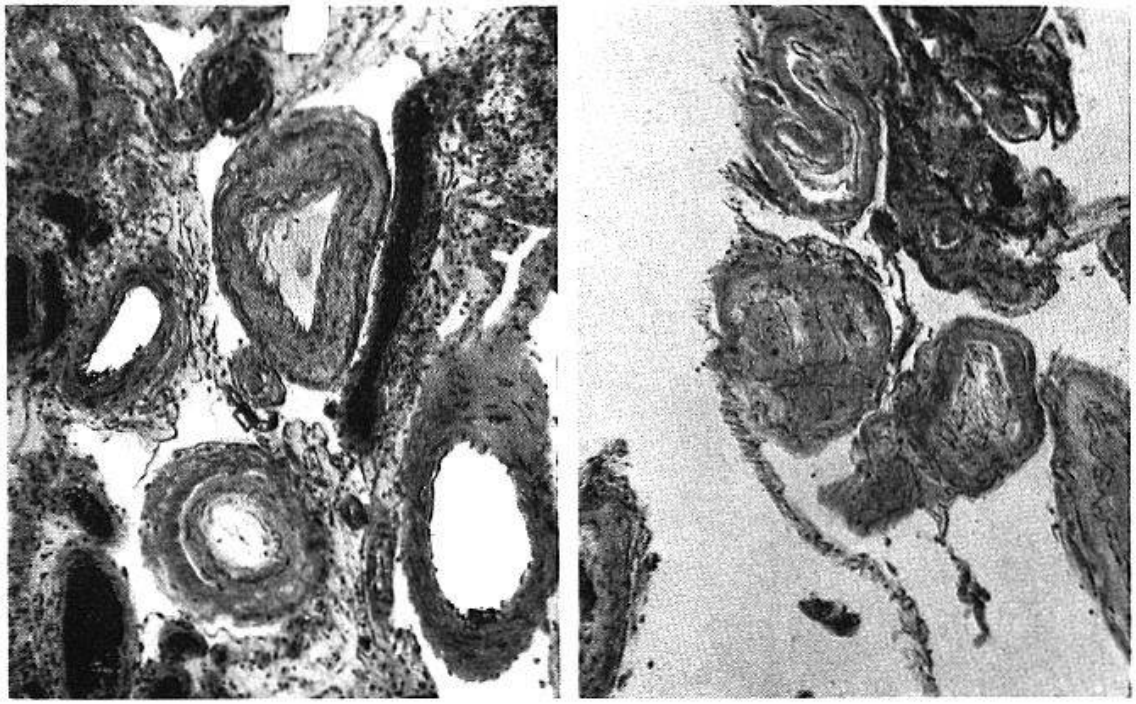

Fig. 12. Cas 7. Artérioles méningées prélevées sur F 2 gauche. Celloïdine 20 μ. Coloration au safran-érythrosine. Oblitération artériolaire par un tissu fibreux très lâche, paucicellulaire. Absence de processus inflammatoires.

Cas 7 (No 15 485). Femme de 69 ans. Hypertendue depuis l'âge de 53 ans. Arrêt du travail à 67 ans, date où apparaissent des troubles mnésiques dont elle est consciente. Un an avant la mort, *pression artérielle décapitée* à 160/120 mm Hg. Pendant les deux mois de l'hospitalisation, on note successivement 180/140, 200/120 et 130/110 mm Hg. Etat de profonde démentification avec symptômes pseudobulbaires, gâtisme, apraxie, troubles de la déglutition. Hémiplégie gauche avec aphasie sensorielle. Bradypsychie. Agitation nocturne. Sensibilité superficielle du tronc et des membres supérieurs normale.

Diagnostic clinique: Démence par artériosclérose cérébrale.

Diagnostic anatomique (cavité crânienne seulement): Cerveau de 1290 g. Très forte artériosclérose scalariforme (*Arab*) sur tout le polygone et la convexité hémisphérique. Hyalinose artériolaire intracorticale. Foyers sylviens bilatéraux postérieurs, anciens et récents. Lacunes dans les radiations optiques gauches.

Atrophie granulaire d'un degré fort, continue, assez symétrique, avec confluence en foyers plus étendus en de nombreux endroits. Atrophie granulaire sur le précunéus gauche. Démyélinisation et état criblé sous la bande de l'atrophie granulaire. *Vaisseaux méningés:* forte artériosclérose sténosante, avec plusieurs stratifications de fibres élastiques endartérielles, traduisant des à-coups successifs du processus lésionnel.

Quelques artérioles totalement oblitérées. Absence de tout processus inflammatoire (fig. 12).

Cas 8 (No 15 301). Homme de 70 ans. Alcoolisme très ancien. Hypertension depuis l'âge de 61 ans (190/110 mm Hg). A 69 ans, hémihypoesthésie gauche et parésie du membre supérieur droit. *Pression artérielle* de 170/115 mm Hg. Début de décompensation cardiaque. Hospitalisé pour amnésie de fixation et désorientation. Hémiparésie droite avec dysarthrie discrète, diminution de la sensibilité de l'hémiface gauche et dysesthésie à la piqûre. Ebauche de pleurer spasmodique.

Diagnostic clinique: Alcoolisme chronique, ramollissements cérébraux multiples, état pseudobulbaire par artériosclérose probable.

Diagnostic anatomique: Cœur de 290 g avec *plusieurs cicatrices myocardiques* ventriculaires gauches. Bronchite hémorragique, œdème pulmonaire; cholélithiase; hyper-

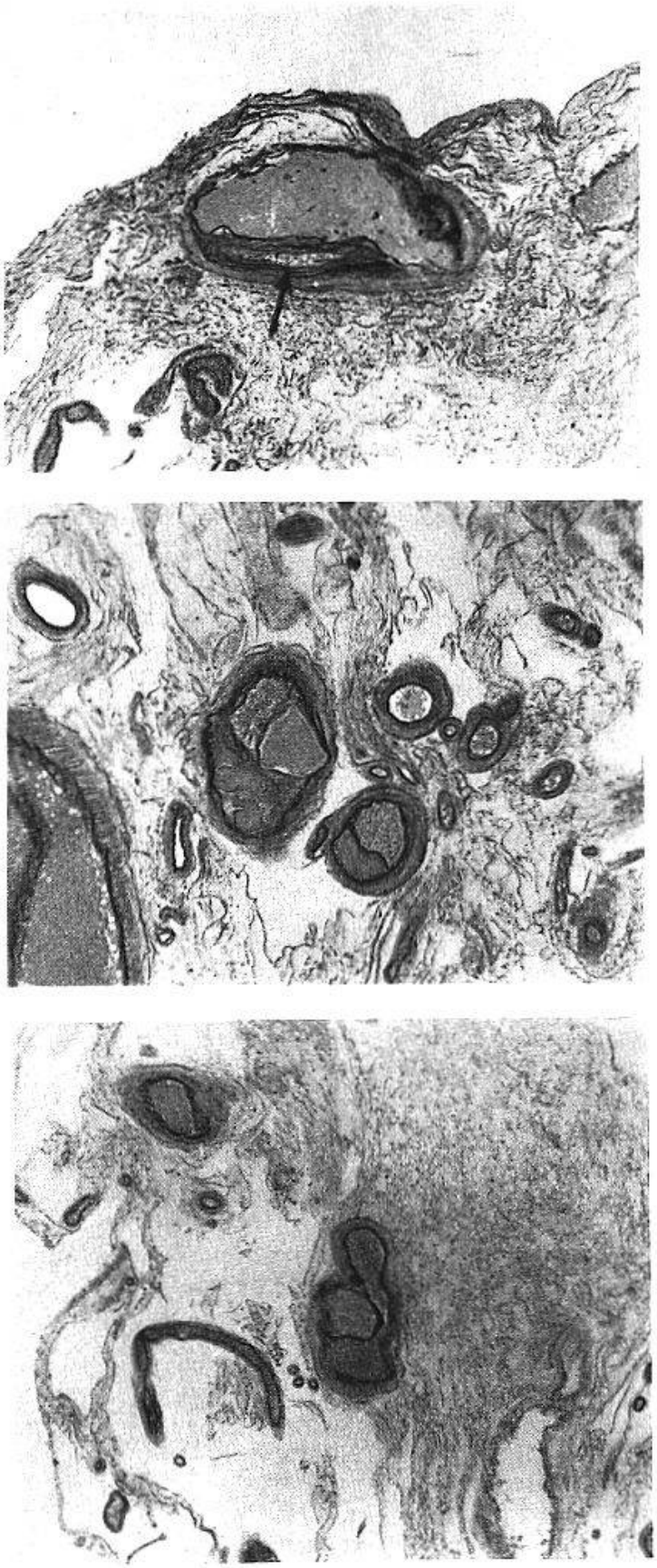

Fig. 13. Cas 8. Artérioles méningées prélevées sur F 2 gauche. Celloïdine 20 μ. Coloration des fibres élastiques selon Weigert. Dépôts sous-intimaux denses, de pseudochaux, avec très forte sténose (en haut à gauche, la flèche indique la lumière vasculaire).

trophie prostatique, thromboses périprostatiques. Cerveau de 1220 g. Pas trace d'artériosclérose sur le polygone de Willis, symétrique. Cicatrice préfrontale de traumatisme. Cicatrices de ramollissements dans le centre de Broca gauche, dans les lobes pariétal et frontal droits. Lacunes dans le corps strié et dans les radiations optiques à droite.

Atrophie granulaire discontinue, plus forte à droite qu'à gauche. A droite, confluence des petits foyers sur F 3 postérieur et dans la région pariéto-occipitale. Eclaircissement myélinique, criblures et lacunes sous la bande de l'atrophie granulaire. *Vaisseaux méningés:* quelques artères de calibre assez large sont partiellement obstruées par des masses colorables à l'hématoxyline mais ne contenant pas de sels de chaux (Kossa négatif), sans le moindre processus inflammatoire (fig. 13), (ces lésions vasculaires sont comparables à celles décrites par *Ch. Krücke* dans quelques cas de thromboendangéite oblitérante): hyalinose artériolaire.

Cas 9 (No 14 407). Homme de 71 ans. Alcoolisme connu depuis l'âge de 66 ans. A 69 ans, *hypertension artérielle* à 260/130 mm Hg. Deux mois avant l'hospitalisation, gâtisme subit et pratiquement plus de langage. Troubles du comportement et désorientation partielle dans l'espace. Pression artérielle de 240/120 mm Hg avec cœur fortement hypertrophié à la radioscopie. Arythmie extrasystolique. Status neurologique: hypoesthésie généralisée, mauvaise différenciation entre tact et piqûre; diapason non perçu. Stéréognosie intacte aux mains. Assez bonne orientation dans le temps. Discrète asymétrie des signes préfrontaux. De temps à autre, bref vertige avec rotation des objets. Quinze mois avant la mort, apparition de troubles importants des praxies puis, à la suite d'une hémiplégie gauche, *effondrement tensionnel* à 140/70 mm Hg. Faible récupération. Babinski bilatéral. Avec le temps, la pression artérielle tend à remonter. Quatre jours avant la mort, nouvel ictus avec déviation de la tête à droite.

Diagnostic clinique: Hypertension, ictus répétés, troubles vasculaires cérébraux, dont on ne peut affirmer la nature exacte; hématome sous-dural?

Diagnostic anatomique: Artériosclérose généralisée. Hématome sous-dural chronique gauche. Hypertrophie du cœur (430 g) et dilatation globale; *cicatrice fibreuse du* myocarde ventriculaire gauche. Embolies pulmonaires. Cerveau de 1525 g. Très forte artériosclérose du polygone de Willis, symétrique, et de la convexité hémisphérique, plus forte à droite qu'à gauche. Cicatrice d'ancienne hémorragie sous F 1 droit. Ramollissement capsulo-strié droit, avec *infarcissement hémorragique* des fonds de sillons (*Gershon*), suivant assez régulièrement la bande de l'atrophie granulaire (fig. 14).

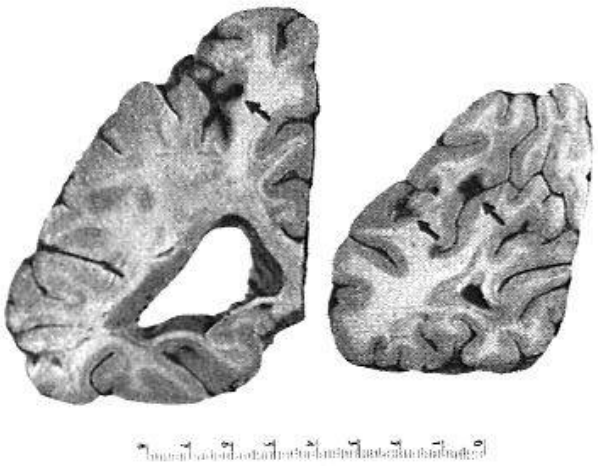

Fig. 14. Cas 9. Région pariéto-occipitale droite. Plusieurs foyers d'infarcissements hémorragiques corticaux, à la partie postérieure de la bande de l'atrophie granulaire (flèches).

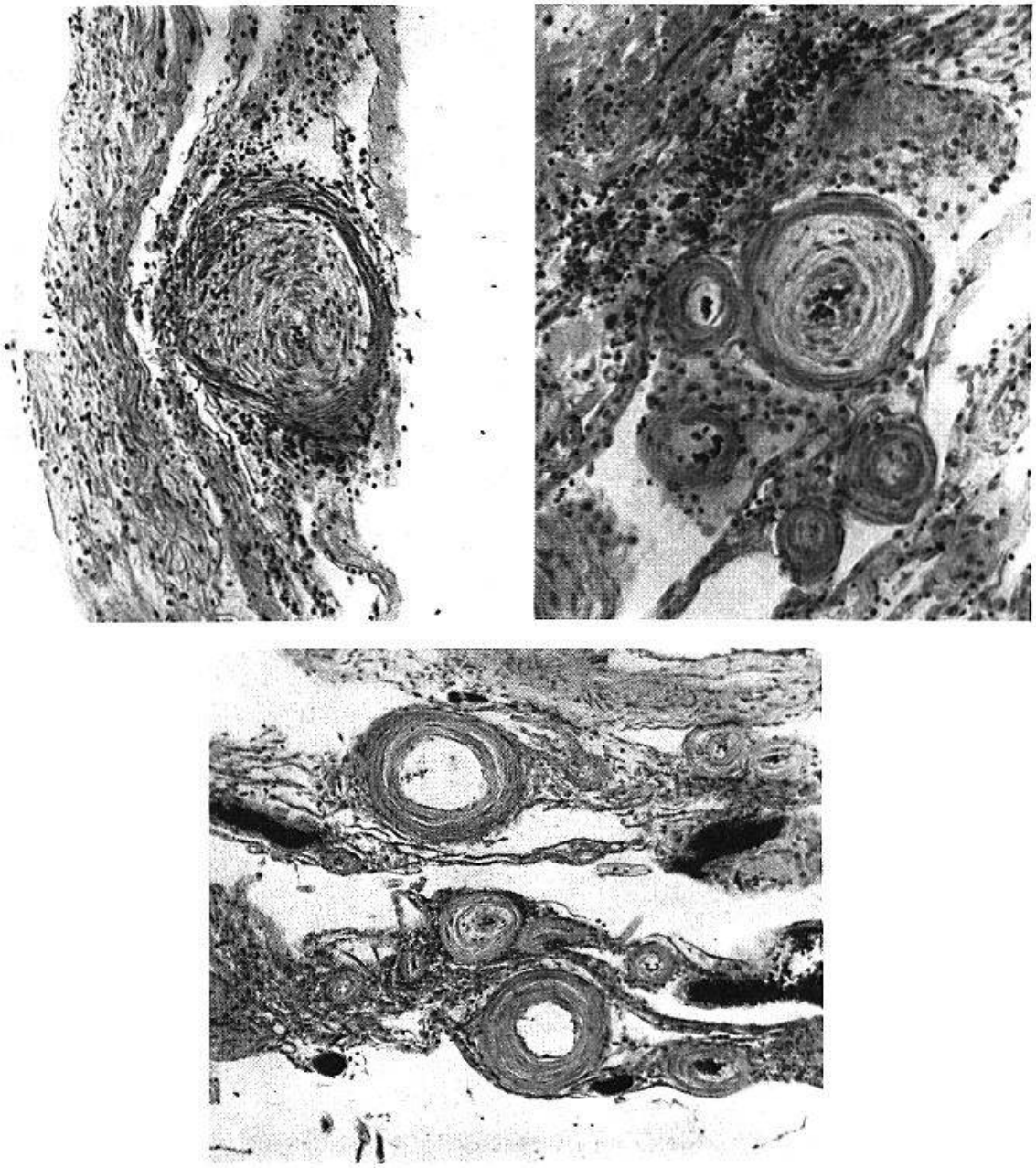

Fig. 15. Cas 9. Artérioles méningées prélevées sur F 2 gauche. Celloïdine 20 μ. Coloration au safran-érythrosine. Polymorphisme du processus sténosant et oblitérant sous-intimal. En haut à gauche, discrète infiltration inflammatoire.

Atrophie granulaire à la limite de la visibilité. *Vaisseaux méningés:* Hyalinose artériolaire assez fortement sténosante; peu d'artériosclérose, hyperémie de stase modérée. Quelques lymphocytes adventiciels (fig. 15).

Cas 10 (No 16 363). Femme de 73 ans. Début de l'affection cérébrale à 63 ans par une hémiparésie droite transitoire. Depuis, plusieurs autres accidents cérébraux similaires, bilatéraux, avec assez bonne récupération, mais développement de troubles progressifs de la mémoire. Au cours de l'hospitalisation grosses lacunes mnésiques, désorientation avec irritabilité, hémiparésie droite spastique, hémiparésie faciale gauche, gâtisme; positivité des signes préfrontaux de Léri, Mayer et Wartenberg à gauche; gnosies tactile, auditive et visuelle conservées, bonnes des deux côtés; dyschromatopsie; praxie constructive défectueuse. A la suite de plusieurs autres petites attaques, la

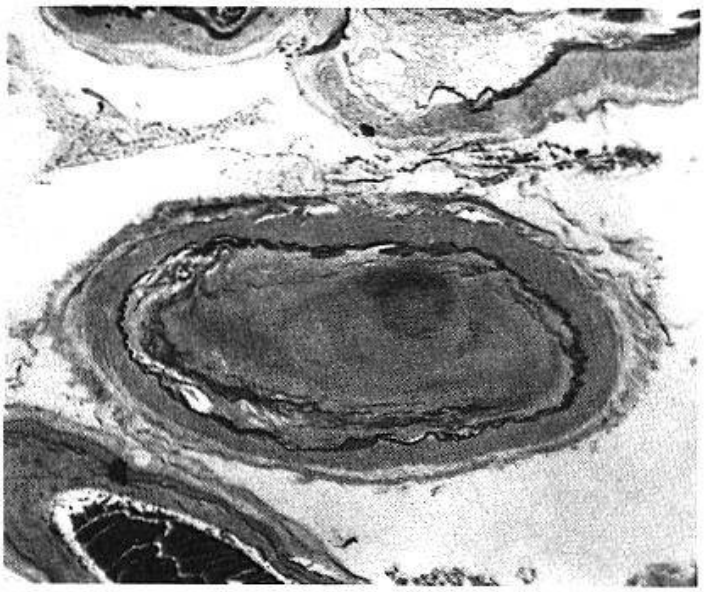

Fig. 16. Cas 10. Grosse branche artérielle distale du réseau sylvien gauche. Celloïdine 20 μ. Coloration des fibres élastiques selon Weigert. Oblitération complète de l'artère par un tissu fibreux dense. Prolifération du tissu élastique.

démentification s'accentue. Grande variabilité de l'état neurologique d'un examen à l'autre. *Hypertension artérielle* oscillant entre 160/110 et 210/115 mm Hg.

Diagnostic clinique: Démence sur base vasculaire, ictus à répétition.

Diagnostic anatomique: Forte sclérose aortique et coronarienne. *Anévrismes thrombosés à l'origine de la carotide primitive gauche* et sur l'aorte abdominale. Broncho-pneumonie droite avec thromboses veineuses. Cœur de 245 g avec discrète fibrose du myocarde. Cerveau de 1070 g. Polygone de Willis symétrique avec artériosclérose accentuée, jusque sur la convexité hémisphérique des deux côtés, mais plus forte à gauche qu'à droite. Oblitération totale, organisée, d'une grosse branche sylvienne gauche par une embolie ancienne, détachée de l'anévrisme carotidien gauche (présence de cristaux de cholestérol, de cellules spumeuses et géantes) (fig. 16). Cicatrice étendue de ramollissement sylvien postérieur gauche.

Atrophie granulaire strictement unilatérale gauche, continue, très nette sur la bande d'élection, entourant le foyer sylvien avec lequel elle entre en contact dans sa partie postérieure. *Vaisseaux méningés:* Sur l'hémisphère gauche, oblitération de certains des plus gros par un tissu d'organisation, avec intégrité des lames élastiques internes; très faible artériosclérose des plus grosses branches.

Cas 11 (No 15 403). Homme de 74 ans. Depuis l'âge de 40 ans, nombreux séjours hospitaliers pour éthylisme chronique, emphysème pulmonaire, bronchite chronique, polynévrites. A 60 ans, *hypertension artérielle* à 200/140 mm Hg, aorte déroulée, cœur hypertrophié. A 68 ans, chute tensionnelle à 110/75, à la suite d'une hémiplégie gauche, ne laissant comme séquelle qu'une hémiparésie discrète. A 70 ans, suspicion d'un infarctus du myocarde à la suite d'une nouvelle chute de pression à 130/80. A 71 ans, myocardite chronique. Entre à Bel-Air, à 73 ans, pour troubles lacunaires de la mémoire et irritabilité; tension à 180/100 mm Hg.

Diagnostic clinique: Ethylisme chronique; hypertension ancienne; séquelles d'ictus avec hémiplégie gauche; démence.

Diagnostic anatomique: Artériosclérose coronarienne, *fibrose du myocarde.* Hypertrophie du ventricule gauche (cœur de 440 g). Broncho-pneumonie de la base droite, infarctus pulmonaire récent. Thromboses fémorales bilatérales. Cholélithiase. Cerveau de 1490 g, présentant un faible degré de sclérose sur un polygone de Willis symétrique. Etat lacunaire du noyau caudé droit et des radiations optiques des deux côtés.

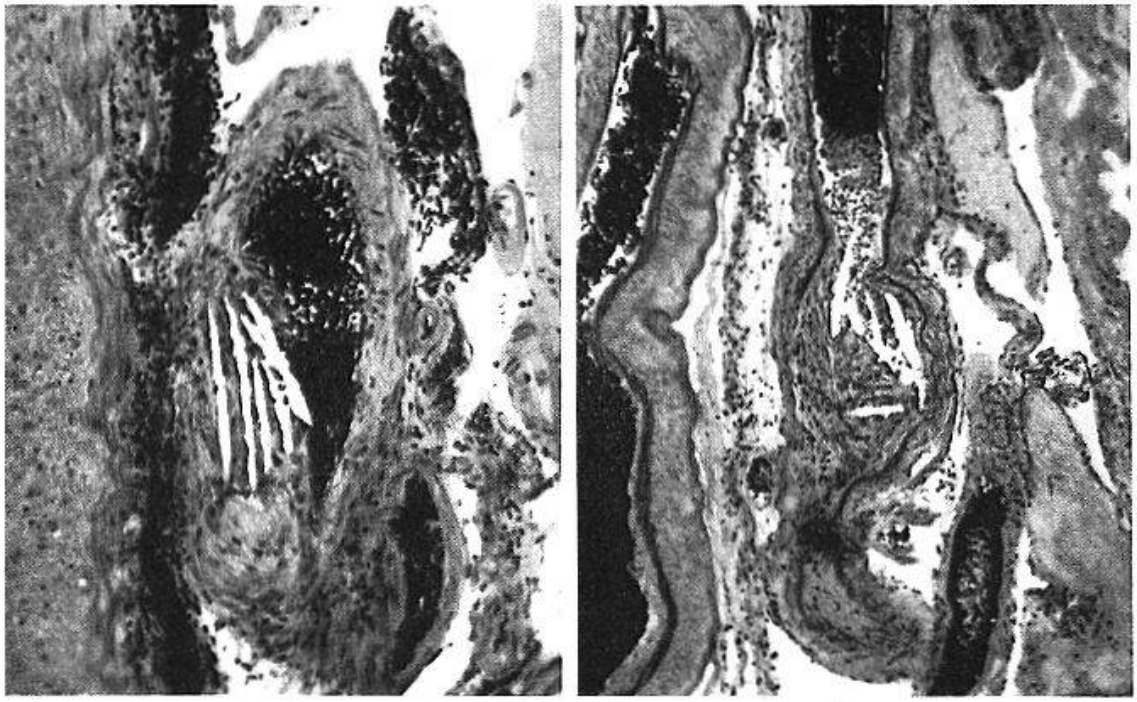

a) b)

Fig. 17. a) Cas 11. b) Cas 12. Artérioles méningées prélevées sur F 2 gauche. Celloïdine 20 μ. Coloration au safran-érythrosine. Cristaux de cholestérol dans deux thrombus en voie d'organisation. Hématies colorées en noir. Processus inflammatoire négligeable.

Atrophie granulaire discontinue, plus marquée à droite qu'à gauche, prédominant sur les circonvolutions T 3 et F 2 droites (fig. 1). Au niveau de cette dernière, foyer de nécrose cortico-sous-corticale récente avec minuscule infarcissement hémorragique dans le fond du sillon F 2-F 3. Désintégration de la myéline, assez continue au-dessous de l'atrophie granulaire à droite. *Vaisseaux méningés:* artériosclérose modérée des branches les plus grandes et thromboses organisées (fig. 17 a), sténoses concentriques fibreuses de rares artérioles parmi les plus fines. La plupart des artérioles sont restées bien perméables.

Cas 12 (No 16 195). Homme de 75 ans. Retraité à 52 ans, à la suite de l'apparition d'une cardiopathie. A 72 ans, troubles circulatoires dans la jambe gauche nécessitant l'amputation. Vérification anatomique (Professeur *Rutishauser*): «artériosclérose importante du type Mönckeberg, anévrisme dissécant de l'artère poplitée, modifications variqueuses des veines, gangrène du pied». Pression artérielle de 125/60 mm Hg. Deux ans plus tard, troubles mnésiques, faiblesse du bras droit dont il ne se sert plus, altérations myocardiques. Cinq mois avant la mort, transféré de l'hôpital pour sclérose vasculaire cérébrale. *Pression artérielle décapitée* à 160/110. Emotivité, «aphasie amnésique», ébauche de pleurer spasmodique; cutané plantaire indifférent à droite. Quelque temps avant la mort, pression trouvée à 120/80.

Diagnostic clinique: Troubles démentiels, probablement sur base vasculaire; insuffisance cardiaque.

Diagnostic anatomique: Artériosclérose généralisée. Symphyse du péricarde; cœur dilaté et hypertrophié de 470 g; *cicatrice fibreuse* de la paroi ventriculaire gauche; cicatrice d'infarctus du rein droit. Cerveau de 1520 g. Presque pas de sclérose sur le polygone de Willis, asymétrique. Pigmentation posttraumatique de l'écorce orbitaire gauche.

Atrophie granulaire bilatérale discontinue, à gros éléments confluant par endroits en foyers un peu pigmentés, notamment sur le précunéus droit et sur F 2 gauche,

dont la moelle gyrale est diffusément démyélinisée. Petite lacune dans les radiations optiques gauches. *Vaisseaux méningés:* Artériosclérose sténosante des grosses branches. Thromboses organisées avec cristaux de cholestérol et cellules géantes (fig. 17b), processus scléreux endartériel fibreux des petites branches. Quelques lymphocytes autour des thromboses.

Cas 13 (No 16 058). Femme de 75 ans. Depuis 3 ans, arythmie par fibrillation auriculaire. Deux mois avant la mort, hospitalisation pour hémiplégie gauche et *hypertension artérielle* à 210/130 mm Hg. Transférée à Bel-Air à cause de troubles mnésiques. Signes préfrontaux (Léri, Mayer, Hoffmann) positifs des deux côtés. Quelques jours avant la mort, chute tensionnelle à 130/80 et développement d'une thrombose fémorale droite.

Diagnostic clinique: Artériosclérose généralisée.

Diagnostic anatomique: Cœur de 300 g porteur d'une *cicatrice fibreuse* diffuse du ventricule gauche; thromboendocardite; thrombose de l'artère iliaque interne droite; infarctus du poumon gauche et début de bronchopneumonie. Cerveau de 1055 g. Forte sclérose du polygone de Willis avec agénésie des deux artères communicantes postérieures. Ramollissement pariétal droit étendu; foyer ocre calcarin droit; cicatrice cérébelleuse gauche; petite lacune dans la tête du noyau caudé gauche.

Atrophie granulaire d'un degré fort. *Vaisseaux méningés:* Quelques artérioles sténosées par un processus fibreux, sans signes inflammatoires.

Cas 14 (No 16 305). Femme de 77 ans. Céphalées depuis de nombreuses années et cardiopathie connue depuis une quinzaine d'années. Dès 73 ans, palpitations et douleurs précordiales. Deux ans plus tard, petites pertes de connaissance fugaces, cédant par l'administration d'analeptiques. A partir de 76 ans, plusieurs hospitalisations pour hémiplégie droite avec aphasie, régressant rapidement mais laissant des troubles mnésiques. *Hypertension artérielle* à 200/110 mm Hg. Le lendemain de la deuxième admission, chute tensionnelle à 120/70, maintenue à ce niveau par un traitement de papavérine. Quatre mois plus tard, lors d'un troisième séjour pour une nouvelle hémiparésie droite passagère avec aphasie, on constate une tension maximale de 290 mm Hg, abaissée en quelques jours à 160. Transfert en clinique psychiatrique à cause de désorientation et aggressivité. A ce moment, pression de 190/110, dysarthrie, paraphasie, paralogie et ébauche de jargonaphasie; troubles importants des praxies; gnosies impossibles à tester. Hypertonie généralisée avec roue dentée. Absence de signes préfrontaux. Légère déviation conjuguée de la tête et des yeux vers la droite.

Diagnostic clinique: Démence artériosclérotique.

Diagnostic anatomique (cavité crânienne seulement): Cerveau de 1130 g. Très peu d'artériosclérose sur le polygone de Willis. Lacune thalamique gauche; foyers capsulo-strié droit et cérébelleux.

Atrophie granulaire bilatérale, continue, jusqu'à la partie la plus antérieure de F2, plus forte sur le précuneus gauche que sur le droit; région pariétale postérieure gauche et partie postérieure de T3 droite occupées par des foyers plus volumineux, pigmentés et confluants. Démyélinisation et état criblé sous-corticaux, de disposition assez parallèle à l'atrophie granulaire. *Vaisseaux méningés:* Artériosclérose sténosante des plus grosses branches; processus fibreux concentrique, modérément sténosant de quelques artérioles, avec conservation des lames élastiques internes.

Cas 15 (No 16 273). Femme de 78 ans. A 75 ans, arthrose des genoux, cystite et *hypertension artérielle* à 180/100 mm Hg. Babinski bilatéral. A 77 ans, chute tensionnelle de 190/110 à 150/100 avec souffle systolique apical. Anémie à 3 800 000 globules rouges. Apparition de troubles démentiels et d'un syndrome hallucinatoire verbal et coenesthopathique: bourdonnements, céphalées, tremblements; troubles mnésiques profonds, dont la malade est consciente. Gnosies visuelle et auditive bonnes.

Diagnostic clinique: Démence de type vraisemblablement artériopathique. Paraphrénie. Hyposystolie.

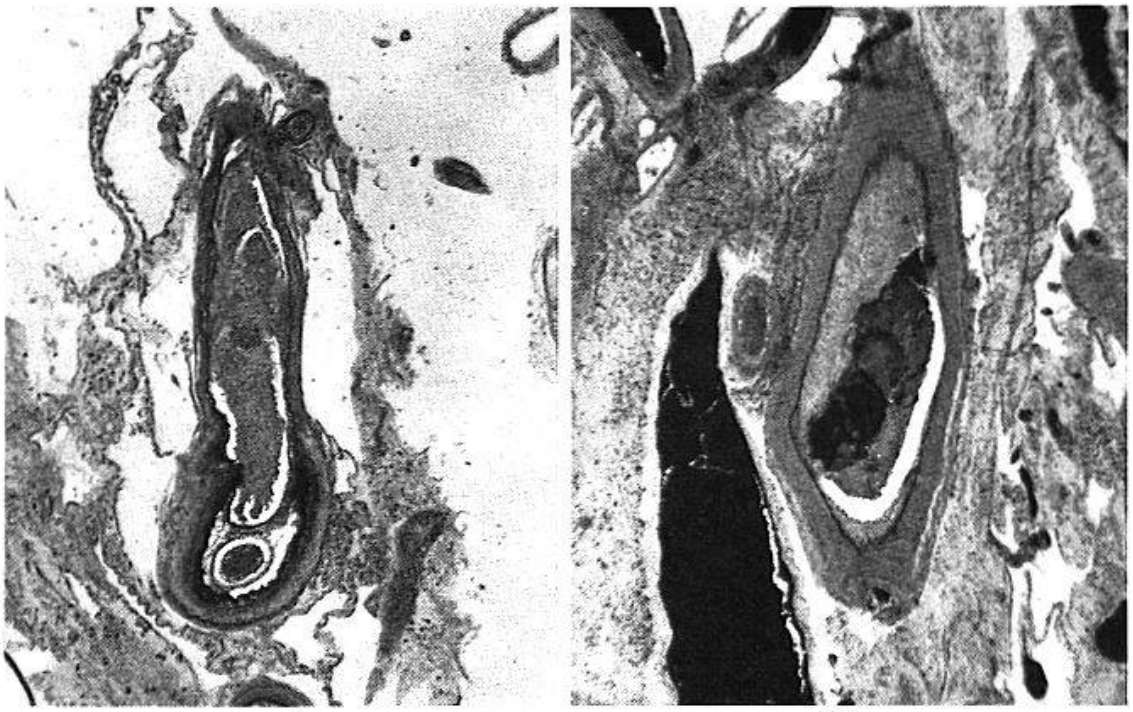

a) b)

Fig. 18. Cas 15. Artérioles méningées prélevées sur F 2 gauche. a) coloration du tissu élastique selon Weigert, b) coloration au safran-érythrosine. Thrombus récents greffés sur des thrombus anciens, organisés. Intégrité de la média et de l'adventice. Absence de processus inflammatoires.

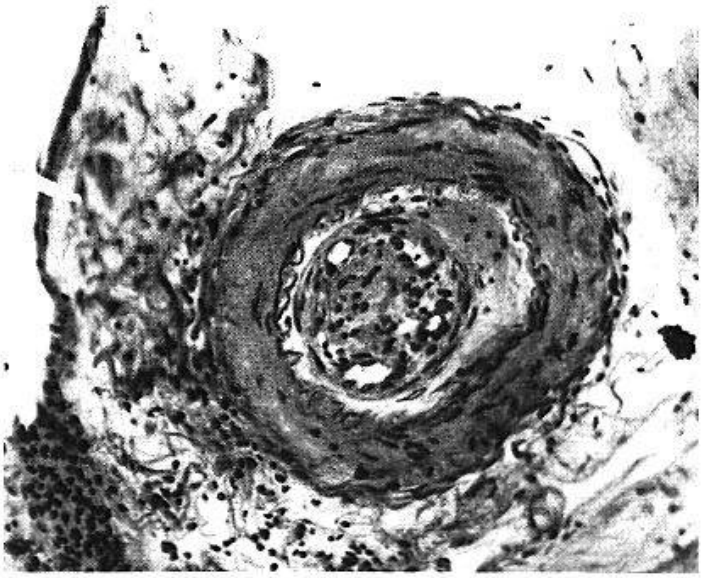

Fig. 19. Cas 15. Artériole méningée prélevée sur F 2 gauche. Celloïdine 20 μ. Coloration au safran-érythrosine. Hyalinose modérée de la tunique moyenne. Conservation de la lame élastique interne. Sténose et oblitération de la lumière par deux processus successifs: a) épaississement sténosant fibreux ne contenant que peu de cellules, *ancien*; b) thrombose recanalisée de la lumière sténosée, avec forte densité cellulaire, *récent*. Infiltration inflammatoire négligeable.

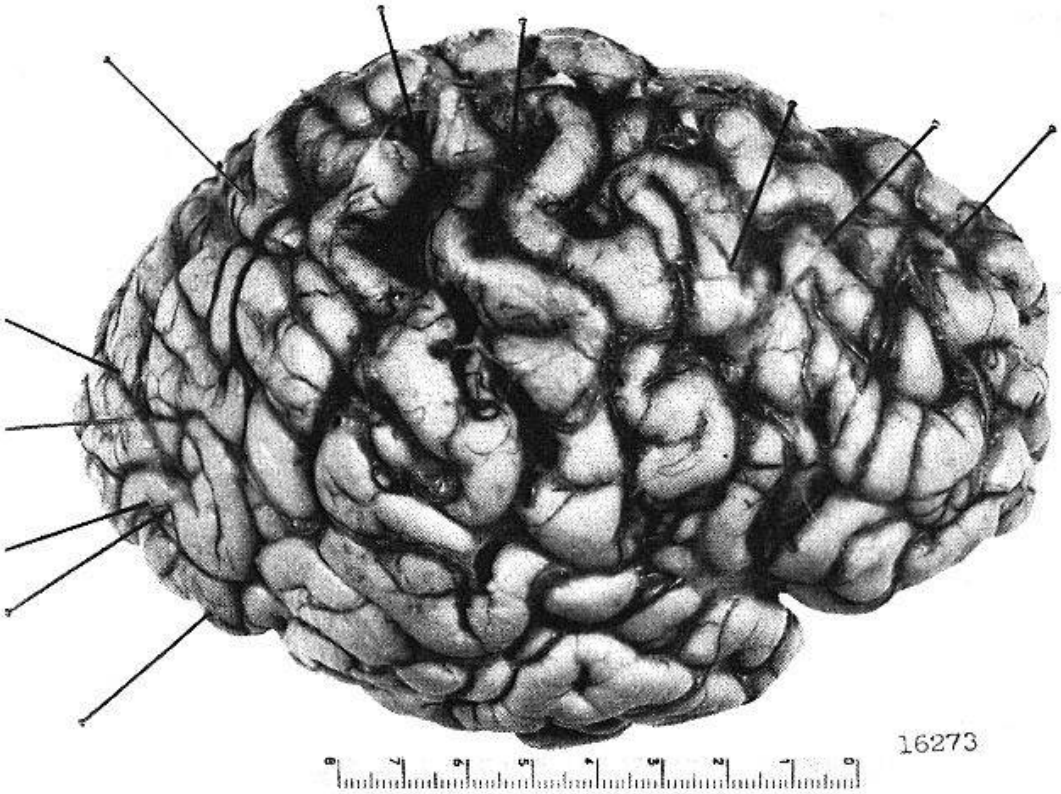

Fig. 20. Cas 15. Face supéro-externe de l'hémisphère droit, encore recouvert des leptoméninges. Présence d'artérioles oblitérées, se présentant comme de petits cordons blanchâtres (aux points d'implantation des épingles) disposés strictement sur la bande de l'atrophie granulaire. Elargissement des sillons.

Diagnostic anatomique: Cœur hypertrophié de 400 g avec endocardite mitrale et aortique anciennes. Foie de stase chronique. Bronchopneumonie. Cerveau atrophié de 950 g avec béance des sillons hémisphériques, notamment dans la région pariétale supérieure droite. Discrète sclérose du polygone de Willis, légèrement asymétrique. Minuscule lacune sous-épendymaire de la tête du noyau caudé droit.

Atrophie granulaire continue, bilatérale, plus accentuée à droite qu'à gauche; dépoli de la surface du précunéus droit. Cicatrice étendue de foyer vasculaire sur la circonvolution O2 gauche, développée sur la zone de l'atrophie granulaire. *Vaisseaux méningés:* Quelques thromboses d'âges différents (fig. 18), recanalisées (fig. 19); processus endartériels sténosants fibreux et concentriques sur certaines artérioles assez fortement scléreuses de la bande de l'atrophie granulaire (fig. 20); quelques lymphocytes.

Cas 16 (No 15 152). Femme de 78 ans. Hospitalisée pour désorientation (espace et temps) et angoisses. A 76 ans, pression artérielle de 145/95 mm Hg. Deux ans plus tard, *chute tensionnelle* à 95/55, œdèmes malléolaires et suspicion de galop. Dix crises épileptiques au cours des 18 mois de l'hospitalisation.

Diagnostic clinique: Maladie d'Alzheimer.

Diagnostic anatomique: Cœur de 250 g avec une *cicatrice fibreuse* ventriculaire gauche. Tuberculose pulmonaire avec dissémination miliaire. Hyperostose frontale interne; cholélithiase. Cerveau de 1125 g sans artériosclérose sur le polygone de Willis, un peu asymétrique.

Atrophie granulaire assez continue, moins nette à droite qu'à gauche, où elle prédomine sur O1 et O2; état granulaire visible du précunéus gauche. *Vaisseaux méningés:* Artériosclérose minime, rares thromboses recanalisées récentes à côté de processus

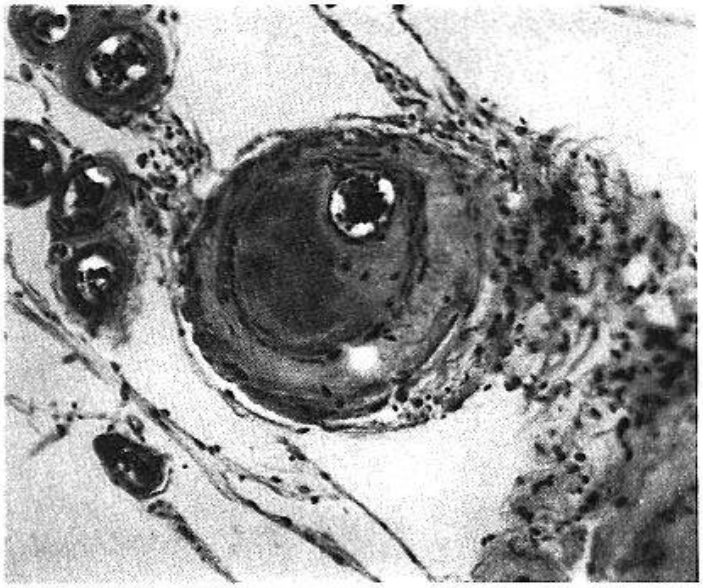

Fig. 21. Cas 16. Artérioles méningées prélevées sur F2 gauche. Celloïdine 20 μ. Coloration au safran-érythrosine. Forte sténose excentrique par un processus intimal dense (thrombose?); fibro-hyalinose des tuniques externes.

endartériels lâches ou denses, sténosants, des petites branches (fig. 21). Rares altérations cellulaires d'Alzheimer dans l'écorce frontale.

Cas 17 (No 16 322). Femme de 79 ans. Plusieurs séjours cliniques depuis l'âge de 71 ans pour artériosclérose, *hypertension*, hyposystolie (fibrillation auriculaire par bloc de branche gauche), hémiplégie gauche avec syndrome thalamique. A 79 ans, *hypertension décapitée* à 180/125 mm Hg, abaissée trois mois plus tard à 150/80. L'apparition d'un état démentiel nécessite l'hospitalisation à Bel-Air. Grasping, closing in et signe de Léri positifs.

Diagnostic clinique: Foyers vasculaires cérébraux multiples, démence, hyposystolie.

Diagnostic anatomique (cavité crânienne seulement): Hyperostose frontale interne. Cerveau de 1005 g. Peu d'artériosclérose sur le polygone de Willis. Cicatrices de ramollissements frontal gauche et pariétal inférieur droit; destruction de l'écorce de l'insula. Etat criblé sous-cortical diffus discret.

Atrophie granulaire en bande large, surtout frontale, plus marquée à droite qu'à gauche, visible sur le précunéus droit. Confluence de multiples petits foyers d'atrophie granulaire sur l'écorce pariétale postérieure, au voisinage du foyer signalé. *Vaisseaux méningés:* Artériosclérose, d'ailleurs modérée, seulement au niveau des branches les plus importantes. Une hyperémie de stase montre une très bonne perméabilité des artérioles les plus petites. Toutefois on trouve une oblitération artériolaire isolée sur l'écorce de l'aire 19 gauche, avec cristaux de cholestérol et cellules géantes, interprétée comme une thrombose organisée.

Cas 18 (No 15 599). Femme de 82 ans. Troubles massifs de la mémoire et menace de suicide un an avant la mort. Status neurologique sans symptomatologie focale. «Aphasie amnésique» et paraphasie. Praxies et gnosies bonnes. «Travaille son linge». Pression artérielle de 160/95 mm Hg.

Diagnostic clinique: Démence sénile avec altérations d'Alzheimer probables; lésions vasculaires cérébrales possibles.

Diagnostic anatomique: Artériosclérose généralisée. Dilatation et hypertrophie du cœur (325 g); *fibrose du myocarde.* Hyperostose frontale interne; cholélithiase. Bronchopneumonie. Cerveau de 865 g, fortement atrophié au niveau des lobes frontaux. Assez

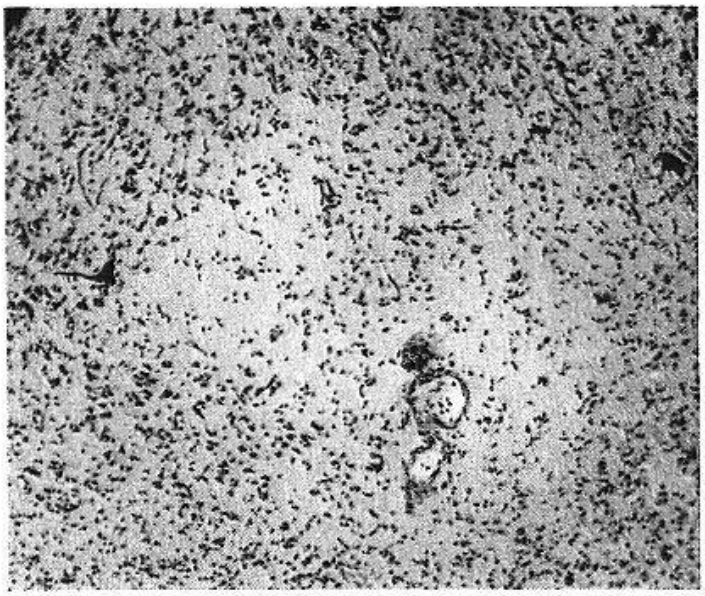

Fig. 22. Cas 17. Circonvolution FA-PA gauche. Celloïdine. Nissl. 20 μ. Nécrose parenchymateuse élective très récente, à la partie profonde de l'écorce de l'aire FA. Conservation des neurones en nécrose ischémique, sans encore de réaction névroglique. A peu près au centre du foyer, importante ectasie artériolaire.

forte artériosclérose du polygone de Willis. Présence de plusieurs petits foyers corticaux pigmentés sur la circonvolution F2 gauche; petite lacune thalamique gauche.

Atrophie granulaire à la limite de la visibilité; état criblé sous-cortical, prédominant nettement au-dessous de la bande de l'atrophie granulaire, avec un certain degré de démyélinisation (fig. 9). *Vaisseaux méningés:* Sclérose modérée des plus grosses branches artérielles, intégrité des branches les plus fines avec béance généralisée de leurs lumières. Absence de tout processus inflammatoire périvasculaire et méningé. Lésions cellulaires d'Alzheimer dans l'écorce frontale.

Cas 19 (No 5134). Homme de 84 ans. Hospitalisé depuis l'âge de 46 ans pour psychose paranoïde chronique. A 67 ans, *pression artérielle* de 180/90 mm Hg, de 145/45 à 71 ans et de 200/110 à 79 ans.

Diagnostic anatomique: Artériosclérose diffuse, ectasiante au niveau des coronaires. Carcinome de la joue gauche. Cerveau de 1205 g; lobes frontaux étroits, cervelet trop petit et pôle postérieur droit anormalement plissé. Degré modéré d'artériosclérose sur le polygone de Willis, asymétrique; hémorragie ponctiforme unique dans l'écorce calcarine gauche.

Atrophie granulaire discontinue, plus nette sur le lobe frontal gauche que sur le droit. *Vaisseaux méningés:* Très peu d'artériosclérose; une artériole isolée, oblitérée par des cristaux de cholestérol (thrombose organisée).

Cas 20 (No 16 218). Homme de 85 ans. Hospitalisé pour troubles circulatoires et syndrome démentiel. Tension artérielle de 165/95 mm Hg. Hyposystolie.

Diagnostic anatomique: Péricardite adhérentielle; cœur de 385 g. Adénome prostatique; bronchopneumonie. Cerveau de 1335 g. Atrophie temporale droite. Peu d'artériosclérose sur le polygone de Willis, asymétrique.

Atrophie granulaire discrète, discontinue, symétrique, prédominant des deux côtés sur F2. *Vaisseaux méningés:* Minime artériosclérose sur les branches les plus larges.

Cas 21 (No 13 582). Homme de 88 ans. Quelque temps avant l'hospitalisation, nécessitée par de la désorientation et de l'agitation, il aurait présenté des syncopes fréquentes, sans séquelles appréciables. Lors du premier examen clinique, pression

artérielle de 120/60 mm Hg, forte dyspnée d'effort, arythmie complète avec salves d'extrasystoles. Pas de troubles grossiers des sensibilités (piqûre et toucher); gnosies et praxies bonnes. Hypertonie, hyperémotivité. Apparition de crises épileptiques, en moyenne deux à trois par mois pendant le début du séjour, puis plus espacées. A 87 ans, pression artérielle de 160/70 mm Hg.

Diagnostic clinique: Artériosclérose cérébrale, épilepsie symptomatique.

Diagnostic anatomique: Cœur de 500 g, hypertrophié et dilaté. *Cicatrice d'infarctus* dans la paroi postérieure du ventricule gauche et fibrose diffuse du myocarde; athéromatose coronarienne et aortique. Artériosclérose rénale; bronchopneumonie. Cerveau de 1290 g. Absence de sclérose sur le polygone de Willis, un peu asymétrique. Petite lacune dans le putamen gauche.

Atrophie granulaire peu nette, discontinue, prédominant sur les circonvolutions F 2, un peu plus forte à droite qu'à gauche; léger dépoli du précunéus droit. Dans la région pariétale postéro-supérieure gauche, confluence de l'atrophie granulaire en un foyer cortico-sous-cortical. *Vaisseaux méningés:* Faible degré de sclérose concentrique; existence d'une thrombose recanalisée, isolée, d'une artériole de fin calibre.

Cas 22 (No 14 566). Femme de 90 ans. Arrêt de toute occupation trois ans avant la mort. Quatre mois avant la mort, fracture ischio-pubienne gauche, œdèmes des jambes, tachyarythmie. Transférée à Bel-Air pour désorientation et gâtisme. A l'entrée, facies figé, hypertonie des quatre membres, plus marquée à gauche qu'à droite, tremblements des extrémités. Pression artérielle de 140/75 mm Hg. Clonus du pied droit. Roue dentée aux deux membres supérieurs. Absence de grasping. Sensibilités thermique et à la piqûre bonnes. Le jour de la mort, hypertension artérielle de 220/140 mm Hg.

Diagnostic clinique: Artériosclérose cérébrale, état lacunaire.

Diagnostic anatomique: Cœur hypertrophié de 450 g. Ancienne endocardite mitrale. Minuscules foyers de fibrose du myocarde. Embolies pulmonaires multiples. Cholélithiase; hyperostose frontale interne. Cerveau de 1225 g, avec des sillons béants. Très peu d'artériosclérose sur le polygone de Willis, asymétrique. Minuscule lacune dans la tête du noyau caudé droit.

Atrophie granulaire discontinue, peu nette à gauche (fig. 4), sur le tiers postérieur de F 2 et sur la partie antérieure de O 1; à droite, elle est plus nette, sur tout F 2 et sur la partie antérieure de O 1. *Vaisseaux méningés:* Artériosclérose très discrète des branches les plus larges.

Synthèse clinique

1. Sexe

La série est constituée de 13 femmes et 9 hommes. Cette différence entre les deux totaux correspond approximativement à celle des décès des femmes et des hommes à la clinique de Bel-Air. Cette constatation établit que l'affection est répartie également entre les sexes.

2. Age

Comme l'atrophie granulaire est produite par l'accumulation et la juxtaposition de lésions indélébiles, acquises au courant de la vie, sa fréquence augmente en relation directe avec l'âge. Nos cas qui s'échelonnent de 28 à 90 ans ont pour la plupart dépassé la soixantaine (tableau 1). Cette limite inférieure de 28 ans n'est certes pas l'âge minimum extrême où l'affection peut se manifester, car *Treip* et *Porter* ont publié le cas d'un homme de 19 ans porteur d'une atrophie granulaire