Zeitschrift: Physiotherapie = Fisioterapia

Herausgeber: Schweizerischer Physiotherapeuten-Verband

Band: 31 (1995)

Heft: 9

Artikel: Tape lombare : applicazione pratica della contenzione adesiva mista nella lombaggine acuta : vantaggi e limiti

Autor: Kerkour, K. / Meier, J.L. / Merz, P.

DOI: https://doi.org/10.5169/seals-929470

Nutzungsbedingungen

Die ETH-Bibliothek ist die Anbieterin der digitalisierten Zeitschriften auf E-Periodica. Sie besitzt keine Urheberrechte an den Zeitschriften und ist nicht verantwortlich für deren Inhalte. Die Rechte liegen in der Regel bei den Herausgebern beziehungsweise den externen Rechteinhabern. Das Veröffentlichen von Bildern in Print- und Online-Publikationen sowie auf Social Media-Kanälen oder Webseiten ist nur mit vorheriger Genehmigung der Rechteinhaber erlaubt. Mehr erfahren

Conditions d'utilisation

L'ETH Library est le fournisseur des revues numérisées. Elle ne détient aucun droit d'auteur sur les revues et n'est pas responsable de leur contenu. En règle générale, les droits sont détenus par les éditeurs ou les détenteurs de droits externes. La reproduction d'images dans des publications imprimées ou en ligne ainsi que sur des canaux de médias sociaux ou des sites web n'est autorisée qu'avec l'accord préalable des détenteurs des droits. En savoir plus

Terms of use

The ETH Library is the provider of the digitised journals. It does not own any copyrights to the journals and is not responsible for their content. The rights usually lie with the publishers or the external rights holders. Publishing images in print and online publications, as well as on social media channels or websites, is only permitted with the prior consent of the rights holders. Find out more

Download PDF: 09.07.2025

ETH-Bibliothek Zürich, E-Periodica, https://www.e-periodica.ch

Autori:
K. Kerkour, M.C.M.K., capo-fisio, servizio reumatologia, medicina fisica e rieducazione, Ospedale di Delémont, 2800 Delémont;
J.-L. Meier, reumatologo, primario, stesso indirizzo;
Ph. Merz, insegnante di fisioterapia, direttore-aggiunto della scuola di fisioterapia di Bethesda, Basilea

TAPE LOMBARE

Applicazione pratica della contenzione adesiva mista nella lombaggine acuta: vantaggi e limiti

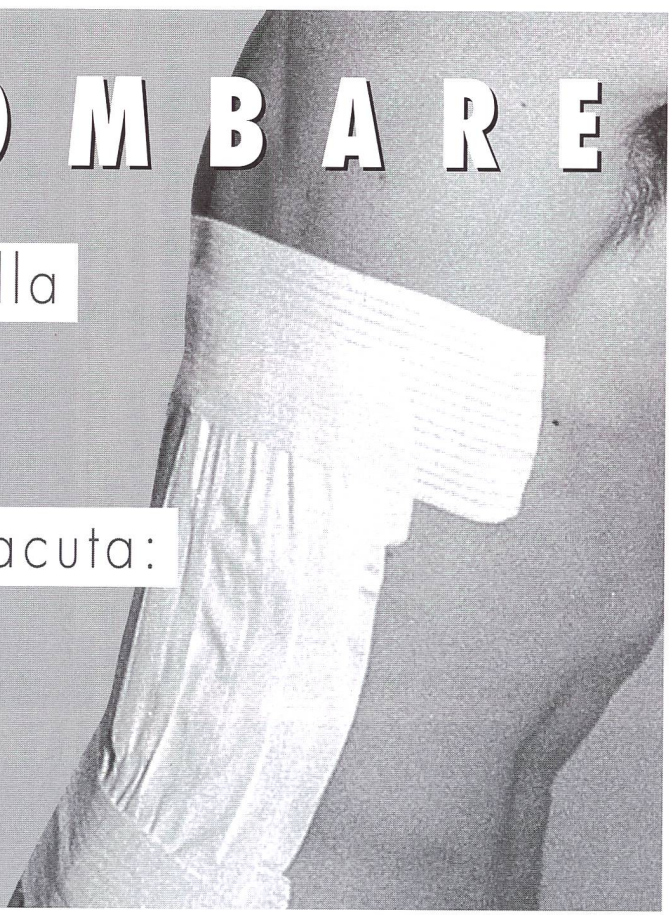

1. Introduzione

Non occorre più dimostrare il vantaggio delle contenzioni adesive o taping nella traumatologia dello sport (distorsioni della caviglia, del ginocchio, delle dita...) nelle lesioni muscolari oppure in ortopedia (hallux valgus, condropatie della rotula, tendiniti...), mentre invece è più recente l'applicazione in campo reumatologico. Da diversi anni ci serviamo, in modo quasi sistematico, della contenzione adesiva mista (rigida e morbida) per i nostri pazienti affetti da sindrome rachidea acuta.

In caso di lombaggine acuta una delle componenti del dolore è costituita dalla contrattura muscolare paravertebrale. La messa a riposo, relativa, con il taping del segmento rachideo incriminato, mira a limitare l'attività muscolare paravertebrale e quindi a rompere il classico circolo vizioso della contrattura. La contrattura è caratterizzata da una stato permanente e doloroso di raccorciamento muscolare o dal mantenimento di una tensione muscolare dolorosa.

2. Materiale e metodo

2.1 Materiale

Il materiale è composto da (vedi foto 1):

- fasce adesive morbide o estensibili da 6 e 8 cm (Biplast® 1* oppure Flexoplast® 2*);
- fasce adesive rigide da 4 cm (Tee-tape® 1* oppure Strappal® 2*);
- abbassalingua di legno;
- etere;
- tintura di Benjoin o spray protettivo;
- rasoio e forbici.

2.2 Metodo

Dopo aver sgrassato la pelle con l'etere (non usare alcool poiché irrita troppo la pelle e aumenta le reazioni cutanee) proseguiamo, all'occorrenza, alla rasatura della zona lombare e di quella sotto ai capezzoli e applichiamo la tintura di Benjoin o lo spray protettivo per rendere più efficace l'adesione delle fasce e per diminuire i rischi di allergia causata dalla colla contenuta nelle fasce.

Il soggetto è installato in posizione «seduta-in piedi», a cavalcioni, sull'angolo di un tavolo di rieducazione regolabile in altezza (foto 2). Il rachide lombare è situato in posizione intermedia rispetto alla postura antalgica del paziente; non bisogna cercare di ridurre la baionetta (foto 3).

Fig. 1

Materiale utilizzato:
1. *etere per sgrassare la pelle*
2. *tintura di Benjoin o spray protettivo*
3. *fasce estensibili («morbide» da 6 e 8 cm) e non estensibili («rigide» da 4 cm) e forbici*
4. *eventualmente un rasoio, se il sistema pilifero del soggetto è notevole*

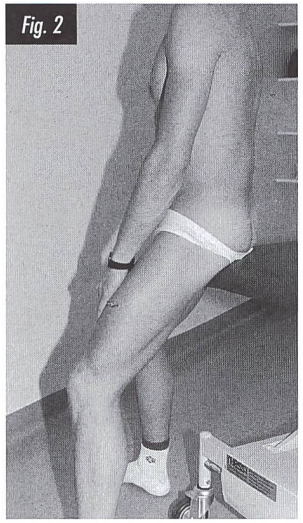

Fig. 2

Il paziente è in posizione «seduta-in piedi», sul tavolo regolabile in altezza. Le cosce sono in abduzione per raddrizzare la rachide lombare. Gli arti superiori sono appoggiati contro il muro o la spalliera.

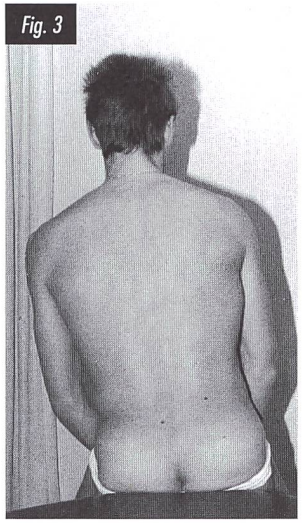

Fig. 3

Bisogna rispettare la posizione antalgica e non cercare di correggerla.

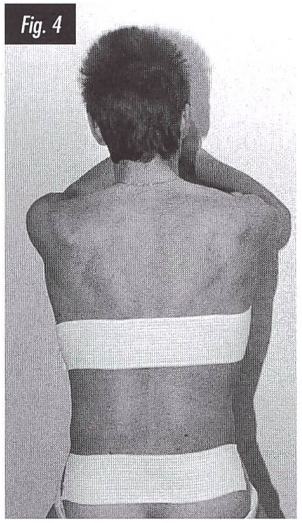

Fig. 4

Il supporto superiore (8 cm, estensibile) viene applicato in semicerchio all'altezza della cerniera toraco-lombare. Quello inferiore viene applicato in parallelo, all'altezza della cerniera lombosacrale.

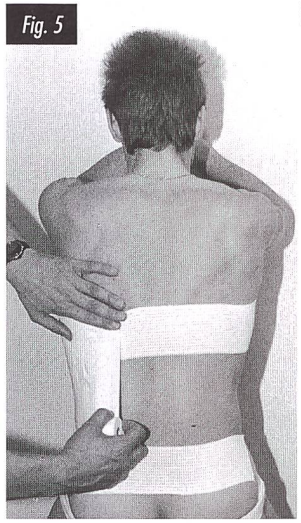

Fig. 5

Le fasce verticali rigide (4 cm) vengono applicate mantenendo sotto tensione il supporto superiore verso quello inferiore. Le fasce verticali non devono andare oltre ai supporti e né aderire alla pelle (importante fonte d'irritazione).

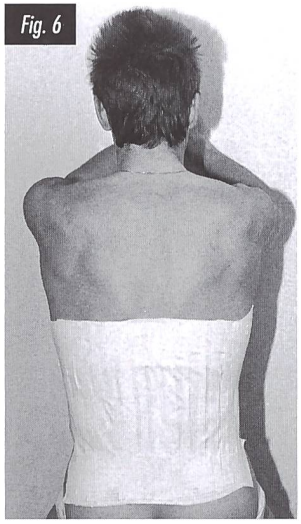

Fig. 6

Collocamento del primo strato di fasce verticali con sovrapposizione. Le fasce si accavallano a partire dal centro della fascia precedente.

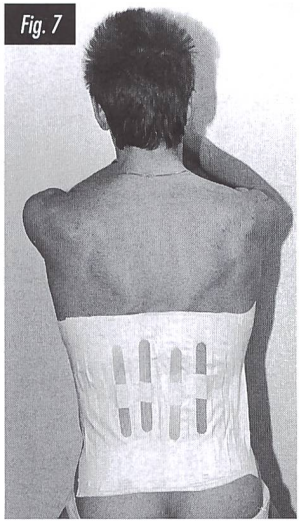

Fig. 7

Possibilità di utilizzare quattro abbassalingua di legno, disposti da una parte e dall'altra delle apofisi spinose (non vanno collocate sulle spinose).

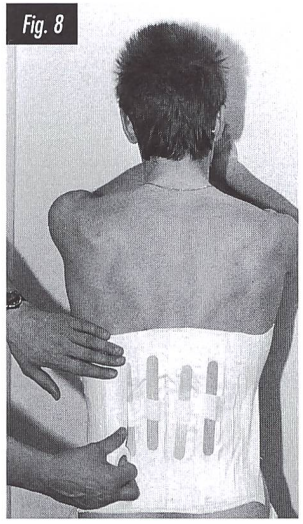

Fig. 8

Collocamento del secondo strato di fasce rigide, sovrapposte a quello precedente. Lo scopo è di realizzare un sistema di sovrapposizione doppia per aumentare l'efficacia del supporto ed evitare che diventi troppo compatto (come in falegnameria).

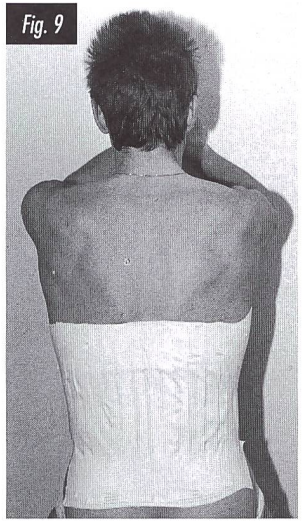

Fig. 9

Posa del sostegno (8 cm) superiore ed inferiore per mantenere le fasce in posizione verticale (visto di spalle) per evitare che le fasce rigide si stacchino.

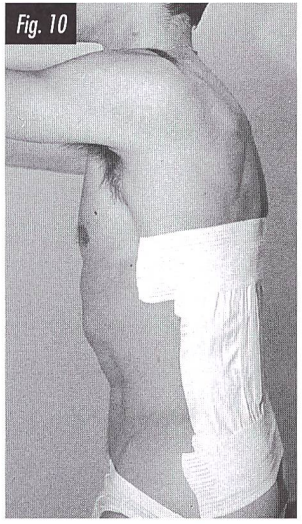

Fig. 10

Idem foto 9 (visto di profilo): In questo esempio, se l'inclinazione verso destra è dolorosa, si possono disporre fasce verticali più di lato.

Fig. 11

Stecca (o telo) attiva a 6 cm anti-rotazione: parte dall'E.I.A.S. sinistro, attraversa la regione lombare e termina sotto il capezzolo destro.

ORIGINAL MEDAX

Von uns entwickelt und seit vielen Jahren bewährt.

Machen Sie **keine Experimente mit** irgendwelchen **Kopien!**

Unser Fabrikationsprogramm:

- 2-/3-/4-/6teilige Liegen
- Extensionsliegen
- Bobath-Liegen
- Manualtherapie-Liegen
- Kombi-Liegen mit Gynäkologieteil
- CLEWA-Kofferliegen (Import)

Behandlungsliege MEDAX P 40 A

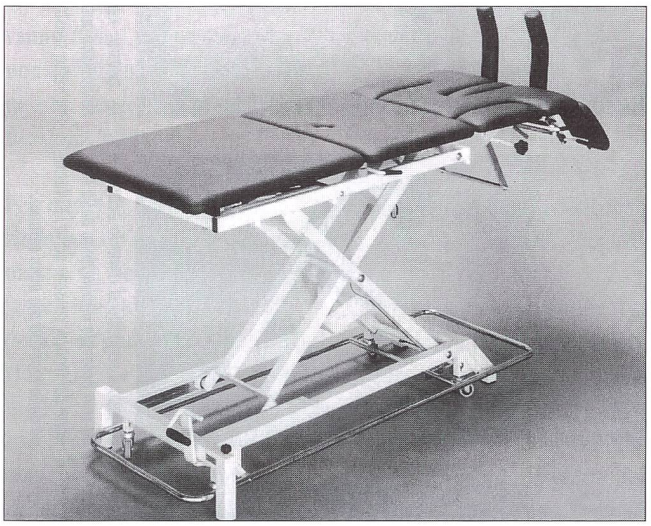

- Elektrische Höhenverstellung von 44 bis 104 cm mit praktischer Fuss-Schaltstange
- Rückenstütze und Knieflexion mit bequemen Hubhilfen stufenlos verstellbar
- Fahrwerk (Lenkrollen) mit Fusspedal in jeder Position der Höhenverstellung ausfahrbar
- Sehr stabiles Schweizer Fabrikat
- SEV-geprüft
- 2 Jahre Garantie

BOBATH-Liege MEDAX 1- oder 2teilig



❑ Senden Sie uns bitte eine Dokumentation.
❑ Bitte rufen Sie uns an.

Name: _____

Strasse: _____

PLZ/Ort: _____

Tel.: _____

PH-03/94

MEDAX AG
MEDIZINTECHNIK

Schneckelerstrasse 20
CH-4414 Füllinsdorf BL
Tel. 061-901 44 04
Fax 061-901 47 78

MED-2000

Ein Laser für schwierige Fälle:



1. Analgesie
2. Regeneration
3. Immuno-Stimulation
4. Entzündungshemmung

Tel. 042-23 00 23 · Fax 042-217 207

LASOTRONIC AG · Industriestr. 31 · CH-6302 ZUG-SCHWEIZ

LASOTRONIC®

LEVO®

Aufstehen im LEVO-Rollstuhl steigert die Unabhängigkeit

✔ vielseitige und sichere Anwendung
✔ einfache Bedienung
✔ verschiedene Modelle

LEVO AG
CH-5605 Dottikon
Tel. 057/24 37 82

Ich wünsche Ihre Dokumentation:

Name: _____

Strasse: _____

PLZ/Ort: _____

3

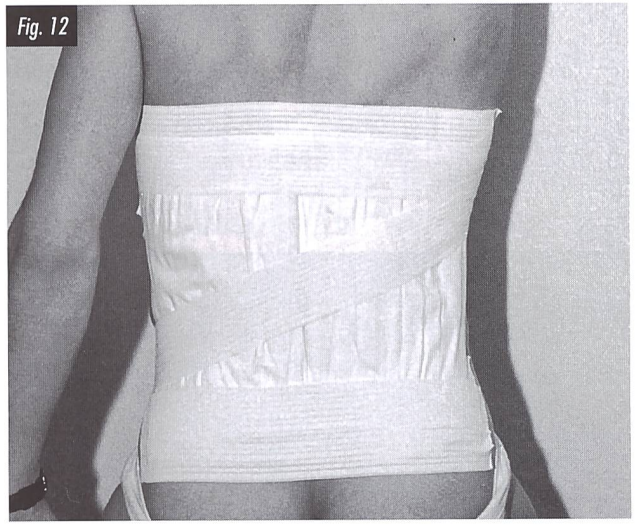
Fig. 12

Visto di spalle come sulla foto 11: un secondo telo parte dall'E.I.A.S. opposto e attraversa la regione lombare. I due teli si incrociano al centro della rachide lombare. La tensione è funzione della limitazione desiderata della rotazione o delle rotazioni.

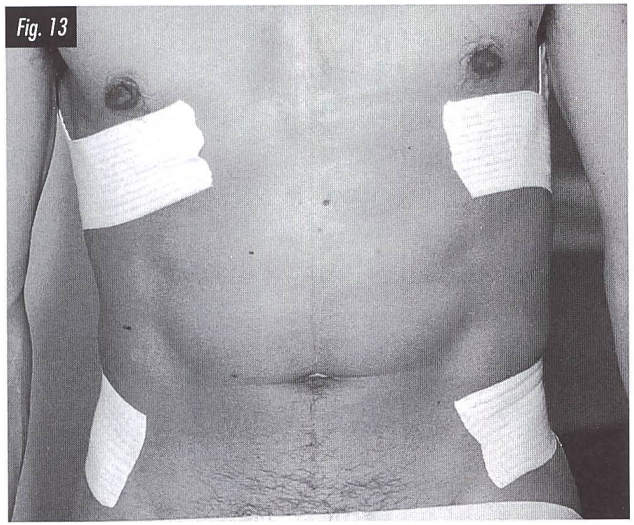
Fig. 13

Visto di fronte: Chiedere al paziente di inspirare profondamente quando si passa sotto ai capezzoli e di mettere le mani sulla testa, come sulla foto 14.

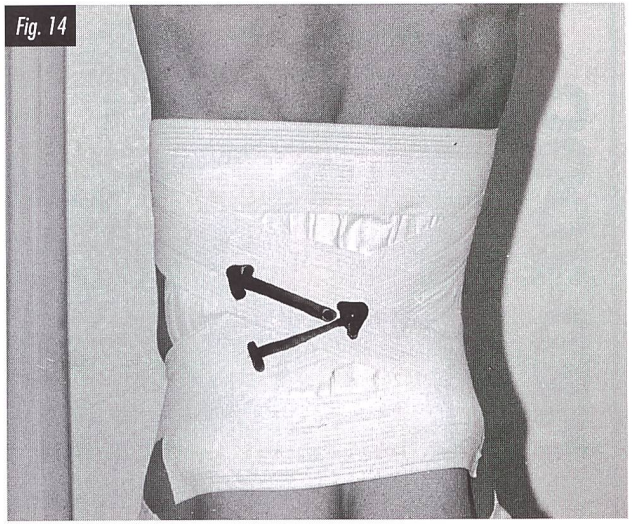
Fig. 14

Richiamo «elastico» delle stecche anti-rotazione, la cui risultante diminuisce anche il movimento di flessione lombare, in funzione del grado di tensione imposta alla fascia dal terapista.

Fig. 15

Le stecche anti-rotazione vengono raddoppiate (visto di spalle), ma spostate della metà, per aumentare l'efficacia del montaggio.

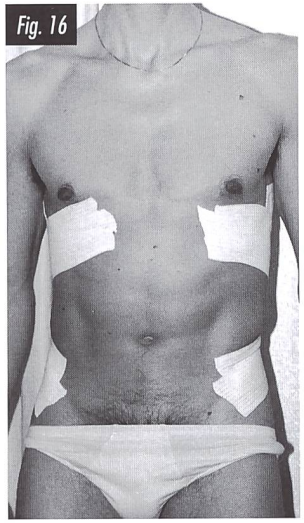
Fig. 16

Idem foto 15 (visto di fronte): notiamo lo spostamento delle fasce.

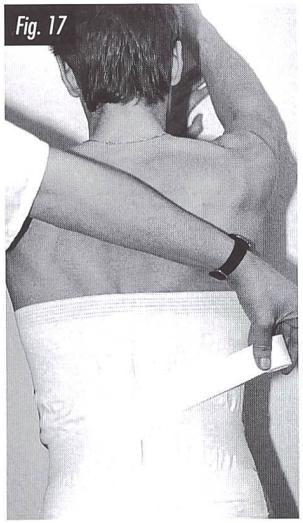
Fig. 17

Possibilità di aumentare una delle componenti anti-rotatorie utilizzando una fascia rigida (4 cm) collocata tra le due stecche attive soffici (6 cm).

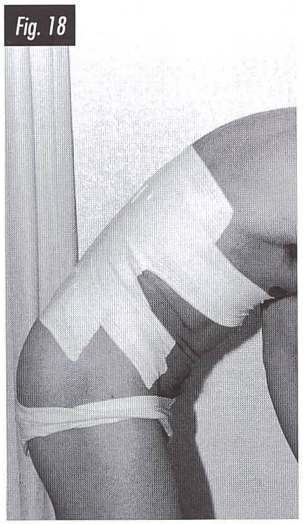
Fig. 18

Quando il soggetto si china in avanti, si ha una notevole diminuzione della flessione del tronco, causata dalla limitazione della mobilità dei piani cutanei.

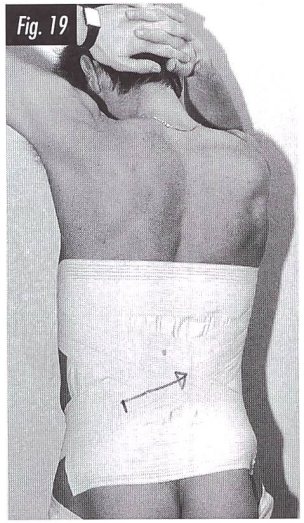
Fig. 19

In questo esempio osserviamo una limitazione quasi completa della rotazione verso sinistra.


Fig. 20

In posizione seduta: la regione lombare è tenuta diritta e il taping impedisce la messa in posizione della cifosi lombare.

Fase 1:

Collochiamo due supporti morbidi di 8 cm di larghezza (foto 4): quello superiore viene situato sulla cerniera toracolombare, quello inferiore all'altezza della cerniera lombosacrale.

Fase 2:

a) Disponiamo verticalmente e sotto tensione dei teli rigidi di 4 cm di larghezza (foto 5 e 6) che vanno ricoperti per metà, gli uni sugli altri. Questi teli vanno fissati sui supporti ma non devono oltrepassarli. Con questo sistema si limita la flessione lombare.

b) Per ottenere un'immobilizzazione ancor migliore, disponiamo un secondo strato di fasce longitudinali, sovrapposte a quelle precedenti (foto 7).

In alcuni casi potrebbe essere opportuno porre quattro abbassalingua da una parte e dall'altra delle apofisi spinose, tra i due strati di fasce longitudinali (foto 8), come in un corsetto di sostegno con stecche di balena (attenzione a non mettere gli abbassalingua sulle apofisi spinose, potrebbe causare dolori d'appoggio).

c) Collocare in seguito altri due sostegni su quelli precedenti per mantenere ed evitare che quando il paziente si muove, i teli rigidi si stacchino (foto 9 e 10).

Fase 3:

Per limitare i movimenti di rotazione, e questo è sicuramente la caratteristica essenziale di questo tipo di trattamento conservatore, procediamo nel modo seguente:

a) Una stecca (o telo) attiva di tessuto estensibile di 6 cm di larghezza parte (punto d'appoggio) all'altezza dell'E.I.A.S., attraversa la regione lombare e termina sotto il capezzolo opposto (foto 11 e 12). (Nota: per evitare di limitare la mobilità costale toracica, prima di incollare la fascia alla gabbia toracica chiedere al paziente di inspirare profondamente e di mettere le mani sulla testa.) Questo telo «attivo» agisce tramite richiamo elastico. La limitazione della rotazione sarà più o meno accentuata a seconda della tensione imposta alla fascia.

b) Un secondo telo va situato simmetricamente al lato opposto (foto 12 e 13). Per rendere il sistema anti-rotazione ancora più efficace, pieghiamo le stecche attive in due, sovrapponendole (foto 14, 15, 16). Si possono utilizzare le fasce rigide (foto 17) per limitare ancora di più la rotazione e l'inclinazione dolorosa della rachide lombare del nostro paziente. In linea di massima il paziente va rivisto il terzo o quarto giorno dall'applicazione del taping che può essere rifatto associando una seduta di fisioterapia (elettroterapia, ghiaccio, rilassamento...) e il tentativo di correggere la posizione antalgica (shift) adottando per esempio il metodo MacKenzie.

Se il supporto è ancora efficace e ben tollerato, è inutile e controindicato cambiarlo (dato che, togliendolo, si crea spesso una reazione cutanea con prurito e arrossamento) ed è preferibile aggiungere alcuni teli di rinforzo in superficie.

Questo trattamento si applica in funzione dello stato clinico dei nostri pazienti. Questo tipo di contenzione incollata si tiene generalmente per 10 o 15 giorni, a seconda dell'evoluzione dello stato del paziente. In caso di allergia al materiale utilizzato (nonostante le fasce ipoallergeniche) è talvolta sufficiente proteggere bene la pelle con tintura di benzoino (farmacia). In casi rari si è manifestata malgrado tutto un'allergia molto pronunciata, che ha reso necessaria l'interruzione immediata del tape e l'instaurazione di un trattamento medicamentoso. Bisogna informare bene il paziente che qualora dovesse sentire un forte pizzicore o prurito sotto il taping, dovrà toglierlo e noi gli prescriveremo una cintura di sostegno lombare del tipo Lombax o Gibaud.

3. Conclusione

In caso di lombaggine acuta, il potente sistema muscolare vertebrale e paravertebrale si contrae involontariamente a scopo protettivo, per limitare la mobilizzazione della rachide e l'aggravarsi delle lesioni.

Questa contrazione muscolare antalgica si sviluppa secondariamente verso una contrattura riflessa antalgica per il tramite del riflesso miotatico, la contrattura primitiva o secondaria mantiene il dolore; è quindi logico che bisogna trattarlo tempestivamente per alleviare il dolore.

La contenzione adesiva lombare esercita un'azione antiflessione/rotazione della rachide toraco-lombare, limitando la mobilità dei piani cutanei (foto 18, 19, 20); il suo ruolo di richiamo propriocettivo diminuisce l'attività muscolare e la contrazione contribuendo così alla «messa a riposo» della muscolatura vertebrale e paravertebrale con un notevole effetto antalgico.

Utilizzata a ragion veduta, la contenzione adesiva lombare «mista» (soffice e rigida) o taping costituisce un mezzo terapeutico di innegabile efficacia, ma è un mezzo come tanti altri a cui bisogna sapere associare:

PRASSI

AINS, rilassanti, miorilassanti, riposo, fisioterapia. Bisogna eliminare tempestivamente la contrattura muscolare, ristabilire la mobilità funzionale e rispettare le vigilanza della rachide lombare.

Il taping lombare può anche essere utilizzato come «prova terapeutica» per la prescrizione di una cintura di sostegno lombare. Nel quadro di una lombaggine cronica questa cintura di sostegno lombare permette un migliore reclutamento muscolare degli estensori del tronco.

4. Riassunto

La lombaggine acuta comporta una contrattura muscolare dolorosa dei muscoli paravertebrali. Il taping ha un effetto di «messa a riposo» relativa del segmento lombare, limitando i movimenti di flessione della rachide ma soprattutto la componente antirotatoria. Il suo ruolo antalgico, associato al trattamento medico classico, ha un effetto innegabile e risulta molto utile durante questa fase.

1 Biplast®: laboratorio Thuasne, St-Etienne (Francia), distribuito da Vista-Med SA, Ecublens*

2 Flexoplast®: laboratorio Fisch, Vibraye (Francia), distribuito da B.S.N., Emmenbrücke*