Wirbelgelenke : Pathomechanik und Periostläsionen

Autor(en): **Sohier, Raymond**

Objekttyp: **Article**

Zeitschrift: **Physiotherapie = Fisioterapia**

Band (Jahr): **31 (1995)**

Heft 3

PDF erstellt am: **30.05.2024**

Persistenter Link: https://doi.org/10.5169/seals-929438

Nutzungsbedingungen

Die ETH-Bibliothek ist Anbieterin der digitalisierten Zeitschriften. Sie besitzt keine Urheberrechte an den Inhalten der Zeitschriften. Die Rechte liegen in der Regel bei den Herausgebern.
Die auf der Plattform e-periodica veröffentlichten Dokumente stehen für nicht-kommerzielle Zwecke in Lehre und Forschung sowie für die private Nutzung frei zur Verfügung. Einzelne Dateien oder Ausdrucke aus diesem Angebot können zusammen mit diesen Nutzungsbedingungen und den korrekten Herkunftsbezeichnungen weitergegeben werden.
Das Veröffentlichen von Bildern in Print- und Online-Publikationen ist nur mit vorheriger Genehmigung der Rechteinhaber erlaubt. Die systematische Speicherung von Teilen des elektronischen Angebots auf anderen Servern bedarf ebenfalls des schriftlichen Einverständnisses der Rechteinhaber.

Haftungsausschluss

Alle Angaben erfolgen ohne Gewähr für Vollständigkeit oder Richtigkeit. Es wird keine Haftung übernommen für Schäden durch die Verwendung von Informationen aus diesem Online-Angebot oder durch das Fehlen von Informationen. Dies gilt auch für Inhalte Dritter, die über dieses Angebot zugänglich sind.

Ein Dienst der *ETH-Bibliothek*
ETH Zürich, Rämistrasse 101, 8092 Zürich, Schweiz, www.library.ethz.ch

http://www.e-periodica.ch

Raymond Sohier

PRAXIS

Wirbelgelenke – Pathomechanik und Periostläsionen

Die Periostläsionen und ihre Mikrofrakturen im Bereich der Wirbelgelenke sind eine weitere Illustration der sieben pathomechanischen Zustände der Gelenke mit ihren späteren Konsequenzen auf die Strukturen. Hier illustrieren sich spezifisch:

- **das Klemmen des Gelenkspaltes;**
- **die Diskordanz der Gelenkflächen (Achsenabweichung);**
- **die Dysharmonie der Druckverteilung;**
- **die Konstanz der Abstützung auf der Stützungsfläche.**

Diese pathomechanischen Zustände haben die Störung der Arthrozeption und schlussendlich der Propriozeptivität zur Folge. Die muskuläre Reaktion entspricht dem normalen Krafteinsatz nicht mehr. Diese pathomechanischen Zustände müssen unbedingt wahrgenommen und behoben werden, bevor die Wirbelsäule mit Kraftübungen und Training in Anspruch genommen wird.

Die pathomechanischen Läsionen der Wirbelgelenke werden klassisch als «Facet-Syndrom» oder Wirbelgelenksverstauchung bezeichnet.

Analyse und Beobachtung haben zu weiteren Ergebnissen geführt, nämlich zu den Periostläsionen und den induzierten Mikrofrakturen bei Achsenabweichungen in Konvergenz der Wirbelgelenke. Die Auseinandersetzung mit den verschiedenen pathomechanischen Zuständen, welche dieses «Facet-Syndrom» aufzeigt, hat vier verschiedene pathomechanische Zustände ergeben. Wesentlich ist, dass es zwangsläufig vier verschiedene technische Beanspruchungstypen benötigt, um sie zu korrigieren.

Für die Therapie ist es unerlässlich, die vier «Facet-Syndrom»-Komponenten zu kennen, weil diese zu vier verschiedenen manualtherapeutischen Korrekturkomponenten führen.

Die vier Komponenten des «Facet-Syndroms»:

1. das Einklemmen des Gelenkspaltinhaltes der Facettengelenke;
2. das übertriebene Ineinandergleiten der Gelenkfacetten durch Scherkraftkomponenten (Fig. 1: Pathomechanik in Konvergenz);
3. das «Separieren» mit Kontaktverlust der Gelenkfacetten;
4. die konstante Stützung auf den aufeinanderstehenden Gelenkfacetten.

In Bezug auf unser Thema werden wir den zweiten Aspekt beobachten, d.h. die Abweichung in Konvergenz der Gelenkfacetten, dies, um damit einige Aspekte, die wir bereits geschildert haben, aufzuzeigen, welche aber von der medizinischen Diagnostik vernachlässigt werden, obwohl sie für das Verständnis der Schmerzintensität, die sie auslösen, wesentlich sind.

Für den Wirbel, als doppelseiter Hebel mit Drehpunkt auf dem Niveau der Gelenkfacetten gesehen, ist die Folge einer Achsenabweichung in Konvergenz der Gelenkfacetten eine Änderung der Stützpunkthöhe vom Stützpunkt dieses Hebels. Die Rhythmen dieser «Öffnungsklammer» (Entlastungsklammer) werden den Bandscheibenraum weniger erweitern und die Orientierung der Spannungskräfte auf dem Niveau der Trajektorenbalken im Wirbelkörper verändern. Es entsteht ein Paradoxon: Der Wirbelkörper wird so von den Kräften, die ihn normalerweise entlasten sollten, komprimiert. Die Muskeln bedienen keinen wirklichen Hebel mehr, und ihre Aktion wirkt komprimierend. Wenn die Achsenabweichung asymmetrisch oder einseitig ist, wird die Bandscheibe asymmetrisch entlastet, und der Wirbelkörper kommt zur frontalen Dysmorphie. Die Konsequenzen dieser pathomechanischen Rhythmen werden nur progressiv (durch die mechanische Anarchie an der Wirbeletage) und durch eine inkohärente Stimulation der Strukturen auftreten.

Die strukturellen Läsionen (als Folge der Achsenabweichung in Konvergenz der Wirbelgelenkfacetten) treten schneller auf und sind gravierender. Bei Wirbelsäulenextension wird der spitzige Gipfel der darunter liegenden Facette des unteren Wirbels «einscheren». Die Kapselläsion wird um so gravierender sein, weil sich die Gelenkkapsel zwischen diesen Facettengipfeln und dem unteren Rand des oberen Gelenksystems einklemmen wird. Das Periost der oberen Strukturen wird dann durch diesen spitzigen Gipfel in Anspruch genommen. Es tritt eine Periostläsion auf. Diese lässt sich auf einem Postmortem-Präparat beobachten. Es zeigen sich viele Mikrofrakturen. Der Beweis für Mikrofrakturen lässt sich auf der Zeichnung eines anatomischen Präparates visualisieren. Auf dem Niveau der Achsenabweichung in Konvergenz beobachtet man zwei Gelenksflächen, welche durch das Schieben der Facetten ummodelliert worden sind.

Das Foto zeigt deutlich diese Periostfrakturen. Die Knochenläsionen sieht man auf den Röntgenbildern mit Schrägaufnahme.

Die Läsion am Isthmus arcus vertebrae (auf dem Röntgenbild der «Hals des kleinen Hunds») lokalisiert sich präzis am Gipfel der unteren Facette (Fig. 2a, b). Bei der radiologischen Untersuchung muss man auf die obere Linie des Isthmus achten (Fig. 3).

(Fig. 4, 5): Auf dem Niveau zeigt sich ein struktureller Umbau in Form eines Kranzes, welcher den Facettengipfel umringt. Bei jeder Wirbelextension wird der obere Spitz der unteren Facette in Kontakt mit dem Hals kommen und sich dort abstützen.

Diese Läsion beweist auch die Pathomechanik in Konvergenz der Gelenkfacetten. Diese lassen sich gut während der klassisch-analytischen Tests in Konvergenz bestätigen.

Wir merken uns die extremen Schmerzen der Patienten/-innen, die von diesen Läsionen befallen sind (ganz besonders am Morgen beim Aufstehen), wenn die Facetten wieder unter Belastung konvergieren. Die analytische Behandlung durch Facetten-Reharmonisation ergibt manchmal spektakuläre Erfolge, weil die Schmerzen, sobald das Scheren durch Achsenabweichung behoben ist, verschwinden. Der akute Aspekt erleichtert sich wesentlich.

Fig. 1

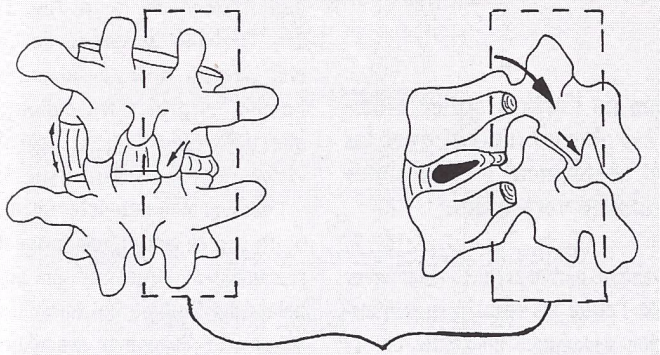

Die Pathomechanik der Wirbelgelenksfacetten in Konvergenz.

Fig. 4

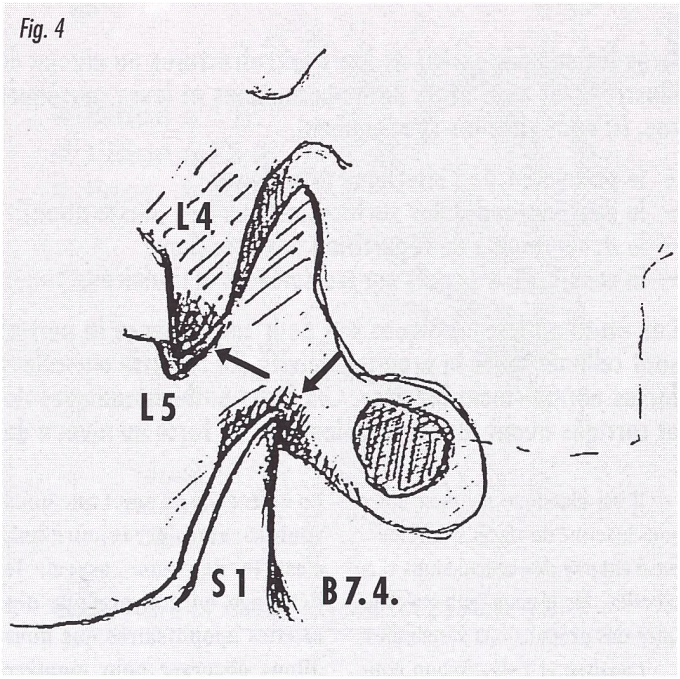

Die Läsion am Hals des «kleinen Hunds» mit Periostfraktur.
Le cou du petit chien en lésion, l'isthme en fracture périostée.

Fig. 2a

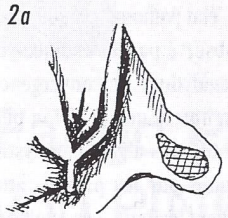

Unterbruch von oben aus.
En rupture par le haut.

Fig. 2a

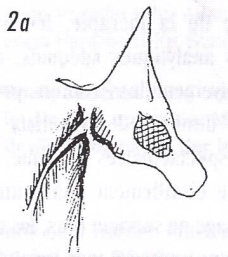

Unterbruch von unten aus.
En rupture par le bas.

Fig. 3

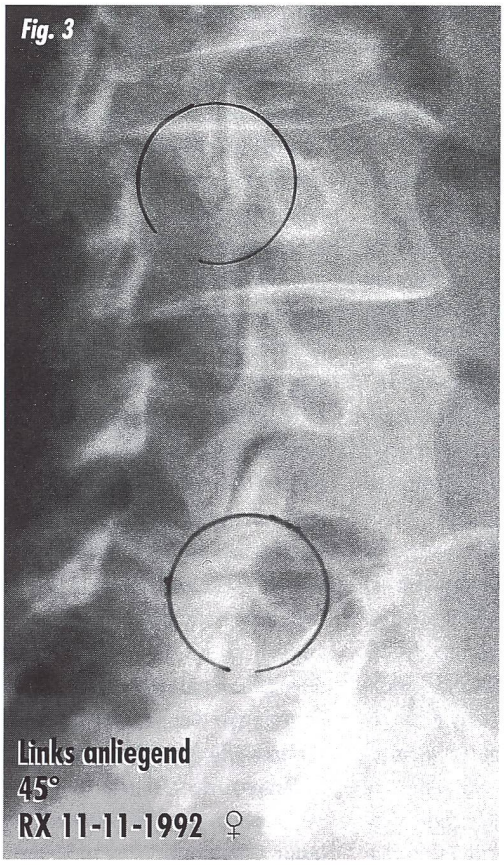
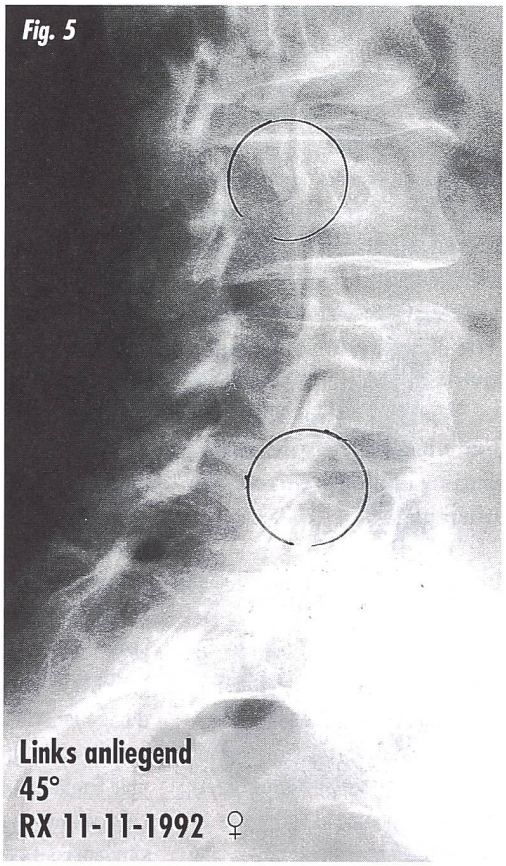
Fig. 5