Zeitschrift: Macolin : mensile della Scuola federale dello sport di Macolin e di Gioventù + Sport

Herausgeber: Scuola federale dello sport di Macolin

Band: 50 (1993)

Heft: 6

Artikel: Il taping dell'articolazione della caviglia [seconda parte]

Autor: Biedert, Roland / Rossetti, Giovanni

DOI: https://doi.org/10.5169/seals-999678

Nutzungsbedingungen

Die ETH-Bibliothek ist die Anbieterin der digitalisierten Zeitschriften auf E-Periodica. Sie besitzt keine Urheberrechte an den Zeitschriften und ist nicht verantwortlich für deren Inhalte. Die Rechte liegen in der Regel bei den Herausgebern beziehungsweise den externen Rechteinhabern. Das Veröffentlichen von Bildern in Print- und Online-Publikationen sowie auf Social Media-Kanälen oder Webseiten ist nur mit vorheriger Genehmigung der Rechteinhaber erlaubt. Mehr erfahren

Conditions d'utilisation

L'ETH Library est le fournisseur des revues numérisées. Elle ne détient aucun droit d'auteur sur les revues et n'est pas responsable de leur contenu. En règle générale, les droits sont détenus par les éditeurs ou les détenteurs de droits externes. La reproduction d'images dans des publications imprimées ou en ligne ainsi que sur des canaux de médias sociaux ou des sites web n'est autorisée qu'avec l'accord préalable des détenteurs des droits. En savoir plus

Terms of use

The ETH Library is the provider of the digitised journals. It does not own any copyrights to the journals and is not responsible for their content. The rights usually lie with the publishers or the external rights holders. Publishing images in print and online publications, as well as on social media channels or websites, is only permitted with the prior consent of the rights holders. Find out more

Download PDF: 10.07.2025

ETH-Bibliothek Zürich, E-Periodica, https://www.e-periodica.ch

Il taping dell'articolazione della caviglia (II)

di Roland Biedert e Stephan Meyer
traduzione e adattamento di Giovanni Rossetti

Il taping rappresenta una buona terapia per il trattamento degli infortuni all'articolazione della caviglia. In questo articolo vengono descritti gli effetti e le differenti possibilità di applicazione sull'esempio degli infortuni e le lesioni da sovraccarico più frequenti. Le tecniche presentate indicano le possibilità attuali e offrono lo spunto per stimolare la ricerca nel settore.

Quando la capsula anteriore è incastrata

Quando la parte anteriore della capsula articolare viene eccessivamente sollecitata, come nel caso in cui il piede, già in flessione verso il basso, debba lottare contro una resistenza che lo spinge ulteriormente in giù, allora avvengono delle minuscole rotture nei legamenti della capsula oppure capita che delle piccole parti ossee si stacchino ed in seguito si calcifichino.
Inoltre, in queste situazioni, succede che si formino dei prolungamenti dell'osso davanti alla tibia e all'astragalo, detti osteofiti, che possono incastrare la capsula articolare, specialmente quando il piede è piegato in su. Un taping che limiti i movimenti del piede verso l'alto, vale a dire l'estensione dorsale, è indicato dopo un infortunio simile o quando i dolori sono cronici (Figg. 6a e 6b).

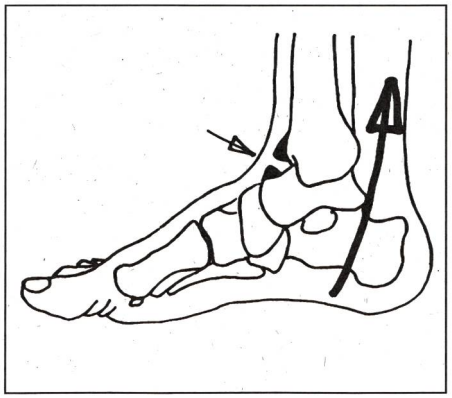

Fig. 6a: I tiranti posti dietro al malleolo, indicati con la freccia, diminuiscono le sollecitazioni della parte anteriore dell'articolazione.

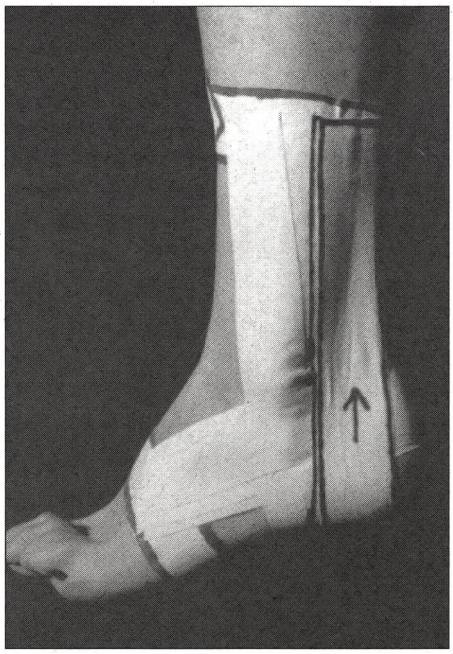

Fig. 6b: I tiranti posti dietro al malleolo, indicati con una freccia, impediscono al piede di potersi piegare troppo verso l'alto in estensione dorsale.

Infiammazione dei tendini dei muscoli peronei

L'instabilità cronica dell'articolazione della caviglia porta spesso ad un'infiammazione dei tendini peronei. Questo perchè l'instabilità dei legamenti viene compensata da un maggiore lavoro dinamico della muscolatura peronea, che porta spesso ad un'infiammazione della guaina dei tendini dei muscoli peronei, posti dietro al malleolo.
Una veloce guarigione può essere ottenuta con un taping che blocchi il piede in posizione di abduzione e pronazione. I tiranti più lontani devono raggiungere sia il quinto osso metatarsale (dove si inserisce il muscolo peroneo breve), sia il primo osso metatarsale (punto di arrivo del muscolo peroneo lungo), e devono fissare il piede in posizione di leggera flessione verso il basso, di pronazione e di abduzione per rilassare i tendini infiammati (Figg. 7a e 7b). Quando il dolore acuto è passato, è consigliabile l'uso di un taping di sostegno per sopperire all'instabilità dell'articolazione, che però deve sempre essere associato ad una ginnastica specifica per rinforzare la muscolatura del piede.

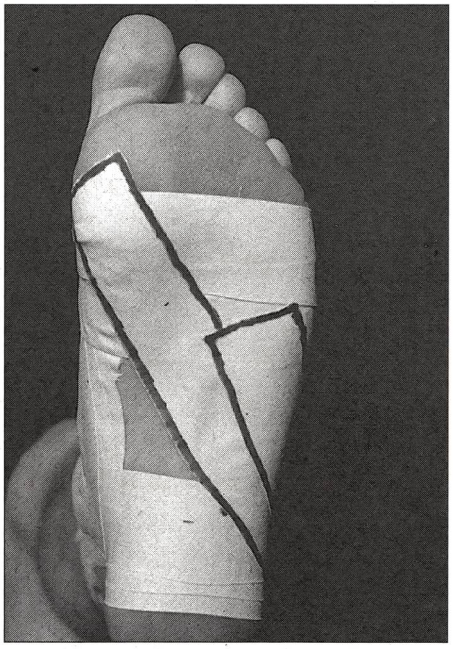

Fig. 7a: I tiranti iniziano in questo esempio distali (verso le dita dei piedi) per sollecitare meno i tendini dei muscoli peroneus longus e brevis.

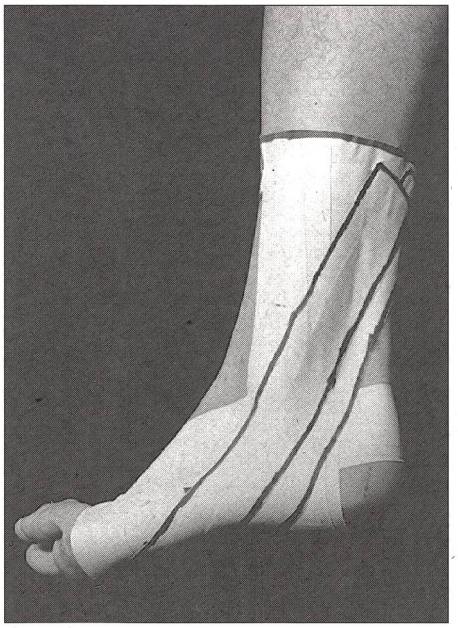

Fig. 7b: Qui si vede un piede fissato in posizione di leggera flessione verso il basso, di pronazione e di abduzione.

Infiammazione dei tendini dei muscoli flessori

L'arco plantare mediale è fissato, oltre che da vari legamenti, anche dinamicamente da quattro muscoli: il musculus tibialis posterior, il musculus flexor hallucis longus, il musculus flexor digitorum longus e il musculus peroneus longus. Quando questo arco si appiattisce, allora i tendini di questi quattro muscoli, essendo troppo sollecitati, possono provocare dei dolori acuti o cronici. In questo caso si può anche infiammare il punto in cui i muscoli flessori sono attaccati alla tibia, a causa degli sforzi eccessivi che questi muscoli devono sopportare.
La soluzione è un taping che, tenendo il piede in posizione di supinazione e di adduzione, accentui l'arco mediale plantare, come nella Fig. 8.

Il piede

Quando l'arco plantare mediale si appiattisce, vi sono delle ripercussioni anche nella zona dell'alluce, con l'apparizione dell'alluce valgo, con un cedimento e una rotazione del primo osso metatarsale e con l'apparizione di una esostosi e di una borsite mediale. Con un taping che «riforma» l'arco medialeplantare (Figg. 9a e 9b), si sollecita meno l'articolazione dell'alluce, e contemporaneamente si evita la rotazione del primo osso metatarsale e il piegarsi verso l'esterno dell'alluce. Il taping deve però essere assolutamente combinato con una ginnastica di rafforzamento della muscolatura dei piedi.
Quando tutta la fascia plantare sotto i piedi è infiammata, bisogna assolutamente fissare sia l'interno che l'esterno del piede per poter ripristinare sia l'arco plantare laterale che quello mediale (Fig. 10).

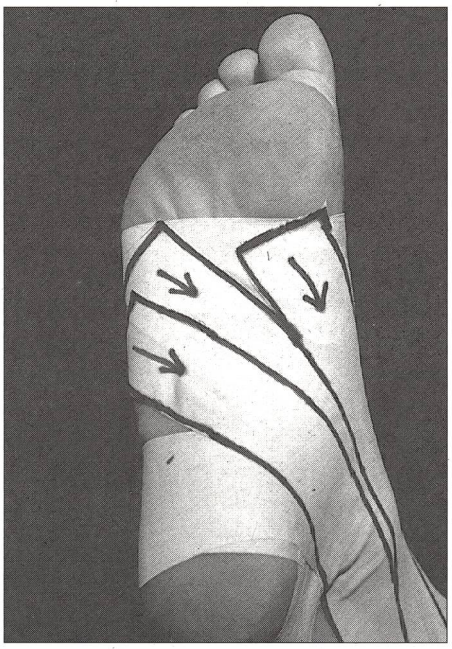

Fig. 9a: Ecco come si ripristina l'arco plantare mediale.

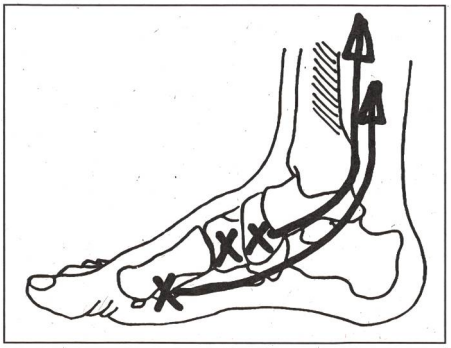

Fig. 9b: Con una X sono marcati i punti che devono essere presi dentro nel taping per ottenere l'effetto sperato.

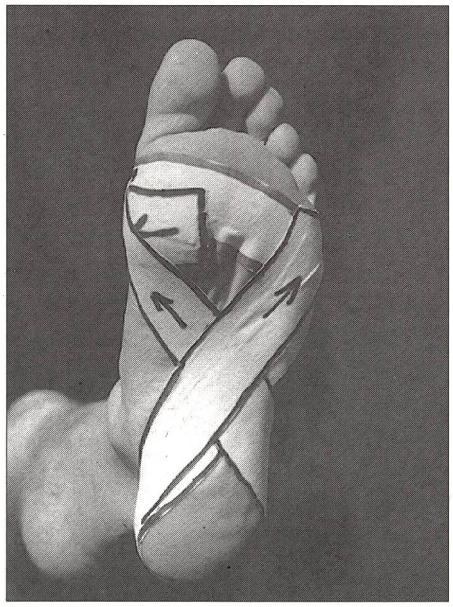

Fig. 10: Ecco come si ripristinano l'arco plantare mediale e laterale, e si diminuiscono al contempo le sollecitazioni a cui sono soggetti.

Questo malanno colpisce spesso chi corre appoggiando per primo al suolo la parte anteriore del piede, o chi pratica la corsa in salita, ed è spesso associato a un piede troppo cavo.
Un taping che voglia avere anche una funzione profilattica deve andare, in questo caso, fino a metà del polpaccio, questo poichè la fascia plantare altro non è che un proseguimento del tendine di Achille. Inoltre bisogna, oltre al taping, aggiungere degli esercizi di rafforzamento e di distensione muscolare. E' anche consigliabile, soprattutto all'inizio della cura, mettere nella scarpa un plantare morbido su cui appoggiare la pianta del piede. ■

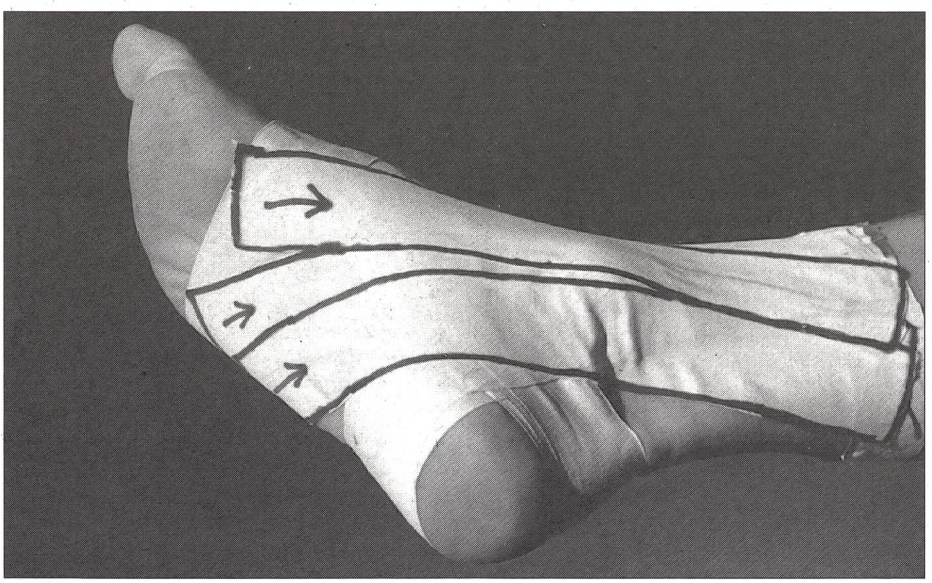

Fig. 8: I tiranti vanno da distale a prossimale passando sopra all'osso scafoide e all'osso cuneiforme, per poter sostenere l'arco plantare mediale.